

T.C.
AYDIN ADNAN MENDERES ÜNİVERSİTESİ
SAĞLIK BİLİMLERİ ENSTİTÜSÜ
ANATOMİ (TIP)
YÜKSEK LİSANS PROGRAMI
YL-2024-0040

YAŞA VE CİNSİYETE GÖRE COCCYX'İN
MORFOLOJİK VE MORFOMETRİK OLARAK
DEĞERLENDİRİLMESİ

DİLARA İLYA
YÜKSEK LİSANS TEZİ

DANIŞMAN
Doç. Dr. Ayfer METİN TELLİOĞLU

AYDIN-2024

KABUL VE ONAY

T.C. Aydın Adnan Menderes Üniversitesi Sağlık Bilimleri Enstitüsü Anatomi (Tıp) Anabilim Dalı Yüksek Lisans Programı çerçevesinde Dilara İLYA tarafından hazırlanan “Yaşa ve Cinsiyete Göre Coccyx’in Morfolojik ve Morfometrik Olarak Değerlendirilmesi” başlıklı tez, aşağıdaki jüri tarafından Yüksek Lisans Tezi olarak kabul edilmiştir.

Tez Savunma Tarihi: 30/04/2024

Üye (T.D.)	: Doç. Dr. Ayfer METİN TELLİOĞLU	Aydın Adnan
		Menderes Üniversitesi	
Üye	: Prof. Dr. Ilgaz AKDOĞAN	Aydın Adnan
		Menderes Üniversitesi	
Üye	: Doç. Dr. Funda AKSU	Dokuz Eylül
		Üniversitesi	

ONAY:

Bu tez Aydın Adnan Menderes Üniversitesi Lisansüstü Eğitim-Öğretim ve Sınav Yönetmeliğinin ilgili maddeleri uyarınca yukarıdaki jüri tarafından uygun görülmüş ve Sağlık Bilimleri Enstitüsünün tarih ve sayılı oturumunda alınan nolu Yönetim Kurulu kararıyla kabul edilmiştir.

Prof. Dr. Süleyman AYPAK

Enstitü Müdürü

TEŐEKKÜR

Yüksek lisans eğitimim ve tez çalışmam süresince engin bilgi ve tecrübelerini benimle paylaşan, her konudaki destekleri ve emekleri için hayat boyu minnettar kalacağım çok değerli danışman hocam Doç. Dr. Ayfer METİN TELLİOĞLU'na, eğitimimde büyük katkıları olan sayın hocalarım Prof. Dr. Ilgaz AKDOĞAN, Doç. Dr. Nazlı Gülriz ÇERİ ve Dr. Öğr. Üyesi Eda Duygu İPEK'e, radyolojik ölçümler konusunda önemli yardımları olan Radyoloji Anabilim Dalı öğretim üyesi Doç. Dr. Yasemin DURUM POLAT'a, tez sürecinde desteklerini esirgemeyen Arş. Gör. Umut ŞENER'e, tüm arkadaşlarıma, sevgilerini daima en özel şekilde hissettiğim anneme ve babama, hayatta her zaman yola devam etmenin esas olduğunu bana hatırlatan, hep yanımda olan sevgili ablam Pınar İLYA'ya teşekkür ederim.

İÇİNDEKİLER

KABUL VE ONAY	i
TEŞEKKÜR	ii
İÇİNDEKİLER	iii
SİMGELER VE KISALTMALAR DİZİNİ	vi
ŞEKİLLER DİZİNİ	vii
RESİMLER DİZİNİ	viii
TABLolar DİZİNİ	ix
ÖZET	x
ABSTRACT	xi
1. GİRİŞ	1
2. GENEL BİLGİLER	2
2.1. Anatomi	2
2.1.1. Columna Vertebralis	2
2.1.2. Os sacrum	3
2.1.3. Coccyx	6
2.1.3.1. Articulatio Sacrococcygea	7
2.1.3.2. Articulationes Intercoccygeales	9
2.1.3.3. Coccyx'e Tutunan Diğer Ligamentler	9
2.1.3.4. Coccyx'e Tutunan Kaslar	10
2.1.3.5. Koksigeal Bölgenin Arteriyal ve Venöz Dolaşımı	11
2.1.3.6. Coccyx'in Lenf Drenajı	12
2.1.3.7. Plexus Coccygeus ve Ganglion Impar	12
2.2. Embriyoloji	12

2.3. Coccyx'in Biyomekaniği	14
2.4. Klinikte Görülen Coccyx Patolojileri	15
2.5. Görüntüleme Yöntemleri	16
2.5.1. Bilgisayarlı Tomografi	16
2.5.1.1. Morfolojik Değerlendirme	17
2.5.1.1.1. Coccyx Tipi	17
2.5.1.1.2. Koksigeal Spikül Varlığı	18
2.5.1.1.3. Koksigeal Vertebra Sayısı	18
2.5.1.1.4. Sakrokoksigeal Eklem Füzyonu	19
2.5.1.1.5. İnterkoksigeal Eklem Füzyonu	19
2.5.1.2. Morfometrik Değerlendirme	20
2.5.1.2.1. Koksigeal Düz Uzunluk	20
2.5.1.2.2. Sakrokoksigeal Açısı	21
2.5.1.2.3. İnterkoksigeal Açısı	22
2.5.1.2.4. Anterior Sakrokoksigeal Uzunluk	22
2.5.1.2.5. Posterior Sakrokoksigeal Uzunluk	23
2.5.1.2.6. Coccyx Ön-Arka Çap Kalınlığı	23
3. GEREÇ VE YÖNTEM	24
3.1. Gereç	24
3.2. Yöntem	24
3.2.1. Coccyx'in Morfolojik Olarak Değerlendirilmesi	25
3.2.1.1. Coccyx Tipinin Belirlenmesi	25
3.2.1.2. Koksigeal Spikül Varlığının Değerlendirilmesi	28
3.2.1.3. Koksigeal Vertebra Sayısının Belirlenmesi	29
3.2.1.4. Sakrokoksigeal Eklem Füzyonunun Değerlendirilmesi	29
3.2.1.5. İnterkoksigeal Eklem Füzyonunun Değerlendirilmesi	30

3.2.2. Coccyx'in Morfometrik Olarak Değerlendirilmesi	30
3.2.2.1. Koksigeal Düz Uzunluğun Ölçülmesi	30
3.2.2.2. Sakrokoksigeal Açının Ölçülmesi	31
3.2.2.3. İnterkoksigeal Açının Ölçülmesi	32
3.2.2.4. Anterior Sakrokoksigeal Uzunluğun Ölçülmesi	32
3.2.2.5. Posterior Sakrokoksigeal Uzunluğun Ölçülmesi	33
3.2.2.6. Coccyx Ön-Arka Çap Kalınlığının Ölçülmesi	34
3.2.3. İstatistiksel Değerlendirme	34
4. BULGULAR	36
4.1. Morfolojik Değerlendirme	37
4.2. Morfometrik Değerlendirme	44
5. TARTIŞMA	48
6. SONUÇ VE ÖNERİLER	53
KAYNAKLAR	54
EKLER	60
Ek 1. Etik Kurul Onayı	60
Ek 2. Kurum İzin Belgesi	61
BİLİMSEL ETİK BEYANI	62
ÖZ GEÇMİŞ	63

SİMGELER VE KISALTMALAR DİZİNİ

A.	: Arteria
Aa.	: Arteriae
Art.	: Articulatio
Artt.	: Articulationes
Lig.	: Ligamentum
M.	: Musculus
N.	: Nervus
V.	: Vena
Vv.	: Venae
°	: Derece
%	: Yüzde

ŞEKİLLER DİZİNİ

Şekil 1.	Columna vertebralis	2
Şekil 2.	Pelvis ön-üst taraftan görünüş	3
Şekil 3.	Os sacrum ön taraftan görünüş	4
Şekil 4.	Os sacrum arkadan görünüş	5
Şekil 5.	Coccyx'in önden ve arkadan görünümü	7
Şekil 6.	Coccyx'e tutunan ligamentler, arkadan görünüş	8
Şekil 7.	Pelvik taban kasları, kaudalden bakış	10
Şekil 8.	Vertebra gelişiminin aşamaları	13
Şekil 9.	Coccyx tipleri	17
Şekil 10.	Koksigeal spikül	18
Şekil 11.	Sakrokoksigeal eklem füzyonu	19
Şekil 12.	İkinci ve üçüncü interkoksigeal eklemde füzyon	20
Şekil 13.	Koksigeal düz uzunluk	21
Şekil 14.	Sakrokoksigeal açı	21
Şekil 15.	İnterkoksigeal açı	22
Şekil 16.	Anterior sakrokoksigeal uzunluk ve posterior sakrokoksigeal uzunluk	23

RESİMLER DİZİNİ

Resim 1.	Tip 1 coccyx	26
Resim 2.	Tip 2 coccyx	26
Resim 3.	Tip 3 coccyx	27
Resim 4.	Tip 4 coccyx	27
Resim 5.	Tip 5 coccyx	28
Resim 6.	Koksigeal spikül (var)	28
Resim 7.	Dört vertebra'dan oluşan coccyx	29
Resim 8.	Sakrokoksigeal eklem füzyonu (var)	29
Resim 9.	İnterkoksigeal eklem füzyonunun değerlendirilmesi	30
Resim 10.	Koksigeal düz uzunluğun ölçüm gösterimi	31
Resim 11.	Sakrokoksigeal açının ölçüm gösterimi	31
Resim 12.	İnterkoksigeal açının ölçüm gösterimi	32
Resim 13.	Anterior sakrokoksigeal uzunluğun ölçüm gösterimi	33
Resim 14.	Posterior sakrokoksigeal uzunluğun ölçüm gösterimi	33
Resim 15.	Coccyx ön-arka çap kalınlığının ölçüm gösterimi	34

TABLolar DİZİNİ

Tablo 1.	Olguların demografik özellikleri	36
Tablo 2.	Coccyx tipi dağılımı	37
Tablo 3.	Coccyx tiplerinin cinsiyetlere göre karşılaştırılması	37
Tablo 4.	Coccyx tiplerinin yaş gruplarına göre karşılaştırılması	38
Tablo 5.	Koksigeal spikülün cinsiyetlere göre karşılaştırılması	38
Tablo 6.	Koksigeal spikülün yaş gruplarına göre karşılaştırılması	39
Tablo 7.	Koksigeal vertebra sayısının cinsiyetlere göre karşılaştırılması	39
Tablo 8.	Koksigeal vertebra sayısının yaş gruplarına göre karşılaştırılması	40
Tablo 9.	Sakrokoksigeal eklem füzyonunun cinsiyetlere göre karşılaştırılması	40
Tablo 10.	Sakrokoksigeal eklem füzyonunun yaş gruplarına göre karşılaştırılması	41
Tablo 11.	İnterkoksigeal eklemlerde füzyonun görülme sıklığı	41
Tablo 12.	İnterkoksigeal eklem füzyonunun cinsiyetlere göre karşılaştırılması	42
Tablo 13.	İnterkoksigeal eklem füzyonunun yaş gruplarına göre karşılaştırılması	43
Tablo 14.	Morfometrik parametrelerin ortalama, standart sapma, minimum ve maksimum değerleri	45
Tablo 15.	Morfometrik parametrelerin cinsiyetlere göre karşılaştırılması	46
Tablo 16.	Morfometrik parametrelerin yaş gruplarına göre karşılaştırılması	47

ÖZET

YAŞA VE CİNSİYETE GÖRE COCCYX'İN MORFOLOJİK VE MORFOMETRİK OLARAK DEĞERLENDİRİLMESİ

İlyaz D. Aydın Adnan Menderes Üniversitesi, Sağlık Bilimleri Enstitüsü, Anatomi (Tıp) Yüksek Lisans Programı, Yüksek Lisans Tezi, Aydın, 2024.

Amaç: Bu çalışma coccyx morfolojisi ve morfometrisini ayrıntılı olarak değerlendirip bunları yaşa ve cinsiyete göre inceleyerek literatüre katkı sağlamak amacıyla yapılmıştır.

Gereç ve Yöntem: Çalışmada 18-64 yaş aralığındaki sağlıklı 282 bireyin (141 erkek, 141 kadın) coccyx'i bilgisayarlı tomografi görüntüleri üzerinden retrospektif olarak incelendi. Coccyx morfolojisinin değerlendirilmesinde coccyx tipine, koksigeal spikül varlığına, koksigeal vertebra sayısına, sakrokoksigeal eklem füzyonuna ve interkoksigeal eklem füzyonuna bakıldı. Coccyx morfometrisinin değerlendirilmesinde ise koksigeal düz uzunluğa, sakrokoksigeal açıya, interkoksigeal açıya, anterior sakrokoksigeal uzunluğa, posterior sakrokoksigeal uzunluğa ve coccyx ön-arka çap kalınlığına bakıldı. Veriler cinsiyetlere ve yaş gruplarına göre istatistiksel olarak incelendi. $P < 0,05$ anlamlı kabul edildi.

Bulgular: Tip 1 ve tip 3 coccyx'te, koksigeal düz uzunlukta, sakrokoksigeal açıda, anterior sakrokoksigeal uzunlukta, posterior sakrokoksigeal uzunlukta ve coccyx ön-arka çap kalınlığında cinsiyetler arasında istatistiksel olarak anlamlı bir fark olduğu saptandı ($p < 0,05$). Sakrokoksigeal eklem füzyonunda, interkoksigeal eklem füzyonunda ve coccyx ön-arka çap kalınlığında yaş grupları arasında istatistiksel olarak anlamlı bir fark olduğu saptandı ($p < 0,05$). Diğer parametrelerde cinsiyetler arasında ve yaş grupları arasında anlamlı bir fark bulunmadı ($p > 0,05$).

Sonuç: Bu çalışmanın coccyx patolojilerinin değerlendirilmesinde ve tedavisinde klinisyenlere coccyx'in normal anatomisini sunarak fayda sağlayacağını düşünmekteyiz.

Anahtar kelimeler: Anatomi, Koksiks, Morfoloji, Radyoloji.

ABSTRACT

MORPHOLOGICAL AND MORPHOMETRIC EVALUATION OF COCCYX ACCORDING TO AGE AND GENDER

İlya D. Aydın Adnan Menderes University, Health Sciences Institute, Anatomy (Medicine) Master Program, Master Thesis, Aydın, 2024.

Objective: This study was conducted to contribute to the literature by evaluating coccyx morphology and morphometry in detail and examining them according to age and gender.

Material and Methods: In the study, the coccyx of 282 healthy individuals (141 males, 141 females) between the ages of 18-64 were retrospectively examined using computerized tomography images. In the evaluation of coccyx morphology, coccyx type, presence of coccygeal spicule, number of coccygeal vertebrae, sacrococcygeal joint fusion and intercoccygeal joint fusion were examined. In the evaluation of coccyx morphometry, coccygeal straight length, sacrococcygeal angle, intercoccygeal angle, anterior sacrococcygeal length, posterior sacrococcygeal length and coccyx anterior-posterior diameter thickness were examined. The data were analyzed statistically according to gender and age groups. $P < 0,05$ was considered significant.

Results: A statistically significant difference was found between genders in type 1 and type 3 coccyx, coccygeal straight length, sacrococcygeal angle, anterior sacrococcygeal length, posterior sacrococcygeal length and coccyx anterior-posterior diameter thickness ($p < 0.05$). A statistically significant difference was found between age groups in sacrococcygeal joint fusion, intercoccygeal joint fusion and coccyx anterior-posterior diameter thickness ($p < 0.05$). There was no significant difference between genders and age groups in other parameters ($p > 0.05$).

Conclusion: We think that this study will benefit clinicians in the evaluation and treatment of coccyx pathologies by presenting the normal anatomy of the coccyx.

Keywords: Anatomy, Coccyx, Morphology, Radiology.

1. GİRİŞ

Columna vertebralis'in son parçası olan coccyx (os coccygis), üçgen şeklinde küçük bir kemiktir ve 3-5 vertebrae coccygeae'nın birleşmesi ile oluşur. Birinci koksigeal vertebra, koksigeal vertebra'ların en büyüğüdür ve kaudale doğru vertebra'ların boyutları küçülür (Moore ve diğerleri, 2013). Coccyx yukarıda os sacrum'un apex'i ile eklem yapar ve pelvis iskeletinin arka kısmının yapısına katılır. Coccyx'e m. coccygeus, m. levator ani ve m. gluteus maximus ve birçok bağ tutunur. Coccyx'in yapısı ve pozisyonu bu açıdan klinik öneme sahiptir (Ozan, 2014; Woon ve Stringer, 2012).

Klinikte coccyx kırıkları, koksigeal subluksasyon/ dislokasyon, kordoma, koksidini gibi çeşitli patolojiler görülebilir. Bu patolojileri değerlendirebilmek için normal coccyx morfolojisini ve morfometrisini bilmek önemlidir. Ancak literatürde coccyx morfolojisi ve morfometrisine dair çalışmalar kısıtlıdır. Coccyx morfolojisi ve boyutu toplumlar arasında farklılık göstermektedir ve cinsiyete göre değişmektedir (Woon ve diğerleri, 2013; Yoon ve diğerleri, 2016).

Çalışmamızda bilgisayarlı tomografi görüntüleri üzerinden coccyx morfolojisi ve morfometrisini ayrıntılı olarak değerlendirip bunları yaşa ve cinsiyete göre inceleyerek literatüre katkı sağlamayı amaçladık.

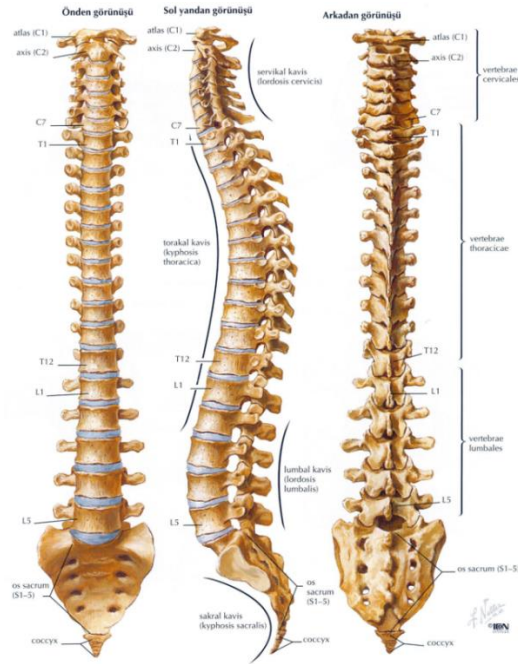2. GENEL BİLGİLER

2.1. Anatomi

2.1.1. Columna Vertebralis

Columna vertebralis, vertebrae adı verilen küçük kemiklerin üst üste sıralanmasıyla oluşan ve gövdenin arka tarafında orta hatta kafa tabanından aşağıya doğru uzanan bir kemik kolondur. Bu kolon baş, göğüs ve karın boşluğundaki organları taşır ve bu ağırlığı pelvis üzerinden alt ekstremitte kemiklerine iletir. Ayrıca canalis vertebralis'te bulunan medulla spinalis'i korur (Gökmen, 2003).

Erişkin bir insanda columna vertebralis 33 vertebra'dan oluşur (Şekil 1). Bu vertebra'lardan 7 tanesi servikal vertebra (vertebrae cervicales), 12 tanesi torakal vertebra (vertebrae thoracicae), 5 tanesi lumbal vertebra (vertebrae lumbales), 5 tanesi sakral vertebra (vertebrae sacrales), 3-5 tanesi koksigeal vertebra (vertebrae coccygeae) olarak buldukları bölgeye göre isimlendirilir (Drake ve diğerleri, 2009).

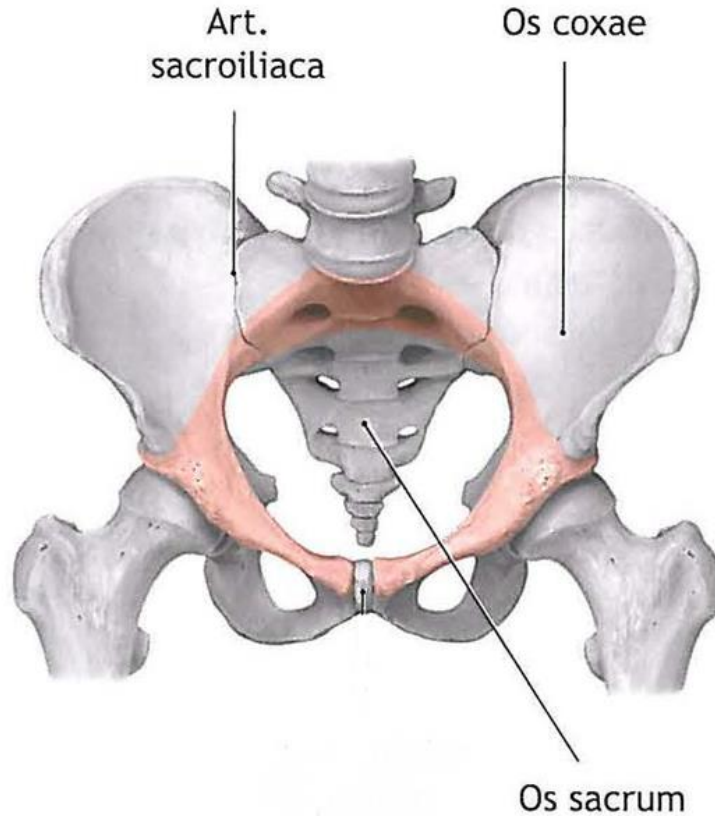


Şekil 1. Columna vertebralis (Netter, 2014).

Columna vertebralis'i oluşturan ilk 24 vertebra birbirlerine hareketli eklemler ile bağlıdır. Bu vertebra'lara presakral (gerçek, hareketli) vertebra denir. Geriye kalan vertebra'lardan ilk 5 tanesi birleşerek tek bir kemik olan os sacrum'u, en altta yer alan tam gelişmemiş 3-5 vertebra da birleşerek coccyx'i meydana getirir. Os sacrum ve coccyx'i oluşturan vertebra'lara ise sabit vertebra denir (Cumhur, 2014).

2.1.2. Os sacrum

Os sacrum, 5 adet vertebrae sacrales'in birleşerek oluşturduğu büyük üçgen şeklinde bir kemiktir. Yanlarda iki os coxae arasına girmiş olan os sacrum pelvis iskeletinin arka kısmında bulunur (Şekil 2). Yukarıda bulunan tabanı 5. lumbal vertebra ile, aşağıda bulunan tepesi de os coccygis ile eklem yapar (Arıncı ve Elhan, 2014; Cheng ve Song, 2003).

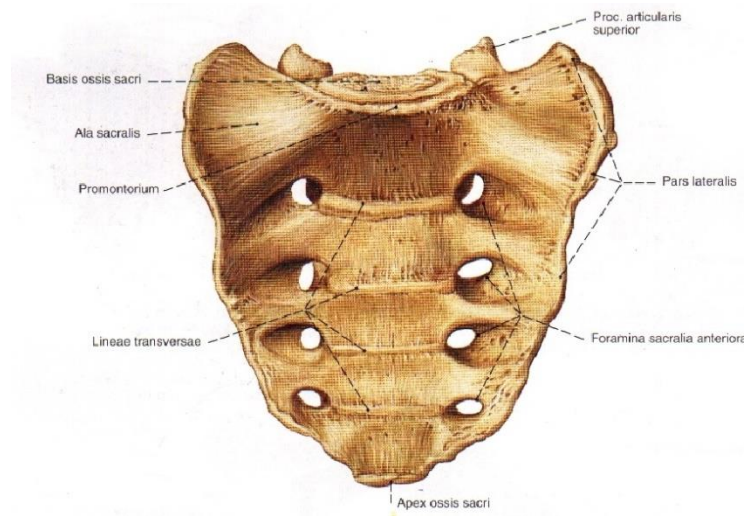


Şekil 2. Pelvis ön-üst taraftan görünüş (Schünke ve diğerleri, 2007).

Pelvis iskeleti yanlarda ve önlerde iki os coxae'nın, arkada os sacrum ve coccyx'in birleşmesi ile meydana gelir (Arıncı ve Elhan, 2014). Os sacrum'un dış yan taraflarındaki kulağa benzeyen eklem yüzüne facies auricularis denir ve bu eklem yüzü ilium'daki aynı isimli eklem yüzü ile birleşerek art. sacroiliaca'yı oluşturur. Art. sacroiliaca'nın esas görevi vücut ağırlığını pelvis kemiklerine iletmektir. Os sacrum, vücut ağırlığının pelvis'e aktarılması açısından önemli bir kemiktir. Vücut ağırlığını taşımak zorunda kaldıkları için 1. 2. ve 3. sakral vertebra'lar diğer vertebra'lara göre daha büyük ve kalındır. Altta kalan iki vertebra'nın kuvvet aktarımında bir görevi olmadığı için yapıları üsttekilere göre daha az gelişmiştir (Macchi ve diğerleri, 2011; Ozan, 2014).

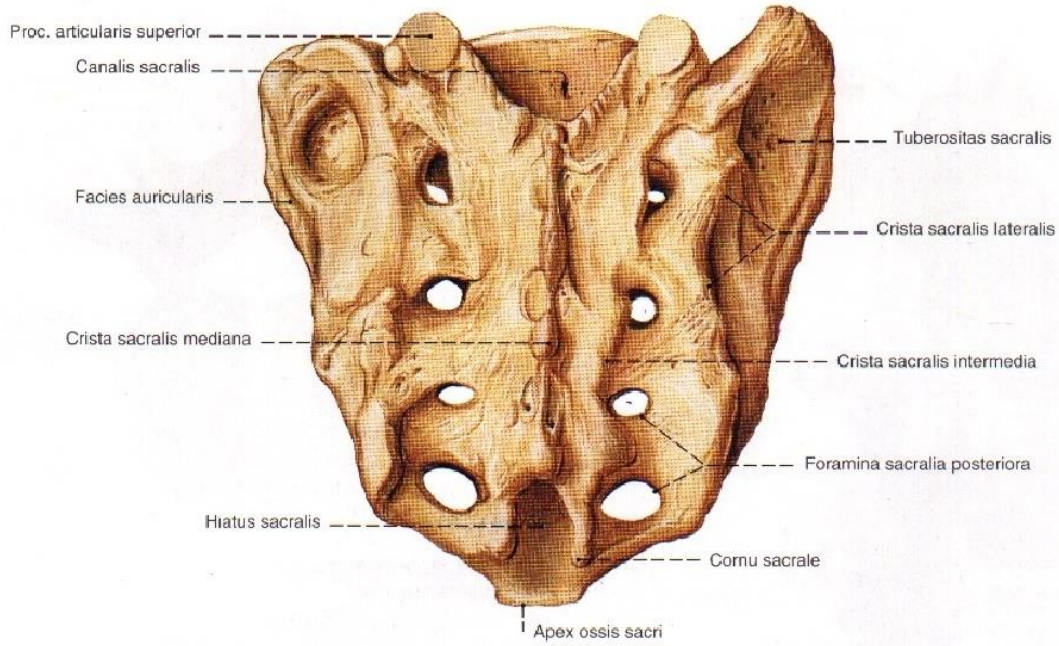
Os sacrum'un yukarıda bulunan taban kısmına basis ossis sacri denir ve burası 5. lumbal vertebra ile discus intervertebralis aracılığıyla eklem yapar. Basis ossis sacri'nin ön tarafında promontorium denilen bir çıkıntı yer alır. Promontorium doğumda ve pelvis çaplarının ölçülmesinde çok önemli bir kılavuz noktasıdır. Ayrıca vücudun ağırlık merkezi, promontorium'un tam önündedir. Os sacrum'un aşağıda bulunan tepe kısmına ise apex ossis sacri denir ve burada bulunan oval eklem yüzü coccyx ile eklem yapar (Gökmen, 2003; Ozan, 2014).

Os sacrum'un facies pelvica adını alan konkav bir ön yüzü ve facies dorsalis adını alan konveks bir arka yüzü vardır. Facies pelvica'da sakral spinal sinirlerin ön dallarının geçtiği foramina sacralia anteriora denilen dört çift delik göze çarpar (Şekil 3). Bu delikler arasında yatay olarak uzanan dört belirgin çizgiye lineae transversae denir ve bu çizgiler corpus vertebra'ların birbirleri ile kaynaşma yerlerine uyar (Arıncı ve Elhan, 2014; Arifoğlu, 2019).



Şekil 3. Os sacrum ön taraftan görünüş (Putz ve Pabst, 2006).

Facies dorsalis'te ise orta hatta processus spinosus'ların birleşmesiyle oluşan crista sacralis mediana bulunur. Bu çıkıntının her iki yanında processus articularis'lerin birleşmesiyle oluşan crista sacralis medialis (intermedia) ve bunun dış tarafında da processus transversus'ların birleşmesiyle oluşan crista sacralis lateralis yer alır (Şekil 4). Crista sacralis medialis'in en üst bölümünde 5. lumbal vertebra ile eklemlenen processus articularis superior uzanır. Crista sacralis medialis'in lateralinde bulunan dört çift deliğe foramina sacralia posteriora denir ve bu deliklerden sakral spinal sinirlerin arka dalları geçer. Crista sacralis medialis aşağıya doğru oldukça küçülerek cornu sacrale'yi oluşturur. Her iki tarafın cornu sacrale'si arasında yer alan açıklığa hiatus sacralis denir. Hiatus sacralis, os sacrum'un içinde yer alan canalis sacralis'in alt açıklığıdır. Canalis sacralis içinde medulla spinalis'in sakral ve koksigeal segmentlerine ait ön ve arka kökler, filum terminale, zarlar ve bağ dokusu bulunur (Cumhur, 2014; Mourgela ve diğerleri, 2008; Sargon, 2019).



Şekil 4. Os sacrum arkadan görünüş (Putz ve Pabst, 2006).

Crista sacralis lateralis'in dış tarafında kalan kemik bölümüne pars lateralis adı verilir. Pars lateralis'te facies auricularis'in arka tarafında tuberositas sacralis adını alan pürtüklü bir saha bulunur, buraya bu bölgedeki bağlardan lig. sacrotuberale, lig. sacroiliacum interosseum tutunur. Pars lateralis'in tabana yakın üst kısmına kanada benzemesi nedeniyle ala sacralis denilir (Arıncı ve Elhan, 2014).

Os sacrum kadınlarda ve erkeklerde farklı yapıdadır. Kadınlarda daha kısa ve geniştir. Yan kenarlarının üst yarısı ile alt yarısı arasında geniş bir açı vardır, erkeklerde ise bu açı görülmez (Gökmen, 2003).

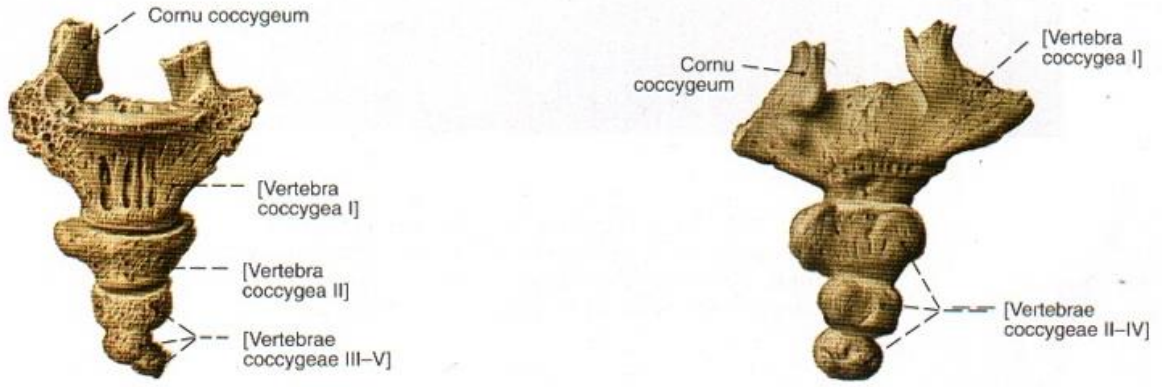
2.1.3. Coccyx

Columna vertebralis'in son parçası olan coccyx (os coccygis), üçgen şeklinde küçük bir kemiktir. Genellikle rudimenter dört vertebrae coccygeae'nın birleşmesi ile oluşur. Bazı insanlarda bu sayı bir fazla ya da bir eksik olabilir (Moore ve diğerleri, 2013). Coccyx adını, kemiğe yandan bakıldığında şekil olarak guguk kuşunun gagasına benzemesinden dolayı Yunanca karşılığı olan guguk kuşundan almıştır (Lurette ve diğerleri, 2014).

Coccyx insanların %80'inde 4 vertebra'dan oluşur. Coccyx'in segment sayısı, segmentler arası eklemleşmesi ve açılanması bireyler arasında farklılık gösterir (Lurette ve diğerleri, 2014). Ülkemizde yapılan bir çalışmada vertebra sayısı katılanların %10.3'ünde üç; %77'sinde dört; geri kalanında da beş olarak bulunmuştur (Tetiker ve diğerleri, 2017). Coccyx, columna vertebralis'in kuru ağırlığının %0,4'ünü oluşturur (Lowrance ve Latimer, 1967). Coccyx'in uzunluğu ortalama 3 cm olup 1.8-4.8 cm arasında değişmektedir. Bu uzunluk bireyler arasında ve ırklar arasında varyasyon gösterir (Aggarwal ve diğerleri, 2009; Oh ve diğerleri, 2004).

Os coccygis'in pelvik yüzü konkav, dorsal yüzü konveks yapıdadır. Pelvik yüzü rectum ile komşudur. Yetişkinlerin çoğunda coccyx'in ucu anterior ve inferior olarak kıvrılır (Lurette ve diğerleri, 2014; Postacchini ve Massobrio, 1983). Coccyx, insan embriyosunda 4. haftanın sonu ile 8. haftanın başları arasında mevcut olan kaudal çıkıntının iskeletinin kalıntısıdır. Bu çıkıntı kuyruk şeklindedir bu yüzden coccyx'e kuyruk sokumu kemiği de denilmektedir (Moore ve diğerleri, 2013).

Birinci koksigeal vertebra, koksigeal vertebra'ların en geniş ve en büyüğüdür. Son sakral vertebra ile eklem yapar, bazen de os sacrum ile kaynaşmış olarak görülebilir. Üst uçtan yukarıya doğru uzanan ve processus articularis superior'ların arttığı olan çıkıntıya cornu coccygeum denilir (Şekil 5). Cornu coccygeum'lar cornu sacrale'ler ile eklem yapar. Birinci koksigeal vertebra'nın yanlara uzanan processus transversus'ları kısa olup os sacrum'a bağlanmıştır (Arıncı ve Elhan, 2014; Moore ve diğerleri, 2013).



Şekil 5. Coccyx'in önden ve arkadan görünümü (Putz ve Pabst, 2006).

Aşağıya doğru küçülen koksigeal vertebra'lar en altta bir nodül şeklinde sonlanır. Coccyx'in alt ucu anus'ün arka-üst kısmında anus'ten yaklaşık 2.5 cm uzaklıkta bulunur. Ön yüzü rektal tuşe ile palpe edilebilir (Gökmen, 2003; Nathan ve diğerleri, 2010).

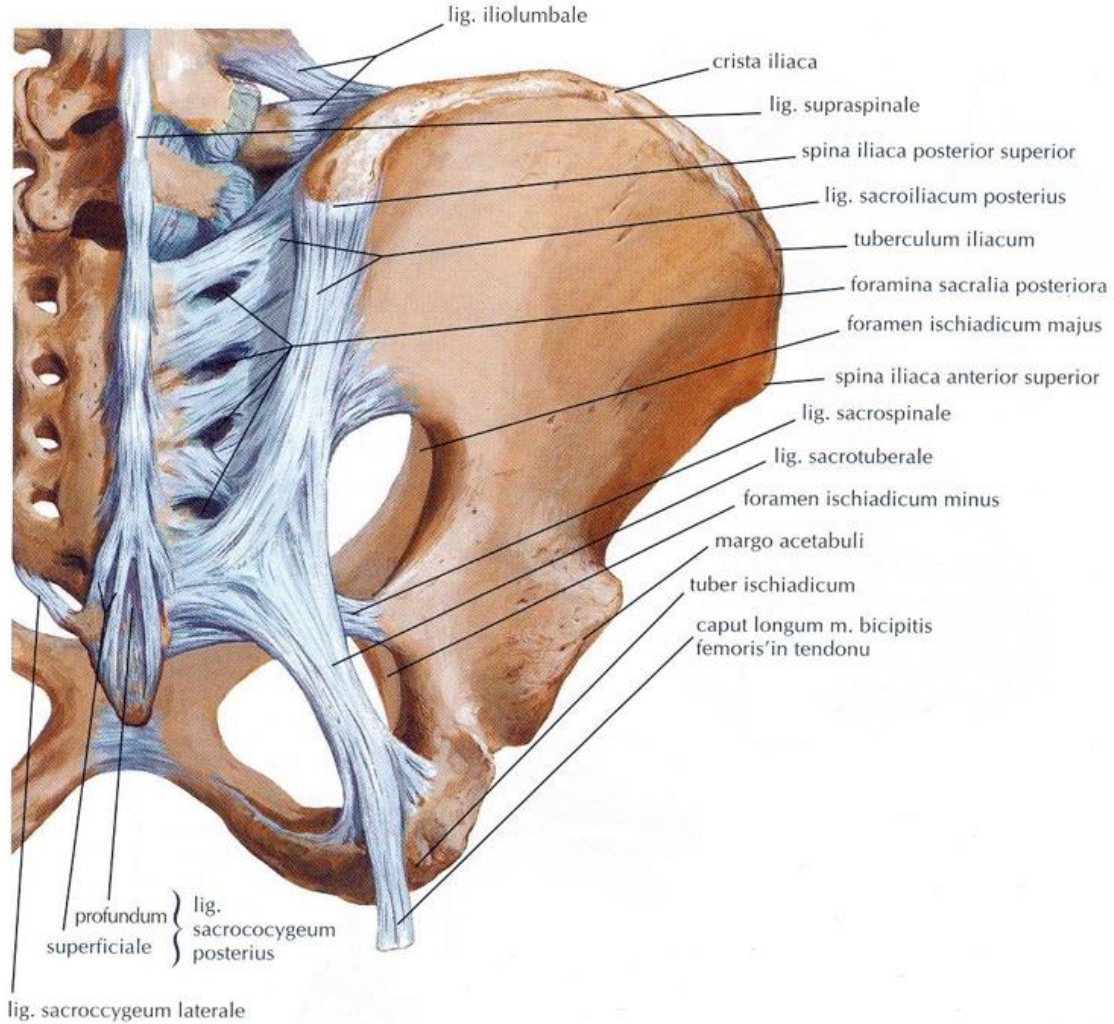
Coccyx ayakta dururken vücut ağırlığını taşımaz, ancak otururken öne doğru bir miktar fleksiyon yapabilir ve vücut ağırlığının bir kısmını taşıyabilir. Ayrıca coccyx, pelvis içindeki organları alttan destekleyen kasların yapışma noktası olduğu için çok büyük öneme sahiptir (Arifoğlu, 2019; Moore ve diğerleri, 2013).

2.1.3.1. Articulatio Sacrococcygea

Articulatio sacrococcygea, apex ossis sacri'de bulunan oval eklem yüzü ile coccyx'in buraya uyan üst tarafındaki eklem yüzü arasında kurulu symphysis tip bir eklemdir. Bu eklem diğer corpus vertebra'lar arasındaki eklemler ile benzerdir. Burada da bir discus intervertebralis bulunur fakat bu disk ince olan merkezi kısmında daha sıkı olması nedeniyle diğerlerinden farklıdır. Bazen yanlara oranla ön ve arka kısımları daha kalındır (Arıncı ve Elhan, 2014).

Bu eklem lig.sacrococcygeum posterius (dorsale) superficiale, lig. sacrococcygeum posterius (dorsale) profundum, lig. sacrococcygeum anterius (ventrale) ve lig. sacrococcygeum laterale tarafından desteklenir (Şekil 6). Lig. sacrococcygeum posterius (dorsale) superficiale ve lig. sacrococcygeum posterius (dorsale) profundum, hiatus sacralis'in kenarlarından coccyx'in dorsal tarafına uzanır. Kenarlardan uzanan yüzeyel lifler uzun,

ortadan uzanan derin lifler ise kısadır. Bu lifler canalis sacralis'in alt kısmını tamamlarlar. Kaudal epidural anestezi uygulanırken iğne bu ligamentleri deler ve canalis sacralis'e uzanır. Buradan verilen anestezi solüsyon S2- Co1 arasındaki bütün spinal sinirler üzerinde etki gösterir. Lig.sacrocoyceum anterius (ventrale) ise coccyx'in ön yüzünden sacrum'a doğru uzanır ve lig. longitudinale anterius ile kaynaşır. Lig. sacrocoyceum laterale, birinci koksigeal vertebra'nın processus transversus'larını os sacrum'un inferolateral kenarlarına bağlar, böylece 5. foramina sacralis posteriora'yı oluşturur. Buradan beşinci sakral sinir geçer. Ayrıca cornu coccygeum'lar ile cornu sacrale'ler arasında zigapofizyal eklem vardır. Bu eklem interkornual ligaman tarafından desteklenmiştir (Moore ve diğerleri, 2013; Ozan, 2014; Woon ve Stringer, 2012).



Şekil 6. Coccyx'e tutunan ligamentler, arkadan görünüş (Netter, 2014).

Art. sacrococcygea'da sınırlı miktarda fleksiyon ve ekstensiyon hareketleri meydana gelir. Fleksiyon m. levator ani'nin kasılması ile yapılırken, ekstensiyon çoğunlukla pasiftir. Yapılan radyolojik bir çalışmada ayakta durma pozisyonundan oturma pozisyonuna geçildiğinde coccyx'in sagittal düzlemde 9°'lik bir hareketi olduğu belirtilmiştir. Coccyx'in hareket aralığı 25° üzerine çıktığında hiper mobil kabul edilir (Maigne ve Tamalet, 1996; Trouvin ve diğerleri, 2013). Kadınlarda gebelik sırasında relaksin hormonunun etkisiyle ligamentlerin gevşemesinden dolayı, eklemin hareketi biraz daha artmaktadır (Arıncı ve Elhan, 2014).

Sakrokoksigeal eklem füzyonunun sıklığı genel popülasyonda belirsizdir. Bir çalışmada 120 kişinin radyografisi incelenmiş üçte birinde füzyon olduğu gözlenmiştir. Başka bir çalışmada ise 112 kişiden sadece 1'inde füzyon olduğu saptanmıştır (Grassi ve diğerleri, 2007; Postacchini ve Massobrio, 1983). Yapılan çalışmalar sakrokoksigeal eklem füzyonunun görülme sıklığının yaşlı kişilerde daha fazla olduğunu ortaya koymaktadır (Saluja, 1988).

2.1.3.2. Articulationes Intercoccygeales

Artt. intercoccygeales, koksigeal vertebra'lar arasında oluşan eklemlerdir ancak yaklaşık 30 yaş civarında bu vertebra'lar kaynaşır ve tek kemik halini alır. Bu eklemler arasında da yuvarlak fibrokartilaginöz diskler bulunur. Bu vertebra'ları birbirine lig. sacrococcygeum anterius ve posterius'un uzantıları bağlar. Erkeklerde koksigeal vertebra'lar kadınlara oranla daha erken bir dönemde birbirleriyle kaynaşırlar. Kadınlarda ise interkoksigeal eklem füzyonu ancak ileri yaşlarda görülebilir (Arıncı ve Elhan, 2014; Moore ve diğerleri, 2013).

2.1.3.3. Coccyx'e Tutunan Diğer Ligamentler

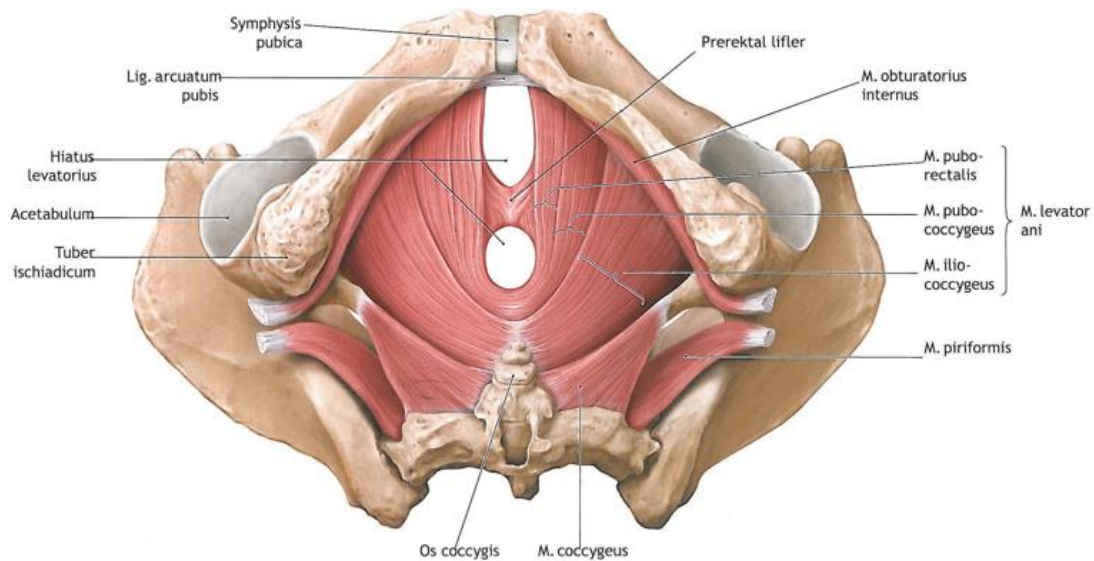
Os coccygis'e çok sayıda ligament tutunur. Lig. anococcygeum, m. sphincter ani externus'un arka orta kısmını coccyx'in ucuna bağlar (Rociu ve diğerleri, 2000). Lig. sacrotuberale ve lig. sacrospinale coccyx'in dorsolateral kenarlarına tutunur (Hammer ve diğerleri, 2009).

Dural kesenin devamı olan filum terminale externum, bazen lig. coccygeum olarak adlandırılır ve birinci koksigeal vertebra'nın arka yüzüne tutunarak sonlanır. Erişkin kadavralar üzerinde yapılan histolojik çalışmalarda, filum terminale externum'un ortalama genişliğinin 1 mm, ortalama uzunluğunun 8 cm olduğu ve düz kas, kan damarları ve ara sıra ganglionlarla birlikte periferik sinirler içeren fibröz dokularından oluştuğu bulunmuştur (Tubbs ve diğerleri, 2005).

2.1.3.4. Coccyx'e Tutunan Kaslar

Coccyx'e tutunan kaslar m. coccygeus (m. ischiococcygeus), m. levator ani ve m. gluteus maximus'tur. M. levator ani, m. coccygeus ve bunları örten fascia'lar diaphragma pelvis'i oluşturur (Şekil 7). Diaphragma pelvis hamak şeklinde bir yapıdır, apertura pelvis inferior'u alttan kapatır ve üzerine pelvis organları oturur (Arıncı ve Elhan, 2014).

M. coccygeus (m. ischiococcygeus) m. levator ani'nin arka üst tarafında bulunur, spina ischiadica'nın tepesi ile lig. sacrospinale'den başlar, beşinci sakral vertebra ve coccyx'in yan taraflarında sonlanır. Zorlu ekspirasyonda artan intraabdominal basınca karşı koymak için kontraksiyon yapan ve coccyx'i ön tarafa doğru çeken bu kas, plexus pudendalis'in dallarından innerve olur (Drake ve diğerleri, 2009; Snell, 2018).



Şekil 7. Pelvik taban kasları, kaudalden bakış (Schünke ve diğerleri, 2007).

M. levator ani morfolojik olarak m. pubococcygeus, m. puborectalis, m. iliococcygeus adını alan 3 parçadan oluşmasına rağmen, fonksiyonel açıdan tek bir kas gibi çalışmaktadır. Önde ramus superior ossis pubis'ten, arkada spina ischiadica'dan ve arcus tendineus musculi levatoris ani'den başlayarak arkaya ve içe doğru uzanır. Son iki koksigeal vertebra'ya, lig. anococcygeum'a, m. sphincter ani externus'a ve centrum tendineum perinei'e tutunarak sonlanır. Plexus pudendalis'ten gelen dallar tarafından innerve edilir. M. levator ani pelvik tabanın büyük bir kısmını oluşturur ve pelvis organlarını destekler. Böylelikle kontinans ve doğumda kritik bir rol oynar (Barber ve diğerleri, 2002; Ozan, 2014).

M. gluteus maximus linea glutea posterior'un arkasından, lig. sacrotuberale'den, os sacrum ve coccyx'in dorsal yüzünden başlar. Tractus iliotibialis ve tuberositas glutea'da sonlanır. Uyluğun en kuvvetli ekstensor kasıdır. N. gluteus inferior tarafından innerve edilir (Arifoğlu, 2019; Woon ve Stringer, 2012).

2.1.3.5. Koksigeal Bölgenin Arteriyal ve Venöz Dolaşımı

Koksigeal bölge esas olarak presakral boşlukta bulunan a. sacralis mediana ve aa. sacrales laterales tarafından beslenir. A. sacralis mediana aorta abdominalis'in arka yüzünden bifurcatio aortae'nin biraz yukarisından ayrılır. Orta hatta 4. ve 5. lumbal vertebra'lar, os sacrum ve coccyx'in pelvik yüzlerinden aşağıya doğru iner. Coccyx'e ulaştığında çapı yaklaşık 2,3 mm kadardır (Güvençer ve diğerleri, 2009; Tribus ve Belanger, 2001). Aa. sacrales laterales, a. iliaca interna'nın arka kütüğünden ayrılır. Plexus sacralis'in önünden aşağıya doğru uzanırken komşu oluşumlara dallar verir. Alt dalı aşağıya inip coccyx'in üzerinde karşı tarafın aynı arteri ve a. sacralis mediana ile anastomoz yapar (Esses ve diğerleri, 1991; Gökmen, 2003). Koksigeal bölge ayrıca a. iliaca interna'nın diğer bir dalı olan a. glutea inferior'dan gelen büyükçe bir koksigeal dal tarafından da beslenir (Thompson ve diğerleri, 1999).

Koksigeal bölgenin venleri v. sacralis mediana ve vv. sacrales laterales'e açılır. V. sacralis mediana v. iliaca communis sinistra'ya, vv. sacrales laterales v. iliaca interna'ya dökülür. Vv. sacrales laterales ile v. sacralis mediana anastomoz yaparak plexus venosus presacralis'i oluşturur. Bu plexus, foramina sacralia anteriora'dan içeri uzanan dallar aracılığı ile plexus venosus vertebralis internus ile bağlantıdadır (Baque ve diğerleri, 2004; Gökmen, 2003).

Glomus coccygeum, coccyx'in uç kısmının hemen önünde veya altında yer alan 2.5 cm çapında ovalimsi bir cisimdir. Bu cismin yapısı ve fonksiyonu tam olarak bilinmemekle beraber bazı görüşlere göre arteriyovenöz bir anastomozdur (Arıncı ve Elhan, 2014; Sherman 1963).

2.1.3.6. Coccyx'in Lenf Drenajı

Coccyx'in lenfatik drenajı ayrıntılı olarak bilinmemektedir. Lenfatik endotelial hücre belirteçlerini kullanan immünohistokimyasal bir çalışmada, columna vertebralis'in diğer yerlerinde bulunan bulgularla uyumlu olarak, coccyx ve ilişkili intervertebral disklerde lenfatik damarlara dair hiçbir kanıt bulunamamıştır (Kliskey ve diğerleri, 2009).

2.1.3.7. Plexus Coccygeus ve Ganglion Impar

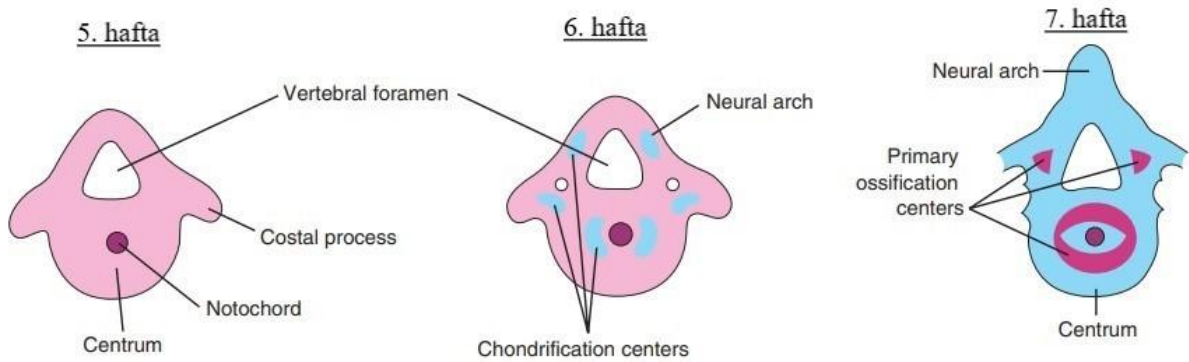
Plexus coccygeus, n. coccygeus ile 4. ve 5. sakral spinal sinirlerden gelen liflerin birleşmesiyle oluşan bir sinir ağıdır. Bu plexus m. coccygeus'un pelvik yüzeyi üzerindedir. Plexus coccygeus'tan çıkan n. anococcygeus, lig. sacrotuberale'yi delerek dışarıya doğru uzanır ve koksigeal bölgenin derisinde dağılır. Bu bölgenin sensitif innervasyonunu sağlar (Gökmen, 2003; Woon ve Stringer, 2012).

Ganglion trunci sympathici'lerin her iki tarafının coccyx'in önünde orta hatta tek bir ganglion'da birleşerek oluşturduğu ganglion impar, sempatik zincirin son noktasıdır. Ganglion impar, sempatik efferentleri ve perine bölgesinden nosiseptif afferentleri taşır. Ganglion impar blokajı, inatçı sempatik perineal ağrıyı tedavi etmek için özellikle pelvik kanserli hastalarda kullanılan bir yöntemdir (Oh ve diğerleri, 2004; Toshniwal, 2007).

2.2. Embriyoloji

Intrauterin hayatta hücrelerin değişime uğrayarak vücut şeklini alması olan morfogenez, gastrulasyon aşamasında başlar. Gastrulasyonun başlangıcı döllenmeden sonraki 3. haftadır. Vücut biçimlenirken ektoderm tabakası yapının dış zarını, endoderm tabakası iç yüzeylerin

kaplamasını, mezoderm tabakası ise ektoderm ile endoderm arasındaki dokuları oluşturur. Chorda dorsalis (notokord) etrafında, mezoderm tabakasından orjin alan mezenşimal hücreler yoğunlaşarak vertebra gelişimini başlatır. Oluşan bu mezenşimal doku sonrasında kıkırdak halini alarak kıkırdak vertebra formunu oluşturur (Şekil 8). Bu kıkırdak form genellikle 8. haftada kemikleşmeye başlar. Bu süreçte tipik bir vertebra'da 3 adet primer ossifikasyon merkezi bulunur ve kemikleşme buralarda meydana gelir. Doğuma kadar corpus vertebra'ların ossifikasyonu tamamlanmış olsa da columna vertebralis'in ossifikasyonu 25 yaş civarında sonlanır. (Moore ve diğerleri, 2013; Ozan, 2014; Waschke ve diğerleri, 2016).



Şekil 8. Vertebra gelişiminin aşamaları (Moore ve diğerleri, 2018).

Kaudal bölgenin gelişimi ise 4. haftada kuyruk tomurcuğunun mezenşimal hücreleri tarafından başlatılır. Doğumda alt sakral vertebra'lar ve tüm koksigeal vertebra'lar hala tamamen kıkırdak yapıdadır ve buralarda ossifikasyon bebeklik çağında başlar. Tipik kemikleşme modelinin dışında os sacrum ve coccyx'te değişik ossifikasyon modelleri görülür (Cloete ve diğerleri, 2012; Moore ve diğerleri, 2013).

Os sacrum'un ossifikasyon süreci, birinci sakral vertebra'nın corpus'unda inrauterin hayatın genellikle 8. veya 9. haftalarında başlar. Bundan hemen sonra ikinci ve üçüncü sakral vertebra'ların corpus'larında ossifikasyon görülür. Arcus vertebra'larda ossifikasyon 6. ve 8. aylarda görülmeye başlar. Arcus vertebra ile corpus vertebra'nın birleşmesi ise önce son iki sakral vertebra'da görülür, bu 2. yılda meydana gelir. İlk üç sakral vertebra'da bu birleşme 5. veya 6. yılda meydana gelir. Corpus'lar arasında başlangıçta discus intervertebralis'ler vardır ve corpus'lar birbirlerinden bu şekilde ayrıdır. Ama son iki sakral vertebra'nın corpus'ları 18 yaş civarında birbiri ile kaynaşır ve bu kaynaşma sonraki süreçte diğer corpus'lar arasında

da meydana gelir. Tüm sakral vertebra'ların corpus'ları 25-30 yaşlarında birbirleri ile birleşmiş olur (Arıncı ve Elhan, 2014).

Coccyx doğumda tümünden kırıldak yapıdadır. Her koksigeal vertebra'da birer tane olmak üzere dört merkezden kemikleşir. Birinci koksigeal vertebra'da 1. ve 4. yıllar arasında, ikinci koksigeal vertebra'da 5. ve 10. yıllar arasında, üçüncü koksigeal vertebra'da 10. ve 15. yıllar arasında, dördüncü koksigeal vertebra'da ise 15. ve 20. yıllar arasında ossifikasyon başlar (Arıncı ve Elhan, 2014; Moore ve diğerleri, 2013).

Son üç koksigeal vertebra orta yaşlarda birbirleri ile kaynaşır. İleri yaşlarda ise birinci koksigeal vertebra genellikle os sacrum ile kaynaşır (Moore ve diğerleri, 2018).

2.3. Coccyx'in Biyomekaniği

Coccyx, füzyona uğramamış art. sacrococcygea üzerinde sınırlı miktarda fleksiyon ve ekstensiyon hareketi yapar. Fleksiyon m. levator ani'nin kontraksiyonu ile aktif olarak yapılır. Ekstensiyon ise bu kasın gevşemesiyle pasif olarak yapılır (Nathan ve diğerleri, 2010; Woon ve Stringer, 2012).

Sağlıklı 47 yetişkin üzerinde yapılan radyolojik bir çalışmada, ayakta durma pozisyonundan oturma pozisyonuna geçildiğinde coccyx'in sagittal düzlem üzerinde ortalama 9°'lik bir hareketi olduğu bildirilmiştir. Coccyx'in hareket aralığı 25°'den fazla olduğunda hipermobil olarak kabul edilir (Maigne ve Tamalet, 1996).

Dinamik manyetik rezonans görüntüleme yöntemi ile yapılan bir başka çalışmada ise pelvik taban disfonksiyonu olan bireylerde defekasyon sırasında coccyx'in daha büyük bir hareket aralığı olduğu bildirilmiştir (Grassi ve diğerleri, 2007).

Otururken tuber ischiadicum'lar vücut ağırlığının büyük bir kısmını taşımaktadır ancak kişi geriye doğru eğildikçe coccyx ağırlık taşıyan tripodun bir parçası olur. Böylece vücut ağırlığının bir kısmını da taşır (Lirette ve diğerleri, 2014).

2.4. Klinikte Görülen Coccyx Patolojileri

Ani bir şekilde kalçanın üzerine düştüğünde coccyx kırıkları ve art. sacrococcygea'nın dislokasyonu görülebilir (Moore ve diğerleri, 2013). Bu durumda coccyx, lokal anestezi altında rektal tuşe ile repoze edilir ya da cerrahi yol ile çıkartılabilir (Kestellioğlu ve Süren, 1975).

Koksigeal subluksasyon, koksigeal vertebra'nın anterior-posterior çapının dörtte birinden fazlasının yer değiştirmesidir (Woon ve Stringer, 2012). Posterior subluksasyon anterior subluksasyona göre daha sık görülür (Postacchini ve Massobrio, 1983).

Kadınlarda doğuma yakın süreçte coccyx aşırı hareketli hale gelir, ileri derecede fleksiyon ve ekstensiyon gerçekleşir. Bu sırada çevredeki dokularda yaralanmaya neden olabilir. Özellikle zorlu doğumlarda oluşan basınç, gerginlik veya forseps kullanımı coccyx'in yaralanmasına sebep olabilir (Cameron, 2012; Moore ve diğerleri, 2013).

Kordoma, notokord hücre artıklarından kaynaklanan nadir görülen maling bir tümördür. Büyük bölümü sakrokoksigeal bölge ve clivus'ta yerleşim gösterir (Heffelfinger ve diğerleri, 1973; Kondziolka ve diğerleri, 1991).

Klinikte coccyx ile ilgili en sık karşılaşılan patoloji koksidini (coccygodynia, coccydynia)'dir. Koksidini, koksigeal bölgede hissedilen ve basınçla artan ağrıdır. Bu ağrı otururken, oturur pozisyondan ayağa kalkarken, cinsel ilişki sırasında ve defekasyonda tetiklenir (Emerson ve Speece, 2012; Nathan ve diğerleri, 2010). Koksidini prevelansı kadınlarda erkeklere kıyasla 5 kat daha fazladır (Fogel ve diğerleri, 2004). Travma, doğum sayısı, ileri yaş, obezite, ani kilo kaybı, bisiklete binmek, depresyon ve anksiyete gibi psikiyatrik hastalıklar, enfeksiyon ve coccyx yapısı koksidini için risk faktörleridir. Ancak vakaların üçte biri idiyopatiktir (Karadimas ve diğerleri, 2011). Koksidinide nonsteroid antiinflamatuvar ilaçlar, fizyoterapi, lokal analjezikler, ganglion impar blokajı gibi çeşitli tedaviler uygulanır. Ancak bunlardan sonuç alınamadığı zaman koksigektomi (coccygectomy) yapılır (Nathan ve diğerleri, 2010; Patijn ve diğerleri, 2011).

Ayrıca ankilozan spondilitli hastalarda da koksigeal bölgede ağrı görülebilir. Ülkemizde yapılan bir çalışmada bunun görülme sıklığı %38.3 olarak bulunmuştur (Deniz ve diğerleri, 2014).

2.5. Görüntüleme Yöntemleri

Radyolojik değerlendirmede kemik dokuyu incelemek için birçok yöntem mevcuttur. Düz grafiler genellikle travma öyküsü olan bireylerde tercih edilen ilk görüntüleme yöntemidir. Düz grafiler üzerinden kırıklar, anormal sakrokoksigeal eğrilik, osteofitler, sakrokoksigeal ve interkoksigeal eklemin luksasyonları değerlendirilebilir (Skalski ve diğerleri, 2020).

Dinamik radyografi ise kişinin ayakta ve sonrasında oturularak anteroposterior ve lateral görüntülerinin elde edildiği düz grafi yöntemidir. Bu görüntüleme yöntemi kullanılarak coccyx'in mobilitesi değerlendirilebilir (Maigne ve diğerleri, 1992). Coccyx'in 5 ile 25 derece arasındaki hareketliliği normal olarak kabul edilir. Bu hareketlilik 5 derecenin altında ise hipomobil coccyx, 25 derecenin üstünde ise hiper mobil coccyx olarak adlandırılır (Fogel ve diğerleri, 2004).

Manyetik rezonans görüntüleme ile sakrokoksigeal eklemin inflamasyonu, tümör, yumuşak doku patolojileri ve koksigeal hareket incelenebilir (Fogel ve diğerleri, 2004; Trouvin ve diğerleri, 2013).

Bilgisayarlı tomografi kemik yapıyı değerlendirmede oldukça başarılıdır ve bilhassa coccyx kırıklarının görüntülenmesinde kullanılır. Bilgisayarlı tomografi kemik lezyonlarını göstermede manyetik rezonans görüntülemeye göre daha iyi ve daha ucuzdur (Grassi ve diğerleri, 2007; Tekeoğlu ve Aydın, 2017).

2.5.1. Bilgisayarlı Tomografi

Bilgisayarlı tomografi cihazları kişinin etrafında dönerek görüntü alan x ışını tüpü ve bir alıcı düzenden oluşur. Farklı açı ve pozisyonda meydana gelen farklı düzeylerdeki x ışını emilimi, Fourier denklemi denen bir sayısal işlemle dönüştürülerek kesitsel görüntüyü oluşturur. Bilgisayarlı tomografi, kesitsel görüntüler sayesinde üç boyutlu değerlendirmeye imkan tanır. Görüntülenen oluşumlar ile ilgili ölçümlerin yapılmasını mümkün kılar (Weber ve diğerleri, 2014).

Bilgisayarlı tomografi kemik dokuyu görüntülemeye oldukça başarılıdır (Dedouit ve diğeri, 2014). Bilgisayarlı tomografi görüntüleri üzerinden coccyx morfolojisi ile ilgili coccyx tipi, koksigeal spikül varlığı, koksigeal vertebra sayısı, sakrokoksigeal eklem füzyonu, interkoksigeal eklem füzyonu; coccyx morfometrisi ile ilgili ise koksigeal düz uzunluk, sakrokoksigeal açı, interkoksigeal açı, anterior sakrokoksigeal uzunluk, posterior sakrokoksigeal uzunluk ve coccyx ön-arka çap kalınlığı değerlendirilebilir (Güneri ve Güngör, 2021; Woon ve diğeri, 2013).

2.5.1.1. Morfolojik Değerlendirme

2.5.1.1.1. Coccyx Tipi

Coccyx tipi, modifiye Postacchini-Massobrio sınıflamasına göre belirlenebilir. Bu sınıflamaya göre beş tip coccyx vardır (Şekil 9).

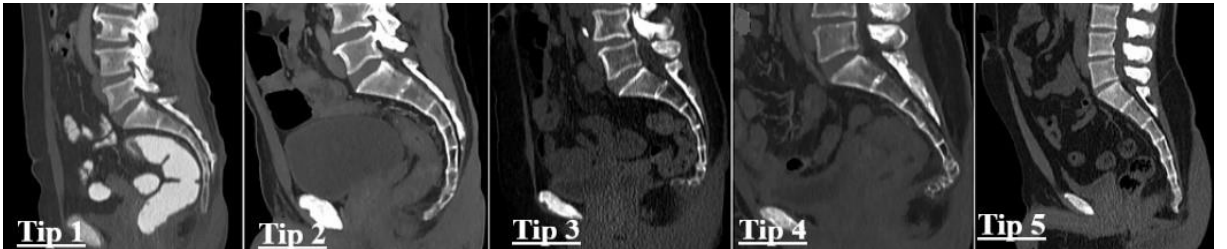
Tip 1: Coccyx hafifçe kavislidir ve ucu aşağıya doğrudur.

Tip 2: Coccyx daha fazla kavislidir ve ucu öne doğrudur.

Tip 3: Coccyx interkoksigeal eklemden keskin bir şekilde açılır.

Tip 4: Coccyx sakrokoksigeal veya ilk interkoksigeal eklemden subluksasyona sahiptir.

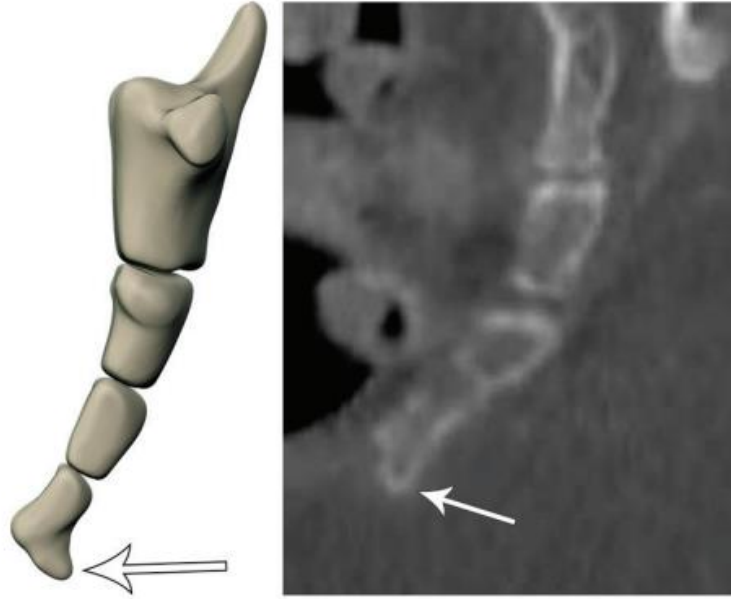
Tip 5: Coccyx retroversiyondadır (Güneri ve Güngör, 2021; Woon ve diğeri, 2013).



Şekil 9. Coccyx tipleri (Güneri ve Güngör, 2021).

2.5.1.1.2. Koksigeal Spikül Varlığı

Koksigeal spikül, coccyx'in en kaudal kısmında bulunan kemik çıkıntısıdır (Şekil 10) (Nathan ve diğerleri, 2010). Koksidini tanımlı 208 hasta üzerinde yapılan radyolojik bir çalışmada koksigeal spikül varlığı %14 olarak bulunmuştur (Maigne ve diğerleri, 2000).



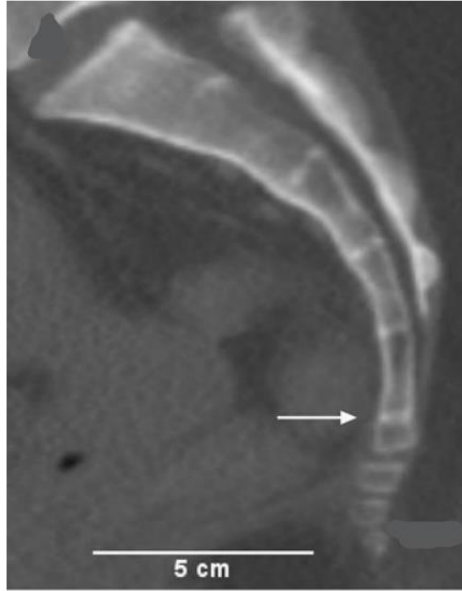
Şekil 10. Koksigeal spikül (Skalski ve diğerleri, 2020).

2.5.1.1.3. Koksigeal Vertebra Sayısı

Coccyx genellikle dört koksigeal vertebra'dan oluşur ancak bu sayı bir fazla veya bir eksik olabilir (Moore ve diğerleri, 2013). Woon ve diğerleri (2013) tarafından 112 sağlıklı yetişkin üzerinde yapılan radyolojik bir çalışmada coccyx bireylerin %13'ünde 3, %76'sında 4, %11'inde 5 koksigeal vertebra'dan oluşmuştur ve vertebra sayısı ile cinsiyet arasında bir ilişki olmadığı bildirilmiştir.

2.5.1.1.4. Sakrokoksigeal Eklem Füzyonu

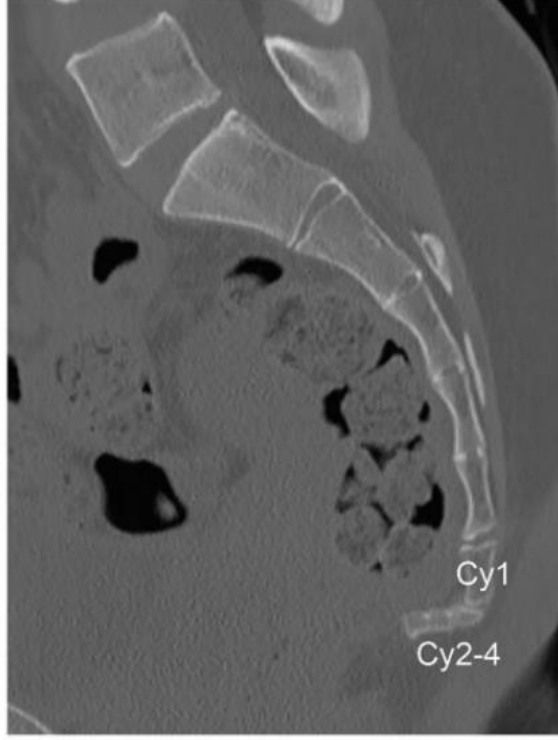
Sakrokoksigeal eklem füzyonu, os sacrum ve coccyx arasındaki kemik devamlılığıdır (Şekil 11) (Yoon ve diğerleri, 2016). Bu devamlılık tüm sagittal kesitlerde gözlenir (Woon ve diğerleri, 2013). Füzyonun görülme sıklığı genel popülasyonda belirsizdir. Yoon ve diğerleri (2016) tarafından 606 bilgisayarlı tomografi görüntüsü üzerinde yapılan bir çalışmada sakrokoksigeal eklem füzyonunun görülme sıklığı %33,4 olarak bulunmuştur. Yapılan çalışmalar füzyonun görülme sıklığının yaşlı bireylerde daha fazla olduğunu ortaya koymaktadır (Saluja, 1988).



Şekil 11. Sakrokoksigeal eklem füzyonu (Woon ve diğerleri, 2013).

2.5.1.1.5. İnterkoksigeal Eklem Füzyonu

İnterkoksigeal eklem füzyonu, interkoksigeal eklemlerdeki kemik devamlılığıdır (Şekil 12) (Güneri ve Güngör, 2021). Erkeklerde interkoksigeal eklemlerdeki füzyon kadınlara oranla daha erken bir dönemde gerçekleşir (Moore ve diğerleri, 2013). Her iki cinsiyette de birinci interkoksigeal eklemdaki füzyon görülme oranı, diğer eklemlerdeki füzyona göre daha azdır (Tetiker ve diğerleri, 2017).

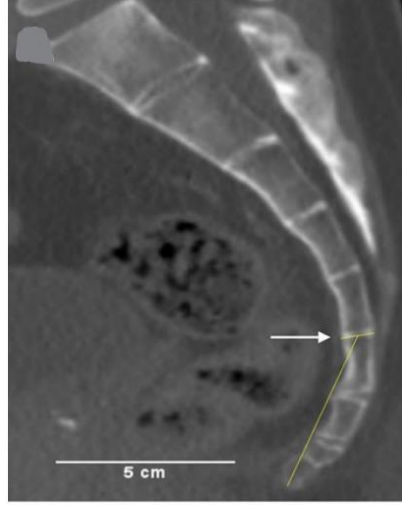


Şekil 12. İkinci ve üçüncü interkoksigeal eklemden füzyon (Skalski ve diğerleri, 2020).

2.5.1.2. Morfometrik Değerlendirme

2.5.1.2.1. Koksigeal Düz Uzunluk

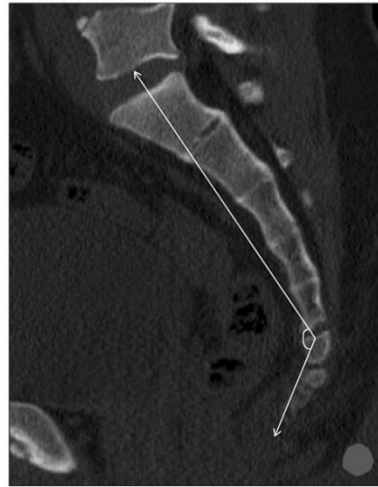
Koksigeal düz uzunluk, midsagittal kesitte birinci koksigeal vertebra'nın üst sınırının ortasından coccyx'in alt ucuna doğru çekilen düz bir çizgi ile ölçülür (Şekil 13) (Tetiker ve diğerleri, 2017). Bu uzunluk bireyler arası ve ırklar arası varyasyon gösterir (Woon ve Stringer, 2012). Woon ve diğerleri (2013) tarafından yapılan radyolojik bir çalışmada koksigeal düz uzunluk kadınlarda ortalama 3,6 cm, erkeklerde ortalama 3,9 cm olarak ölçülmüştür. Kadın coccyx'i daha kısadır ve retroversiyona daha yatkın olabilir, bu faktörler kadınlarda idiyopatik koksidininin belirgin şekilde daha yüksek prevalansı ile ilişkili olabilir (Çıtışlı ve diğerleri, 2014; Woon ve diğerleri, 2013).



Şekil 13. Koksigeal düz uzunluk (Woon ve diğerleri, 2013).

2.5.1.2.2. Sakrokoksigeal Açı

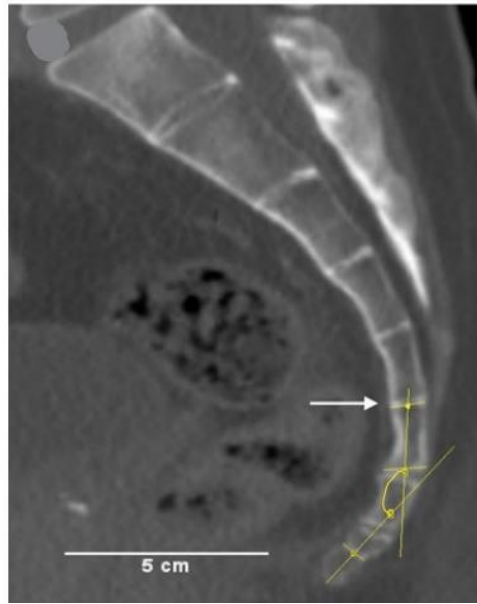
Sakrokoksigeal açı, midsagittal kesitte birinci sakral vertebra'nın üst sınırının ortasından birinci koksigeal vertebra'nın üst sınırının ortasına doğru çekilen çizgi ile birinci koksigeal vertebra'nın üst sınırının ortasından coccyx'in alt ucuna doğru çekilen çizgi arasında kalan açıdır (Şekil 14) (Güneri ve Güngör, 2021). Yoon ve diğerleri (2016) tarafından sağlıklı bireyler üzerinde yapılan radyolojik incelemede bu açı kadınlarda ortalama 108° , erkeklerde ortalama 110° olarak bildirilmiştir.



Şekil 14. Sakrokoksigeal açı (Yoon ve diğerleri, 2016).

2.5.1.2.3. İnterkoksigeal Açı

İnterkoksigeal açı, midsagittal kesitte ilk ve son koksigeal vertebra'ların orta noktalarından geçen doğruların kesişiminde oluşan açıdır (Şekil 15). Bu açı coccyx'in açısal deformitelerini değerlendirmede kullanılır bu yüzden normal değer aralığını bilmek önemlidir. Yapılan çalışmalarda koksidini tanılı hastalar ile sağlıklı bireyler arasında interkoksigeal açının önemli derecede fark gösterdiği bildirilmiştir (Kerimoğlu ve diğerleri, 2007; Kim ve Suk, 1999). Sağlıklı bireylerde bu açı ortalama 135 derecedir (Tetiker ve diğerleri, 2017).



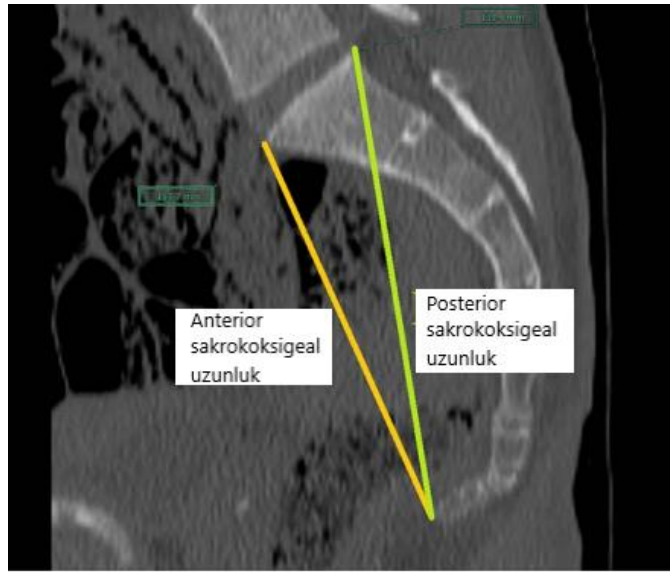
Şekil 15. İnterkoksigeal açı (Woon ve diğerleri, 2013).

2.5.1.2.4. Anterior Sakrokoksigeal Uzunluk

Midsagittal kesitte birinci sakral vertebra'nın anterior-superior'undan son koksigeal vertebra'nın anterior-inferior'una çizilen uzunluktur. Erkeklerde bu uzunluk kadınlara göre daha fazladır (Etili ve diğerleri, 2019).

2.5.1.2.5. Posterior Sakrokoksigeal Uzunluk

Midsagittal kesitte birinci sakral vertebra'nın posterior-superior'undan son koksigeal vertebra'nın anterior-inferior'una çizilen uzunluktur (Şekil 16). Kadınlarda bu uzunluk erkeklere göre daha azdır (Zhan ve diğerleri, 2018). Anterior sakrokoksigeal uzunluk ve posterior sakrokoksigeal uzunluk cinsiyet tahmininde kullanılabilir (Torimitsu ve diğerleri, 2017).



Şekil 16. Anterior sakrokoksigeal uzunluk ve posterior sakrokoksigeal uzunluk (Torimitsu ve diğerleri, 2017).

2.5.1.2.6. Coccyx Ön-Arka Çap Kalınlığı

Midsagittal kesitte birinci koksigeal vertebra'nın en kalın olduğu yerden, coccyx'in anteroposterior mesafesi ölçülerek bulunur (Nalçacı, 2020).

3. GEREÇ VE YÖNTEM

3.1. Gereç

Çalışmamızda Ocak 2020-Ocak 2022 tarihleri arasında Aydın Adnan Menderes Üniversitesi Hastanesi Radyoloji Anabilim Dalı'na çeşitli nedenlerle başvuran 18-64 yaş aralığındaki 4503 birey arasından yaş gruplarına ve cinsiyete göre standardize edilmiş şekilde rastgele seçilen 282 bireye (141 erkek, 141 kadın) ait abdomen bilgisayarlı tomografi (128 dedektör, 160 kesit, Aquilion Prime, Toshiba Medical Systems, Otawara, Japan) görüntüleri retrospektif olarak değerlendirildi. Bu görüntüler Sectra Workstation IDS7 Sürüm 23.2.2.5087 2021 üzerinden incelendi. Kesit kalınlığı 5 mm olan abdomen bilgisayarlı tomografi görüntüleri kemik penceresinde açılıp coccyx morfolojisi ve morfometrisi değerlendirildi. Kişilerin demografik bilgileri dosyalarından bakılarak kaydedildi. Tüm ölçümler tek bir araştırmacı tarafından yapıldı.

3.2. Yöntem

Çalışma için etik kurul onayı, Aydın Adnan Menderes Üniversitesi, Sağlık Bilimleri Enstitüsü Girişimsel Olmayan Araştırmalar Etik Kurulu'ndan 25.03.2022 tarihli 2022/014 protokol numarası ile alınmıştır (Ek 1). Aydın Adnan Menderes Üniversitesi Hastanesi Radyoloji Anabilim Dalı'nda araştırmanın yapılabilmesi için kurum izin belgesi, Aydın Adnan Menderes Üniversitesi Hastanesi Başhekimliği'nden alınmıştır (Ek 2).

Çalışmaya 18-64 yaş aralığında olan, herhangi bir coccyx patolojisi bulunmayan sağlıklı yetişkin bireyler dahil edildi. Pelvik cerrahi öyküsü olanlar, 18 yaşından küçük 64 yaşından büyük olanlar, inflamatuvar romatizmal hastalığı olanlar, koksigeal bölgede geçirilmiş travma/kırık öyküsü olanlar, coccyx'in pozisyonunu ve morfolojisini değiştirecek lezyon/kitle varlığı olanlar çalışmaya dahil edilmemiştir. Referans noktalarının belirlenemediği düşük kalitedeki görüntüler araştırmaya alınmamıştır.

Çalışmaya dahil edilen 282 birey (141 erkek, 141 kadın), 18-29 yaş, 30-41 yaş, 42-53 yaş, 54-64 yaş olmak üzere 4 gruba ayrıldı. Bilgisayarlı tomografi görüntüleri üzerinden

coccyx morfolojisi ve morfometrisi deęerlendirildi. Veriler yaşı ve cinsiyete gre istatistiksel olarak incelendi.

Coccyx morfolojisinin deęerlendirilmesinde coccyx tipine, koksigeal spikl varlıęına, koksigeal vertebra sayısına, sakrokoksigeal eklem fzyonuna ve interkoksigeal eklem fzyonuna bakıldı. Coccyx morfometrisinin deęerlendirilmesinde ise koksigeal dz uzunluk, sakrokoksigeal aı, interkoksigeal aı, anterior sakrokoksigeal uzunluk, posterior sakrokoksigeal uzunluk ve coccyx n-arka ap kalınlıęı lld. Uzunluk lmleri milimetre cinsinden, aı lmleri ise derece cinsinden yapıldı.

3.2.1. Coccyx'in Morfolojik Olarak Deęerlendirilmesi

3.2.1.1. Coccyx Tipinin Belirlenmesi

Coccyx tipi, modifiye Postacchini-Massobrio sınıflamasına gre belirlendi. Bu sınıflamaya gre beş tip coccyx vardır.

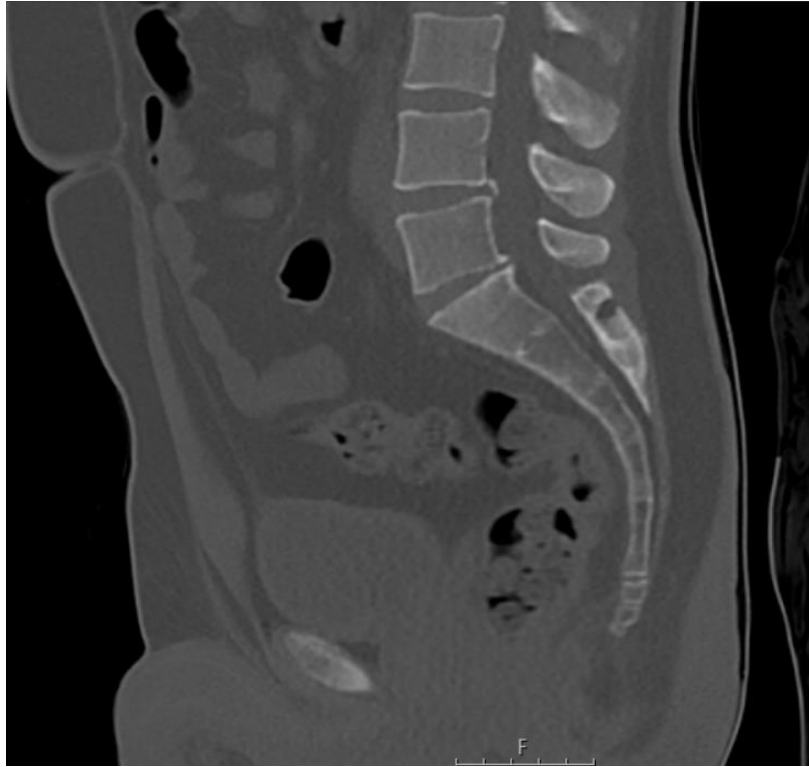
Tip 1: Coccyx hafife kavislidir ve ucu aşıęıya doęrudur (Resim 1).

Tip 2: Coccyx daha fazla kavislidir ve ucu ne doęrudur (Resim 2).

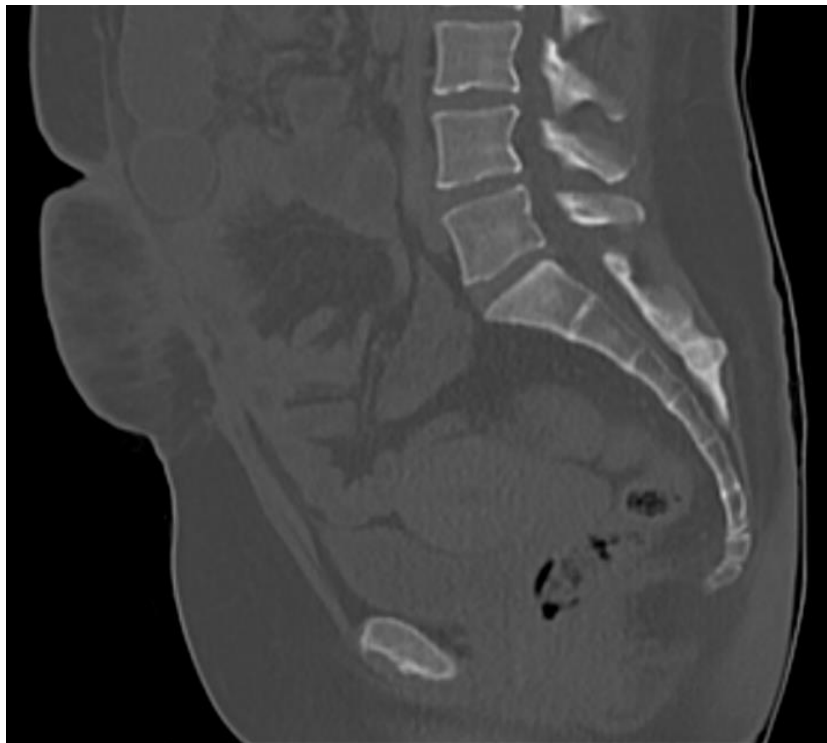
Tip 3: Coccyx interkoksigeal eklemde keskin bir şekilde aılıdır (Resim 3).

Tip 4: Coccyx sakrokoksigeal veya ilk interkoksigeal eklemde subluksasyona sahiptir (Resim 4).

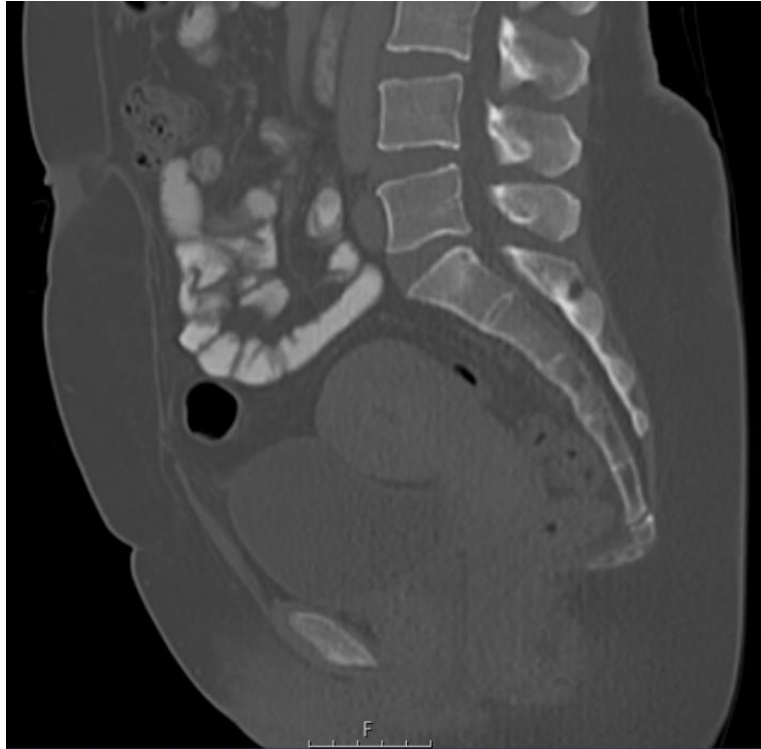
Tip 5: Coccyx retroversiyondadır (Resim 5) (Gneri ve Gngr, 2021; Woon ve dięerleri, 2013).



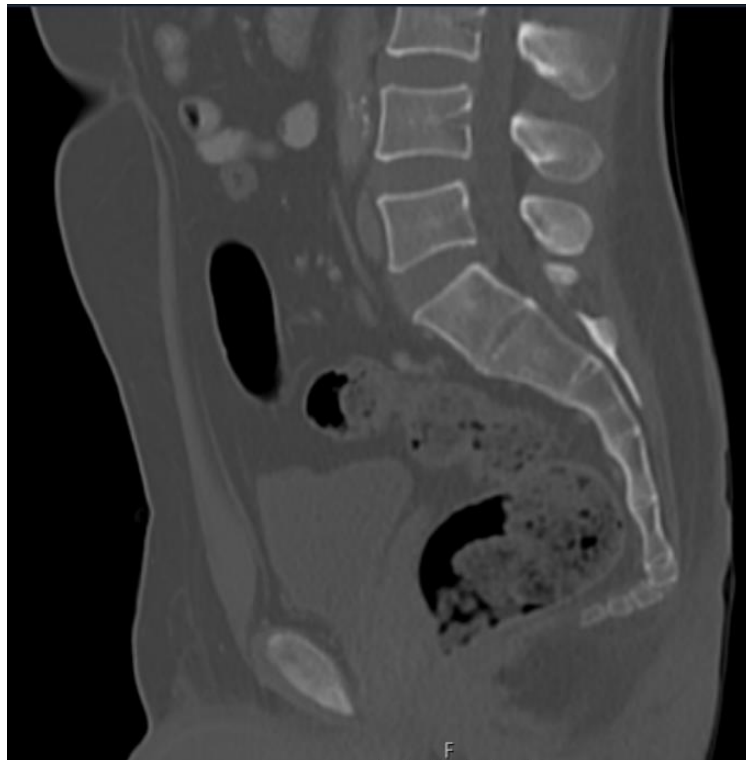
Resim 1. Tip 1 coccyx.



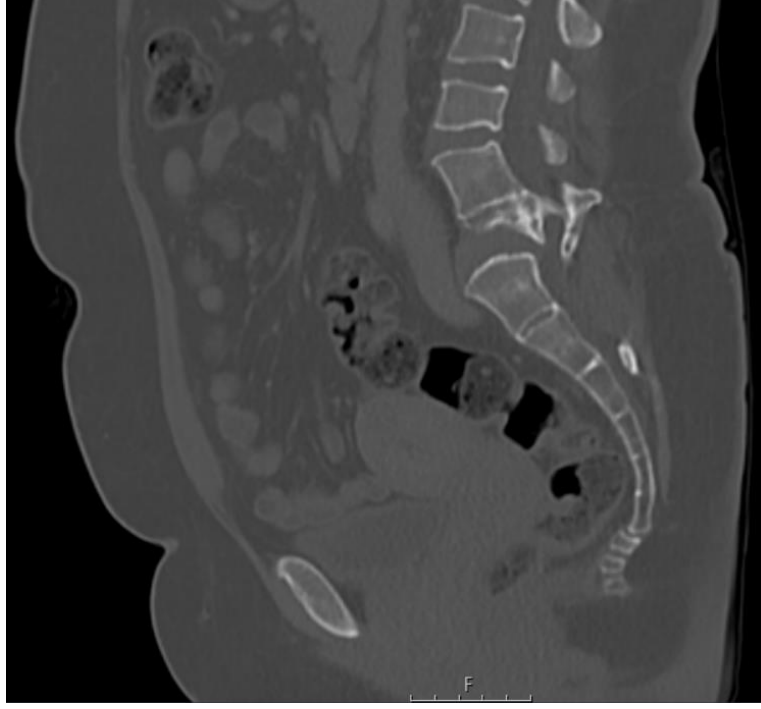
Resim 2. Tip 2 coccyx.



Resim 3. Tip 3 coccyx.



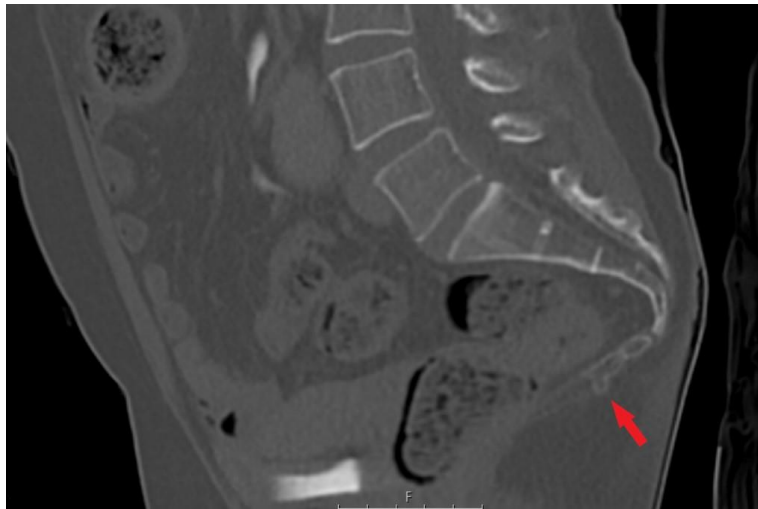
Resim 4. Tip 4 coccyx.



Resim 5. Tip 5 coccyx.

3.2.1.2. Koksigeal Spikül Varlığının Değerlendirilmesi

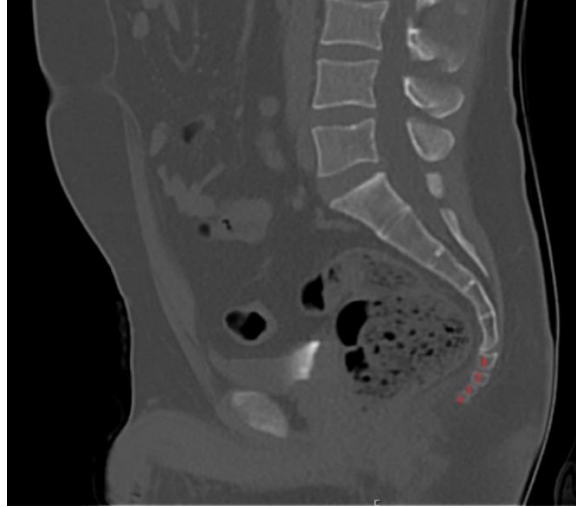
Koksigeal spikül, coccyx'in en kaudal kısmında bulunan kemik çıkıntısıdır (Nathan ve diğerleri, 2010). Bu çıkıntının varlığı değerlendirildi, değerlendirme var/yok şeklinde yapıldı (Resim 6).



Resim 6. Koksigeal spikül (var).

3.2.1.3. Koksigeal Vertebra Sayısının Belirlenmesi

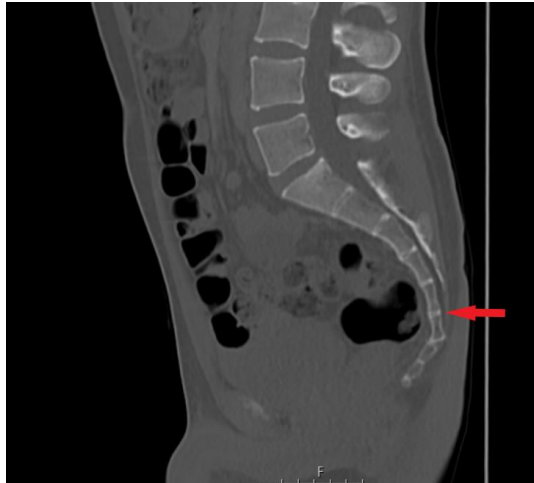Coccyx'i oluşturan vertebra sayısına bakıldı (Resim 7).



Resim 7. Dört vertebra'dan oluşan coccyx.

3.2.1.4. Sakrokoksigeal Eklem Füzyonunun Değerlendirilmesi

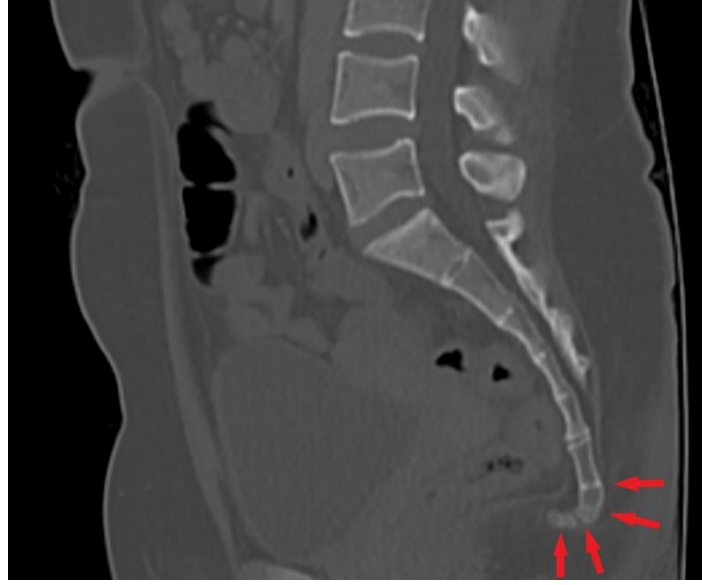Art. sacrococcygea'da füzyon olup olmadığı tüm sagittal kesitlerde incelendi (Resim 8). Değerlendirme var/yok şeklinde yapıldı.



Resim 8. Sakrokoksigeal eklem füzyonu (var).

3.2.1.5. İnterkoksigeal Eklem Füzyonunun Değerlendirilmesi

İnterkoksigeal eklemlerin füzyona uğrayıp uğramadığı tüm sagittal kesitlerde incelendi. Her interkoksigeal eklem için değerlendirme ayrı ayrı yapıldı ve var/yok şeklinde değerlendirildi (Resim 9).



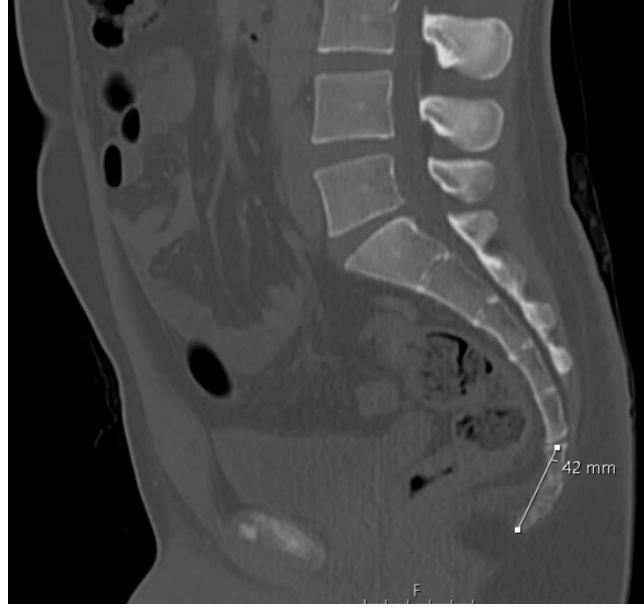
Resim 9. İnterkoksigeal eklem füzyonunun değerlendirilmesi.

(Birinci interkoksigeal eklemden füzyon: var, ikinci interkoksigeal eklemden füzyon: var, üçüncü interkoksigeal eklemden füzyon: yok, dördüncü interkoksigeal eklemden füzyon: var)

3.2.2. Coccyx'in Morfometrik Olarak Değerlendirilmesi

3.2.2.1. Koksigeal Düz Uzunluğunun Ölçülmesi

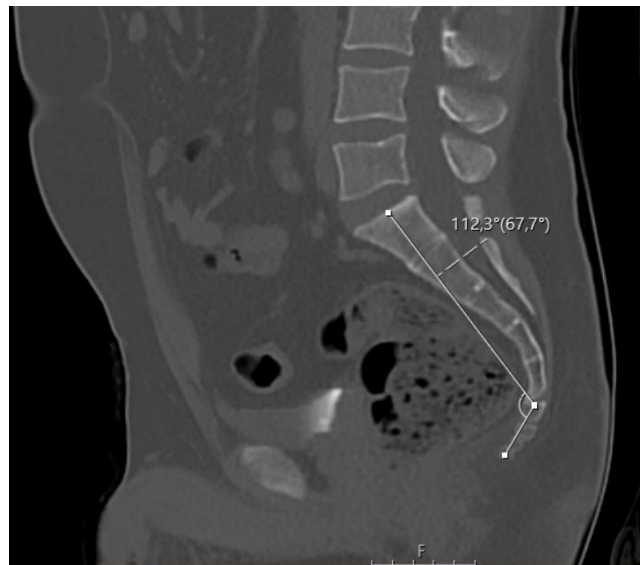Koksigeal düz uzunluk, midsagittal kesitte birinci koksigeal vertebra'nın üst sınırının ortasından coccyx'in alt ucuna doğru çekilen düz bir çizgi ile ölçüldü (Resim 10) (Tetiker ve diğerleri, 2017).



Resim 10. Koksigeal düz uzunluğun ölçüm gösterimi.

3.2.2.2. Sakrokoksigeal Açının Ölçülmesi

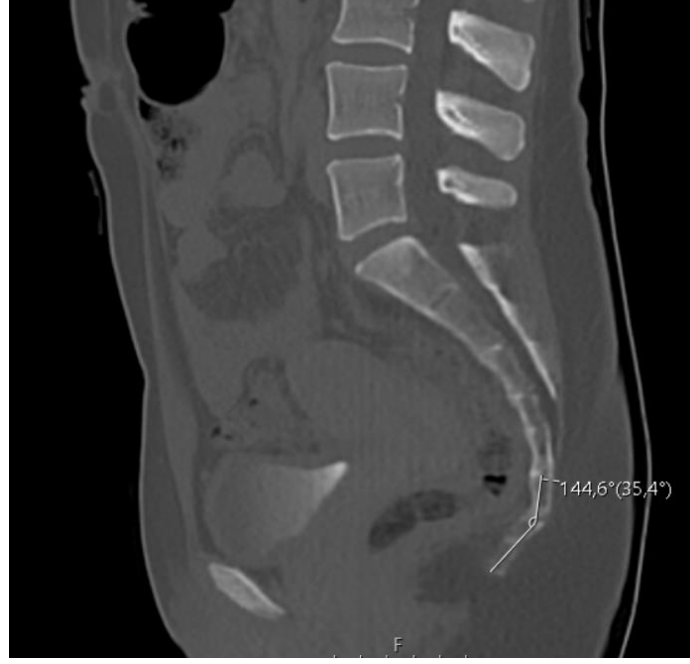Sakrokoksigeal açı, midsagittal kesitte birinci sakral vertebra'nın üst sınırının ortasından birinci koksigeal vertebra'nın üst sınırının ortasına doğru çekilen çizgi ile birinci koksigeal vertebra'nın üst sınırının ortasından coccyx'in alt ucuna doğru çekilen çizgi arasında kalan açının ölçülmesiyle bulundu (Resim 11) (Güneri ve Güngör, 2021).



Resim 11. Sakrokoksigeal açının ölçüm gösterimi.

3.2.2.3. İnterkoksigeal Açının Ölçülmesi

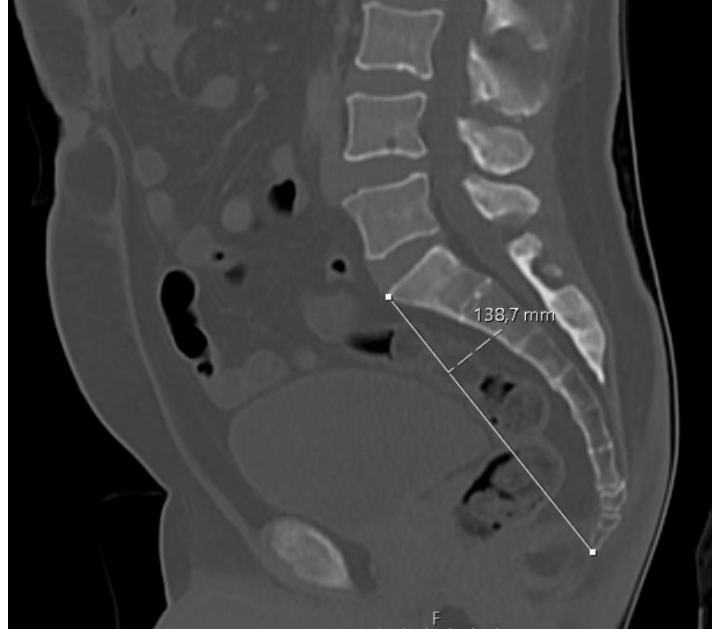İnterkoksigeal açı, midsagittal kesitte ilk ve son koksigeal vertebra'ların orta noktalarından geçen doğruların kesişiminde oluşan açının ölçülmesiyle bulundu (Resim 12) (Yoon ve diğerleri, 2016).



Resim 12. İnterkoksigeal açının ölçüm gösterimi.

3.2.2.4. Anterior Sakrokoksigeal Uzunluğun Ölçülmesi

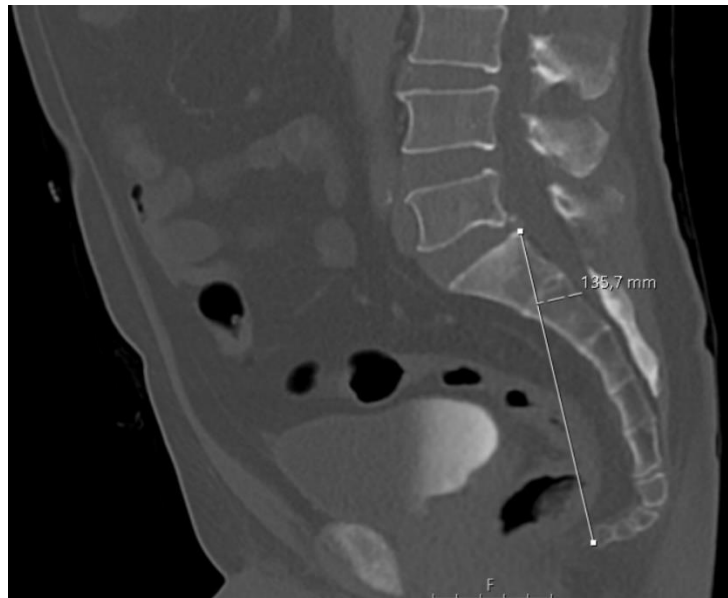
Anterior sakrokoksigeal uzunluk, midsagittal kesitte birinci sakral vertebra'nın anterior-superior'undan son koksigeal vertebra'nın anterior-inferior'una doğru çekilen düz bir çizgi ile ölçüldü (Resim 13) (Etili ve diğerleri, 2019).



Resim 13. Anterior sakrokoksigeal uzunluğun ölçüm gösterimi.

3.2.2.5. Posterior Sakrokoksigeal Uzunluğun Ölçülmesi

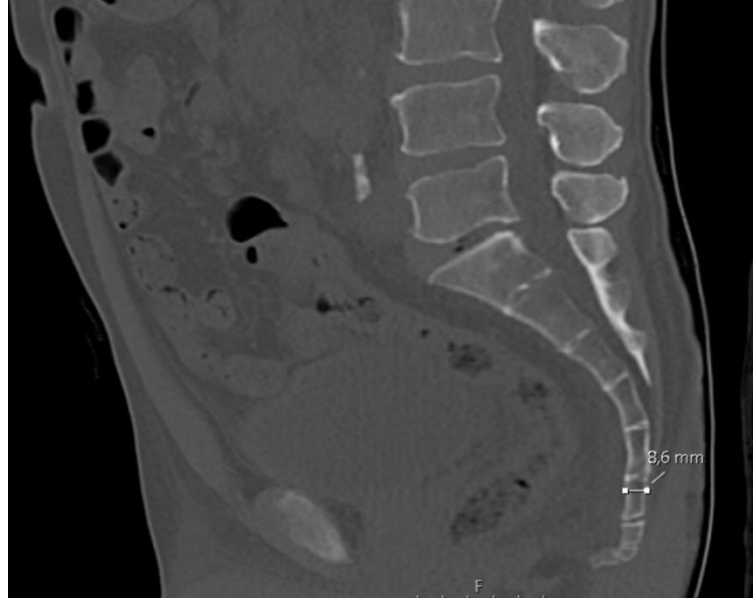
Posterior sakrokoksigeal uzunluk, midsagittal kesitte birinci sakral vertebra'nın posterior-superior'undan son koksigeal vertebra'nın anterior-inferior'una doğru çekilen düz bir çizgi ile ölçüldü (Resim 14) (Torimitsu ve diğerleri, 2017).



Resim 14. Posterior sakrokoksigeal uzunluğun ölçüm gösterimi.

3.2.2.6. Coccyx Ön-Arka Çap Kalınlığının Ölçülmesi

Coccyx ön-arka çap kalınlığı, midsagittal kesitte birinci koksigeal vertebra'nın en kalın olduğu yerden, coccyx'in anteroposterior mesafesi ölçülerek bulundu (Resim 15) (Nalçacı, 2020).



Resim 15. Coccyx ön-arka çap kalınlığının ölçüm gösterimi.

3.2.3. İstatistiksel Değerlendirme

Çalışmamızda verilerin istatistiksel analizi IBM SPSS 25.0 (IBM Corporation, Armonk, New York, United States) programı kullanılarak yapıldı. Verilerin normal dağılıma uygunluğu Kolmogorov–Smirnov testi ile değerlendirildi. Tanımlayıcı istatistikler, metrik parametreler için ortalama \pm standart sapma değeriyle; nominal değişkenlerde frekans (%) ile verildi. Cinsiyet farklılığı, normal dağılım gösteren metrik parametrelerde, Bağımsız Örneklem T testi; normal dağılım göstermeyenlerde ise Mann-Whitney U testi ile değerlendirildi. Nominal değişkenli parametrelerde ise Fischer's Exact testi ile analiz edildi. Yaş grupları arasındaki karşılaştırmalar, metrik ve normal dağılım gösteren parametrelerde One Way ANOVA testi ile analiz edildi. Varyansların homojenliği Levene testi ile değerlendirildi. Post-Hoc analizlerde homojen varyanslı parametrelere Bonferroni testi;

homojen varyanslı olmayan parametrelere, Tamhane's T2 testleri uygulandı. Normal dağılım göstermeyen metrik veriler Kruskal-Wallis testi ile değerlendirildi. Farklılık gösteren gruplar Dunn testi ile belirlendi. Nominal değişkenli parametrelerde, yaş grupları arasındaki farklılıklar Fischer's Exact testi ile analiz edildi. Tip 1 hatayı önlemek için Bonferroni düzeltmesi uygulandı. P değerininin 0,05'ten küçük olması anlamlı kabul edildi.

4. BULGULAR

Çalışmaya dahil edilen 282 olgunun cinsiyetlerine göre %50'sinin (141 kişi) erkek, %50'sinin (141 kişi) kadın olduğu ve kadınların yaş ortalamasının $41,00 \pm 13,61$ yıl, erkeklerin yaş ortalamasının $41,00 \pm 13,61$ yıl olduğu saptandı.

Olguların yaş gruplarına göre %25,5'inin (72 kişi) 18-29 yaş grubunda, %25,5'inin (72 kişi) 30-41 yaş grubunda, %25,5'inin (72 kişi) 42-53 yaş grubunda ve %23,4'ünün (66 kişi) 54-64 yaş grubunda olduğu görüldü. Yaş ortalamasının 18-29 yaş grubunda $23,50 \pm 3,47$ yıl, 30-41 yaş grubunda $35,50 \pm 3,47$ yıl, 42-53 yaş grubunda $47,50 \pm 3,47$ yıl, 54-64 yaş grubunda $59,00 \pm 3,18$ yıl olduğu saptandı (Tablo 1).

Tablo 1. Olguların demografik özellikleri.

	N	%	Yaş ortalaması ve standart sapma (yıl)	Cinsiyet
18-29 yaş grubu	72	25,5	$23,50 \pm 3,47$	Erkek: 36 Kadın: 36
30-41 yaş grubu	72	25,5	$35,50 \pm 3,47$	Erkek: 36 Kadın: 36
42-53 yaş grubu	72	25,5	$47,50 \pm 3,47$	Erkek: 36 Kadın: 36
54-64 yaş grubu	66	23,4	$59,00 \pm 3,18$	Erkek: 33 Kadın: 33
Toplam (18-64 yaş)	282	100	$41,00 \pm 13,61$	Erkek: 141 Kadın: 141

4.1. Morfolojik Değerlendirme

Coccyx tipi, en yaygın tip 2 (%81,9) olarak bulundu. Olguların %9,9'unda tip 1, %6,7'sinde tip 3, %0,7'sinde tip 4, %0,7'sinde tip 5 coccyx olduğu görüldü (Tablo 2).

Tablo 2. Coccyx tipi dağılımı.

	Tip 1	Tip 2	Tip 3	Tip 4	Tip 5
N	28	231	19	2	2
%	9,9	81,9	6,7	0,7	0,7

Coccyx tipi cinsiyetlere göre incelendiğinde, tip 1 ve tip 3 coccyx'te cinsiyetler arasında istatistiksel olarak anlamlı bir fark olduğu saptandı ($p<0,05$). Tip 1 coccyx erkeklerde (%13,5) kadınlara (%6,4) göre daha sık; tip 3 coccyx kadınlarda (%9,9) erkeklere (%3,5) göre daha sık olarak bulundu (Tablo 3). Diğer coccyx tiplerinin dağılımında cinsiyetler arasında istatistiksel olarak anlamlı bir fark olmadığı saptandı ($p>0,05$).

Tablo 3. Coccyx tiplerinin cinsiyetlere göre karşılaştırılması.

		Erkek	Kadın	p
Tip 1	(N)	19	9	
	(%)	13,5	6,4	0,046
Tip 2	(N)	115	116	
	(%)	81,6	82,3	0,841
Tip 3	(N)	5	14	
	(%)	3,5	9,9	0,036
Tip 4	(N)	1	1	
	(%)	0,7	0,7	1,000
Tip 5	(N)	1	1	
	(%)	0,7	0,7	1,000

Coccyx tipleri yaş gruplarına göre incelendiğinde, yaş grupları arasında tiplerin dağılımında istatistiksel olarak anlamlı bir fark olmadığı saptandı ($p>0,05$) (Tablo 4).

Tablo 4. Coccyx tiplerinin yaş gruplarına göre karşılaştırılması.

	18-29 yaş grubu	30-41 yaş grubu	42-53 yaş grubu	54-64 yaş grubu
	N (%)	N (%)	N (%)	N (%)
Tip 1	7 (9,7)	5 (6,9)	11 (15,3)	5 (7,6)
Tip 2	57 (79,2)	59 (81,9)	57 (79,2)	58 (87,9)
Tip 3	8 (11,1)	4 (5,6)	4 (5,6)	3 (4,5)
Tip 4	0 (0)	2 (2,8)	0 (0)	0 (0)
Tip 5	0 (0)	2 (2,8)	0 (0)	0 (0)

*Tüm yaş grupları arasındaki karşılaştırmalarda $p>0,05$ 'tir.

Koksigeal spikülün olguların %3,2'sinde (9 kişi) var olduğu görüldü. Bu kişilerin 5'inin erkek, 4'ünün kadın olduğu ve koksigeal spikül varlığında cinsiyetler arasında istatistiksel olarak anlamlı bir fark olmadığı saptandı ($p>0,05$) (Tablo 5).

Tablo 5. Koksigeal spikülün cinsiyetlere göre karşılaştırılması.

		Erkek	Kadın	Toplam	p
Koksigeal spikül (var)	(N)	5	4	9	
	(%)	3,5	2,8	3,2	0,764
Koksigeal spikül (yok)	(N)	136	137	273	
	(%)	96,5	97,2	96,8	0,764

Koksigeal spikül varlığı yaş gruplarına göre incelendiğinde 18-29 yaş grubunun %2,8'inde, 30-41 yaş grubunun %2,8'inde, 42-53 yaş grubunun %4,2'sinde, 54-64 yaş grubunun %3'ünde koksigeal spikülün var olduğu görüldü (Tablo 6). Yaş grupları arasında koksigeal spikül varlığında istatistiksel olarak anlamlı bir fark olmadığı saptandı ($p>0,05$).

Tablo 6. Koksigeal spikülün yaş gruplarına göre karşılaştırılması.

		18-29 yaş grubu	30-41 yaş grubu	42-53 yaş grubu	54-64 yaş grubu
Koksigeal spikül (var)	(N)	2	2	3	2
	(%)	2,8	2,8	4,2	3
Koksigeal spikül (yok)	(N)	70	70	69	64
	(%)	97,2	97,2	95,8	97

*Tüm yaş grupları arasındaki karşılaştırmalarda $p>0,05$ 'tir.

Koksigeal vertebra sayısı, olguların %34'ünde 3, %63,5'inde 4, %2,5'inde 5 olarak bulundu. Coccyx'in erkeklerin %31,9'unda 3 vertebra'dan, %66'sında 4 vertebra'dan, %2,1'inde 5 vertebra'dan; kadınların %36,2'sinde 3 vertebra'dan, %61'inde 4 vertebra'dan, %2,8'inde 5 vertebra'dan oluştuğu saptandı (Tablo 7). Koksigeal vertebra sayısının cinsiyetler arasında istatistiksel olarak anlamlı bir fark göstermediği saptandı ($p>0,05$).

Tablo 7. Koksigeal vertebra sayısının cinsiyetlere göre karşılaştırılması.

Koksigeal Vertebra Sayısı		Erkek	Kadın	Toplam	p
3	(N)	45	51	96	
	(%)	31,9	36,2	34	0,567
4	(N)	93	86	179	
	(%)	66	61	63,5	0,524
5	(N)	3	4	7	
	(%)	2,1	2,8	2,5	0,683

Koksigeal vertebra sayısı yaş gruplarına göre incelendiğinde, 18-29 yaş grubunun %37,5'inde 3, %58,3'ünde 4, %4,2'sinde 5; 30-41 yaş grubunun %37,5'inde 3, %59,7'sinde 4, %2,8'inde 5; 42-53 yaş grubunun %29,2'sinde 3, %69,4'ünde 4, %1,4'ünde 5; 54-64 yaş grubunun %31,8'inde 3, %66,7'sinde 4, %1,5'inde 5 olarak bulundu (Tablo 8). Yaş grupları arasında koksigeal vertebra sayısında istatistiksel olarak anlamlı bir fark olmadığı saptandı ($p>0,05$).

Tablo 8. Koksigeal vertebra sayısının yaş gruplarına göre karşılaştırılması.

Koksigeal Vertebra Sayısı		18-29 yaş grubu	30-41 yaş grubu	42-53 yaş grubu	54-64 yaş grubu
3	(N)	27	27	21	21
	(%)	37,5	37,5	29,2	31,8
4	(N)	42	43	50	44
	(%)	58,3	59,7	69,4	66,7
5	(N)	3	2	1	1
	(%)	4,2	2,8	1,4	1,5

*Tüm yaş grupları arasındaki karşılaştırmalarda $p>0,05$ 'tir.

Sakrokoksigeal eklem füzyonunun olguların %37,2'sinde var olduğu bulundu. Erkeklerin %36,2'sinde sakrokoksigeal eklemde füzyon varken, kadınların %38,3'ünde sakrokoksigeal eklemde füzyon vardı (Tablo 9). Sakrokoksigeal eklem füzyonunda cinsiyetler arasında istatistiksel olarak anlamlı bir fark olmadığı saptandı ($p>0,05$).

Tablo 9. Sakrokoksigeal eklem füzyonunun cinsiyetlere göre karşılaştırılması.

		Erkek	Kadın	Toplam	p
Sakrokoksigeal eklem füzyonu (var)	(N)	51	54	105	
	(%)	36,2	38,3	37,2	0,689
Sakrokoksigeal eklem füzyonu (yok)	(N)	90	87	177	
	(%)	63,8	61,7	62,8	0,689

Sakrokoksigeal eklem füzyonu yaş gruplarına göre incelendiğinde, 18-29 yaş grubunun %18,1'inde, 30-41 yaş grubunun %40,3'ünde, 42-53 yaş grubunun %47,2'sinde, 54-64 yaş grubunun %43,9'unda var olduğu bulundu (Tablo 10). 18-29 yaş grubu ile diğer yaş grupları arasında sakrokoksigeal eklem füzyonunda istatistiksel olarak anlamlı bir fark olduğu saptandı ($p<0,001$). 18-29 yaş grubunda füzyonun görülme sıklığının daha az olduğu, daha ileri yaşlarda ise füzyonun görülme sıklığının daha fazla olduğu görüldü.

Tablo 10. Sakrokoksigeal eklem füzyonunun yaş gruplarına göre karşılaştırılması.

		18-29 yaş grubu	30-41 yaş grubu	42-53 yaş grubu	54-64 yaş grubu
		(a)	(b)	(c)	(d)
Sakrokoksigeal eklem füzyonu (var)	(N)	13	29	34	29
	(%)	18,1	40,3	47,2	43,9
Sakrokoksigeal eklem füzyonu (yok)	(N)	59	43	38	37
	(%)	81,9	59,7	52,8	56,1

*p<0,001; **p^b,p^c,p^d>0,05

İnterkoksigeal eklemlerdeki füzyon incelendiğinde, birinci interkoksigeal eklemden tüm olguların %9,6'sında füzyonun olduğu, ikinci interkoksigeal eklemden tüm olguların %65,2'sinde füzyonun olduğu, üçüncü interkoksigeal eklemden coccyx'i 4 veya 5 vertebra'dan oluşan tüm olguların %89,8'inde füzyonun olduğu, dördüncü interkoksigeal eklemden coccyx'i 5 vertebra'dan oluşan olguların %100'ünde füzyonun olduğu saptandı (Tablo 11). Birinci interkoksigeal eklemden füzyonun görülme sıklığının diğer eklemlere göre daha az olduğu görüldü.

Tablo 11. İnterkoksigeal eklemlerde füzyonun görülme sıklığı.

		Birinci interkoksigeal eklemden füzyon	İkinci interkoksigeal eklemden füzyon	Üçüncü interkoksigeal eklemden füzyon	Dördüncü interkoksigeal eklemden füzyon
Var	(N)	27	184	167	7
	(%)	9,6	65,2	89,8	100
Yok	(N)	255	98	19	0
	(%)	90,4	34,8	10,2	0
Toplam	(N)	282	282	186	7
	(%)	100	100	100	100

İnterkoksigeal eklemlerdeki füzyon cinsiyetlere göre incelendiğinde, birinci interkoksigeal eklemden erkeklerin %12,8'inde, kadınların %6,4'ünde füzyonun olduğu; ikinci interkoksigeal eklemden erkeklerin %66'sında, kadınların %64,5'inde füzyonun olduğu; üçüncü interkoksigeal eklemden erkeklerin (coccyx'i 4 veya 5 vertebra'dan oluşan) %90,6'sında, kadınların (coccyx'i 4 veya 5 vertebra'dan oluşan) %88,9'unda füzyonun olduğu; dördüncü interkoksigeal eklemden erkeklerin (coccyx'i 5 vertebra'dan oluşan) %100'ünde, kadınların (coccyx'i 5 vertebra'dan oluşan) %100'ünde füzyonun olduğu görüldü (Tablo 12). İnterkoksigeal eklemlerin füzyonunda cinsiyetler arasında istatistiksel olarak anlamlı bir fark olmadığı saptandı ($p>0,05$).

Tablo 12. İnterkoksigeal eklem füzyonunun cinsiyetlere göre karşılaştırılması.

		Erkek	Kadın	p
Birinci interkoksigeal eklemde füzyon (var)	(N)	18	9	
	(%)	12,8	6,4	0,072
Birinci interkoksigeal eklemde füzyon (yok)	(N)	123	132	
	(%)	87,2	93,6	0,072
İkinci interkoksigeal eklemde füzyon (var)	(N)	93	91	
	(%)	66	64,5	0,764
İkinci interkoksigeal eklemde füzyon (yok)	(N)	48	50	
	(%)	34	35,5	0,764
Üçüncü interkoksigeal eklemde füzyon (var)	(N)	87	80	
	(%)	90,6	88,9	0,689
Üçüncü interkoksigeal eklemde füzyon (yok)	(N)	9	10	
	(%)	9,4	11,1	0,689
Dördüncü interkoksigeal eklemde füzyon (var)	(N)	3	4	
	(%)	100	100	-
Dördüncü interkoksigeal eklemde füzyon (yok)	(N)	0	0	
	(%)	0	0	-

İnterkoksigeal eklemlerdeki füzyon yaş gruplarına göre incelendiğinde, birinci interkoksigeal eklemde 18-29 yaş grubunun %5,6'sında, 30-41 yaş grubunun %6,9'unda, 42-53 yaş grubunun %9,7'sinde, 54-64 yaş grubunun %16,7'sinde füzyonun olduğu görüldü (Tablo 13). 54-64 yaş grubu ile diğer yaş grupları arasında birinci interkoksigeal eklemde füzyonunda istatistiksel olarak anlamlı bir fark olduğu saptandı ($p < 0,05$). 54-64 yaş grubunda diğer yaş gruplarına göre füzyonun görülme sıklığının daha fazla olduğu bulundu.

Tablo 13. İnterkoksigeal eklem füzyonunun yaş gruplarına göre karşılaştırılması.

		18-29	30-41	42-53	54-64	p
		yaş	yaş	yaş	yaş	
		grubu	grubu	grubu	grubu	
		(a)	(b)	(c)	(d)	
Birinci interkoksigeal eklemde	(N)	4	5	7	11	
füzyon (var)	(%)	5,6	6,9	9,7	16,7	$p^a, p^b, p^c > 0,05; p^d = 0,028$
Birinci interkoksigeal eklemde	(N)	68	67	65	55	
füzyon (yok)	(%)	94,4	93,1	90,3	83,3	$p^a, p^b, p^c > 0,05; p^d = 0,028$
İkinci interkoksigeal eklemde	(N)	36	49	55	44	
füzyon (var)	(%)	50	68,1	76,4	66,7	$p^a = 0,002; p^b, p^c, p^d > 0,05$
İkinci interkoksigeal eklemde	(N)	36	23	17	22	
füzyon (yok)	(%)	50	31,9	23,6	33,3	$p^a = 0,002; p^b, p^c, p^d > 0,05$
Üçüncü interkoksigeal eklemde	(N)	36	42	45	44	
füzyon (var)	(%)	80	93,3	88,2	97,8	$p^a = 0,012; p^b, p^c, p^d > 0,05$
Üçüncü interkoksigeal eklemde	(N)	9	3	6	1	
füzyon (yok)	(%)	20	6,7	11,8	2,2	$p^a = 0,012; p^b, p^c, p^d > 0,05$
Dördüncü interkoksigeal	(N)	3	2	1	1	
eklemde füzyon (var)	(%)	100	100	100	100	-
Dördüncü interkoksigeal	(N)	0	0	0	0	
eklemde füzyon (yok)	(%)	0	0	0	0	-

İkinci interkoksigeal eklemde 18-29 yaş grubunun %50'sinde, 30-41 yaş grubunun %68,1'inde, 42-53 yaş grubunun %76,4'ünde, 54-64 yaş grubunun 66,7'sinde füzyonun olduğu bulundu. 18-29 yaş grubu ile diğer yaş grupları arasında ikinci interkoksigeal eklemde füzyonunda istatistiksel olarak anlamlı bir fark olduğu saptandı ($p<0,05$). 18-29 yaş grubunda füzyonun görülme sıklığının daha az olduğu, daha ileri yaşlarda ise füzyonun görülme sıklığının daha fazla olduğu görüldü.

Üçüncü interkoksigeal eklemde 18-29 yaş grubunun %80'inde, 30-41 yaş grubunun %93,3'ünde, 42-53 yaş grubunun %88,2'sinde, 54-64 yaş grubunun %97,8'inde füzyonun olduğu bulundu. 18-29 yaş grubu ile diğer yaş grupları arasında üçüncü interkoksigeal eklemde füzyonunda istatistiksel olarak anlamlı bir fark olduğu saptandı ($p<0,05$). 18-29 yaş grubunda füzyonun görülme sıklığının daha az olduğu, daha ileri yaşlarda ise füzyonun görülme sıklığının daha fazla olduğu görüldü.

Dördüncü interkoksigeal eklemde 18-29 yaş grubunun %100'ünde, 30-41 yaş grubunun %100'ünde, 42-53 yaş grubunun %100'ünde, 54-64 yaş grubunun %100'ünde füzyonun olduğu bulundu.

4.2. Morfometrik Değerlendirme

Morfometrik parametrelerden; koksigeal düz uzunluk ortalama $35,44\pm 6,04$ mm, sakrokoksigeal açı ortalama $108,76\pm 13,30^\circ$, interkoksigeal açı ortalama $128,94\pm 18,98^\circ$, anterior sakrokoksigeal uzunluk ortalama $123,53\pm 13,23$ mm, posterior sakrokoksigeal uzunluk ortalama $131,06\pm 12,37$ mm, coccyx ön-arka çap kalınlığı ortalama $8,06\pm 1,32$ mm olarak bulundu (Tablo 14).

Tablo 14. Morfometrik parametrelerin ortalama, standart sapma, minimum ve maksimum deęerleri

	Ortalama	Standart Sapma	Minimum	Maksimum
Koksigeal dz uzunluk (mm)	35,44	6,04	21,20	53,80
Sakrokoksigeal aı (°)	108,76	13,30	68,80	146,10
İnterkoksigeal aı (°)	128,94	18,98	77,30	169,50
Anterior sakrokoksigeal uzunluk (mm)	123,53	13,23	64,20	166,30
Posterior sakrokoksigeal uzunluk (mm)	131,06	12,37	75,60	170,30
Coccyx n-arka ap kalınlıęı (mm)	8,06	1,32	4,30	11,70

Morfometrik parametreler cinsiyetlere gre incelendięinde, koksigeal dz uzunluk erkeklerde ortalama $36,34\pm 6,65$ mm, kadınlarda ortalama $34,53\pm 5,23$ mm olarak bulundu (Tablo 15). Koksigeal dz uzunlukta cinsiyetler arasında istatistiksel olarak anlamlı bir fark olduęu saptandı ($p<0,05$).

Sakrokoksigeal aı erkeklerde ortalama $111,28\pm 12,35^\circ$, kadınlarda ortalama $106,23\pm 13,78^\circ$ olarak lld. Sakrokoksigeal aıda cinsiyetler arasında istatistiksel olarak anlamlı bir fark olduęu saptandı ($p<0,05$).

İnterkoksigeal aı erkeklerde ortalama $129,33\pm 18,96^\circ$, kadınlarda ortalama $128,55\pm 19,06^\circ$ olarak lld. İnterkoksigeal aıda cinsiyetler arasında istatistiksel olarak anlamlı bir fark olmadıęı saptandı ($p>0,05$).

Anterior sakrokoksigeal uzunluk erkeklerde ortalama $127,77\pm 12,65$ mm, kadınlarda ortalama $119,28\pm 12,45$ mm olarak bulundu. Anterior sakrokoksigeal uzunlukta cinsiyetler arasında istatistiksel olarak anlamlı bir fark olduęu saptandı ($p<0,05$).

Posterior sakrokoksigeal uzunluk erkeklerde ortalama $136,27\pm 11,28$ mm, kadınlarda ortalama $125,85\pm 11,19$ mm olarak bulundu. Posterior sakrokoksigeal uzunlukta cinsiyetler arasında istatistiksel olarak anlamlı bir fark olduęu saptandı ($p<0,05$).

Coccyx n-arka ap kalınlıęı erkeklerde ortalama $8,67\pm 1,25$ mm, kadınlarda ortalama $7,44\pm 1,08$ mm olarak bulundu. Coccyx n-arka ap kalınlıęında cinsiyetler arasında istatistiksel olarak anlamlı bir fark olduęu saptandı ($p<0,05$).

Tablo 15. Morfometrik parametrelerin cinsiyetlere göre karşılaştırılması.

	Erkek	Kadın	p
	(ortalama±ss)	(ortalama±ss)	
Koksigeal düz uzunluk (mm)	36,34±6,65	34,53±5,23	0,012
Sakrokoksigeal açı (°)	111,28±12,35	106,23±13,78	0,001
İnterkoksigeal açı (°)	129,33±18,96	128,55±19,06	0,729
Anterior sakrokoksigeal uzunluk (mm)	127,77±12,65	119,28±12,45	0,000
Posterior sakrokoksigeal uzunluk (mm)	136,27±11,28	125,85±11,19	0,000
Coccyx ön-arka çap kalınlığı (mm)	8,67±1,25	7,44±1,08	0,000

Morfometrik parametreler yaş gruplarına göre incelendiğinde, koksigeal düz uzunluk 18-29 yaş grubunda ortalama 34,63±6,70 mm, 30-41 yaş grubunda ortalama 35,47±6,68 mm, 42-53 yaş grubunda ortalama 35,88±5,11 mm, 54-64 yaş grubunda ortalama 35,79±5,50 mm olarak bulundu (Tablo 16). Yaş grupları arasında koksigeal düz uzunlukta istatistiksel olarak anlamlı bir fark olmadığı saptandı ($p>0,05$).

Sakrokoksigeal açı 18-29 yaş grubunda ortalama 108,30±12,03°, 30-41 yaş grubunda ortalama 108,76±13,25°, 42-53 yaş grubunda ortalama 109,45±16,13°, 54-64 yaş grubunda ortalama 108,49±11,41° olarak bulundu. Yaş grupları arasında sakrokoksigeal açıda istatistiksel olarak anlamlı bir fark olmadığı saptandı ($p>0,05$).

İnterkoksigeal açı 18-29 yaş grubunda ortalama 127,59±19,21°, 30-41 yaş grubunda ortalama 126,87±18,29°, 42-53 yaş grubunda ortalama 132,63±20,30°, 54-64 yaş grubunda ortalama 128,64±17,81° olarak bulundu. Yaş grupları arasında interkoksigeal açıda istatistiksel olarak anlamlı bir fark olmadığı saptandı ($p>0,05$).

Anterior sakrokoksigeal uzunluk 18-29 yaş grubunda ortalama 123,44±14,58 mm, 30-41 yaş grubunda ortalama 123,98±11,75 mm, 42-53 yaş grubunda ortalama 122,77±12,97 mm, 54-64 yaş grubunda ortalama 123,96±13,77 mm olarak bulundu. Yaş grupları arasında anterior sakrokoksigeal uzunlukta istatistiksel olarak anlamlı bir fark olmadığı saptandı ($p>0,05$).

Posterior sakrokoksigeal uzunluk 18-29 yaş grubunda ortalama 131,40±13,34 mm, 30-41 yaş grubunda ortalama 130,84±11,15 mm, 42-53 yaş grubunda ortalama 130,44±12,10 mm, 54-64 yaş grubunda ortalama 131,61±13,04 mm olarak bulundu. Yaş grupları arasında posterior sakrokoksigeal uzunlukta istatistiksel olarak anlamlı bir fark olmadığı saptandı (p>0,05).

Coccyx ön-arka çap kalınlığı 18-29 yaş grubunda ortalama 7,57±1,27 mm, 30-41 yaş grubunda ortalama 7,78±1,12 mm, 42-53 yaş grubunda ortalama 8,18±1,34 mm, 54-64 yaş grubunda ortalama 8,76±1,26 mm olarak bulundu. 18-29 yaş grubu ile 54-64 yaş grubu arasında ve 30-41 yaş grubu ile 54-64 yaş grubu arasında coccyx ön-arka çap kalınlığında istatistiksel olarak anlamlı bir fark olduğu saptandı (p<0,05). Diğer yaş grupları arasında coccyx ön-arka çap kalınlığında istatistiksel olarak anlamlı bir fark olmadığı saptandı (p>0,05).

Tablo 16. Morfometrik parametrelerin yaş gruplarına göre karşılaştırılması.

	18-29 yaş grubu(a)	30-41 yaş grubu(b)	42-53 yaş grubu(c)	54-64 yaş grubu(d)	p
	(ortalama±ss)	(ortalama±ss)	(ortalama±ss)	(ortalama±ss)	
Koksigeal düz uzunluk (mm)	34,63±6,70	35,47±6,68	35,88±5,11	35,79±5,50	>0,05
Sakrokoksigeal açı (°)	108,30±12,03	108,76±13,25	109,45±16,13	108,49±11,41	>0,05
İnterkoksigeal açı (°)	127,59±19,21	126,87±18,29	132,63±20,30	128,64±17,81	>0,05
Anterior sakrokoksigeal uzunluk (mm)	123,44±14,58	123,98±11,75	122,77±12,97	123,96±13,77	>0,05
Posterior sakrokoksigeal uzunluk (mm)	131,40±13,34	130,84±11,15	130,44±12,10	131,61±13,04	>0,05
Coccyx ön-arka çap kalınlığı (mm)	7,57±1,27	7,78±1,12	8,18±1,34	8,76±1,26	P ^{a-b} >0,05 P ^{a-c} >0,05 P ^{a-d} = 0,000 P ^{b-c} >0,05 P ^{b-d} = 0,000 P ^{c-d} >0,05

5. TARTIŞMA

Çalışmamızda Aydın Adnan Menderes Üniversitesi Hastanesi Radyoloji Anabilim Dalı'na çeşitli nedenlerle başvuran 18-64 yaş aralığındaki sağlıklı 282 bireyin (141 erkek, 141 kadın) coccyx'i bilgisayarlı tomografi görüntüleri üzerinden retrospektif olarak incelendi. Çalışmaya dahil edilen olgular 18-29 yaş, 30-41 yaş, 42-53 yaş, 54-64 yaş olmak üzere 4 gruba ayrıldı. Coccyx morfolojisinin değerlendirilmesinde modifiye Postacchini-Massobrio sınıflamasına göre coccyx tipine, koksigeal spikül varlığına, koksigeal vertebra sayısına, sakrokoksigeal eklem füzyonuna ve interkoksigeal eklem füzyonuna bakıldı. Coccyx morfometrisinin değerlendirilmesinde ise koksigeal düz uzunluğa, sakrokoksigeal açığa, interkoksigeal açığa, anterior sakrokoksigeal uzunluğa, posterior sakrokoksigeal uzunluğa ve coccyx ön-arka çap kalınlığına bakıldı. Veriler cinsiyetlere ve yaş gruplarına göre istatistiksel olarak incelendi. Çalışmamız sonucunda coccyx tipi en yaygından en az yaygına doğru sırasıyla tip 2, tip 1, tip 3, tip 4 ve 5 olarak bulundu. Coccyx'in hafifçe kavisli olduğu ve ucunun aşağıya doğru olduğu tip 1 coccyx'in erkeklerde kadınlara göre daha sık; coccyx'in interkoksigeal eklemde keskin bir şekilde açılı olduğu tip 3 coccyx'in ise kadınlarda erkeklere göre daha sık bulunduğu görüldü. Diğer coccyx tiplerinin dağılımında cinsiyetler arasında anlamlı bir farklılık olmadığı saptandı. Yaş grupları arasında coccyx tiplerinde anlamlı bir fark olmadığı görüldü. Koksigeal spikülün tüm olguların %3,2'sinde var olduğu, spikül varlığı ile yaş ve cinsiyet arasında bir ilişki olmadığı saptandı. Coccyx'in olguların %34'ünde 3 vertebra'dan, %63,5'inde 4 vertebra'dan, %2,5'inde 5 vertebra'dan oluştuğu; koksigeal vertebra sayısında yaşa ve cinsiyete göre anlamlı bir fark olmadığı sonucuna varıldı. Sakrokoksigeal eklem füzyonunun olguların %37,2'sinde var olduğu, yaşla birlikte füzyonun görülme sıklığının arttığı, cinsiyetler arasında istatistiksel olarak anlamlı bir fark olmadığı saptandı. Birinci interkoksigeal eklemde füzyonun görülme sıklığının diğer interkoksigeal eklemlere göre daha az olduğu, interkoksigeal eklemlerin füzyonunda cinsiyetler arasında istatistiksel olarak anlamlı bir fark olmadığı, interkoksigeal eklemlerdeki füzyonun yaşla birlikte arttığı sonucuna varıldı. Koksigeal düz uzunluğun ortalama $35,44 \pm 6,04$ mm olduğu, erkeklerde bu uzunluğun kadınlara göre daha fazla olduğu, yaşla birlikte uzunluğun değişmediği sonucuna varıldı. Sakrokoksigeal açının ortalama $108,76 \pm 13,30^\circ$ olduğu, erkeklerde kadınlara göre bu açının daha büyük olduğu, açının yaşla birlikte değişmediği görüldü. İnterkoksigeal açının ortalama $128,94 \pm 18,98^\circ$ olduğu, cinsiyete ve yaşa göre

değişmediği saptandı. Anterior sakrokoksigeal uzunluğun ortalama $123,53 \pm 13,23$ mm olduğu, erkeklerde kadınlara göre bu uzunluğun daha büyük olduğu ve uzunluğun yaşa göre değişmediği sonucuna varıldı. Posterior sakrokoksigeal uzunluğun ortalama $131,06 \pm 12,37$ mm olduğu, erkeklerde kadınlara göre bu uzunluğun daha büyük olduğu ve uzunluğun yaşa göre değişmediği görüldü. Coccyx ön-arka çap kalınlığının ortalama $8,06 \pm 1,32$ mm olduğu, erkeklerin kadınlara göre daha kalın bir coccyx'e sahip olduğu, yaş ile birlikte kalınlığın arttığı sonucuna varıldı.

Coccyx tipleri ilk kez Postacchini ve Massobrio (1983) tarafından yapılan çalışmada tanımlanmış olup coccyx 4 tip olarak sınıflandırılmıştır. Bu çalışmada en yaygın coccyx tipi tip 1 olarak bulunmuştur. Cinsiyetlere göre bir incelemeye yer verilmemiştir. Yoon ve diğerleri (2016) tarafından 606 sağlıklı Koreli üzerinde yapılan radyolojik çalışmada en yaygın coccyx tipi çalışmamız ile benzer şekilde tip 2 olarak bulunmuştur. Bunu sırasıyla tip 1, tip 3, tip 4, tip 5 izlemiştir. Ancak bu çalışmada coccyx tiplerinin cinsiyetler arasında istatistiksel olarak anlamlı bir fark göstermediği bildirilmiştir. Yaş grupları arasında ise 8. 9. ve 10. dekatlarda diğer dekatlara göre tip 1 coccyx'in görülme sıklığının daha fazla olduğu belirtilmiştir. Etili (2018) tarafından ülkemizde 480 sağlıklı bireyin bilgisayarlı tomografi görüntüleri üzerinden yapılan araştırmada coccyx tipleri en yaygından en az yaygına doğru sırasıyla tip 2, tip 1, tip 3, tip 5, tip 4 olarak bulunmuştur ve çalışmamız ile benzer şekilde tip 1 ve tip 3'te cinsiyetler arasında anlamlı fark olduğu rapor edilmiştir.

Woon ve diğerleri (2013) tarafından 112 sağlıklı yetişkin üzerinde yapılan radyolojik bir çalışmada koksigeal spikülün olguların %23'ünde var olduğu ve koksigeal spikül varlığı ile cinsiyetler arasında anlamlı bir ilişki olmadığı bildirilmiştir. Güneri ve Güngör (2021) tarafından Türk toplumunda yapılan morfolojik incelemede koksigeal spikülün 500 olgunun %14,6'sında var olduğu ve çalışmamızla benzer şekilde koksigeal spikül varlığı ile cinsiyetler arasında anlamlı bir ilişki olmadığı belirtilmiştir. Çalışmamızda ayrıca koksigeal spikül yaş gruplarına göre incelenmiş ve yaşa göre bir farklılık olmadığı sonucuna varılmıştır.

Güneri ve Güngör (2021), Karayol ve diğerleri (2019), Tetiker ve diğerleri (2017), Woon ve diğerleri (2013), Yoon ve diğerleri (2016) tarafından yapılan radyolojik çalışmalarda çalışmamız ile benzer şekilde coccyx'in genellikle 4 vertebra'dan oluştuğu bildirilmiştir. Güneri ve Güngör (2021), Karayol ve diğerleri (2019) ortalama vertebra sayısının erkeklerde kadınlara göre daha yüksek olduğunu belirtmişlerdir. Tetiker ve diğerleri (2017), Woon ve diğerleri (2013), Yoon ve diğerleri (2016) ise çalışmamızla benzer şekilde koksigeal vertebra sayısının cinsiyetler arasında anlamlı bir fark göstermediğini

bildirmişlerdir. Yoon ve diğerleri (2016) yaşla birlikte koksigeal vertebra sayısının azaldığını belirtmişlerdir fakat çalışmamızda koksigeal vertebra sayısında yaş gruplarına göre anlamlı bir fark bulunmadı. İnterkoksigeal eklemlerde meydana gelen füzyonun vertebra sayısı belirlenirken yanıtıcı etki oluşturabileceğini ve çalışmamız ile bu çalışma arasındaki farklılığa bunun sebep olabileceğini düşünmekteyiz.

Postacchini ve Massobrio (1983) tarafından 120 sağlıklı birey üzerinde yapılan çalışmada sakrokoksigeal eklemlerde füzyonun görülme sıklığı %37; Yoon ve diğerleri (2016) tarafından yapılan çalışmada sakrokoksigeal eklemlerde füzyonun görülme sıklığı %33,4; Tetiker ve diğerleri (2017) tarafından ülkemizde 456 sağlıklı yetişkin üzerinde yapılan radyolojik çalışmada sakrokoksigeal eklemlerde füzyonun görülme sıklığı %22,1 olarak bulunmuştur ve çalışmamız ile benzerlik göstermektedir. Woon ve diğerleri (2013) tarafından 112 sağlıklı yetişkin üzerinde yapılan radyolojik çalışmada ise sakrokoksigeal eklemlerde füzyonun görülme sıklığı %57 olarak bulunmuştur, çalışmamız ile farklılık gösterme sebebinin toplumlar arasındaki varyasyon olabileceğini düşünmekteyiz. Yapılan çalışmalarda çalışmamız ile benzer şekilde sakrokoksigeal eklem füzyonunda cinsiyetler arasında istatistiksel olarak anlamlı bir fark olmadığı bildirilmiştir (Tetiker ve diğerleri, 2017; Woon ve diğerleri, 2013; Yoon ve diğerleri, 2016). Ülkemizde yapılan çalışmalarda sakrokoksigeal eklem füzyonunun yaş ile ilişkisi daha önce araştırılmamış olup, Yoon ve diğerleri (2016) tarafından Koreliler üzerinde yapılan çalışmada çalışmamız ile benzer şekilde yaşla birlikte füzyonun görülme sıklığının arttığı bildirilmiştir.

Tetiker ve diğerleri (2017) birinci interkoksigeal eklemlerdeki füzyon görülme oranının, diğer eklemlerdeki füzyona göre daha az olduğunu bildirmişlerdir. Woon ve diğerleri (2013) tarafından birinci interkoksigeal eklemlerde füzyonun görülme sıklığı %17, ikinci interkoksigeal eklemlerde füzyonun görülme sıklığı %61, üçüncü interkoksigeal eklemlerde füzyonun görülme sıklığı %89, dördüncü interkoksigeal eklemlerde füzyonun görülme sıklığı %100 olarak rapor edilmiştir ve interkoksigeal eklemlerin füzyonunda cinsiyetler arasında istatistiksel olarak anlamlı bir fark olmadığı bildirilmiştir. Literatür incelendiğinde yaşa göre interkoksigeal eklemlerin füzyonunun daha önce araştırılmadığı gözlenmiştir. Çalışmamızda interkoksigeal eklemlerdeki füzyonun görülme sıklığının yaşla birlikte arttığı bulunmuştur.

Koksigeal düz uzunluk, Güneri ve Güngör (2021) tarafından ortalama $38,32 \pm 8,18$ mm, Oh ve diğerleri (2004) tarafından ortalama 33 mm, Tetiker ve diğerleri (2017) tarafından ortalama 35,6 mm, Woon ve diğerleri (2013) tarafından ortalama $3,7 \pm 0,7$ cm, Yoon ve diğerleri (2016) tarafından ortalama 34,7 mm olarak ölçülmüştür. Lee ve diğerleri (2016)

koksigeal düz uzunluğu erkeklerde ortalama $37,9\pm6,6$ mm, kadınlarda ortalama $34,3\pm6,6$ mm olarak ölçmüştür ve çalışmamızla benzer şekilde koksigeal düz uzunluğun cinsiyetler arasında istatistiksel olarak anlamlı bir fark gösterdiğini, erkeklerin kadınlara göre daha uzun bir coccyx'e sahip olduğunu belirtmişlerdir. Çalışmamız ile benzer şekilde Woon ve diğerleri (2013) tarafından koksigeal düz uzunluğun yaşa göre değişmediğini rapor edilmiştir.

Çalışmamızda sakrokoksigeal açı tüm olgularda ortalama $108,76\pm13,30^\circ$, erkeklerde ortalama $111,28\pm12,35^\circ$, kadınlarda ortalama $106,23\pm13,78^\circ$ olarak bulundu ve erkeklerin daha düz olma eğilimine sahip bir coccyx'i olduğu görüldü. Tetiker ve diğerleri (2017) tarafından sakrokoksigeal açı ortalama $107\pm0,69^\circ$ (erkeklerde ortalama 111° ; kadınlarda ortalama 105°); Güneri ve Güngör (2021) tarafından sakrokoksigeal açı ortalama $111,39\pm13,51^\circ$ (erkeklerde ortalama $112,95\pm12,8^\circ$; kadınlarda ortalama $109,94\pm14,01^\circ$) olarak ölçülmüş olup çalışmamızla benzer şekilde erkeklerde kadınlara göre bu açının daha büyük olduğu belirtilmiştir. Woon ve diğerleri (2013) tarafından sakrokoksigeal açı ortalama $106\pm13^\circ$ (erkeklerde ortalama $107\pm12^\circ$; kadınlarda ortalama $106\pm14^\circ$) olarak ölçülmüştür ve cinsiyete göre anlamlı bir farklılık olmadığı bildirilmiştir. Lee ve diğerleri (2016) tarafından Koreli kadavralar üzerinde yapılan çalışmada sakrokoksigeal açı erkeklerde ortalama $166,8\pm13,7^\circ$, kadınlarda ortalama $163,0\pm15,4^\circ$ olarak ölçülmüştür, çalışmamız ile bu çalışmanın farklı olma sebebinin kadavralarda kontraktıl yapıların uzaklaştırılmasıyla açının etkiye uğraması olduğunu düşünmekteyiz. Yoon ve diğerleri (2016) yaş arttıkça sakrokoksigeal açının da arttığını bildirmişlerdir fakat çalışmamızda yaşla birlikte sakrokoksigeal açıda bir değişim olmadığı rapor edildi.

İnterkoksigeal açı coccyx'in açısal deformitelerini değerlendirmede kullanılır bu yüzden normal değer aralığını bilmek önemlidir. Çalışmamızda interkoksigeal açı ortalama $128,94\pm18,98^\circ$ (erkeklerde ortalama $129,33\pm18,96^\circ$; kadınlarda ortalama $128,55\pm19,06^\circ$) olarak ölçülmüştür. Tetiker ve diğerleri (2017) tarafından yapılan radyolojik çalışmada interkoksigeal açı ortalama $135\pm1,15^\circ$ (erkeklerde ortalama 134° ; kadınlarda ortalama 135°) olarak ölçülmüş ve cinsiyetler arasında interkoksigeal açıda istatistiksel olarak anlamlı bir fark olmadığı bildirilmiştir. Kerimoğlu ve diğerleri (2007) tarafından 92 sağlıklı birey üzerinde yapılan radyolojik çalışmada interkoksigeal açının 17° - 88° aralığında olduğu bildirilmiştir, çalışmamız ile bu çalışmanın sonuçlarının farklı olmasının sebebi ölçüm metodlarımızın farklı olmasıdır. Çalışmamızda interkoksigeal açı ölçülürken iki doğru arasında oluşan geniş açı dikkate alındı, fakat Kerimoğlu ve diğerleri (2007) tarafından iki doğru arasındaki dar açı dikkate alınmıştır. Lee ve diğerleri (2016) tarafından yapılan

çalışmada çalışmamız ile benzer şekilde yaşa göre interkoksigeal açıda istatistiksel olarak anlamlı bir fark olmadığı bildirilmiştir.

Etli (2018) tarafından ülkemizde 480 sağlıklı bireyin bilgisayarlı tomografi görüntüleri üzerinden yapılan çalışmada anterior sakrokoksigeal uzunluk ortalama $122,7\pm 14,9$ mm (erkeklerde ortalama $126,9\pm 15,1$ mm; kadınlarda ortalama $118,7\pm 13,8$ mm) olarak ölçülmüştür ve çalışmamızla benzer şekilde bu uzunluğun erkeklerde kadınlara göre daha fazla olduğu, yaşa göre ise uzunluğun değişmediği bildirilmiştir. Torimitsu ve diğerleri (2017) tarafından yapılan radyolojik çalışmada anterior sakrokoksigeal uzunluk erkeklerde ortalama $127,62\pm 10,52$ mm, kadınlarda ortalama $115,39\pm 11,02$ mm olarak ölçülmüştür ve bu uzunluğun erkeklerde kadınlara göre daha fazla olduğu bildirilmiştir.

Posterior sakrokoksigeal uzunluk Etli ve diğerleri (2019) tarafından erkeklerde ortalama $138,0\pm 13,3$ mm, kadınlarda ortalama $128,1\pm 11,7$ mm olarak ölçülmüştür. Çalışmamız ile benzer şekilde posterior sakrokoksigeal uzunluğun erkeklerde kadınlara göre daha büyük olduğu bildirilmiştir (Etli ve diğerleri, 2019; Torimitsu ve diğerleri, 2017; Zhan ve diğerleri, 2018). Yaşa göre posterior sakrokoksigeal uzunluğun değişmediği rapor edilmiştir (Etli, 2018).

Karayol ve diğerleri (2019) tarafından 216 sağlıklı erişkin üzerinde yapılan radyolojik çalışmada coccyx ön-arka çap kalınlığı erkeklerde ortalama $8,4\pm 1,8$ mm, kadınlarda ortalama $7,3\pm 1,4$ mm olarak ölçülmüştür ve çalışmamızla benzer şekilde coccyx ön-arka çap kalınlığının erkeklerde kadınlara göre daha büyük olduğu bildirilmiştir. Ayrıca yaş arttıkça coccyx ön-arka çap kalınlığının da arttığı rapor edilmiştir ve bu da çalışmamız ile örtüşmektedir. Nalçacı (2020) tarafından pelvik organ prolapsuslu 45 kadın üzerinde yapılan çalışmada coccyx ön-arka çap kalınlığı ortalama $0,84\pm 0,12$ cm olarak bildirilmiştir. Lee ve diğerleri (2016) tarafından Koreliler üzerinde yapılan çalışmada coccyx ön-arka çap kalınlığı erkeklerde ortalama $16,3\pm 3,3$ mm, kadınlarda ortalama $14,6\pm 3,4$ mm olarak ölçülmüştür. Lee ve diğerleri (2016)'nin çalışmasında coccyx ön-arka çap kalınlığının ortalama değerlerinin çalışmamıza göre daha büyük olmasının sebebinin etnik farklılıklar olduğunu düşünmekteyiz.

6. SONUÇ VE ÖNERİLER

Çalışmamızda morfolojik değerlendirme sonucunda coccyx tipi en yaygın tip 2 olarak bulundu. Tip 1 coccyx'in erkeklerde daha yaygın, tip 3 coccyx'in ise kadınlarda daha yaygın olduğu görüldü. Sakrokoksigeal eklemdeki ve interkoksigeal eklemlerdeki füzyonun görülme sıklığının yaş ile birlikte arttığı sonucuna varıldı.

Morfometrik değerlendirme sonucunda koksigeal düz uzunluğun, sakrokoksigeal açının, anterior sakrokoksigeal uzunluğun, posterior sakrokoksigeal uzunluğun ve coccyx ön-arka çap kalınlığının erkeklerde kadınlara göre daha büyük olduğu görüldü. Coccyx ön-arka çap kalınlığının yaşla birlikte arttığı sonucuna varıldı.

Coccyx morfolojisi ve morfometrisindeki cinsiyete ve yaşa göre bulunan bu farklılıklar normal kemik anatomisinin bilinmesi açısından önemlidir. Bu radyolojik verilerin koksigeal patolojileri değerlendirmede, tanı ve tedavilerde kıymetli olacağını düşünmekteyiz.

Çalışmamızda coccyx bilgisayarlı tomografi görüntüleri üzerinden retrospektif olarak değerlendirilmiştir, bireylerin boy ve kilo bilgilerine ulaşamamıştır. Bundan sonraki araştırmalarda yapılan değerlendirmelerin boy ve kilo ile ilişkilendirilebileceği, ayrıca olgu sayısının artırılarak daha kapsamlı çalışmalar yapılabileceği kanaatindeyiz.

KAYNAKLAR

- Aggarwal, A., Kaur, H., Batra, Y. K., Aggarwal, A. K., Rajeev, S., Sahni, D. (2009). Anatomic consideration of caudal epidural space: a cadaver study. *Clinical Anatomy*, 22(6), 730-737.
- Arıncı, K., Elhan, A. (2014). *Anatomi (Cilt 1)*. Ankara: Güneş Kitabevi.
- Arifoğlu, Y. (2019). *Her Yönüyle Anatomi*. İstanbul: İstanbul Tıp Kitabevleri.
- Baque, P., Karimjee, B., Iannelli, A., Benizri, E., Rahili, A., Benchimol, D., ... Bourgeon, A. (2004). Anatomy of the presacral venous plexus: implications for rectal surgery. *Surgical and Radiologic Anatomy*, 26, 355-358.
- Barber, M. D., Bremer, R. E., Thor, K. B., Dolber, P. C., Kuehl, T. J., Coates, K. W. (2002). Innervation of the female levator ani muscles. *American journal of obstetrics and gynecology*, 187(1), 64-71.
- Cameron, M. H. (2012). *Physical agents in rehabilitation: from research to practice*. Elsevier Health Sciences.
- Cheng, J. S., Song, J. K. (2003). Anatomy of the sacrum. *Neurosurgical focus*, 15(2), 1-4.
- Cloete, E., Battin, M. R., Imam, F. B., Teele, R. L. (2012). Ossification of Sacral Vertebral Bodies in Neonates Born 24 to 38 Weeks' Gestational Age and Its Relevance to Spinal Ultrasonography. *American journal of perinatology*, 519-522.
- Cumhur, M. (2014). *Temel anatomi*. Ankara: Odtü Yayıncılık.
- Çıtışlı, V., Onur, Ş., Sarı, M. F. (2014). Literatür eşliğinde koksidinia. *Abant Tıp Dergisi*, 3(3), 306-312.
- Dedouit, F., Savall, F., Mokrane, F. Z., Rousseau, H., Crubézy, E., Rougé, D., Telmon, N. (2014). Virtual anthropology and forensic identification using multidetector CT. *The British journal of radiology*, 87(1036), 20130468.
- Deniz, R., Ozen, G., Yilmaz-Oner, S., Aydın, S. Z., Erzik, C., Gunduz, O. H., ... Atagunduz, P. (2014). Ankylosing spondylitis and a diagnostic dilemma: coccydynia. *Clin Exp Rheumatol*, 32(2), 194-8.
- Drake, R. L., Vogl, W., Mitchell, A. W. M. (2009). *Gray's anatomy for students e-book*.

- Emerson, S. S., Speece, A. J. (2012). Manipulation of the coccyx with anesthesia for the management of coccydynia. *Journal of Osteopathic Medicine*, 112(12), 805-807.
- Esses, S. I., Bostford, D. J., Huler, R. J., Rauschnig, W. (1991). Surgical anatomy of the sacrum: A guide for rational screw fixation. *Spine*, 16(6S), S283-S288.
- Etli, Y. (2018). *Van ilinde abdomino–pelvik bilgisayarlı tomografi görüntülerinden elde edilen sakral ve koksigeal antropometrik ölçümlerden cinsiyet tayini*. Tıpta Uzmanlık Tezi, Van Yüzüncü Yıl Üniversitesi Tıp Fakültesi, Van.
- Etli, Y., Asirdizer, M., Hekimoğlu, Y., Keskin, S., Yavuz, A. (2019). Sex estimation from sacrum and coccyx with discriminant analyses and neural networks in an equally distributed population by age and sex. *Forensic science international*, 303, 109955.
- Fogel, G. R., Cunningham III, P. Y., Esses, S. I. (2004). Coccygodynia: evaluation and management. *JAAOS-Journal of the American Academy of Orthopaedic Surgeons*, 12(1), 49-54.
- Gökmen, F. G. (2003). *Sistematik anatomi*. İzmir: Güven Kitabevi.
- Grassi, R., Lombardi, G., Reginelli, A., Capasso, F., Romano, F., Floriani, I., Colacurci, N. (2007). Coccygeal movement: assessment with dynamic MRI. *European journal of radiology*, 61(3), 473-479.
- Güneri, B., Güngör, G. (2021). Morphological Features of the Coccyx in the Turkish Population and Interrelationships Among the Parameters: A Computerized Tomography-Based Analysis. *Cureus*, 13(11).
- Güvençer, M., Dalbayrak, S., Tayefi, H., Tetik, S., Yılmaz, M., Erginoğlu, U., ... Naderi, S. (2009). Surgical anatomy of the presacral area. *Surgical and radiologic anatomy*, 31, 251-257.
- Hammer, N., Steinke, H., Slowik, V., Josten, C., Stadler, J., Böhme, J., Spanel-Borowski, K. (2009). The sacrotuberous and the sacrospinous ligament—a virtual reconstruction. *Annals of Anatomy-Anatomischer Anzeiger*, 191(4), 417-425.
- Heffelfinger, M. J., Dahlin, D. C., Maccarty, C. S., Beabout, J. W. (1973). Chordomas and cartilaginous tumors at the skull base. *Cancer*, 32(2), 410-420.

- Karadimas, E. J., Trypsiannis, G., Giannoudis, P. V. (2011). Surgical treatment of coccygodynia: an analytic review of the literature. *European Spine Journal*, 20, 698-705.
- Karayol, S. S., Karayol, K. C., Dokumacı, D. Ş. (2019). Anatomic and morphometric evaluation of the coccyx in the adult population. *Harran Üniversitesi Tıp Fakültesi Dergisi*, 16(2), 221-226.
- Kerimoğlu, U., Dağoğlu, M. G., Ergen, F. B. (2007). Intercoccygeal angle and type of coccyx in asymptomatic patients. *Surgical and Radiologic Anatomy*, 29, 683-687.
- Kestellioğlu, M., Süren, O. (1975). Fractures of the pelvis. *Acta Orthopaedica et Traumatologica Turcica*, 9(2), 79-94.
- Kim, N. H., Suk, K. S. (1999). Clinical and radiological differences between traumatic and idiopathic coccygodynia. *Yonsei medical journal*, 40(3), 215-220.
- Kliskey, K., Williams, K., Yu, J., Jackson, D., Urban, J., Athanasou, N. (2009). The presence and absence of lymphatic vessels in the adult human intervertebral disc: relation to disc pathology. *Skeletal radiology*, 38, 1169-1173.
- Kondziolka, D., Lunsford, L. D., Flickinger, J. C. (1991). The role of radiosurgery in the management of chordoma and chondrosarcoma of the cranial base. *Neurosurgery*, 29(1), 38-46.
- Lee, J. Y., Gil, Y. C., Shin, K. J., Kim, J. N., Joo, S. H., Koh, K. S., Song, W. C. (2016). An anatomical and morphometric study of the coccyx using three-dimensional reconstruction. *The Anatomical Record*, 299(3), 307-312.
- Lirette, L. S., Chaiban, G., Tolba, R., Eissa, H. (2014). Coccydynia: an overview of the anatomy, etiology, and treatment of coccyx pain. *Ochsner Journal*, 14(1), 84-87.
- Lowrance, E. W., Latimer, H. B. (1967). Weights and variability of components of the human vertebral column. *The Anatomical Record*, 159(1), 83-88.
- Macchi, V., Porzionato, A., Morra, A., Stecco, C., De Caro, R. (2011). *Radiologic anatomy of the sacral canal* (pp. 5-8). Springer Vienna.
- Maigne, J. Y., Doursounian, L., Chatellier, G. (2000). Causes and mechanisms of common coccydynia: role of body mass index and coccygeal trauma. *Spine*, 25(23), 3072-3079.

- Maigne, J. Y., Guedj, S., Fautrel, B. (1992). Coccygodynia: value of dynamic lateral x-ray films in sitting position. *Revue du Rhumatisme et des Maladies Osteo-articulaires*, 59(11), 728-731.
- Maigne, J. Y., Tamalet, B. (1996). Standardized radiologic protocol for the study of common coccygodynia and characteristics of the lesions observed in the sitting position: clinical elements differentiating luxation, hypermobility, and normal mobility. *Spine*, 21(22), 2588-2593.
- Moore, K. L., Dalley, A. F., Agur, A. M. (2013). *Clinically oriented anatomy*. Lippincott Williams & Wilkins.
- Moore, K. L., Persaud, T. V. N., Torchia, M. G. (2018). *The developing human-e-book: clinically oriented embryology*. Elsevier Health Sciences.
- Mourgela, S., Anagnostopoulou, S., Sakellaropoulos, A., Koulousakis, A., Warnke, J. P. (2008). Sectioning of filum terminale externum using a rigid endoscope through the sacral hiatus. Cadaver study. *Journal of neurosurgical sciences*, 52(3), 71.
- Nalçacı, N. (2020). *Pelvik organ prolapsus'lu kadınlarda coccyx mobilitesi ile prolapsus arasındaki ilişkinin ön, orta ve arka kompartmanlarda değerlendirilmesi*. Yüksek Lisans Tezi, İstanbul Medipol Üniversitesi Sağlık Bilimleri Enstitüsü, İstanbul.
- Nathan, S. T., Fisher, B. E., Roberts, C. S. (2010). Coccydynia: a review of pathoanatomy, aetiology, treatment and outcome. *The Journal of Bone and Joint Surgery*. British volume, 92(12), 1622-1627.
- Netter, F. H. (2014). *Atlas of human anatomy, Professional Edition E-Book: including NetterReference.com Access with full downloadable image Bank*. Elsevier Health Sciences.
- Oh, C. S., Chung, I. H., Ji, H. J., Yoon, D. M. (2004). Clinical implications of topographic anatomy on the ganglion impar. *The Journal of the American Society of Anesthesiologists*, 101(1), 249-250.
- Ozan, H. (2014). *Ozan Anatomi*. Ankara: Klinisyen Tıp Kitabevi.
- Patijn, J., Janssen, M., Hayek, S., Mekhail, N., Van Zundert, J., Van Kleef, M. (2011). Coccygodynia. *Evidence-Based Interventional Pain Medicine: According to Clinical Diagnoses*, 103-106.

- Postacchini, F., Massobrio, M. (1983). Idiopathic coccygodynia. Analysis of fifty-one operative cases and a radiographic study of the normal coccyx. *The Journal of Bone and Joint surgery*. American Volume, 65(8), 1116-1124.
- Putz, R., Pabst, R. (2006). *Sobotta-Atlas of Human Anatomy: Head, Neck, Upper Limb, Thorax, Abdomen, Pelvis, Lower Limb*.
- Rociu, E., Stoker, J., Eijkemans, M. J., Laméris, J. S. (2000). Normal anal sphincter anatomy and age-and sex-related variations at high-spatial-resolution endoanal MR imaging. *Radiology*, 217(2), 395-401.
- Saluja, P. G. (1988). The incidence of ossification of the sacrococcygeal joint. *Journal of anatomy*, 156, 11.
- Sargon M. (2019). *Anatomi akıl notları*. Ankara: Güneş Tıp Kitabevleri.
- Schünke, M., Schulte, E., Schumacher, U., Voll, M., Wesker, K. (2007). *Prometheus Anatomi Atlası (Cilt 1)*. Nobel Tıp Kitabevleri.
- Sherman , J. L. (1963). Normal arteriovenous anastomoses. *Medicine*, 42(4), 247-268.
- Skalski, M. R., Matcuk, G. R., Patel, D. B., Tomasian, A., White, E. A., Gross, J. S. (2020). Imaging coccygeal trauma and coccydynia. *Radiographics*, 40(4), 1090-1106.
- Snell, R. S. (2018). *Snell's Clinical Anatomy*. Wolters kluwer india Pvt Ltd.
- Tekeoğlu, İ., Aydın, Y. (2017) Koksadini; Bel Ağrısının Az Bilinen Bir Nedeni. *Journal of Biotechnology and Strategic Health Research*, 1(3), 68-74.
- Tetiker, H., Koşar, M. İ., Çullu, N., Canbek, U., Otağ, I., Taştumur, Y. (2017). MRI-based detailed evaluation of the anatomy of the human coccyx among Turkish adults. *Nigerian Journal of Clinical Practice*, 20(2), 136-142
- Thompson, J. R., Gibb, J. S., Genadry, R., Burrows, L., Lambrou, N., Buller, J. L. (1999). Anatomy of pelvic arteries adjacent to the sacrospinous ligament: importance of the coccygeal branch of the inferior gluteal artery. *Obstetrics & Gynecology*, 94(6), 973-977.
- Torimitsu, S., Makino, Y., Saitoh, H., Sakuma, A., Ishii, N., Yajima, D., ... Iwase, H. (2017). Sex determination based on sacral and coccygeal measurements using multidetector computed tomography in a contemporary Japanese population. *Journal of Forensic Radiology and Imaging*, 9, 8-12.

- Toshniwal, G. R. (2007). Transsacrococcygeal approach to ganglion impar block for management of chronic perineal pain: a prospective observational study. *Pain physician*, 10(5), 661.
- Tribus, C. B., Belanger, T. (2001). The vascular anatomy anterior to the L5–S1 disk space. *Spine*, 26(11), 1205-1208.
- Trouvin, A. P., Goeb, V., Vandhuick, T., Michelin, P., Lequerré, T., Vittecoq, O. (2013). Role for magnetic resonance imaging in coccydynia with sacrococcygeal dislocation. *Joint Bone Spine*, 80(2), 214-216.
- Tubbs, R. S., Murphy, R. L., Kelly, D. R., Lott, R., Salter, E. G., Oakes, W. J. (2005). The filum terminale externum. *Journal of Neurosurgery: Spine*, 3(2), 149-152.
- Waschke, J., Böckers, T. B., Paulsen, F. (2016). *Sobotta Anatomi Konu Kitabı* (1. Baskı). Ankara: Güneş Tıp Kitapevleri.
- Weber, E. C., Vilensky, J. A., Carmichael, S. W., Lee, K. S. (2014). *Netter's Concise Radiologic Anatomy E-Book*. Elsevier Health Sciences.
- Woon, J. T., Perumal, V., Maigne, J. Y., Stringer, M. D. (2013). CT morphology and morphometry of the normal adult coccyx. *European Spine Journal*, 22, 863-870.
- Woon, J. T., Stringer, M. D. (2012). Clinical anatomy of the coccyx: a systematic review. *Clinical anatomy*, 25(2), 158-167.
- Yoon, M. G., Moon, M. S., Park, B. K., Lee, H., Kim, D. H. (2016). Analysis of sacrococcygeal morphology in Koreans using computed tomography. *Clinics in orthopedic surgery*, 8(4), 412-419.
- Zhan, M. J., Fan, F., Qiu, L. R., Peng, Z., Zhang, K., Deng, Z. H. (2018). Estimation of stature and sex from sacrum and coccyx measurements by multidetector computed tomography in Chinese. *Legal Medicine*, 34, 21-26.

EKLER

Ek 1. Etik Kurul Onayı

ADÜ Evrak Tarih ve Sayısı: 27.04.2022-159818



T.C.
AYDIN ADNAN MENDERES ÜNİVERSİTESİ REKTÖRLÜĞÜ
Sağlık Bilimleri Enstitüsü Müdürlüğü
Girişimsel Olmayan Araştırmalar Etik Kurulu

Sayı : E-21347915-050.04.04-159818
Konu : 2022/014 nolu Etik Kurul Başvurunuz
HK.

Sayın Doç. Dr. Ayfer METİN TELLİOĞLU
Öğretim Üyesi

Sağlık Bilimleri Enstitüsü Girişimsel Olmayan Araştırmalar Etik Kurulu'nun 25.03.2022 tarihinde yapılan 05 sayılı olağan toplantısında çalışmanıza onay verilmiş olup çalışmanızla ilgili alınan VII nolu karar aşağıda sunulmuştur. Bilgilerinize sunarım.

KARAR: VII

Protokol No: 2022/014

Sorumlu Yürütücü: Doç. Dr. Ayfer METİN TELLİOĞLU

Sağlık Bilimleri Enstitüsü Girişimsel Olmayan Araştırmalar Etik Kurulu'nca Öğretim Üyesi Doç. Dr. Ayfer METİN TELLİOĞLU'nun "**Yaşa ve Cinsiyete Göre Coccyx'in Morfolojik ve Morfometrik Olarak Değerlendirilmesi**" başlıklı araştırması 25.03.2022 tarihli Etik Kurul toplantısında, araştırmanın gerekçe, amaç, yaklaşım ve yöntemleri dikkate alınarak incelenmiş ve uygun bulunmuş olup, **çalışmanın başvuru dosyasında belirtilen merkezde (kurum izinin alınması ve dosyaya konulmak üzere gelmesi şartıyla)** gerçekleştirilmesinde etik ve bilimsel sakınca bulunmadığına oy birliğiyle karar verilmiştir.

Yine sorumlu araştırmacıya; taahhüt edilen çalışma bittikten sonra nihai raporun, BGOF (Bilgilendirilmiş Gönüllü Olur Formu-gönüllüler tarafından bizzat kendilerinin kendi adı- soyadını yazması ve imzalamasının sağlanması ile adreslerinin eksiksiz olarak formlara yazılmasına dikkat edilmelidir.) ve Veri Toplama Formu/Anketlerin gönderilmesi gerektiğinin hatırlatılmasına ve sorumlu yürütücülerinin bu hususa özen göstermesi gerektiğinin bir kez daha vurgulanmasına oy birliğiyle karar verilmiştir.

Prof. Dr. Turhan DOST
Kurul Başkanı

Bu belge, güvenli elektronik imza ile imzalanmıştır.

Belge Doğrulama Kodu :BSM6BF3Y4K

Belge Takip Adresi : <https://turkiye.gov.tr/ebd?eK=5740&eD=BSM6BF3Y4K&eS=159818>

Adres:Merkez Kampüs Enstitüler Binası Efeler/AYDIN

Telefon:0256 214 47 45 Faks:0256 214 66 87

e-Posta:saglikbilimleri@adu.edu.tr Web:akademik.adu.edu.tr/enstitu/saglik/

KeP Adresi:adnanmenderesuniversitesi@hs01.kep.tr

Bilgi için: Orkun ERKAYIRAN

Unvanı: Raportör

Tel No: 2910



Bu belge, güvenli elektronik imza ile imzalanmıştır.

Ek 2. Kurum İzin Belgesi

ADÜ Evrak Tarih ve Sayısı: 19.09.2022-242175



T.C.
AYDIN ADNAN MENDERES ÜNİVERSİTESİ REKTÖRLÜĞÜ
Aydın Adnan Menderes Üniversitesi Hastanesi Başhekimliği
Yazı İşleri Birimi

Sayı : E-97594401-804.99-242175
Konu : Çalışma İzni

Sayın Doç. Dr. Ayfer METİN TELLİOĞLU
Öğretim Üyesi

İlgi : 13.09.2022 tarihli ve E-13413468-302.99-238181 sayılı yazı.

İlgi yazınızda bahsedilen "Yaşa ve cinsiyete göre coccyx'in morfolojik ve morfometrik olarak değerlendirilmesi" konulu tez çalışmasını yürütücüsü olduğunuz Dilara İLYA'nın Hastanemiz Radyoloji Anabilim Dalında KVKK(Kişisel Verilerin Korunması Kanunu) gözeterek yapabilmesi İdaremizce uygun görülmüştür.

Gereğini bilgilerinize rica ederim.

Doç. Dr. Gülnur TAŞÇI BOZBAŞ
Başhekim

Bu belge, güvenli elektronik imza ile imzalanmıştır.

Belge Doğrulama Kodu :BSF6S5FY5V

Belge Takip Adresi : <https://turkiye.gov.tr/ebd?eK=5740&eD=BSF6S5FY5V&eS=242175>

Adres:ADÜ Merkez Kampüsü Aytepe Mevkii 09100 Efeler/AYDIN

Telefon:0256 218 18 00 / 3235 / 3234 Faks:0256 213 60 64

e-Posta:hastane@adu.edu.tr Web:www.hastane.adu.edu.tr

Keş Adresi:adnanmenderesuniversitesi@hs01.kep.tr

Bilgi için: Demet ÇELİK

Unvanı: Tıbbi Sekreter

Tel No: 3233



Bu belge, güvenli elektronik imza ile imzalanmıştır.

T.C.
AYDIN ADNAN MENDERES ÜNİVERSİTESİ
SAĞLIK BİLİMLERİ ENSTİTÜSÜ

BİLİMSEL ETİK BEYANI

“Yaş ve Cinsiyete Göre Cocyx’in Morfolojik ve Morfometrik Olarak Değerlendirilmesi” başlıklı Yüksek Lisans tezindeki bütün bilgileri etik davranış ve akademik kurallar çerçevesinde elde ettiğimi, tez yazım kurallarına uygun olarak hazırlanan bu çalışmada, bana ait olmayan her türlü ifade ve bilginin kaynağına eksiz atıf yaptığımı bildiririm. İfade ettiklerimin aksi ortaya çıktığında ise her türlü yasal sonucu kabul ettiğimi beyan ederim.

.....

Dilara İLYA

30 / 04 /2024