

T.C.
AYDIN ADNAN MENDERES ÜNİVERSİTESİ
SAĞLIK BİLİMLERİ ENSTİTÜSÜ
DOĞUM VE JİNEKOLOJİ (VETERİNER)
DOKTORA PROGRAMI

TAVŞANLARDA LUTEOLİZİS SÜRECİNDE B-MOD VE DOPPLER
ULTRASONOGRAFİ BULGULARI İLE SERUM NİTRİK OKSİT
DÜZEYİNİN DEĞERLENDİRİLMESİ

OĞUZ VAROĞLU
DOKTORA TEZİ

DANIŞMAN
Prof. Dr. Güneş ERDOĞAN

Bu tez Aydın Adnan Menderes Üniversitesi Bilimsel Araştırma Projeleri Birimi tarafından VTF20027 proje numarası ile desteklenmiştir.

AYDIN - 2023

KABUL VE ONAY

T.C. Aydın Adnan Menderes Üniversitesi Sağlık Bilimleri Enstitüsü Doğum ve Jinekoloji Anabilim Dalı (Veteriner) Doktora Programı çerçevesinde Oğuz VAROĞLU tarafından hazırlanan “Tavşanlarda Luteolizis Sürecinde B-Mod ve Doppler Ultrasonografi Bulguları ile Serum Nitrik Oksit Düzeyinin Değerlendirilmesi” başlıklı tez, aşağıdaki jüri tarafından Doktora Tezi olarak kabul edilmiştir.

Tez Savunma Tarihi: 22/06/2023

Üye (T.D.)	:	Prof. Dr. Güneş ERDOĞAN	Aydın Adnan Menderes Üniversitesi
Üye	:	Prof. Dr. Hayrettin ÇETİN	Aydın Adnan Menderes Üniversitesi
Üye	:	Prof. Dr. Ahmet CEYLAN	Aydın Adnan Menderes Üniversitesi
Üye	:	Prof. Dr. Yaşar ERGÜN	Hatay Mustafa Kemal Üniversitesi
Üye	:	Doç. Dr. Mehmet CENGİZ	Muğla Sıtkı Koçman Üniversitesi

ONAY:

Bu tez Aydın Adnan Menderes Üniversitesi Lisansüstü Eğitim-Öğretim ve Sınav Yönetmeliğinin ilgili maddeleri uyarınca yukarıdaki jüri tarafından uygun görülmüş ve Sağlık Bilimleri Enstitüsünün tarih ve sayılı oturumunda alınan nolu Yönetim Kurulu kararıyla kabul edilmiştir.

Prof. Dr. Süleyman AYPAK

Enstitü Müdürü V.

TEŐEKKÜR

Tez alıŐmamlı ilgili olarak, konunun belirlenmesi, yrtlmesi ve sonulandırılması aŐamalarında ilgi ve desteęini esirgemeyen danıŐman hocam Prof. Dr. GneŐ ERDOęAN baŐta olmak zere; Anabilim Dalımız oęretim yeleri Prof. Dr. Hayrettin ETİN, Prof. Dr. Bayazıt MUSAL, Prof. Dr. Hakkı Blent BECERİKLİSOY, Dr. Oęr. yesi Bilginer TUNA'ya, Dr. Oęr. yesi Eyyp Hakan UAR, Dr. Oęr. yesi Cevdet PEKER ve Veteriner Hekim Abdullah GNDZ'e

İstatistik analizler sırasında bilgisine baŐvurduęum ArŐ. Gr. Dr. Mehmet Kaya'ya, tezimin analiz kısmında destekledięi iin ArŐ. Gr. Gamze Sevri EKREN AŐICI ve Veteriner Hekim Bilgehan AKAR'a iten dileklerle teŐekkr ederim.

Eęitimim boyunca ve meslek hayatımda maddi ve manevi desteklerini hi esirgemeyen aileme; bu gnlere gelmemi saęlayan anneme, meslek seimimde bana yol gsteren babama, bana destek olan kardeŐime, her daim yanımda olan arkadaŐım Mehmet KİREMİTİOęLU'na ve btn arkadaŐlarıma sonsuz teŐekkrlerimi sunarım.

İÇİNDEKİLER

KABUL VE ONAY.....	i
TEŞEKKÜR	ii
İÇİNDEKİLER.....	iii
SİMGELER VE KISALTMALAR DİZİNİ	v
ŞEKİLLER DİZİNİ	vii
RESİMLER DİZİNİ	viii
TABLolar DİZİNİ.....	ix
ÖZET	x
ABSTRACT	xiii
1. GİRİŞ.....	1
2. GENEL BİLGİLER.....	2
2.1. Tavşanların Reprodüktif Özellikleri.....	2
2.2. Tavşanlarda Yalancı Gebelik.....	3
2.2.1. Yalancı Gebeliğin Patofizyolojisi.....	4
2.2.2. Klinik Bulgular	5
2.2.3. Tanı.....	7
2.2.4. Sağaltım Yöntemleri.....	7
2.3. Ultrasonografi.....	8
2.3.1. Ultrasonografi Problemleri	9
2.3.2. A, B ve M-mod Ultrasonografi.....	9
2.3.3. Ultrasonografik Görüntülerin Bilgisayar Üzerinde Analiz Programı ile İncelenmesi ...	12
2.3.4. Doppler Ultrasonografi.....	14
2.3.5. Veteriner Reprodüksiyonda Doppler Ultrasonografi Kullanımı	16
2.3.5.1. Foliküllerin Perfüzyonu.....	18

2.3.5.2. Korpus Luteumun Perfüzyonu.....	20
2.3.5.3. Uterus Perfüzyonu	21
2.3.5.4. Umbilikal Kord Perfüzyonu	22
2.4. Nitrik Oksit Fizyolojisi ve Luteolizis	24
3. GEREÇ VE YÖNTEM.....	25
3.1. Hayvan Materyali	25
3.2. Ultrasonografik Muayeneler.....	26
3.3. Serum Analizleri.....	27
3.4. İstatistiksel Analizler	28
4. BULGULAR	29
4.1. Klinik Bulgular	29
4.2. Serum Progesteron Bulguları.....	29
4.2. Ovaryumların Ekotekstürel İncelemeleri.....	30
4.2.1. Ortalama Alan Değerleri	30
4.2.2. Ortalama Grilik Değerleri (MGV).....	31
4.2.3. Heterojenite Değerleri	32
4.3. Doppler Bulguları	32
4.3.1. Pulzatil İndeks Bulguları	33
4.3.2. Rezistans İndeks Bulguları (RI)	33
4.5. Serum Nitrik Oksit (NO) Bulguları	34
5. TARTIŞMA.....	35
6. SONUÇ VE ÖNERİLER.....	43
KAYNAKLAR.....	44
BİLİMSEL ETİK BEYANI.....	65
ÖZGEÇMİŞ.....	66

SİMGELER VE KISALTMALAR DİZİNİ

%	:	Yüzde
<	:	Küçüktür
=	:	Eşittir
>	:	Büyüktür
±	:	Artı eksi
µg	:	Mikrogram
µmol	:	Mikromol
Ca	:	Kalsiyum
CL	:	Korpus luteum
CW	:	Sürekli dalga Doppler
dk	:	Dakika
eNOS	:	Endotelyal nitrik oksit sentetaz
FSH	:	Folikül uyarıcı hormon
GnRH	:	Gonadotropin salınım hormon
Hz	:	Hertz
IU	:	Enternasyonal ünite
im	:	Kas içi
iNOS	:	İndüklenebilir nitrik oksit sentetaz
Kcal	:	Kilokalori
kg	:	Kilogram
KHz	:	Kilohertz
LH	:	Luteinleştirici hormon
mg	:	Miligram
MGV	:	Ortalama grilik değeri
MHz	:	MHz
mL	:	Mililitre
mm²	:	Milimetre kare
Na	:	Sodyum
ng	:	Nanogram

NO	:	Nitrik Oksit
NOS	:	Nitrik oksit sentetaz
°C	:	Santigrat
P	:	Fosfor
P4	:	Progesteron
PGE2	:	Prostaglandin E2
PGF2α	:	Prostaglandin F2 α
PI	:	Pulzatil indeks
pmol	:	Pikomol
PW	:	Pulsed dalga Doppler
RI	:	Rezistans indeks
sa	:	Saat
sGMP	:	Siklik guanozin monofosfat
USG	:	Ultrasonografi
μMol	:	Mikro mol

ŞEKİLLER DİZİNİ

Şekil 1.	A mod ultrasonografinin şematik görüntüsü	10
Şekil 2.	B mod görüntüleme örneği.....	11
Şekil 3.	Kalp üzerinde M mod görüntüleme yönteminin kullanımı.....	11
Şekil 4.	Plasental dokunun ortalama grilik değerinin (MGV) bilgisayar ortamında ölçümü.....	14
Şekil 5.	Renkli Doppler görüntüsü.....	15
Şekil 6.	Power Doppler görüntüsü.....	16
Şekil 7.	İneklerde foliküler ve luteal kistin doppler ultrasonografi görüntüsü.....	17
Şekil 8.	Graaf folikülünün Doppler ultrasonografi görüntüleri.....	19

RESİMLER DİZİNİ

Resim 1.	Yalancı gebeliğin farklı dönemlerinde uterusun histolojik kesiti; Ovulasyon sonrası; A; 14. saat, B; 3. gün, C; 7. gün ve D; 18. gün.....	7
Resim 2	A mod ultrasonografinin oftalmolojide kullanımı.....	10
Resim 3.	Bireysel kafeslerde barındırılan tavşanlar.....	26
Resim 4.	B-Mod ovaryum görüntülerin Image-J programı ile değerlendirilmesi.....	27
Resim 5.	Pulsed Doppler ultrasonografi sırasında ovaryan PI ve RI ölçümleri.....	28

TABLÖLAR DİZİNİ

Tablo 1.	Grupların ortalama serum progesteron düzeyleri (ng/mL).....	30
Tablo 2.	Gruplar arası ovaryum ortalama alan değerleri (mm ²).....	30
Tablo 3.	Gruplar içi ovaryum ortalama alan değerleri (mm ²).....	31
Tablo 4.	Gruplar arası ortalama grilik değerleri (MGV).....	31
Tablo 5.	Gruplar içi ortalama grilik değerleri (MGV).....	31
Tablo 6.	Gruplar arası heterojenite değerleri.....	32
Tablo 7.	Gruplar içi heterojenite değerleri.....	32
Tablo 8.	Gruplar arası pulzatil indeks (PI) değerleri.....	33
Tablo 9.	Gruplar arası pulzatil indeks (PI) değerleri.....	33
Tablo 10.	Gruplar arası rezistans indeks (RI) değerleri.....	33
Tablo 11.	Gruplar içi rezistans indeks (RI) değerleri.....	34
Tablo 12.	Çalışma gruplarına ait serum nitrik oksit (NO) düzeyleri (µMol).....	34

ÖZET

TAVŞANLARDA LUTEOLİZİS SÜRECİNDE B-MOD VE DOPPLER ULTRASONOGRAFİ BULGULARI İLE SERUM NİTRİK OKSİT DÜZEYİNİN DEĞERLENDİRİLMESİ

Varoğlu O. Aydın Adnan Menderes Üniversitesi, Sağlık Bilimleri Enstitüsü, Doğum ve Jinekoloji (Veteriner) Programı Doktora Tezi, Aydın, 2023.

Amaç: Sunulan tez çalışmasında tavşanlarda fonksiyonel luteolizisin aşamalarından biri olan luteal perfüzyon değişikliğinin B-mod ve Doppler usg görüntülerindeki olası değişim üzerinden değerlendirilerek, serum Nitrik oksit (NO) seviyelerinin ölçülmesi amaçlanmıştır.

Gereç ve Yöntem: Çalışmada kullanılan toplam 14 dişi tavşana gonadotropin salgılatıcı hormon (GnRH; 0,2 mL Buserelin, im) uygulanarak yalancı gebeliğin induksiyonu yapıldı. Birinci çalışma grubunda (Grup 1, n=7) yalancı gebeliğin 9. günü Prostaglandin F_{2α} (PGF_{2α}) enjeksiyonu (200 µg alfaprostol) ile luteolizis uyarıldı. Grup 2' de ise (n=7) plasebo enjekte edilerek kontrol grubu oluşturuldu. Tüm tavşanlarda enjeksiyon öncesi, izleyen 40-80-360 dk. ve 24. saatlerde 18 MHz mikrokonveks prob eşliğinde B-mod ve Doppler ultrasonografi yapıldı. Alınan B-mod görüntülerinden Image-J programı yardımıyla total ovaryum dokusu üzerindeki alan (mm²), ortalama grilik değeri (MGV) ve heterojenite değerleri hesaplandı. Doppler ölçümlerinde luteal dokulara en yakın gözlenen arteriol üzerinden pulzatil (PI) ve rezistans (RI) indeks değerleri kaydedildi. Her bir ölçüm değeri sağ ve sol ovaryum için ayrı ayrı kaydedildi. Luteolizis öncesi (0-3-6-9. günler) ve usg sonrası ilgili saatlerde serum progesteron ölçümü için kulak venasından 4mL kan örneği alındı. Ek olarak, NO ölçümü için sadece usg sonrası ilgili saatlerde kan örneği alındı. Kan örnekleri ELISA yöntemi ile ölçümüne kadar -24 °C'de saklandı. Buna göre ultrasonografik bulgular ve serum ölçüm sonuçları deney ve kontrol grupları arasında aynı yönlerdeki ovaryumlar gözetilerek gruplar arası Student T-test ve Mann Whitney U testi ile; yine grup içi zamana bağlı değişimin hesaplanabilmesi için varyans analizi ve Freidman Testi kullanarak istatistiki yönden değerlendirildi.

Bulgular: Bireysel klinik yanıtlar incelendiğinde yalancı gebelik oluşturulan tavşanlarda tüy yolma, yuva yapma gibi davranışsal değişimler izlenmiş, ek olarak corpora luteanın usg ile gözlenebilmiş olsa da serum P4 seviyeleri açısından gruplar arası önemli bir farka rastlanmadı. Ultrasonografi parametreleri yönünden incelendiğinde: deney grubunun sol ovaryum alanı 360. dk'da kontrol grubuna oranla daha küçüktü ($P<0,05$). Grup içi değerlendirmelerde ise her iki grupta da 40. dk sağ ovaryum yüzey alanı sol ovaryuma göre daha büyüktü ($P<0,05$). Ortalama grilik değerleri (MGV) açısından, 0. dk ölçümlerinde deney grubunun sol ovaryumları kontrol grubuna göre daha yüksek idi ($P<0,05$). Ayrıca deney grubunun sol ovaryumların MGV değeri 80. dk'ya kadar belirgin şekilde artış, 360.dk'da ise düşüş gösterdi ($P<0,05$). Heterojenite değerleri gruplar arası değerlendirildiğinde, 360. dk'da deney grubunun sağ ovaryum heterojenite değerinin daha düşük olduğu görüldü ($P<0,05$). Deney grubunda 360.dk.'da sağ tarafta sol tarafa oranla artan heterojenite değeri kaydedildi ($P<0,05$). Doppler usg bulguları bakımından gruplar arası PI ve RI değerleri yönünden farklılık görülmedi. Ancak kontrol grubunun sağ ovaryum RI değeri 0. dk'da sonraki ölçümlere oranla daha yüksekti ($P<0,05$). Çalışma sırasında serum NO düzeyleri arasında gruplar arası herhangi bir fark görülmedi. Ancak kontrol grubunda 80. dk'da artış, 360. dk'da ise belirgin azalma kaydedildi ($P<0,05$).

Sonuç: Elde edilen bulgular ışığında tavşanlarda yalancı gebelik indüksiyonunun hormonal takibinde zorluk yaşanabileceği, olguların steroid düzeyleri kadar klinik yanıtın da izlenmesi gerekliliği ortaya çıkmıştır. Ek olarak, ölçüm öncesinde örneklerin saklanıp çalışma sonrasında ELISA yöntemi ile ölçülmesi yerine hızlı test kitlerinin geliştirilerek indüksiyonu izleyen günlerde gerçek zamanlı ölçümlerin yapılması daha faydalı olacağı düşünülmektedir. Tavşanlarda diğer türlere oranla oldukça küçük boyutlu ve uzun kornu yapısı nedeniyle abdominal boşluk içinde daha değişken bir lokasyona sahip olan ovaryumlar doğru teknik ile uygulanan ultrasonografi ile non invaziv şekilde görüntülenebilir. Ancak uygulama sırasında lokasyon asimetrisi ve sağ taftaki sekum içi gaza bağlı artefakt artışı göz önünde tutulmalıdır. Çalışma sonrası diğer memeli ve kanatlı hayvanlarda geçmişte kanıtlanmış olan fonksiyonel/ yapısal asimetri olgusunun tavşan ovaryumları için de mümkün görünmektedir. Buna göre, sağ ovaryumun daha büyük ve daha aktif olabileceği kanısına varılmıştır. Luteolizis sonrası saptanan MGV ve Heterojenite değişimlerine dayanarak luteal regresyonun teyidinde ekotekstürel incelemeler kullanılabilir. Ancak burada lize olan ve yerini corpus albikansa bırakacak olan corpora luteanın daha uzun bir zaman diliminde, belki de günlük ekotekstürel incelemeler ile takibi gibi daha detaylı işlemlere ihtiyaç duyulmaktadır. Yine tavşanlarda

Doppler ultrasonografi ile ovaryum dokusunun perfüzyonu takibi yapılabildiği, Pulsed Doppler incelemeler ve ölçümler açısından klinik pratikte kolaylıkla yer alabileceği görülmüştür. Tavşanlarda luteal regresyon ve NO ilişkisine dair kısıtlı sayıda çalışma bulgusu olması ve bu denemede sözkonusu değişme ratlanmaması nedeniyle gelecekte farklı bir ölçüm tekniği ile ve daha ayrıntılı kurgulanmış bir çalışmada araştırılması gerektiği sonucuna varılmıştır.

Anahtar Kelimeler: Luteolizis, Nitrik Oksit, Tavşan. Ultrasonografi, Yalancı Gebelik.

ABSTRACT

EVALUATION OF SERUM NITRIC OXIDE LEVEL WITH B-MOD AND DOPPLER ULTRASONOGRAPHY FINDINGS IN THE PROCESS OF LUTEOLYSIS IN RABBITS

Varoğlu O. Aydın Adnan Menderes University, Institute of Health Sciences, Department of Obstetrics and Gynecology (Veterinary) PhD Thesis, Aydın, 2023.

Objective: In the presented thesis, it was aimed to evaluate the luteal perfusion change, which is one of the stages of functional luteolysis in rabbits, through the possible change in B-mode and Doppler USG images and to measure serum nitric oxide (NO) levels.

Material and Methods: In this study pseudopregnancy is induced with gonadotropin-releasing hormone (GnRH; 0.2 mL Buserelin, im) to a total of 14 female rabbits. Luteolysis was induced in the first study group (Group 1, n=7) with Prostaglandin F₂ α (PGF₂ α) injection (200 μ g alfaprostol) on the 9th day of pseudopregnancy. In Group 2 (n=7), placebo was injected to form the control group. B-mode and Doppler ultrasonography was performed with 18 MHz microconvex probe before injection, 40-80-360 min and 24 hours after injection in all rabbits. The area (mm²), mean grayness value (MGV) and heterogeneity values on the total ovarian tissue were calculated from the B-mode images with the help of Image-J program. Pulsatile (PI) and resistance (RI) index values were recorded over the arteriole, which was observed closest to the luteal tissues in Doppler measurements. Each measurement value was recorded separately for the right and left ovaries. Before luteolysis (days 0-3-6-9) and at the relevant hours after USG, 4mL blood sample was taken from the ear vein for serum progesterone measurement. In addition, blood samples were taken only at the relevant hours after USG for NO measurement. Blood samples were stored at -24 0C until measurement by ELISA method. Accordingly, ultrasonographic findings and serum measurement results were determined by Student T-test and Mann Whitney U test between groups, considering the ovaries in the same directions between the experimental and control groups; Again, it was

evaluated statistically using analysis of variance and Freidman's Test to calculate the time-dependent variation within the group.

Results: When the individual clinical responses were examined, behavioral changes such as feathering and nesting were observed in false pregnancies, and although the corpora lutea could be observed with USG, no significant difference was found between the groups in terms of serum P4 levels. When ultrasonography parameters examined: the left ovarian area of the experimental group was smaller than the control group at 360 min ($P<0.05$). In the intragroup evaluations, the surface area of the right ovary at the 40th minute was larger than the left ovary in both groups ($P<0.05$). In terms of mean grayness values (MGV), the left ovaries of the experimental group were higher than the control group at the 0th minute measurements ($P<0.05$). In addition, the MGV value of the left ovaries of the experimental group increased significantly until the 80th minute and decreased at the 360th minute ($P<0.05$). When the heterogeneity values were evaluated between the groups, it was observed that the right ovarian heterogeneity value of the experimental group was lower at the 360th minute ($P<0.05$). In the experimental group, the heterogeneity value increased on the right side compared to the left side at 360 min ($P<0.05$). In terms of Doppler USG findings, there was no difference between the groups in terms of PI and RI values. However, the RI value of the right ovary of the control group was higher at 0 min than the subsequent measurements ($P<0.05$). There was no difference between the groups in serum NO levels during the study. However, in the control group, an increase was observed at the 80th minute and a significant decrease was observed at the 360th minute ($P<0.05$).

Conclusion: In the light of the findings obtained, it has emerged that there may be difficulties in the hormonal follow-up of false pregnancy induction in rabbits, and the clinical response of the cases should be monitored as well as the steroid levels. In addition, it is thought that it would be more beneficial to develop rapid test kits and make real-time measurements in the days following the induction, instead of storing the samples before the measurement and measuring them with the ELISA method after the study. Ovaries in rabbits, which have a more variable location in the abdominal cavity due to their relatively small size and long horn structure compared to other species, can be visualized non-invasively by ultrasonography applied with the right technique. However, during the application, location asymmetry and increase in artifact due to intra-caecal gas on the right side should be considered. The functional/structural asymmetry phenomenon, which has been proven in the past in other mammals and poultry after the study, seems to be possible for rabbit ovaries as well.

Accordingly, it was concluded that the right ovary might be larger and more active. Based on the MGV and Heterogeneity changes detected after luteolysis, echotexture studies can be used to confirm luteal regression. However, there is a need for more detailed procedures and follow-up examinations such as daily ecotextural examinations of the corpora lutea, which will lyse and leave its place to the corpus albicans, over a longer period of time. It has also been seen that the perfusion of the ovarian tissue can be followed by Doppler ultrasonography in rabbits, and it can easily take place in clinical practice in terms of Pulsed Doppler examinations. Due to the limited number of studies about relationship between luteal regression and NO in rabbits, and the fact that this change was not observed in this trial, it was concluded that it should be investigated in a more detailed study with a different measurement technique in the future.

Keywords: Luteolysis, Nitric Oxide, Pseudopregnancy, Rabbit, Ultrasonography.

1. GİRİŞ

Memeli hayvanlarda uterusunda herhangi bir fetal gelişim olmaksızın gebelik sürecine ait çeşitli klinik belirtilerinin görülmesi yalancı gebelik olarak tanımlanır. Bu durum patolojik olmayıp fizyolojik sınırlar içerisinde değerlendirilir, ancak çiftlik hayvanlarında gebelikler arası süreyi uzatarak fertilité değerlerini olumsuz yönde etkiler. Luteal dönem fizyolojisinin daha iyi anlaşılabilmesi için çeşitli hayvanlarında yalancı gebeliğin deneysel olarak uyarılması ve bu şekilde kontrol altına alınan luteal fazın detaylı incelemesi mümkün olmaktadır. Bu olgu araştırılırken yalancı gebeliğin uyarımı ve ardından luteal regresyonun indüksiyonu ile kontrollü bir şekilde incelenebilir. Bu bağlamda deneylerde tavşanların kullanımı gerek kolay bakım ve besleme ya da kısa siklus süresi nedeniyle tercih edilmektedir.

Özellikle korpus luteumun (CL) fonksiyonunu yitirmesi ya da devamlılığında sorumlu olan mekanizma ve moleküller farklı türler üzerinden günümüzde araştırılmaktadır. Luteolizis, ovaryum dokusunda bulunan luteal yapının spontan olarak ya da indüksiyon sonrası regresyona uğramasıdır. Bu süreçte corpora luteanın morfolojik, strüktürel ve hemodinamik açıdan değişime uğraması ve olası değişimin izlenmesi sunulan tez çalışmasının ana hipotezini oluşturmuştur. Olası değişimlerin tespiti, önceden açıklanmış mekanizmaların açıklanması ve henüz bilinmeyen başka mekanizmaların yansması olarak değerlendirilebilir. Kullanılan hayvan materyali çeşitli avantajları yanısıra, rutin reproduktif usg muayeneleri yönünden rutin izlenen bir popülasyon değildir ve bu açıdan geçmiş literatür bilgileri doğal olarak kısıtlı sayıdadır.

Sunulan doktora tezinde: yalancı gebeliğin ikinci yarısında bulunan tavşanlara luteolitik etkili PGF2 α enjeksiyonu sonrası ilk 24 saatte gelişen klinik yanıt ovaryan ultrasonografi ve serum nitrik oksit (NO) düzeyi üzerinden değerlendirilmeye çalışılmıştır. Tez metni araştırma konusuna ait temel kitap bilgisi ve güncel araştırma bulgularına dayanarak hazırlanmıştır. Elde edilen veriler türe özgü kısıtlı literatür ile tartışılarak bu alandaki boşluğun doldurulması ve bundan sonra planlanacak çalışmalara faydalı olunması hedeflenmiştir.

2. GENEL BİLGİLER

2.1. Tavşanların Reprodüktif Özellikleri

Dişi tavşanlar iklim, beslenme, popülasyon yoğunluğu, günlerin uzunluğu ve diğer faktörlere bağlı olarak mevsimsel üreme özellikleri gösterir. Dişi üreme organlarına bakıldığında iki ovaryum, iki kornu uteri ve iki serviks uteri (uterus duplex) varlığı görülür fakat evcil memelilerin büyük çoğunluğunda olan korpus uteri bulunmaz (Bell, 1999; Bell ve Webb, 1991). Plasenta yapısı ise anatomik olarak, diskoidal, histolojik olarak hemoendotelyokoriyal olarak adlandırılır (Bekyürek, 2010). Dişilerde pubertas en erken 5-7. aylarda başlar fakat bu durum mevsime göre değişiklik göstermektedir ve 9-12 ay kadar sürebilir. Tavşan ırklarının büyüklüklerine bakıldığında küçük ırk tavşanların pubertasa büyük ve orta ırklara göre daha erken girdikleri görülür (Myers ve diğerleri, 1994). Çiftliklerde veya araştırma laboratuvarlarında çiftleştirme yapılacaksa, tavşanların erişkin canlı ağırlığının %75-80'ine ulaşmaları istenir (Bennett, 2001). Seksüel aktivitelerine bakıldığında en belirgin olarak ilkbahar ve yaz aylarının başlarında belirgin olduğu görülür, bu bağlamda düzenli bir seksüel aktiviteye sahip değildir (Bell, 1999).

Tavşanlarda östrus vulvanın mor renkli ve şiş olması ile anlaşılır ve birkaç gün sürebilir. Bu bağlamda tavşanların östrusunu belirlemek amacıyla vulvanın inspeksiyonu yapılır. Çiftleştirme için östrusta olduğu belirlenen tavşan, sabah erken saatlerde veya gece geç saatlerde erkeğin kafesine bırakılır. Çiftleşmenin gerçekleştiğini anlamak için vajinal tıkaç olarak adlandırılan şeffaf bal mumu kıvamında bir madde vulvar inspeksiyonda aranır, varlığı çiftleşmenin gerçekleştiğini gösterir (Bekyürek, 2010). Tavşanlarda ovulasyon provoke özellik taşır ve çiftleşme gibi dış uyarımlarla gerçekleşir. Ovulasyon penisin anteriör vajina duvarına yaptığı bası, çiftleşme sırasında ya da dişilerin birbirinin sırtına atlaması ile gerçekleşir (Dal Bosco ve diğerleri, 2011; McNitt ve diğerleri, 2013). Erkeklere yakınlık ve taşıma stresi gibi durumlarda da ovulasyon indüklenebilir (Carter ve diğerleri, 2016; Mayer ve Donnelly, 2013). Ovulatorik uyarım gerçekleştiğinde yaklaşık 10 saat içinde LH salınır ve bilateral ovaryumda ovulasyonlar görülür (McNitt ve diğerleri, 2013). Ovulasyon sonrası yaklaşık olarak 6-10 oosit ovüle olur. Gebelik süresince salgılanan progesteronun ana kaynağı korpus luteumlardır (CL). Gebelik tespiti için çiftleşme sonrası 12-14. günlerde abdominal

palpasyon yapılabileceği gibi en kesin yöntem gebeliğin 17-18. günlerinde transabdominal ultrasonografidir (Ypsilanti ve Saratsis, 1999). Tavşanlarda gebelik süresi ırklara göre değişmekle birlikte 28-34 gün sürer ve ortalama 31 gün olarak kabul edilir (Bell, 1999). Doğumdan önce annede yuva yapma davranışları görülür, abdominal tüyleri yolarak doğum yeri hazırlar. Doğumlar genellikle gece veya sabahın erken saatlerinde olur ve bir batında ortalama olarak 10 yavru doğururlar. Yavru zırları doğum sonrası hemen atılır ve anne tarafından yenebilir. Doğum sonrası gürültü, çevre şartlarının uygunsuzluğu gibi kötü çevre koşulları sebebiyle stres oluşması annenin yavruları yemesi veya terk etmesi ile sonuçlanabilir. Benzer bir şekilde zayıf ve güçsüz yavrularda doğum sonrası anne tarafından yenilebilir (Bekyürek, 2010). Yeni doğanlar 3 ay boyunca anneleriyle yaşayabilirler. Bu süre içinde 1-2 ay süt emerler. Laktasyondaki annenin salgıladığı süt miktarı doğum sonrası 21. güne kadar artış gösterir ve takibinde azalmaya başlar (Lidfors ve Edström, 2010).

2.2. Tavşanlarda Yalancı Gebelik

Dişi tavşanlar yaklaşık 3,5 aylık yaşa geldiğinde cinsel olgunluğa ulaşmakta ve 4-4,5 aylık yaşta ise gebe kalabilmektedir. Tavşan türleri içerisinde bu rakamlar değişkenlik gösterebilmekte ve küçük ırklar büyük ırklara göre genellikle daha erken pubertasa ulaşmaktadır. Diğer türlerin aksine tavşanların belirli bir östrus siklusu bulunmamaktadır. Pubertas ile birlikte anteriör hipofizden salgılanan FSH aracılığıyla ovaryumlarda bulunan foliküllerin gelişimi başlamakta ve östrojen salgısı artmaktadır. Foliküllerin gelişimi genellikle dalgalar halindedir ve aynı anda farklı gelişim aşamalarındaki folikülleri görmek mümkündür. Foliküller olgunlaştıklarında 12-14 gün süren östrojen salgılamaktadır. Bu süre zarfında ovulasyon gerçekleşmemişse foliküller dejenere olmaya başlamakta ve östrojen seviyeleri de düşmektedir. Yaklaşık 4 gün sonra ise yeni folikül dalgası başlamakta ve östrojen üretimi devam etmektedir. Bu bilgiler eşliğinde tavşanların 16-18 günlük bir sıklusa sahip olduğu, bunun 12-14 günlük kısmının çiftleşmeyi kabul ve yaklaşık 4 günlük kısmının ise çiftleşmeyi reddetme dönemi olduğu belirtilmektedir. Bireysel farklılıklar, seksüel uyarım, gıda, ışık ve sıcaklık gibi çevresel bileşenler siklus sürelerinin değişiklik göstermesine neden olabilmektedir (McNitt ve diğerleri, 2013). Tavşanlarda gebelik süresi ise yaklaşık 28-31 gün olarak bilinmekte ve bu dönemde luteal doku kaynaklı progesteron gebeliğin devamlılığını sağlamaktadır (Mayer ve Donnelly, 2013).

2.2.1. Yalancı Gebeliğin Patofizyolojisi

Tavşanlarda ovulasyon provoke özellik taşıyor ve çiftleşme gibi dış uyarımlarla gerçekleşir. Ovulasyon penisin anterior vajina duvarına yaptığı baskı sonucu gerçekleşebildiği gibi, erkeğin çiftleşme sırasında sırtta yaptığı baskı sonucu da gerçekleşebilmektedir (Dal Bosco ve diğerleri, 2011). Erkek tavşanın ortamda olmadığı durumlarda bile, dişilerin uyarımları veya steril erkeklerin yaptığı çiftleşme hareketleri de ovulasyonla sonuçlanabilmektedir. Erkeklerle yakınlık ve taşıma stresi gibi durumlar da olası ovulasyonların bir nedenidir (Carter ve diğerleri, 2016; Mayer ve Donnelly, 2013;). Bir diğer yol ise seminal plazma içerisinde bulunan nerve growth factor (NGF) aracılı ovulasyon mekanizmasıdır. Hala araştırılmakta olan bu mekanizmada, bazı tavşanların mekanik uyarım olmaksızın ovaryumlarındaki NGF reseptörlerinin uyarıldığı ve takiben ovulasyonlarının gerçekleştiği bildirilmiştir (Maranesi ve diğerleri, 2019). Ovulasyona neden olabilecek bir uyarım şekillendiğinde, yaklaşık 10 saat içinde LH salgısı her iki ovaryumdaki olgun foliküllerin ovule olmasını sağlamaktadır (McNitt ve diğerleri, 2013).

Ekzojen GnRH enjeksiyonları aracılığıyla da ovulasyon uyarılabilmektedir. Tavşanlarda yalancı gebelik oluşturmak için en etkili yol olan GnRH enjeksiyonları, LH ve insan koryonik gonadotropini (hCG) gibi antikor oluşturmamakta ve tekrar kullanımları herhangi bir sakınca doğurmamaktadır (Dal Bosco ve diğerleri, 2011). Doğal çiftleşmeleri takiben fertilizasyonun gerçekleşmediği tavşanlarda da ovulasyonlar şekillenmekte ve bu hayvanlar yalancı gebeliğe girmektedir (McNitt ve diğerleri, 2013).

Araştırmacılar yalancı gebe tavşanların CL'lerinde GnRH ve GnRH reseptörlerinin varlığını tespit etmişlerdir (Zerani ve diğerleri, 2010). Gonadotropin salgılatıcı hormonun; progesteron, prostaglandin (PGE2 ve PGF2 α), nitrik oksidaz ve siklooksijenaz enzim aktivitelerinde görev alarak CL'nin yaşam süresi üzerinde etkili olduğu bildirilmiştir (Boiti ve diğerleri, 2000; 2005; Zerani ve diğerleri, 2007). Benzer bir şekilde CL üzerinde luteotropik etkisi bulunan kisspeptin molekülü de PGF2 α üretimini azaltıp PGE2 üretimini arttırmakta ve bu yolla luteal dönem uzunluğunun artmasında etkili olmaktadır (Maranesi ve diğerleri, 2019).

Yalancı gebe tavşanlarda CL yaklaşık 10-12 gün sonra regresyona uğramakta ve yalancı gebelik süresi ise 15-18 gün arasında değişkenlik göstermektedir (Mayer ve Donnelly, 2013).

Grup halinde barındırılan ve hiyerarşik düzenin olduğu tavşanlarda yalancı gebelik insidansı %23 olarak belirlenmiştir (Rommers ve diğerleri, 2006). Gruptan ayrılarak tekli kafes sistemine geçilmesiyle pasif kalan tavşanların da yalancı gebeliğe girdiği bildirilmiştir (Carter ve diğerleri, 2016).

Yalancı gebe tavşanlarda östrojen, progesteron ve prolaktin hormonlarının etkisi altında gebelik davranışları görülebilmektedir. Bu değişikliklerin luteal regresyonla birlikte ortadan kaybolduğu görülmektedir (Mayer ve Donnelly, 2013).

2.2.2. Klinik Bulgular

Yaklaşık 16-18 gün süren yalancı gebelik süresince tavşanlar çiftleşmeyi kabul etmez. Aktif olarak salgılanan progesteron, dişi genital kanalında bulunan spermatazoa kapasitesini engellediği için bu periyotta çiftleşme olsa dahi genellikle gebelik şekillenmemektedir. Bunun yanı sıra meme bezlerinde gelişme ve laktasyon görülebilmektedir (Mayer ve Donnelly, 2013; McNitt ve diğerleri, 2013).

Tavşanlarda sahibine karşı ısırma, arka ayakların yere vurulması gibi saldırgan davranışlar ortaya çıkabilmektedir. Bölgesel sahiplenme, sürekli eşeleme davranışları, tüylerin yolunması ve bu tüyler veya başka materyaller ile yuva yapma davranışları görülebilmektedir. Nadir olarak gastrointestinal kanalda ileus gelişebileceği de belirtilmiştir (Mayer ve Donnelly, 2013).

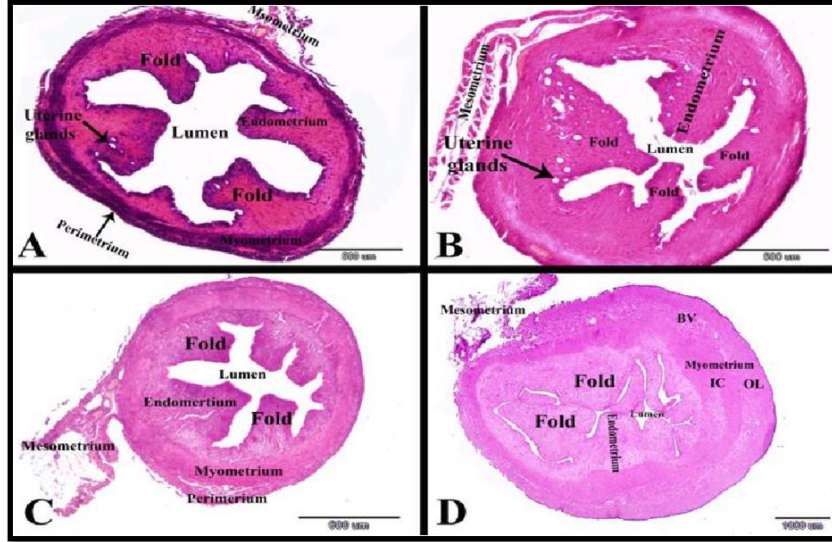
Gebeliğin erken dönemlerinde uterusu görülen; epitelyal proliferasyonu, kript oluşumları sonucu luminal katmanların karmaşık yapısında artış, uterus bezlerinin büyümesi ve sayıca artışı, mikrovasküler sisteminin gelişmesi gibi değişimler yalancı gebe tavşanlarda da görülmektedir. Gebeliğin 10-18. günlerinde şekillenen maternal kabul yalancı gebelerde gerçekleşmediği için bu değişimler progesteron kaynağının ortadan kalması sonucu gerilemeye başlamaktadır (Abd-Elkareem, 2017; Geyer ve diğerleri, 2016). Yalancı gebeliğin farklı dönemlerinde uterusun histolojik kesitlerine ait görüntüleri Resim 1'de verilmiştir (Abd-Elkareem, 2017).

Yalancı gebeliklerde, uterus patolojileri, mastitis, orta dereceli alopesi, ısırık yaraları ve apseler görülebilmektedir (Mayer ve Donnelly, 2013). Araştırmacılar yalancı gebelik ile birlikte kistik endometriyal hiperplazinin de ortaya çıkabildiğini bildirmişlerdir (Carter ve diğerleri, 2016).

Tavşanlarda yalancı gebelik ovulasyon sonrası yaklaşık 15-18 gün kadar sürer (Mayer ve Donnelly, 2013). Grup halinde barındırılan ve hiyerarşik düzenin olduğu tavşanlarda yalancı gebelik %23 oranındadır (Rommers ve diğerleri, 2006), ancak tekli kafeslere alınan ve pasif kalan tavşanlar da yalancı gebeliğe girebilir (Carter ve diğerleri, 2016). Bu süreçte hayvanlar östrojen, progesteron ve prolaktin hormonlarının etkisi ile gebelik davranışları gösterir, çiftleşmeyi kabul etmez. Artan serum progesteron düzeyi, spermatozoanın kapasitesini engellediğinden çiftleşme olsa da genellikle gebelik şekillenmez. Meme bezlerinde gelişim ve laktasyon görülebilir (Mayer ve Donnelly, 2013; McNitt ve diğerleri, 2013). Isırma, arka ayaklarını yere vurma, eşelenme, bölgesel sahiplenme, tüylerin yolunması ve yuva yapma davranışlarına rastlanılır. Gastrointestinal kanalda ileus gözlenebilir (Mayer ve Donnelly, 2013). Gebeliğin erken dönemlerindeki uterin epitelyal proliferasyon, kript oluşumu sonucu luminal katmanlarda artış, uterus bezlerinin mikrovasküler sisteminde proliferasyon ve kistik endometriyal hiperplazi görülebilir (Abd-Elkareem, 2017; Carter ve diğerleri, 2016; Geyer ve diğerleri, 2016). Gebeliğin 10-18. günlerinde şekillenen maternal kabul yalancı gebelerde gerçekleşmediğinden semptomlar luteolizis ile tamamen kaybolur (Abd-Elkareem, 2017; Geyer ve diğerleri, 2016; Mayer ve Donnelly, 2013). Yalancı gebelik dış uyarılarla gerçekleştirilebilir. Bu bağlamda medikal indüksiyon en etkili yoldur, bu amaçla GnRH enjeksiyonları kullanılır ve tekrarlayan uygulamalarda sakınca bulunmaz (Dal Bosco ve diğerleri, 2011). Yalancı gebelik uyarımı amacıyla kullanılacak GnRH analoglarının (Gonadorelin, buserelin) etkisi yüksektir. Çalışmalarda 0.8 µg buserelin uygulamasının tavşanların %87,9- 93 aralığında ovulasyonu uyardığı görülmüştür (Geyer ve diğerleri, 2016; Theau- Clement ve diğerleri, 1990).

Tavşanlardaki serum progesteron düzeylerinin yalancı gebelik boyunca yüksek olduğu, ölçülen üst sınırın 30 ng/mL olduğu bildirilmiştir. Korpus luteumun regresyonu sonrasında, progesteronda hızlı bir düşüş yaşanır ve 0.6 ng/mL'nin altına geriler (Maranesi ve diğerleri, 2019; Orstead ve diğerleri, 1988). Bazı olguların sağaltımına gereksinim duyulmazken aşırı maternal davranışlarda PGF2α enjeksiyonları kullanılabilir. Genel olarak yalancı gebeliğin 10-11. günlerindeki tek PGF2α uygulaması (200 µg alfaprostol) etkilidir (Mayer ve Donnelly, 2013). Bir diğer çalışmada PGF2α enjeksiyonununun 4. günde etkisiz, 9. gününde ise etkili

olduğu görülmüştür. Dokuzuncu gündeki PGF2 α enjeksiyonunu izleyen 24. saatte luteolizis tamamlanır (Maranesi ve diğerleri, 2010). Ovaryum kanlanma düzeyinin enjeksiyonlar sonrasında değişmediği görülmüştür (Troisi ve diğerleri, 2019). Enjeksiyonları izleyen 3-4. günlerde fertil çiftleşme davranışları tekrar başlar (Mayer ve Donnelly, 2013).



Resim 1. Yalancı gebeliğin farklı dönemlerinde uterusun histolojik kesiti; Ovulasyon sonrası; A; 14. saat, B; 3. gün, C; 7. gün ve D; 18. gün (Abd-Elkareem, 2017).

2.2.3. Tanı

Gebe ve yalancı gebe tavşanların benzer belirtiler göstermesi nedeniyle öncelikli olarak gebeliklerin ayırt edilmesi gerekmektedir. Ultrasonografi muayenesinde yavrunun görülmemesi ayırıcı tanıda önemlidir. Ancak, gebe ve yalancı gebe tavşanlarda serum progesteron düzeyleri 19. güne kadar benzer seyretmekte, bu nedenle bu dönem içerisinde progesteron ölçümü ile yalancı gebelik tespiti yapmak mümkün olmamaktadır. Yalancı gebelikler, ovarian remnant sendrom ve yoğun steroid hormon salgılayan adrenal tümörlerle benzer belirtilere yol açabilmektedir (Mayer ve Donnelly, 2013).

2.2.4. Sağaltım Yöntemleri

Yalancı gebelik yapısı itibari ile kendiliğinden geçebilen bir olgu olarak değerlendirilmesi nedeniyle çoğu zaman sağaltım gereksinimi duyulmayabilir. Genel olarak

PGF2 α uygulaması pet tavşanlarda tavsiye edilmese de aşırı maternal davranışların görüldüğü durumlarda bir sağaltım seçeneği olarak karşımıza çıkmaktadır. Sağaltım gereken durumlar için araştırma laboratuvarlarında ve üretim çiftliklerinde yalancı gebeliğin 10-11. günlerinde PGF2 α 'nın tek uygulaması (200 μ g alfaprostol) önerilmiştir (Mayer ve Donnelly, 2013). Benzer bir diğer çalışmada ise PGF2 α 'nın indüksiyonunu izleyen 4. günde etkisiz, ancak 9. gününde etkili olduğu, 9. gündeki PGF2 α enjeksiyon sonrası serum progesteron seviyesinin 12 saat sonrasında azaldığı, 24. saatte ise CL'nin tamamen regresyona uğradığı gözlemlenmiştir (Maranesi ve diğerleri, 2010). Ovaryum perfüzyon düzeyi incelendiğinde ise bu enjeksiyonlar sonrasında belirgin bir değişime rastlanmamıştır (Troisi ve diğerleri, 2019). Tavşanların PGF2 α uygulaması sonrası en erken 3-4. günlerde tekrar fertil şekilde çiftleştiği görülürken, sağaltım uygulanmadığı takdirde ise ancak ovulasyondan 21 gün sonra gebe kalabilmişlerdir (Mayer ve Donnelly, 2013).

Yalancı gebelikte bir diğer sağaltım seçeneği yavaş salımlı GnRH agonistlerinin kullanımudur. Gonadotropin Salgılatıcı Hormon agonistleri uzun vadede ovaryum fonksiyonlarında durgunluk yaratsalar da ilk uygulandıktan takiben dolaşımda yüksek miktarlara ulaşmaları nedeniyle bir alevlenme (flare up) etkisi yaratarak FSH ve LH salınımını artırmakta ve ovulasyonu tetikleyebilmektedir. Bu amaç doğrultusunda gerçekleştirilen bir çalışmada 4,7 mg yavaş salımlı deslorelin implantının, tavşanlarda 9 ay süreyle ovaryum fonksiyonlarında geçici bir durgunluk yarattığı tespit edilmiştir. Fakat bazı tavşanların ilk uygulama sonrası yalancı gebeliğe girdikleri de bildirilmiştir. Bu hayvanların ovaryumları uzun süreli incelendiğinde foliküllerin bulunduğu fakat herhangi bir luteal yapının bulunmadığı bildirilmiştir. Gonadotropin Salgılatıcı Hormon agonistleri ovaryum fonksiyonlarını baskılanmasında geçerli bir yöntem olmasına ve uygulama sonrası herhangi bir yan etkisinin bulunmamasına karşın, uterus patolojilerinin oluşumunda koruyucu bir etkisi bulunmamıştır (Geyer ve diğerleri, 2016). Son olarak en radikal sağaltım seçeneği ise kısırlaştırma operasyonlarıdır (Mayer ve Donnelly, 2013).

2.3. Ultrasonografi

Ultrason, 20.000 hertz'in (Hz) üzerindeki frekansa sahip ses dalgalarıdır. Ultrasonografi ise yüksek frekanslı ses dalgalarını kullanarak organ ve dokuların görüntülenmesidir. Tanı amaçlı ultrasonun kullanımı piezoelektrik özelliği bulunan kristallerin keşfine dayanır. Pierre

Curie ve Jacques Curie 1880 yılında bazı kristallerin elektrik akımı altına ses titreşimi sağladığı ve tam tersi olarak ses dalgalarını ise elektrik enerjisine çevirebildiğini keşfetmişlerdir. Bu özelliğe piezoelektrik özelliği adını vermişlerdir (Hedrick ve diğerleri, 2004; King, 2006). Modern ultrasonografi ise ancak 1950'lerde gelişmeye başlamış ve çeşitli sağıaltım protokollerinde kullanılmıştır (Hedrick ve diğerleri, 2004).

2.3.1. Ultrasonografi Problemleri

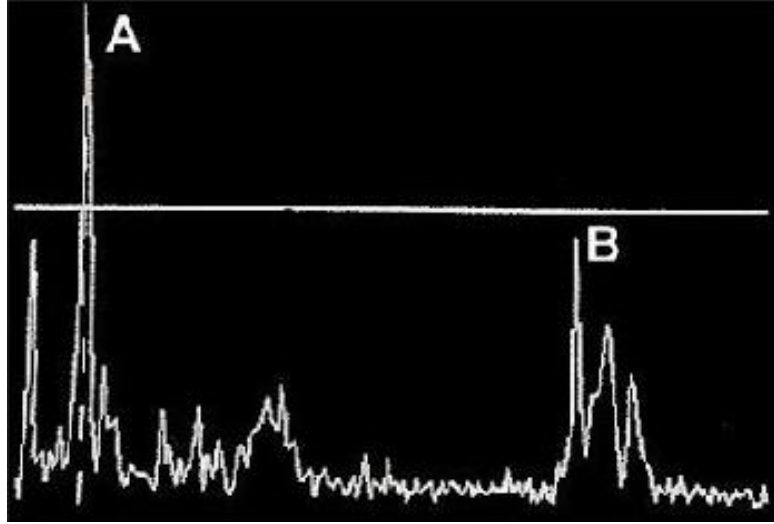
Ultrason sistemlerinin en önemli parçasını oluşturan problemler lineer, sektör ve konveks olmak üzere üç farklı karakterdedir. Lineer problem, dikdörtgen görüntü oluşturur ve proba yakın dokularda yüksek çözünürlüklü görüntü oluşturur. Sektör ve konveks problemler ise pasta dilimi şeklinde görüntü oluşturur ve küçük bir temas yüzeyi ile geniş bir alanı tarama avantajına sahiptir. İnek, kısırak, koyun ve keçi gibi çiftlik hayvanlarında over ve uterus muayenesinde trans-rektal yolla lineer veya konveks problemler tercih edilir. Trans-abdominal uygulamalarda ise sektör veya konveks problemler tercih edilir (Mali ve diğerleri, 2022).

Problemlerin bir diğer özelliği ise frekanslarıdır. Rutin kullanımda 3-10 MHz arasında değişen frekanslar kullanılır. Frekans azaldıkça derin dokulara penetrasyon artar fakat çözünürlük düşer. Frekans yükseldiğinde ise derinlik azalır ve çözünürlük artar. Bu bağlamda küçük ve proba yakın dokularda çalışılıyorsa yüksek frekanslı problemler tercih edilirken uzak dokular için düşük frekanslı problemlerin kullanımı söz konusudur (Dinç, 2008).

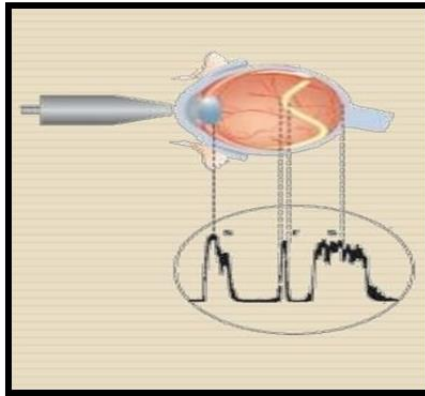
2.3.2. A, B ve M-mod Ultrasonografi

A mod ultrasonografi keşfedilen en eski modelidir ve keşfi 1930'lu yıllara dayanır (Edelman, 2004). Çalışma prensibi olarak ortama tek bir ultrason dalgası gönderilir ve geri dönmesi beklenir. Görüntü bir dizi dikey tepe noktası olarak karşımıza çıkar, bu tepe noktaları probdan çıkan ultrason dalgasının karşılaştığı farklı derinlikteki dokular anlamına gelir (Resim 2, Şekil 1). A mod, eski dönemlerde abdominal kitlelerde ve jinekolojide tanı amaçlı başarılı bir şekilde kullanılmıştır (Donald ve Brown, 1961).

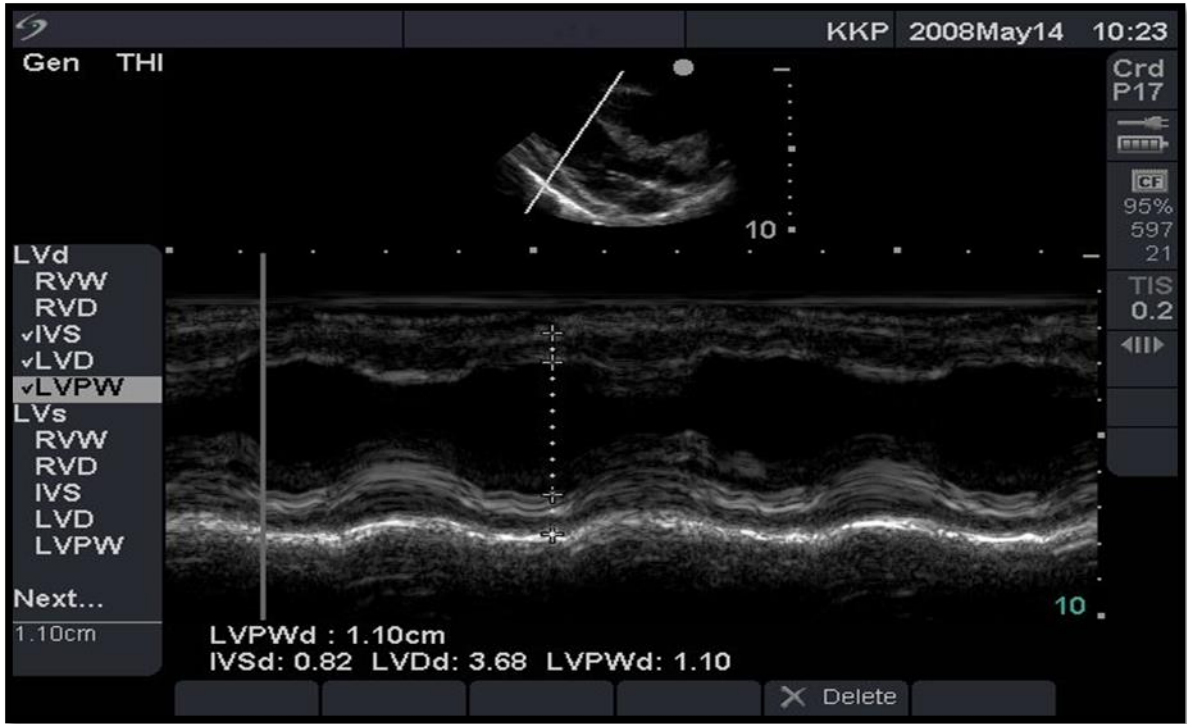
B mod ultrasonografide ise birden fazla ultrason dalgası kullanılır ve iki boyutlu bir görüntü oluşturur. Ultrason dalgaları eşzamanlı olarak gönderilir ve geri dönmesi beklenir. Bu bağlamda gerçek zamanlı görüntü oluşturur ve probun hareketine duyarlıdır (Şekil 2). Oluşan görüntü yatay ve düşey doğrultuda dokuların uzaklıklarını gösterir ve gri tonlarının yoğunluğu geri dönen ultrason dalgasının şiddetini temsil eder (Edelman, 2004). Sonuç olarak B mod gerçek zamanlı görüntü sağlayarak doku ve organların fiziksel yapısı ve formu hakkında kesitsel bir görüntü oluşturularak tanı amaçlı kullanılır (King, 2006).



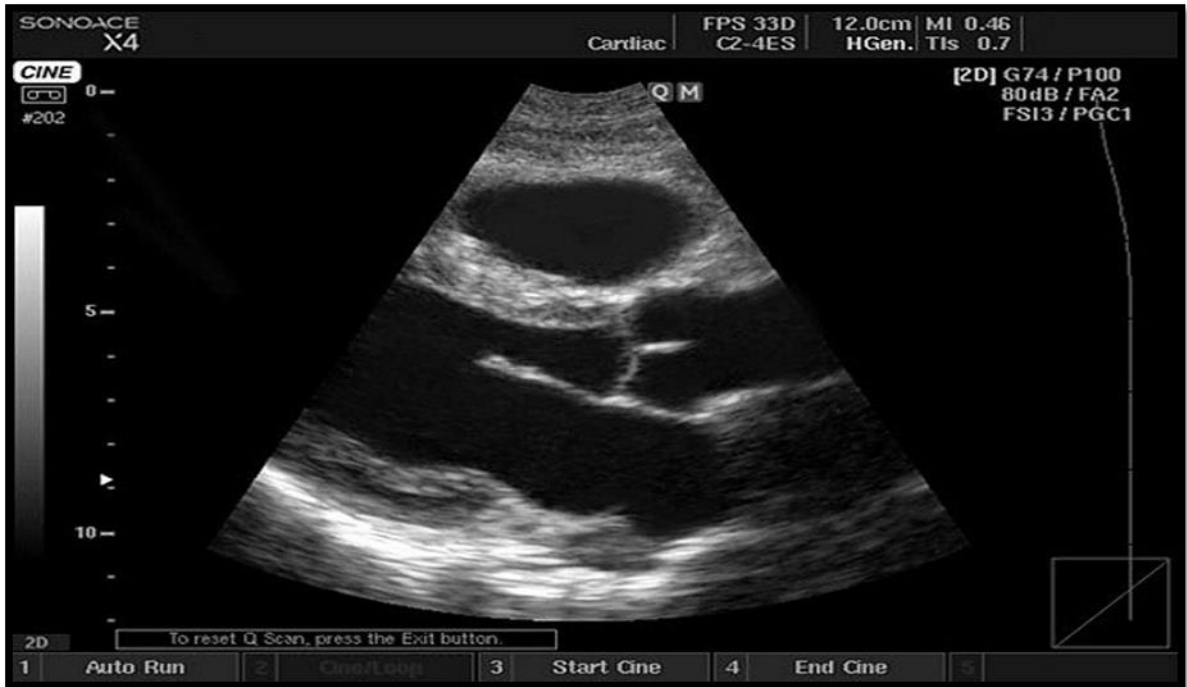
Şekil 1. A mod ultrasonografinin şematik görüntüsü (Potkin ve diğerleri. 1990).



Resim 2. A mod ultrasonografinin oftalmolojide kullanımı (Potkin ve diğerleri. 1990).



Şekil 2. B mod görüntüleme örneği (Zagzebski, 1992).



Şekil 3. Kalp üzerinde M mod görüntüleme yönteminin kullanımı (Saul ve diğerleri, 2015).

Hareketli organların incelenmesinde ise M mod ya da diğer adıyla TM (Time Motion) mod kullanılır. Bu görüntüleme yönteminde özellikle kalp incelenmektedir, kapakçıkların ve duvarların hareketleri değerlendirilir (Edler ve Hertz, 2004). Ekokardiyografik incelemelerde

vazgeçilmez olan bu yöntem modern ultrasonografi cihazlarında bulunur (Edelman, 2004). Bu görüntüleme yönteminde; iki boyutlu, gri tonlamalı görüntüye bir imleç yerleştirilir ve bu imleçten geçen hareketli dokuların zamana karşı hareketleri gözlenir (Şekil 3). B ve M mod görüntüleme yöntemleri kan akışını tespit etmekte yetersizdir (King, 2006).

2.3.3. Ultrasonografik Görüntülerin Bilgisayar Üzerinde Analiz Programı ile İncelenmesi

Ultrasonografik görüntülerin bilgisayar sistemleri üzerinde analizi ile doku ve organların yapısı ve fonksiyonu hakkında daha detaylı bilgiler edinilir. Bu teknik ile alan, parlaklık, yoğunluk ve heterojenite ölçümleri değerlendirilebilmektedir (Singh ve diğerleri, 2003; Liu ve diğerleri, 2008). Ultrasonografik görüntüler piksel adı verilen milyonlarca görüntü parçalarından oluşur ve her piksel renk yoğunluklarına göre grinin 256 tonuna (0=siyah; 255=beyaz) ayrıştırılarak numaralandırılır (Pierson ve Adams, 1995; Zagzebski, 1996). Dokular, yüksek frekanslı ses dalgalarını kırma veya geçirme özelliklerine göre farklı piksel renkleri oluşturmaktadır, dokuların hücresel bileşimleri, içerdikleri su ve makro molekül miktarları yüksek frekanslı ses dalgalarına verilen cevabı değiştirir (Pierson ve Adams, 1995). Doku ekotekstürünün değerlendirilmesinde bu sayısal değerler kullanılarak matematiksel matris üretilir ve ortalama piksel değeri ve piksel heterojenliği ölçülebilir (Singh ve diğerleri, 2003).

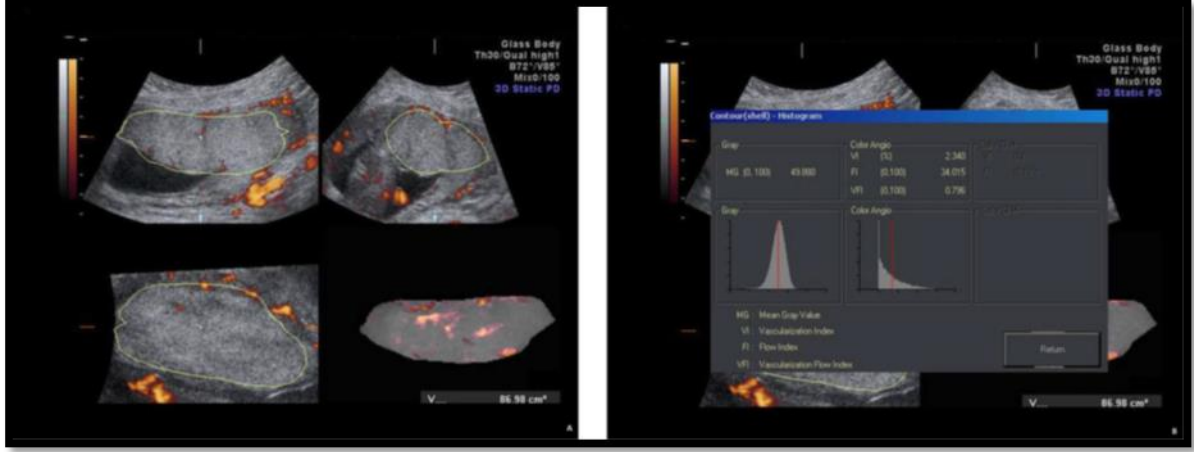
Ultrasonografik görüntünün piksel değerlerinin ölçümleri görüntü üzerinde alan veya alanların seçilmesiyle yapılır. Bu alan veya alanlardaki piksellerin sayısal değerleri bilgisayar ortamında analiz edilir. Farklı zaman ya da alanlar içerisindeki piksel değerlerinin karşılaştırılması için kullanılır (Pierson ve Adams, 1995).

İnek luteal dokusunda yapılan eko-tekstür incelemesinde luteal fonksiyon ve histomofrolojik değişikliklerin sıkluslara göre farklılık gösterdiği ve bunun da piksel değerlerinde değişikliğe yol açtığı tespit edilmiştir. Bahsedilen çalışmada plazma ve luteal progesteron seviyelerindeki artış ekojenitenin azalması ile sonuçlanmıştır. Benzer şekilde piksel parlaklığı ile luteal hücrelerin hacim yoğunluğu arasında negatif, stromal doku yoğunluğu ile pozitif korelasyon gösterdiği bildirilmiştir (Singh ve diğerleri, 1997). İnek (Herzog ve diğerleri, 2008; Siqueira ve diğerleri, 2009; Singh ve diğerleri, 1997; Thijssen ve diğerleri, 2011), kısrak (Gastal ve diğerleri, 1998; 2006) ve koyunların (Davies ve diğerleri,

2006; Wu ve diğeri, 2009) foliküler veya luteal yapılarındaki ekotekstürel deęişikliklerin yapısal ve endokrinolojik durumlarını istatistiksel anlamda yansıtabildikleri çeşitli çalışmalarda gösterilmiştir. Tavşanlarda konu ile ilgili yapılan bir çalışma bulunamamıştır.

Korpus luteumun yaşını belirlemede ekotekstür ölçümlerinin kullanılması araştırma konusu olmuştur (Delorme ve Zuna, 1995; Haberkorn ve diğeri, 1991; Raeth ve diğeri, 1985). İneklerde yapılan çalışmada siklus öncesi ve siklusun 1-13. günlerinde ovaryum MGV değerlerinin artış gösterdiği bildirilmiştir (Herzog ve diğeri, 2008). Bununla beraber CL ekojenite değerlerinde fark görülmeyen ve gebelik teşhisi için kullanımının elverişsiz görüldüğü çalışma sonuçları da vardır (Scully ve diğeri, 2015; Tom ve diğeri, 1998). Siqueira ve diğeri (2009), ineklerde yürüttüğü ekotekstür çalışmasında CL'un MGV bulgularının yararlı olmayacağını, fakat heterojenite bulgularının CL'un işlevsel durumu hakkında bilgi verebileceğini ileri sürmüştür. Koyunlardaki benzer çalışmada ise P4 konsantrasyon deęişimi ile CL'un MGV değerleri arasında pozitif korelasyon saptanırken, heterojenite değerlerinin CL'un aktivitesini göstermede yetersiz kaldığını bildirilmiştir (Davies ve diğeri, 2006).

Ovaryum dokusunda olduğu gibi plasentadan alınan B-mod ultrasonografi görüntülerinin ekotekstürel analizi yapılabilir. Placenta üzerinden alınan ortalama grilik değerleri (MGV), doku ekojenitesini nicel bir şekilde ortaya koyar. Veteriner sahada gebeliğin birinci döneminde plasentanın ekotekstürü hakkında az sayıda çalışma bulunmaktadır. Beşerî hekimlikte plasental patolojilerin izlenmesinde MGV değerlerinden yararlanılır (Şekil 4)(Akıray ve diğeri, 2005). Plasental koryonik villusların kalsifikasyonu, plasental maturasyona işaret ettiği ve kalsifikasyonun belirlenmesinde ekotekstür yönteminin kullanılabilmesi daha önceki çalışmalarda bildirilmiştir (Akıray ve diğeri, 2005). Plasental kalsifikasyonların pre-eklampside daha erken başladığı bildirilmiştir (Frank ve Kaufmann, 2000). Fakat plasental ortalama grilik değerlerinin gebeliğin hangi döneminde olduğuna bakılmaksızın aynı olduğunu savunan çalışma vardır (Zalud ve Shaha, 2008). Veteriner jinekolojide yapılan çalışmada ise tavşanlarda çoklu gebelik esnasında kaudalde kalan plasentanın MGV değerlerinin kraniyele oranda daha yüksek olduğu görülmüştür (Akkus ve Erdoğan, 2019)



Şekil 4. Plasental dokunun ortalama grilik değerinin (MGV) bilgisayar ortamında ölçümü (Paula ve diğerleri, 2009).

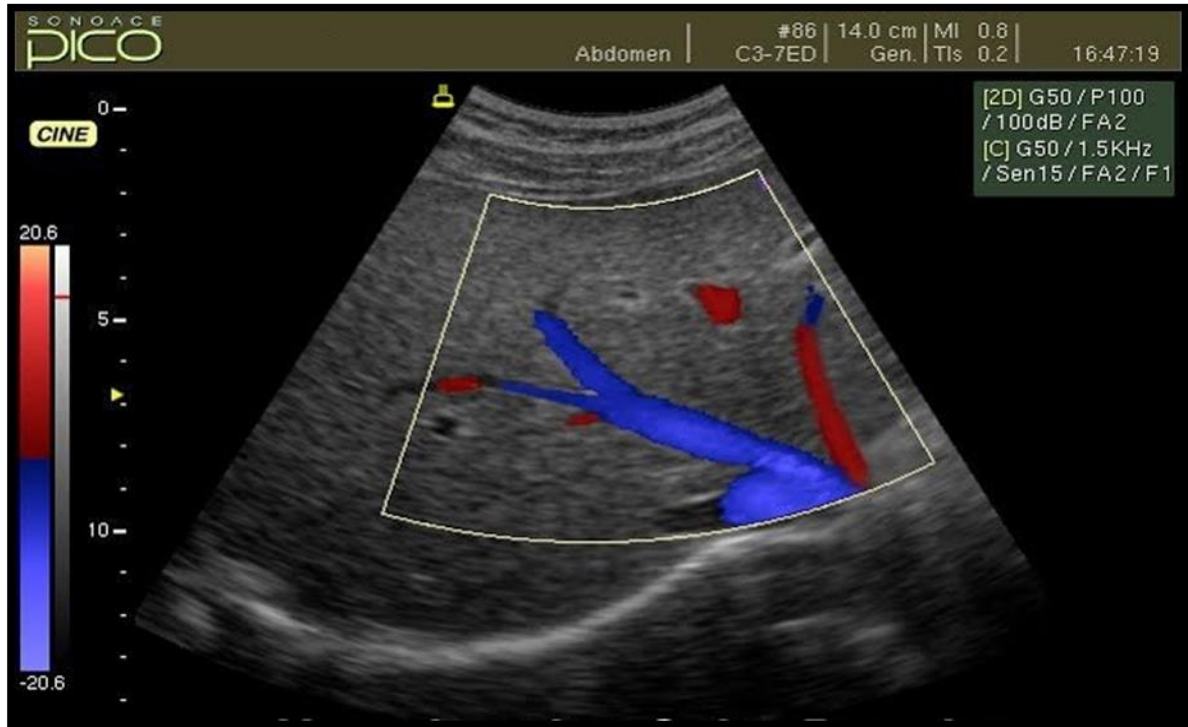
2.3.4. Doppler Ultrasonografi

Avustralyalı fizikçi Joann Christian Doppler tarafından tanımlanan Doppler ilkesi hareketli ses kaynağı ve bu hareketten doğan frekans ve dalga boylarındaki değişimleri inceler. Durağan konumdaki ses kaynağından çıkan dalgaların frekansı sabittir, fakat ses alıcısı ses kaynağına hareket ederse frekansta artış; ses kaynağından uzaklaşırsa frekansta azalma görülür (Hedrick ve diğerleri, 2004). Bu bağlamda ultrasona bu ilke uygulandığında, kan damarlarında hareket eden şekilli elemanların görüntüleri değişen frekans sayesinde gözlenir. Damarlardaki kan akışının yönü ve hızı Doppler mod sayesinde ölçülür. Proba yaklaşan kan akışı frekansta artış meydana getirir ve buna pozitif Doppler kayması denir, proptan uzaklaşan kan akışı ise frekansta azalmaya ve negatif Doppler kaymasına sebep olur (King, 2006).

Doppler çeşitlerine bakıldığında Puls dalga Doppler (PW), sürekli dalga Doppler (CW) ve renkli Doppler oldukları görülür (Dickey, 1997). Puls dalga Dopplerinde belirli aralıklarla hedef dokuya sinyal gönderir ve dönen sinyaldeki frekans değişimlerini takip eder. Belirli bir bölgede çalışıldığı için seçilen damardaki kan akışını takip etmede ve hız ölçümleri gibi değerlerin alınmasını sağlar (Burns, 1987; Dickey, 1997; Nelson ve Pretorius, 1988). Bu bağlamda kan akışı varlığı, yönü, hızı ve derinliği hakkında önemli bilgiler sağlar. Arter ve venlerdeki akış dirençleri farklılıklarını ve hızlarını ayırt edebilir (Szatmari ve diğerleri, 2001). Sürekli dalga Dopplerinde ise ses dalgasını gönderen bir kristal ve gelen dalgaları alan

ayrı bir kristal olmak üzere iki farklı kristal bulunur. Bu bağlamda derinlik ayrımı yapılmadan ses dalgalarının geçtiği bütün dokular değerlendirilir (Herzog ve Bollwein, 2007).

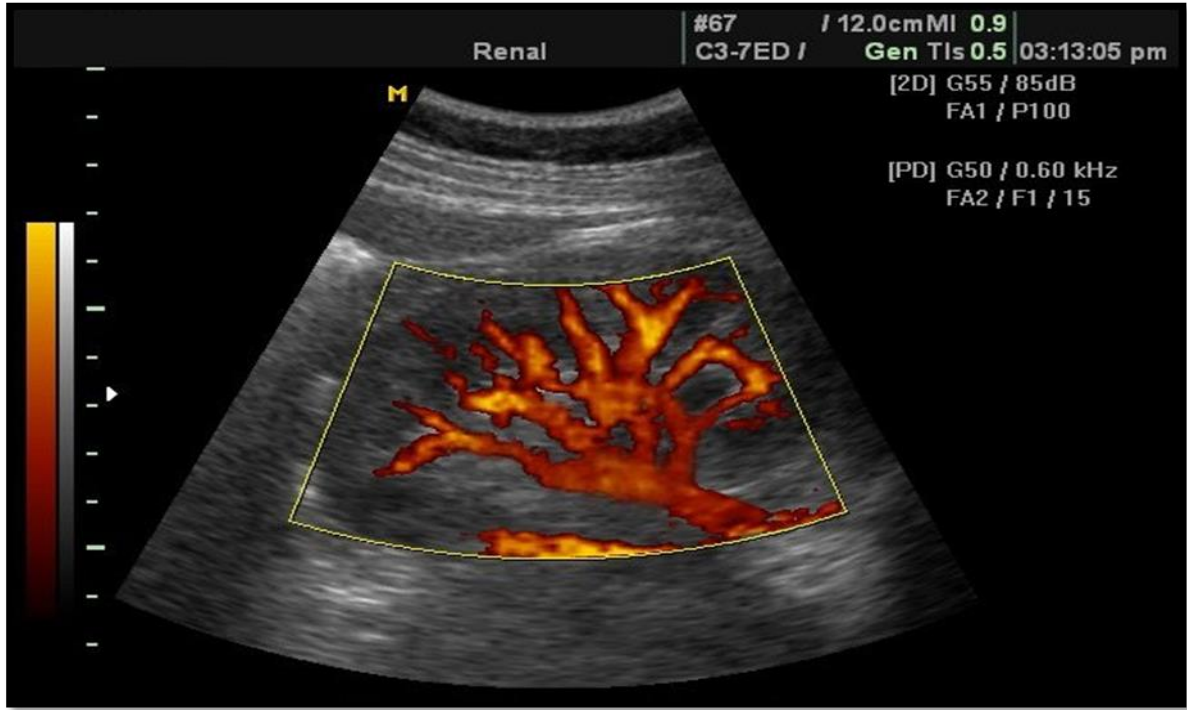
Renkli Dopplerin yaygınlaşması 1990 yıllarına dayanır. Renkli Doppler, PW Dopplere çok benzer fakat kan akışı renk kodları ile gösterilmektedir (Şekil 5). Uygulama B mod görüntü üzerinden yapılır ve belirli bir alan içerisindeki kan akışını gösterir. Kan akımının hızına ve yönüne göre kırmızı ve mavi renk gösterir. Proba yaklaşan akımlar kırmızı, uzaklaşan akımlar ise mavi renk skalasında gösterilir. Renk tonları hıza bağlı değişiklik gösterir fakat akım hızının değerlendirmesinde kalitatif ve yetersiz kalmaktadır. Sonuç olarak renkli Doppler belirli bir bölgedeki kan akımı varlığının tespit edilmesinde etkin bir şekilde kullanılır (Hedrick ve diğerleri, 2004). Renkli Dopplerden daha hassas power Doppler modu da bulunur (Şekil 6). Bu modda kan akımı daha yavaş küçük kan damarlarının görüntülenmesine olanak sağlar ancak kan akım hızı ve yönü konusunda yetersiz kalmaktadır (Hedrick ve diğerleri, 2004).



Şekil 5. Renkli Doppler görüntüsü (Taylor ve diğerleri, 1987).

Doppler ultrasonografi kullanılarak yapılan ölçümlerde en sık pulsatil indeks (PI), rezistans indeks (RI) ve sistol/diyastol oranı kullanılır. Pulsatil indeks tepe sistolik hızın diyastol sonu hızdan farkının ortalama hıza bölünmesiyle bulunur (Tepe Sistolik hız –

diyastol sonu hız / ortalama hız). Rezistans indeks tepe sistolik hızın diyastol sonu hıza göre farkının yine tepe sistolik hıza bölünmesiyle bulunur (Tepe Sistolik hız – Diyastol sonu hız/Tepe Sistolik hız). Sistol diyastol oranı ise Tepe sistolik hızın diyastol sonu hıza bölünmesi ile belirlenir (Tepe Sistolik hız/Diyastol sonu hız). Bu bağlamda akımın damara yaptığı basınç veya damarın akıma gösterdiği direnç bilgilerine ulaşılabilir. Yüksek PI ve RI değerleri akımın damara yaptığı basınç veya damarın akıma gösterdiği direncin yüksek olduğunu ifade eder (Szatmari ve diğerleri, 2001).



Şekil 6. Power Doppler görüntüsü (Taylor ve diğerleri, 1987).

2.3.5. Veteriner Reprodüksiyonda Doppler Ultrasonografi Kullanımı

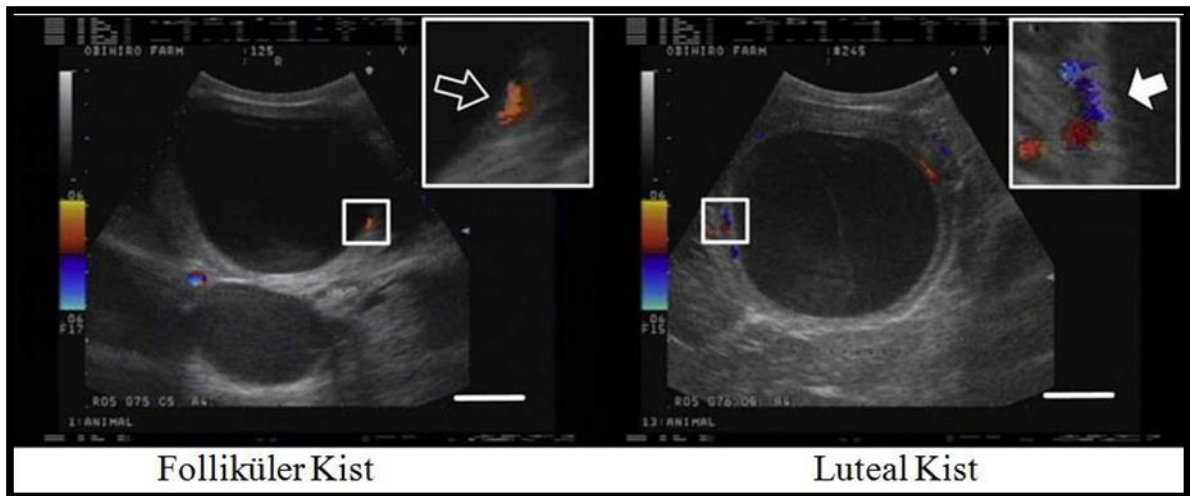
Doppler ultrasonografi doku perfüzyonu gibi hemodinamik incelemelere olanak sağlar. Bu bağlamda ovaryum, uterus veya fetal dokuların hemodinamiklerinin incelenmesi adına reproduksiyonda kullanım alanı bulmuştur (Acosta ve diğerleri, 2002; 2003; Akkus ve Erdogan, 2019; Brannstrom ve diğerleri, 1998; Takaaki ve diğerleri 2005).

Ovulasyon zamanı folikül büyüklüğü, çeperin yapısı ve küresel şekline göre belirlenebildiği gibi Doppler ultrasonografi kullanılarak da tahmin edilebilir. Kısıraklarda

yapılan arařtırmada yüksek kanlanmaya sahip preovulatör folikülün daha yüksek gebelik ile sonuçlandıđı görülmüř (Gastal ve Gastal, 2011).

Beřerî hekimlikte yapılan çalıřmalarda ise; invitro fertilizasyon uygulamalarında kanlanmanın daha yüksek olduđu foliküllerin seçimi gebelik başarısını arttırmıřtır (Bhal ve diđerleri, 1999; Borini ve diđerleri 2004). Embriyo transferi çalıřmalarında oosit seçimlerinde büyük rol oynayan folikül çap ölçümlerinin dıřında perfüzyon deđiřikliklerinin takibi de yapılabilmektedir. Farklı gelişim dönemlerinde olmasına rađmen aynı çapa sahip foliküller vardır. Bu nedenle oosit toplanmasından önce perfüzyon deđiřikliklerinin takibi daha kaliteli oosit seçimi ve fertilizasyon başarısını arttırmıřtır (Pancarlı ve diđerleri, 2012; Robinson ve diđerleri, 2009). Benzer şekilde dominant folikülün perfüzyon deđiřimlerinin belirlenmesi toplanabilir ve olgun oosit sayısının tahmininde faydalıdır, fakat gebelik oranlarını veya embriyonun morfolojik kalitesinin belirlenmesinde yetersiz kalacađını savunan çalıřmalar da vardır (Ozaki ve diđerleri, 2002).

İneklerde ovaryum dokusunda bulunan luteal veya foliküler kist ayrımının yapılması amacıyla Doppler ultrasonografi kullanımı mümkündür (Şekil 7). Luteal kistlerin perfüzyonu folliküler kistlere oranla daha yüksek olduđu önceki çalıřmalarda bildirilmiřtir (Aslan ve diđerleri, 2008; Rauch ve diđerleri, 2008). Ovaryum kisti ayrımında yapılan çalıřmada Doppler ultrasonografinin B-mod'a göre daha yüksek oranda başarı verdiđi görülmüřtür (Miyamoto ve diđerleri, 2006; Rauch ve diđerleri, 2008).



Şekil 7. İneklerde foliküler ve luteal kistin doppler ultrasonografi görüntüsü (Miyamoto ve diđerleri, 2006).

Doppler ultrasonografi gebelik sırasında utero-plasental ve fetoplazental perfüzyonun incelenmesine olanak sağlar (Ghidini ve Locatelli, 2008; Nicolaides ve diğerleri, 2004; Reynolds ve diğerleri, 2006). İneklerde gebeliğin 30-270. günleri arasında haftada bir kez yapılan trans-rektal muayenede plasentada veya fetüste karşılaşılabilecek herhangi bir anormal durumun belirlenmesinde yardımcı olacağı düşünülür (Cnossen ve diğerleri, 2008; Panarace ve diğerleri, 2006; Schwarze ve diğerleri, 2005). Bu yöntemle izlenen fetoplazental damarlar başlıca; arteria umbilicalis, uteroplazental arter, fetal aorta ve vena kava kaudalis olarak sayılabilir (Mulic-Lutvica ve diğerleri, 2007).

Kalbin dolaşım döngüsü esnasında kan akımındaki değişiklikler Doppler dalga formuna yansır. Diyastolik akıdaki sapmalar damar direncine bağlı olarak değişiklik gösterir ve PI ve RI ölçümlerinin yapılmasına olanak sağlar (Blanco ve diğerleri, 2008). Fetomaternal damarlardaki PI ve RI değerlerinin rutin takibi ile fetal gelişim izlenebilir (Blanco ve diğerleri, 2009; Seyam ve diğerleri, 2002). Gebeliğin ve fetal büyümenin ilerlemesiyle birlikte maternal ve fetal plasental perfüzyonda değişir (Baschat ve diğerleri, 2000). Doppler ultrasonografi anestezi gerektirmeksizin uygulanabilen non-invaziv yöntemdir, umbilikal ve uterin arter perfüzyon değişimlerinin nicel ve nitel değerlendirilmesine izin verir (Szatmari ve diğerleri, 2001). Son yıllarda araştırmacılar Doppler ultrasonografi ile kısırak (Bollwein ve diğerleri, 1998; 2004), inek (Panarace ve diğerleri, 2006), koyun (Panarace ve diğerleri, 2008), köpek (Köster ve diğerleri, 2001; Di Salvo ve diğerleri, 2006), kedi (Scotti ve diğerleri, 2008), tavşan (Akkuş ve Erdoğan, 2019; Polisca ve diğerleri, 2010; Troisi ve diğerleri 2018) ve maymunlarda (Domingues ve diğerleri, 2007) reproduktif çalışmalar yapmıştır.

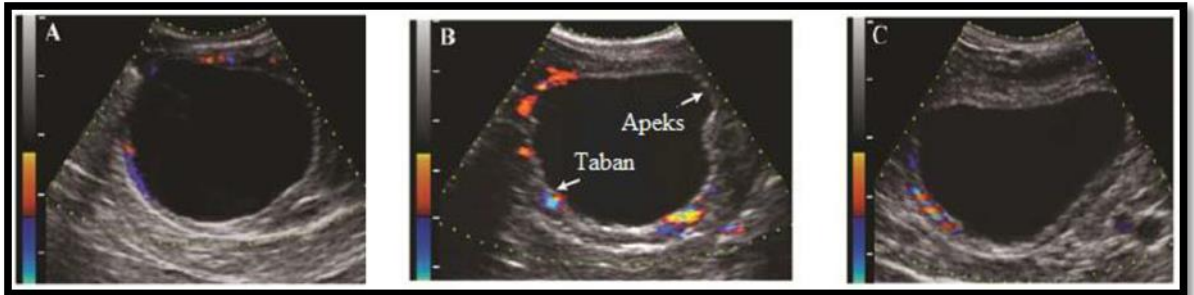
2.3.5.1. Foliküllerin Perfüzyonu

Ovaryum dokusunda bulunan foliküller iki gelişim aşamasından geçerler. İlk evre gonadotropin olan luteinleştirici hormon (LH) ve folikül uyarıcı hormondan (FSH) bağımsız gerçekleşir. İkinci evrede ise gelişim gonadotropinlere bağımlıdır. Gelişim aşamasının başında olan primordial foliküller bazal membrandan ve pregranulozal hücre ile kaplanmış oosit barındırır. Pregranulozal hücreler olgunlaşıp çoğalarak granuloza hücrelerine dönüşürler ve bu aşamada doku primer folikül adını alır, bu tabakanın büyümeye devam etmesi halinde doku sekonder folikül halini alır. Daha sonra içi sıvı dolu antrum oluşumu ve teka eksterna

hücrelerinin farklılaşmasıyla tersiyer folikül ve devamında preovulator folikül olan graaf folikül oluşumu gözlenir (Rosales-Torres ve diğerleri, 2012). Graaf folikülünün ortasında içi dolu antrum bulunur ve dışa doğru granüloza, teka interna ve teka eksterna tabakalarını barındırır (Hunter, 2003). Granüloza tabakası bazal membranla teka interna'dan ayrılır ve vaskülerizasyonu yoktur. Teka interna ise glandüler yapıda olup vaskülerizasyonun bulunduğu orta katmandır. Teka eksterna fibröz tabakaya sahip dış katman olarak gözlenir (Familiari ve diğerleri, 1991; Rosales-Torres ve diğerleri, 2012).

Adenohipofizden salgılanan LH foliküler gelişim sırasında teka interna üzerindeki reseptörlere bağlanır ve protein kinaz aktivasyonunu ağılayarak kolestroiden testosteron sentezine neden olur. Aynı yerden salgılanan FSH ise granüloza hücrelerini etkiler ve diffüzyonla geçen testosteronun östradiole dönüşümünü sağlar (Adams ve diğerleri, 2008; Evans ve Canty, 2004; Senger, 2003). Östradiol üretimi fazla olan folikül dominant folikül halini alır ve negatif feed back etkisiyle FSH üretimini baskılar. Bu aşamada granüloza hücreleri daha fazla LH reseptörleri barındırır ve azalan FSH dominant folikülün gelişimini azaltmaz (Evans, ve Canty, 2004).

B-mod ultrasonografide foliküller çeşitli büyüklüklerde ortası siyah anekoik alanlar şeklinde görülebilir ve antrum ile folikül duvarı ayrımı yapılabilir (DesCôteaux ve diğerleri, 2006). Doppler muayenelerinde ise kanlanma teka interna tabakasındaki vaskülerizasyondan kaynaklıdır ve büyük foliküllerde kolayca fark edilebilir (Yamada ve diğerleri, 1994). Follikül etrafında bulunan bu vasküler tabaka ovulasyon gerçekleşene kadar teka hücre tabakasıyla sınırlandırılmıştır (Fraser, 2006).



Şekil 8. Graaf folikülünün Doppler ultrasonografisi görüntüleri (Gastal ve Gastal, 2011).

Graaf foliküllerinden hangisinin dominant olacağını belirlemede B-mod ultrasonografi yetersiz kalmaktadır (Miyamoto ve diğerleri, 2006). Fakat ardışık yapılan Doppler muayeneleri sonucu atreziye olan foliküllerdeki kan akışının azaldığı, dominant folikülde ise

perfüzyonun devam ettiği ve LH pikinden sonra daha fazla arttığı gözlenir (Acosta ve diğerleri, 2003; 2005; Miyamoto ve diğerleri, 2006). İneklerde yapılan Doppler ultrasonografisi çalışmasında dominant folikül ayırımından 1-2 gün önce perfüzyon değişikliklerinin olduğu tespit edilmiştir (Acosta ve diğerleri, 2004). Benzer şekilde östrojen düzeyinin artması ve LH piki sonrası graaf folikülünde perfüzyonun arttığı tespit edilmiştir (Acosta ve diğerleri, 2003, 2005; Fraser, 2006; Matsui ve Miyamoto, 2009).

Graaf folikülü ovulasyona yaklaştıkça oval şeklini kaybeder ve artmış olan perfüzyon bu aşamada genel olarak azalırken apeks kısmında neredeyse hiç görülmeyebilir (Şekil 8) (Aslan ve diğerleri, 2008; Brannstrom ve diğerleri, 1998; Gastal ve diğerleri, 2006; Gastal ve Gastal, 2011). Ovulasyon öncesi artan östrojenin endotelial nitrik oksit sentetaz (eNOS) aktivitesini artırarak damar genişlemesini sağladığı düşünülür (Acosta, 2005).

2.3.5.2. Korpus Luteumun Perfüzyonu

Ovulasyon sonrası kalan granüloza ve teka interna hücrelerinin hipertrofisi sonucu luteinleşerek progesteron salgılayan dokuya korpus luteum (CL) denir. Gebeliğin şekillenmesinde ve devamında görevli olan CL, gebeliğin olmadığı durumlarda türlere bağlı değişen sürelerde regrese olur (Fricke, 2002; Miyamoto ve Shirasuna, 2009; Niswender ve diğerleri, 2000).

Korpus luteum boyutlarına göre sınıflandırılabilen morfolojik ve biyokimyasal olarak farklı hücreler içerir. Bunlar kısaca; luteal hücreler, vasküler hücreler ve non steroidojenik hücrelerdir (Niswender ve diğerleri, 2000; Smith ve diğerleri, 1994; Wiltbank, 1994). Korpus luteumda bulunan luteal hücreler erken dönemde hacmin %70'ini oluşturmaktadır (Niswender ve diğerleri, 2000). Korpus luteum gelişimini devam ettirdikçe luteal hücreler de büyür ve büyük luteal hücrelere dönüşür. Büyük luteal hücreler toplam hacmin küçük bir kısmında yer alsa da daha fazla progesteron salgılamaktadır ve bu salınım LH etkisinden uzak gerçekleşmektedir (Miyamoto ve Shirasuna 2009; Niswender ve diğerleri, 2000). Siklusun orta dönemlerinde ise toplam hacmin %60-70'ini kaplayan vasküler hücreler ve fibroblastlar yoğunluktadır. Bu dönemde vasküler ağ gelişmiştir ve luteal hücrelere gelen birden fazla kapillar damarı oluştururlar (Field ve Fields, 1996; Miyamoto ve Shirasuna 2009). Ayrıca bu dönemde CL vücut büyüklüğüne oranla en fazla perfüzyona sahip dokudur (Miyamoto ve Shirasuna 2009).

Korpus luteumun B-mod ultrasonografisinde oval, pürüzlü veya granüler yapıya sahip ekojen alanlar görülür. Bu yöntemle CL'nin hangi evrede bulunduğunu ayırt etmek zordur ancak orta dönemde bulunan CL'nin ovaryum dokusundan ayırımı söz konusudur (Kahn, 2004). Yoğun vasküler tabakanın bulunduğu CL'daki perfüzyon değişikliklerinin luteal fonksiyon üzerinde etkili olduğu çeşitli çalışmalarda bildirilmiştir (Ginther ve Utt, 2004; Herzog ve Bollwein, 2007; Takasaki ve diğerleri, 2009; 2011). Benzer şekilde luteal kanlanma ile P4 arasına pozitif bir ilişki olduğunu gösteren çalışmalar da vardır (Takasaki ve diğerleri, 2009; 2011, Wiltbank, 1994). İneklerde yapılan başka bir çalışmada luteal perfüzyonun siklusun 5. gününden itibaren arttığı 9. gününde pik noktaya ulaştığı ve 13. günden itibaren azaldığı görülmüştür (Aslan ve diğerleri, 2008). Luteolizis evresinde ise erken aşamada perfüzyonun çarpıcı şekilde arttığı daha sonra çok azaldığı veya yok olduğu görülmüştür (Miyamoto ve diğerleri, 2005; Troisi ve diğerleri, 2019). Benzer şekilde tavşanlarda luteal regresyonun ilk 4 saatinde perfüzyonun iki kat arttığı ve daha sonra azalarak dalgalı seyrettiği görülmüştür (Troisi ve diğerleri, 2019).

2.3.5.3. Uterus Perfüzyonu

Doppler ultrasonografi uterus arterlerinin perfüzyonları hakkında bilgi sağlar. Özellikle gebelik esnasında utero-plasental ve fetoplazental perfüzyonun incelenmesi fetal gelişim veya patolojilerin saptanmasına olanak sağlar (Ghidini ve Locatelli, 2008; Nicolaides ve diğerleri, 2004; Reynolds ve diğerleri, 2006). Veteriner tıp sahasında uteroplazental arter PI ve RI ölçümleri kısırta (Bollwein ve diğerleri, 2004), inekte (Bollwein ve diğerleri, 2002; Panarace ve diğerleri, 2006), koyunda (Yılmaz ve diğerleri, 2017), köpekte (Blanco ve diğerleri, 2011; Miranda ve Domingues, 2010), kedide (Blanco ve diğerleri, 2014; Scotti ve diğerleri, 2008) ve farede (Mu ve Adamson, 2006) yapılmıştır. Gebelik şekillenmediğinde uterin arter kan akımına yüksek direnç gösterir. Gebeliğin ilk trimesterinde ise uterin arterde herhangi bir değişiklik olmaz ve perfüzyon değerleri aynı kalır. Perfüzyon değişimleri fetal büyümeyi takiben gebeliğin ilerleyen dönemlerinde karşımıza çıkar (Blanco ve diğerleri, 2014).

Doppler dalga görünümünde diyastolik çentik oluşumu kan akımına direncin oluştuğunu gösterir. İneklerde bu durum gebeliğin 2. yarısında yaklaşık 22-24. haftalarda karşımıza çıkar. Görülen bu durum gebeliğin ilerleyen dönemlerinde görüldüğü takdirde fetal

anomalileri veya hipertansiyonu akla getirir. Bu çentığın gebeliğin ilerleyen dönemlerinde görülmesi intrauterin gelişme geriliğine işaret edebilir (Chudleigh ve Thilaganathan, 2004).

Gebelik ilerledikçe uterin arterin kan akımına uyguladığı direnç düşer ve perfüzyonu artar. Bu durumun gebeliğin ilk yarısından itibaren gerçekleşen maternal spiral arteriyollerin trofoblastik invazyonu sonucuyla meydana geldiği düşünülür (Chudleigh ve Thilaganathan, 2004). Gebe kısraklarda yapılan araştırmada gebeliğin ilerlemesiyle RI değeri azalmış ve uterusu ulaşan kan hacmi artmıştır. İneklere benzer şekilde gebeliğin 18-26. haftalarında uterin arterde diyastolik çentik tespit edilmiştir (Bollwein ve diğerleri, 2002; 2004). Aynı araştırmacının kısraklardaki başka bir çalışmasında gebeliğin 11. gününden sonra RI değerinin değiştiğini ve sıklık kısraklara göre daha düşük değer aldığı bildirilmiştir (Bollwein ve diğerleri, 2003). Uterin arter direncinin yaşa bağlı değişimi incelendiğinde ise çok doğum yapan yaşlı kısraklarda genç kısraklara oranla daha yüksek kan akış direnci gösterdiği bildirilmiştir (Bollwein ve diğerleri, 1998). İneklerde gebelik muayenesi için Doppler usg kullanımı söz konusudur. Gebeliğin olduğu kornuda zaman içerisinde uterin arter RI değerleri düşmekte ve akış hacmi ve damar çapı artmaktadır (Panarace ve diğerleri, 2006; Reynolds ve Ferrell, 1987). Köpeklerde ise gebelik süresince uterin arterdeki RI değeri kademeli olarak azalmış fakat fetal boyut ve sağlık arasında herhangi bir ilişki saptanamamıştır (Blanco ve diğerleri, 2011; Di Salvo ve diğerleri, 2006; Miranda ve Domingues, 2010). Köpeklerdeki diyastolik çentik gebeliğin yaklaşık 16. günlerinde gözlenmiştir (Miranda ve Domingues, 2010). Kedilerde yapılan araştırmalarda, uterus arter RI değerlerinin değişmediğini savunan araştırmacılar vardır (Scotti ve diğerleri, 2008). Fakat başka çalışmalarda, gebeliğin 33. ve 43. günleri arasında uterus arter RI değerinin yükseldiği bildirilmiştir (Brito ve diğerleri, 2010). Deney hayvanlarına bakıldığında ise farelerde gebelik ilerledikçe uterin arter RI benzer şekilde değeri azalmış (Mu ve Adamson 2006). Sonuç olarak gebelik ilerledikçe uterin arterdeki vasküler direncin azalması ve perfüzyon artışı beklenebilir.

2.3.5.4. Umbilikal Kord Perfüzyonu

Gebeliğin ilerlemesiyle karşımıza çıkan umbilikal arter Doppler ölçümlerinde değerlendirilebilen fetal kaynaklı damardır (Maulik, 1989). Doppler ultrasonografi ile umbilikal kordun bulunmasını takiben arter ve vena dalga formları ayırt edilmeye çalışılır. Umbilikal arterin kan akımı testere dişi görünümünde, venöz kan akımı ise dalga biçimine

sahiptir. (Nicolaidis ve diğeri, 2004). Ölçüm yapılacak örneklem bölgesinin yeri Doppler dalga formunu etkiler. Özellikle fütusa yakın kısımda damar direnci yüksekken, plasentaya yakın kısımda düşüktür (Maulik ve diğeri, 1990).

Umbilikal kan akımı fütus hareketlerine duyarlıdır, inspirasyon ile artarken, ekspirasyon ile azalabilir. Normal gebeliklerde gün içerisinde umbilikal arter Doppler bulgularında önemli değişimler görülmez. Fakat annenin hareketlerinin fetal kalp atım hızında değişimlere sebep olabileceği de düşünülür (Nicolaidis ve diğeri, 2004).

İlerleyen gebelikte uterin arterde olduğu gibi umbilikal arterde de damar direncinin azalması beklenir (Pereira ve diğeri, 2012). Umbilikal arterde RI değerinin artması durumunda fütal canlılıktan şüphelenir ve perinatal ölüm akla gelir (Papageorghiou ve diğeri, 2004). Yapılan araştırmada umbilikal arter Doppler ölçümlerinin gebeliğin takibi açısından önemli bir bulgu olduğu ve perinatal ölümlerin sayısını azaltarak gereksiz obstetrik müdahalelerin önüne geçmiştir (Westergaard ve diğeri, 2001).

Farklı türlere ait umbilikal arter üzerinden yürütülmüş Doppler çalışmaları bulunur. Kısırlarda umbilikal kordun Doppler usg ile takibi anormal fetoplental kan akışının ve plasental patolojilerin tespiti için kullanılmıştır (Pozor ve diğeri, 2016). İnsan fütal gelişim modeli olarak kullanılan koyunlarda ise gebelik ilerledikçe umbilikal arter direncinin azaldığı görülmüştür (Reddy ve diğeri, 2008). Koyunlarda yapılan başka çalışmada gebeliğin 73. gününe kadar umbilikal PI ve RI değerlerinde azalma, bu aşamadan sonra ise sabit kaldığı görülmüştür (Panarace ve diğeri, 2008). Saanen keçilerinde yapılan çalışmada ise gebeliğin 40-145. günlerinde umbilikal arterde PI değerinin arttığı, RI değerinin sabit seyrettiği ve fütal kalp atımının azaldığı bildirilmiştir (Serin ve diğeri, 2010). Köpeklerde yapılan çalışmada umbilikal RI değerinin fütal strese bağlı güç doğum vakalarında daha yüksek olduğu ve gebelik takibinde Doppler usg kullanımının güç doğumun teşhisinde önemli rol oynayabileceğini bildirilmiştir (Giannico ve diğeri, 2015). Gebe kedilerde umbilikal RI değerlerinin gebeliğin ikinci yarısında düşmeye başladığını belirten çalışma vardır (Scotti ve diğeri, 2008). Fakat başka bir çalışmada bu değerlerin gebeliğin 22-40. ve 41-50. günleri arasında iki periyotta düştüğü gözlenmiştir (Brito ve diğeri, 2010). Tavşanlarda yapılan çalışmada ise gebeliğin 20. gününe kadar PI değerinin arttığı, daha sonra gebeliğin ilerlemesiyle azaldığı bildirilmiştir (Akkus ve Erdogan, 2019).

2.4. Nitrik Oksit Fizyolojisi ve Luteolizis

Nitrik oksit vazodilatasyon görevinin yanında mesajcı, sinirsel iletim ve sitotoksik ajan gibi biyolojik olaylarda rol alan bir moleküldür (Moncada ve diğerleri, 1991; Schmidt ve Walter, 1994; Snyder ve Brecht, 1992). L-Arginin'den sentezlenen Nitrik oksit (NO) damar endotelinden salgılanır ve siklik guanozin monofosfat (sGMP) yapımını uyararak damar duvarındaki düz kasları gevşetir. Damar yatağının gevşemesiyle birlikte direnç düşer ve vazodilatasyon oluşur (Coppage ve diğerleri, 2005). Nitrik oksitin sentezlenebilmesi için nitrik oksit sentetaz (NOS) enzimine ihtiyaç duyulmaktadır. Bu enzimin ise üç farklı izomeri olup, koruyucu etkinliği bulunan iki izomer endotelyal ve nöral kaynaklıdır ve endotelyal nitrik oksit sentetaz (eNOS) olarak adlandırılırlar, bunun yanında indüklenebilir olan ise indüklenebilir nitrik oksit sentetaz (iNOS) olarak karşımıza çıkmaktadır (Förstermann ve diğerleri, 1995). Ovaryumlarda bulunan NO/NOS sistemi folikülogenezis, ovulasyon, oosit maturasyonu ve steroid sentezinde görev alır (Dong ve diğerleri, 1999; Jablonka-Shariff ve diğerleri, 1999; Jablonka-Shariff ve Olson, 1998; Rosselli ve diğerleri, 1998). Nitrik oksit luteolizis sırasında CL'den salgılanır ve luteal kan akışında belirgin bir artışa neden olur. Ayrıca lokal NO enjeksiyonu ile CL küçülür ve progesteron seviyesi düşer (Shirasuna ve diğerleri, 2008; Skarzynski ve diğerleri, 2003). Nitrik oksit steroid sentezinde görev alan sitokrom P450 enzimini ve ardından aromatazları engelleyerek granuloza hücrelerindeki steroid sentezini azaltır (Kalra ve diğerleri, 1998; Masuda ve diğerleri, 2001). Erken luteal dönemde progesteron sentezini artırırken, luteal regresyon sırasında progesteron sentezini azalttığı bildirilmiştir (Dong ve diğerleri, 1999; Dunnam ve diğerleri, 1999). Nitrik oksit progesteron sentezinde görev alan enzimlerin demir atomlarına bağlanarak etki gösterir (Boiti ve diğerleri, 2002). Luteoliziste etkili olan PGF₂ α ve NO arasında pozitif bir ilişki olduğu tespit edilmiştir (Motta ve diğerleri, 2001; Skarzynski ve diğerleri, 2000).

Yukarıda anılan önceki literatür bilgileri incelendiğinde tavşanlar üzerinde ovaryan ultrasonografik incelemelere (morfolojik, ekotekstürel ve Doppler) ait kısıtlı sayıda veri bulunduğu görülmüştür. Bilimsel araştırma amacının yanısıra, pet kliniklerinde giderek sayısı artan tavşanlarda ovaryan ultrasonografi (usg) çekim uygulamalarına bir rehber olması hedeflenmiştir. Bu nedenle sunulan çalışmada: yalancı gebeliğin 9. gününde PGF₂ α ile luteolizis uyarılarak, ilk 24 saat içinde gelişen yanıt farklı ovaryum görüntüleme teknikleri, bilgisayar destekli görüntü analizi ve serum NO seviyelerinin izlemi ile birlikte değerlendirilmesi amaçlanmıştır.

3. GEREÇ VE YÖNTEM

3.1. Hayvan Materyali

Çalışmada bireysel kafes düzeneğinde barındırılan, genel muayenelerde sağlıklı olduğu tespit edilmiş, en az bir doğum yapmış ve jinekolojik yönden herhangi bir problemi olmayan toplam 14 adet Yeni Zelanda ırkı sağlıklı diş tavşan kullanılmıştır. Tavşanlar bireysel tel örgü kafes içerisinde (Resim 3), kontrollü ısı (18-24°C) ve ışık (14 saat aydınlık, 10 saat karanlık) altında, ad-libitum su ve pelet buzağı büyüme yemi (2.600 Kcal/kg metabolik enerji, %17 protein, %1 Ca, %0,5 P, %0,1-0,4 Na, 15.000 IU/kg vitamin A, 4000 IU/kg vitamin D3, 30 mg/kg vitamin E) ile beslendi. Çalışma süresince deney hayvanlarının bakımı Deney Hayvanları Uygulama ve Araştırma Merkezi yönetmeliğine ve ilgili etik kurul kararına (64583101/2019/094) göre yapıldı. Hayvanlar seçilmeden önce gebe kalması sağlandı ve gerekli fertilizasyonu gösterdiği belirlendi. Daha sonra bu deney hayvanları doğumdan sonra ayrıldı ve çalışma için bireysel olarak bekletildi. Çalışmanın ilk gününde (0. gün) tüm hayvanlardan serum progesteron değerlerinin tespiti için 4 mL venöz kan örneği alındıktan sonra tek doz GnRH enjeksiyonu (0.2 mL Buserelin, Buserin[®], Alke, Türkiye) ile yalancı gebelik indüksiyonu yapıldı. Yalancı gebelik sürecinin takibi için 3-6 ve 9. günlerde serum progesteron değerlerinin izlenmesi için kulak venasından alınan venöz kan örnekleri jelli serum tüplerine alındıktan sonra 1500 devirde 15 dk. santrifüj edildi. Toplanan serum örnekleri -24°C saklandı.

Çalışmada kullanılan 14 diş tavşan iki guruba ayrılmıştır. Birinci çalışma grubunda (Grup 1, n=7) yalancı gebeliğin 9. gününde prostaglandin F2 α (PGF2 α) enjeksiyonu (200 μ g alfaprostol, Alfabedyl[®], Ceva, Fransa) ile luteolizis uyarıldı ve deney grubu oluşturuldu. Grup 2'de ise (n=7) yalancı gebeliğin aynı gününde plasebo (%0,9 NaCL serum fizyolojik.) enjekte edilerek, kontrol grubu oluşturuldu.

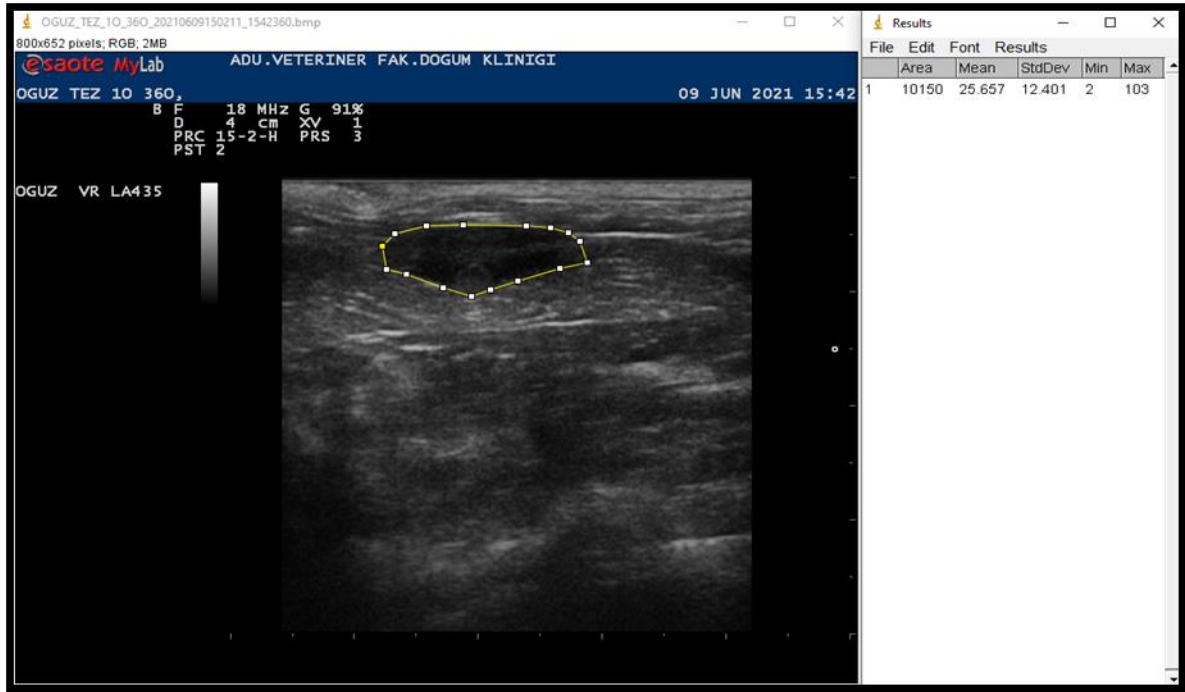
3.2. Ultrasonografik Muayeneler

Sunulan tez çalışmasında tavşanlarda fonksiyonel luteolizisin aşamalarından biri olan luteal perfüzyon değişikliği B-mod ve Doppler usg görüntülerindeki olası değişim üzerinden değerlendirildi. Tüm tavşanlarda yalancı gebeliğin 9. gününde yapılan enjeksiyon öncesi, izleyen 40-80-360 dk. ve 24. saatlerde over ultrasonografisi yapıldı. Ultrasonografik muayeneler 18 MHz mikrokonveks prob eşliğinde B-mod ve Doppler usg ile yapıldı. Görüntüleme öncesi tavşanların abdomen bölgesi tıraş edildi, sırtüstü yatar pozisyonda sağ ve sol ovaryum görüntüleri alındı. Alınan B-mod ovaryum görüntülerinde Image-J programı yardımıyla total ovaryum dokusu üzerindeki alan (mm^2), ortalama grilik değeri (Mean Greyess Value-MGV) ve heterojenite değerleri hesaplandı (Resim 4).



Resim 3. Bireysel kafeslerde barındırılan tavşanlar.

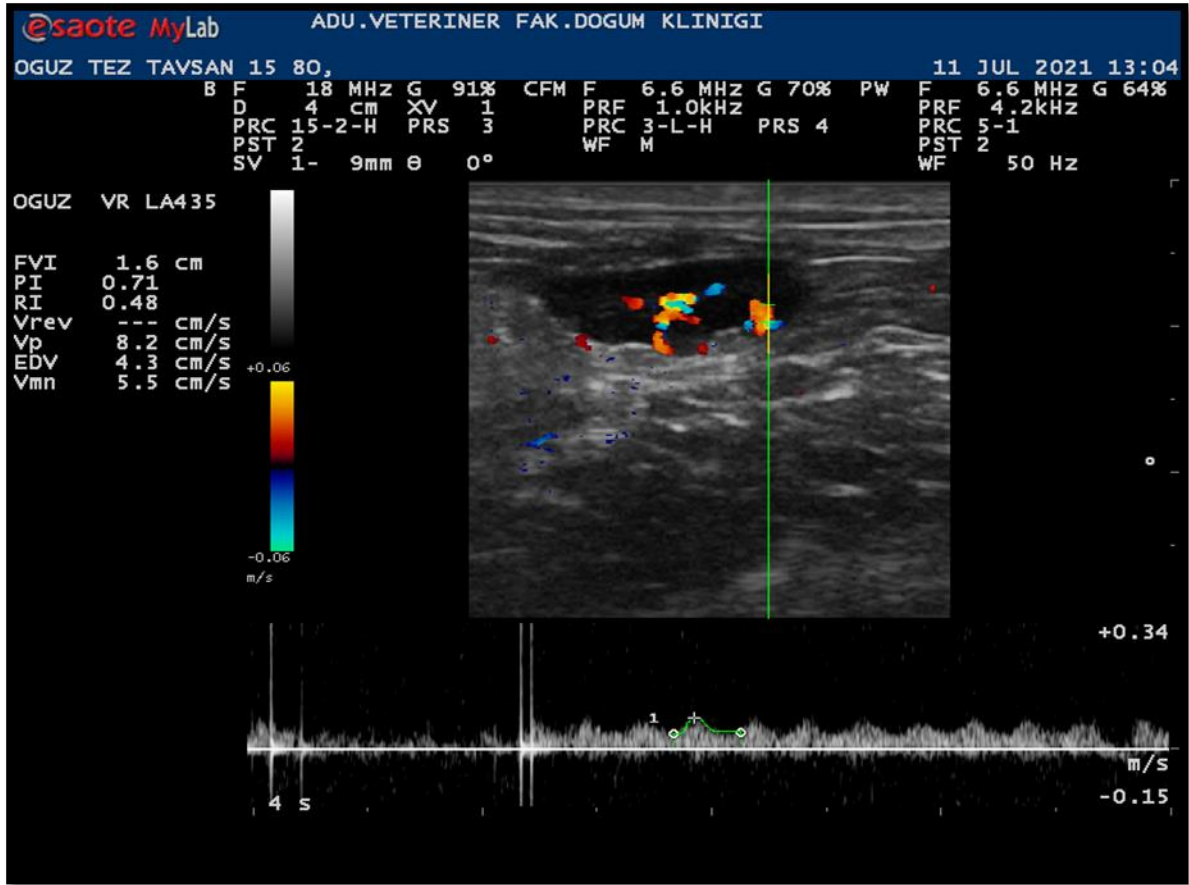
Introvaryan Doppler ölçümleri için luteal doku yakınında gözlenen en belirgin arteriol üzerinden Pulsed Doppler usg sırasında pulsatilite ve rezistans indeks değerleri (PI ve RI) kaydedildi (Resim 5). Sonografi sonrasında ilgili saatlerde serum P4 ve NO ölçümü için kulak venasından 4 mL kan örneği alındı. Çıkarılan serumlar ölçümler yapılan dek -20°C derecede saklandı.



Resim 4. B-Mod ovaryum görüntülerin Image-J programı ile değerlendirilmesi.

3.3. Serum Analizleri

Alınan serum örneklerinin progesteron ve nitrik oksit incelemesi için ELISA yöntemi kullanıldı. Bu amaçla P4 için Cayman chemical progesterone ELISSA kit (Item No. 582601) kullanıldı. Nitrik oksit sonuçlarının bir göstegesini olan Nitrat/Nitrit ölçümleri için ise Cayman chemical Nitrate/Nitrite Colorometric Assay Kit (Item No. 780001) kullanıldı. Örnekler Aydın Adnan Menderes Üniversitesi Veteriner Fakültesi Biyokimya Anabilim Dalı tarafından yukarıda belirtilen kitler ile ölçüldü.



Resim 5. Pulsed Doppler ultrasonografi sırasında ovarian PI ve RI ölçümleri.

3.4. İstatistiksel Analizler

İstatistiksel analizler SPSS (Statistical Package for the Social Sciences, version 22) programı kullanılarak yapıldı. Değişkenlerin normal dağılıma uygunluğu görsel (histogram ve olasılık grafikleri) ve analitik yöntemler (Kolmogorow-Smirnov veya Shapiro-Wilk testi) kullanılarak incelendi. Varyansların homojenitesi ise Levene Testi ile belirlendi. İki bağımsız grup ortalamalarını karşılaştırmak amacıyla Student's T testi veya Mann Whitney U Testi uygulandı. Zamanla parametrelerin değişimine grupların etkisi ise Tekrarlı Ölçümler Varyans Analizi Friedman Testi kullanılarak incelendi. Tanımlayıcı analizler Ortalama \pm Standart hata kullanılarak verildi. İstatistiksel fark $P < 0,05$ düzeyinde önemli olarak kabul edildi.

4. BULGULAR

4.1. Klinik Bulgular

Tavşanlarda yalancı gebeliğin indüksiyonu, luteolizis indüksiyonu, plasebo uygulaması sonrası ilgili ilaçlar herhangi bir alerji veya hipersensitivite göstermedi. Benzer şekilde kan alma uygulamaları ve ultrasonografi uygulamaları sonrası herhangi bir anormal bulguya rastlanılmadı. Farklı hastalık veya uygulama nedenli ölüm görülmedi. Deney gurubunda (Grup 1) yalancı gebeliğe bağlı tüy yolma ve yuva hazırlama davranışları görülmedi, fakat yalancı gebeliğin devam ettiği kontrol gurubunda (Grup 2) bu davranışlara 12-15. günler arasında rastlanıldı.

Bu çalışmada sağ ve sol ovaryumların incelenebilmesi için 14 tavşanda farklı zamanlarda toplam 70 sağ ve 70 sol olmak üzere toplam 140 ultrasonografi muayenesi yapılmıştır. B-mod usg görüntüleme sadece bir ovaryum tespit edilemezken, Doppler incelemede sadece iki ovaryumdan PI ve RI değerleri ölçülemedi. Bu bağlamda ovaryum bulma başarısı %99,98 olarak tespit edilmiş olup sağ ovaryumların kolon hizasında kalması sebebiyle daha zor olduğu görülmüştür. Doppler incelemeleri açısından %99,97 oranında başarı sağlandı.

4.2. Serum Progesteron Bulguları

Serum progesteron (P4) seviyeleri yalancı gebeliğin indüklenmesi açısından takip edildi. Bütün gruplarda serum P4 seviyeleri sırasıyla GnRH enjeksiyonu öncesi 0. gün, 3.gün, 6. gün, 9.gün ve PGF2 α enjeksiyonu sonrası, 40.dk, 80.dk, 360.dk ve 24.saat ölçüldü. Her iki çalışma gurubunda P4 seviyeleri açısından önemli bir farka rastlanılmadı (Tablo 1).

Tablo 1. Grupların ortalama serum progesteron düzeyleri (ng/mL).

Grup	n	Progesteron (ng/mL)								P
		0 gün	3 gün	6 gün	9 gün	40 dk.	80 dk.	360 dk.	24 sa.	
Deney	7	0,78225±	0,78257	0,64361±0,	0,60196±0	0,67723±0	0,94253±0	0,78363±0,1	0,61353±	0,212
		0,16833	±0,0773	04739	,07368	,10165	,17877	7613	0,04	
Kontrol	7	0,71815±	0,927±0,	1,11783±0,	0,90506±0	0,75071±0	0,76758±0	0,91456±0,1	0,75582±	0,253
		0,11059	19141	29503	,17733	,11010	,10073	9059	0,15814	
P		0,798	0,749	0,338	0,277	0,655	0,655	0,949	0,654	

4.2. Ovaryumların Ekotekstürel İncelemeleri

Çalışma sonunda elde edilmiş olan tüm ekotekstürel inceleme parametreleri her iki çalışma grubunda da sağ ve sol ovaryumlar için ayrı ayrı kaydedilmiş ve istatistiksel olarak aynı taraftaki ovaryum bulguları karşılaştırılmıştır.

4.2.1. Ortalama Alan Değerleri

Çalışma sırasında sadece 360. dk ölçümlerinde gruplar arası fark görüldü (Tablo 2). Buna göre, sol ovaryum ortalama alan değerlerinde deney grubunun değerleri kontrol grubuna oranla daha düşüktü ($P<0,05$).

Grup içi değişimler incelendiğinde ise, her iki çalışma grubunda da 40. dk. ölçümlerinde sağ ovaryum ortalama alan değerlerinin daha yüksek olduğu görüldü ($P<0,05$)(Tablo 3).

Tablo 2. Gruplar arası ovaryum ortalama alan değerleri (mm²).

Grup	Yerleşim	n	Ortalama Alan Değerleri (mm ²)					P
			0 dk	40 dk	80 dk	360 dk	24 sa	
Deney	Sağ	7	12523,00±1173,68	14876,57±128,686	14440,86±1162,11	13208,86±954,86	12218,43±1264,53	0,164
		7	13710,14±864,35	14400,86±149,697	13589,86±921,82	15405,14±1526,50	14846,57±1161,60	
P			0,749	0,949	0,655	0,225	0,142	
Deney	Sol	7	11643,14±388,25	11080,71±916,27	12522,00±700,17	11449,14±673,40	12218,43±1264,53	0,164
		7	12919,86±1196,44	11583,29±131,403	13426,00±655,76	14564,43±685,22	14846,57±1161,60	
P			0,949	0,848	0,338	0,013	0,749	

Tablo 3. Gruplar içi ovaryum ortalama alan değerleri (mm²).

Ortalama Alan Değerleri (mm ²)								
Grup	Yerleşim	n	0 dk	40 dk	80 dk	360 dk	24 sa	P
Deney	Sağ	7	12523,00±1173,68	14876,57±1286,86	14440,86±1162,11	13208,86±954,86	12218,43±1264,53	0,164
	Sol	7	11643,14±388,25	11080,71±916,27	12522,00±70,17	11449,14±673,40	12742,57±1005,72	0,187
P			0,482	0,025	0,277	0,110	0,949	
Kontrol	Sağ	7	13710,14±864,35	14400,86±1496,97	13589,86±92,82	15405,14±1526,5	14846,57±1161,60	0,966
	Sol	7	12919,86±1196,44	11583,29±1314,03	13426,00±65,76	14564,43±685,22	13213,86±1290,92	0,087
P			0,338	0,018	0,848	0,655	0,277	

4.2.2. Ortalama Grilik Değerleri (MGV)

Çalışmanın 0. dk ölçümlerinde deney grubunun sol ovaryum MGV değeri kontrol grubuna oranla daha yüksekti (P<0,05) (Tablo 4). Ek olarak, deney grubunun sol ovaryum değerleri kendi içinde değerlendirildiğinde, MGV değeri 80. dk'ya kadar belirgin artışı, 360.dk'daki düşüş izlemiştir (P<0,05) (Tablo 5).

Tablo 4. Gruplar arası ortalama grilik değerleri (MGV).

Ortalama Grilik Değerleri (MGV)								
Grup	Yerleşim	n	0 dk	40 dk	80 dk	360 dk	24 sa	P
Deney	Sağ	7	33,04±6,04	35,64±3,76	38,53±2,71	32,72±3,39	31,18±4,26	0,084
Kontrol		7	28,41±2,35	29,41±2,23	30,96±3,00	24,17±2,30	24,34±2,60	0,231
P			0,655	0,225	0,085	0,085	0,180	
Deney	Sol	7	35,97±3,79 ^{abc}	36,23±4,08 ^{ab}	41,52±4,18 ^a	28,32±3,57 ^b	29,20±3,51 ^{bc}	0,024
Kontrol		7	25,44±1,99	30,58±3,11	29,12±3,30	24,08±0,55	23,73±2,53	0,525
P			0,048	0,225	0,064	0,225	0,277	

^{a,b,c}: Aynı satırdaki farklı harfler istatistiksel olarak farklılığı ifade etmektedir.

Tablo 5. Gruplar içi ortalama grilik değerleri (MGV).

Ortalama Grilik Değerleri (MGV)								
Grup	Yerleşim	n	0 dk	40 dk	80 dk	360 dk	24 sa	P
Deney	Sağ	7	33,04±6,04	35,64±3,76	38,53±2,71	32,72±3,39	31,18±4,26	0,084
	Sol	7	35,97±3,79 ^{abc}	36,23±4,08 ^{ab}	41,52±4,18 ^a	28,32±3,57 ^b	29,20±3,51 ^{bc}	0,024
P			0,749	0,949	0,749	0,406	0,655	
Kontrol	Sağ	7	28,41±2,35	29,41±2,23	30,96±3,00	24,17±2,30	24,34±2,60	0,231
	Sol	7	25,44±1,99	30,58±3,11	29,12±3,30	24,08±0,55	23,73±2,53	0,525
P			0,406	0,949	0,848	0,655	0,949	

^{a,b,c}: Aynı satırdaki farklı harfler istatistiksel olarak farklılığı ifade etmektedir. P<0,05: Gruplar arası farkın önemli olduğunu gösterir.

4.2.3. Heterojenite Değerleri

Gruplar arası heterojenite değerleri incelendiğinde, 360. dk sağ ovaryum ölçümlerinde deney grubunun değeri kontrol grubuna kıyasla daha düşüktü ($P<0,05$) (Tablo 6). Grup içi değişimler incelendiğinde ise deney grubunun sağ taraftaki ovaryum heterojenite değeri sol ovaryuma göre 360. dk'da daha yüksekti ($P<0,05$) (Tablo 7).

Tablo 6. Gruplar arası heterojenite değerleri.

Grup	Yerleşim	n	Heterojenite					P
			0 dk	40 dk	80 dk	360 dk	24 sa	
Deney	Sağ	7	18,96±1,43	20,14±1,83	19,34±1,10	18,83±0,93	18,35±1,36	0,953
Kontrol		7	17,14±0,53	20,31±1,62	20,54±0,78	21,40±0,72	18,85±1,53	0,179
	P		0,338	0,949	0,225	0,048	0,749	
Deney	Sol	7	18,92±1,52	16,70±1,50	21,74±2,07	15,28±1,04	17,34±1,93	0,052
Kontrol		7	19,28±1,35	18,86±1,27	18,54±2,12	19,03±1,74	17,52±1,49	0,905
	P		0,482	0,406	0,406	0,110	0,949	

Tablo 7. Gruplar içi heterojenite değerleri.

Grup	Yerleşim	n	Heterojenite					P
			0 dk	40 dk	80 dk	360 dk	24 sa	
Deney	Sağ	7	18,96±1,43	20,14±1,83	19,34±1,10	18,83±0,93	18,35±1,36	0,953
	Sol	7	18,92±1,52	16,70±1,50	21,74±2,07	15,28±1,04	17,34±1,93	0,052
	P		0,848	0,338	0,277	0,025	0,565	
Kontrol	Sağ	7	17,14±0,53	20,31±1,62	20,54±0,78	21,40±0,72	18,85±1,53	0,179
	Sol	7	19,28±1,35	18,86±1,27	18,54±2,12	19,03±1,74	17,52±1,49	0,905
	P		0,180	0,482	0,338	0,142	0,338	

4.3. Doppler Bulguları

Çalışma sonunda elde edilmiş olan Doppler indeks değerleri her iki çalışma grubunda da sağ ve sol ovaryumlar için ayrı ayrı kaydedilmiş ve istatistiksel olarak aynı taraftaki ovaryum bulguları karşılaştırılmıştır.

4.3.1. Pulzatil İndeks Bulguları

Gruplar arası pulzatil indeks (PI) değerleri sağ ve sol ovaryumlar için ayrı ayrı yapılmıştır. Yapılan istatistiki ölçümlerde gruplar arasında ve içinde herhangi bir fark bulunmamıştır ($P>0,05$) (Tablo 8, Tablo 9).

Tablo 8. Gruplar arası pulzatil indeks (PI) değerleri.

Pulzatil İndeks Değerleri (PI)								
Grup	Yerleşim	n	0 dk	40 dk	80 dk	360 dk	24 sa	P
Deney	Sağ	7	0,89±0,09	0,82±0,10	0,89±0,06	0,77±0,06	0,88±0,09	0,654
Kontrol		7	1,07±0,07	0,84±0,08	0,82±0,13	0,82±0,06	0,83±0,10	0,262
P			0,159	0,654	0,749	0,749	0,749	
Deney	Sol	7	0,76±0,05	0,79±0,04	0,79±0,06	0,73±0,08	0,99±0,12	0,231
Kontrol		7	0,89±0,11	0,84±0,14	0,89±0,10	0,86±0,09	0,85±0,11	0,881
P			0,306	0,848	0,480	0,338	0,482	

Tablo 9. Gruplar içi pulzatil indeks (PI) değerleri.

Pulzatil İndeks Değerleri (PI)								
Grup	Yerleşim	n	0 dk	40 dk	80 dk	360 dk	24 sa	P
Deney	Sağ	7	0,89±0,09	0,82±0,10	0,89±0,06	0,77±0,06	0,88±0,09	0,654
	Sol	7	0,76±0,05	0,79±0,04	0,79±0,06	0,73±0,08	0,99±0,12	0,231
P			0,276	0,848	0,336	0,609	0,654	
Kontrol	Sağ	7	1,07±0,07	0,84±0,08	0,82±0,13	0,82±0,06	0,83±0,10	0,262
	Sol	7	0,89±0,11	0,84±0,14	0,89±0,10	0,86±0,09	0,85±0,11	0,881
P			0,159	0,482	0,655	0,608	0,949	

4.3.2. Rezistans İndeks Bulguları (RI)

Rezistans indeks (RI) değerleri açısından gruplar arasında ve içinde herhangi bir fark bulunmamıştır ($P>0,05$) (Tablo 10). Sadece kontrol grubunun sağ tarafındaki ovaryumların zamana bağlı değişimi incelendiğinde 0. dk ölçümlerinin daha yüksek olduğu görüldü. ($P<0,05$) (Tablo 11).

Tablo 10. Gruplar arası rezistans indeks (RI) değerleri.

Rezistans İndeks Değerleri (RI)								
Grup	Yerleşim	n	0 dk	40 dk	80 dk	360 dk	24 sa	P
Deney	Sağ	7	0,57±0,04	0,53±0,04	0,55±0,03	0,52±0,02	0,56±0,04	0,746
Kontrol		7	0,65±0,03 ^a	0,54±0,03 ^{bc}	0,51±0,05 ^{bc}	0,54±0,03 ^{ac}	0,53±0,04 ^{bc}	0,024
P			0,249	0,608	0,949	0,478	0,654	
Deney	Sol	7	0,50±0,02	0,52±0,01	0,51±0,02	0,49±0,03	0,58±0,04	0,290
Kontrol		7	0,55±0,04	0,51±0,05	0,55±0,03	0,54±0,04	0,54±0,05	0,866
P			0,306	0,848	0,521	0,565	0,482	

^{a,b,c}: Aynı satırdaki farklı harfler istatistiksel olarak farklılığı ifade etmektedir.

Tablo 11. Gruplar içi rezistans indeks (RI) değerleri.

Rezistans İndeks Değerleri (RI)								
Grup	Yerleşim	n	0 dk	40 dk	80 dk	360 dk	24 sa	P
Deney	Sağ	7	0,57±0,04	0,53±0,04	0,55±0,03	0,52±0,02	0,56±0,04	0,746
	Sol	7	0,50±0,02	0,52±0,01	0,51±0,02	0,49±0,03	0,58±0,04	0,290
P			0,274	0,848	0,370	0,749	0,847	
Kontrol	Sağ	7	0,65±0,03a	0,54±0,03bc	0,51±0,05bc	0,54±0,03ac	0,53±0,04bc	0,024
	Sol	7	0,55±0,04	0,51±0,05	0,55±0,03	0,54±0,04	0,54±0,05	0,866
P			0,095	0,701	0,655	0,949	0,847	

^{a,b,c}: Aynı satırdaki farklı harfler istatistiksel olarak farklılığı ifade etmektedir.

4.5. Serum Nitrik Oksit (NO) Bulguları

Çalışma sonunda gruplar arası serum NO seviyeleri arasında fark görülmedi ($P>0,05$), ancak grup içi olarak zamana bağlı değişim incelendiğinde, kontrol grubunda 80. dk'ya kadar belirgin yükselme, 360. dk'da ise belirgin azalmaya rastlandı ($P<0,05$) (Tablo 12).

Tablo 12. Çalışma gruplarına ait serum nitrik oksit (NO) düzeyleri (μMol).

Serum Nitrik Oksit Düzeyleri (μMol)							
Grup	n	0 dk	40 dk	80 dk	360 dk	24 sa	P
Deney	7	146,86±28,70	124,61±16,33	113,35±17,88	177,08±48,21	107,85±39,57	0,321
Kontrol	7	176,75±34,40 ^a	194,72±40,90 ^{ac}	208,95±68,39 ^{ac}	85,32±23,58 ^b	93,57±24,52 ^{bc}	0,013
P		0,609	0,306	0,250	0,064	0,653	

^{a,b,c}: Aynı satırdaki farklı harfler istatistiksel olarak farklılığı ifade etmektedir.

5. TARTIŞMA

Sunulan tez çalışmasında provake ovulasyon özelliği bilinen tavşanlarda (Dal Bosco ve diğerleri, 2011; Dugré ve diğerleri, 1989) luteolizis sürecinin noninvaziv görüntüleme yöntemlerinden biri olan ultrasonografi ve nitrik oksit düzeyleri üzerinden araştırılmıştır. Tavşanlar kontrollü bakım ve besleme şartlarında standart çalışma grubu oluşturabilmesi, diğer laboratuvar hayvanlarına kıyasla (rat, fare, gerbil vs.) ultrasonografik görüntüleme ve ölçüm kolaylığına ek olarak konu ve türe ilişkin geçmiş çalışmaların kısıtlı olması nedeniyle tercih edilmiştir.

Erkek etkisinden uzak ve bireysel kafeslerde bakılan tavşanlarda yalancı gebelik oranının düşük olduğu düşünülse de araştırmacılar %23 oranında spontan ovulasyonların görüldüğünü bildirmişlerdir (Bekyürek, 2010; Carter ve diğerleri, 2016; Donnelly, 2013). Yalancı gebeliğin indüksiyonu için GnRH kullanımının %87,9-93 oranında ovulasyonu uyarmaktadır (Dal Bosco ve diğerleri, 2011; Geyer ve diğerleri, 2016; Theau- Clement ve diğerleri, 1990). İndüksiyon sonrası yaklaşık 4. günden sonra serum P4 seviyesi yükselişe geçtiği; bazal seviye olarak kabul edilen 1 ng/mL'den 5 ng/ml'ye ve üstüne çıktığı görülmüştür (Caillol ve diğerleri, 1983; Syafruddin ve diğerleri, 2022). Sunulan çalışmada indüksiyon için literatür ile uyumlu yöntem kullanımına karşın (Troisi ve diğerleri, 2019), P4 düzeylerinde gruplar arası farkın görülmemesi sonuçların yorumlanmasını zorlaştırmıştır. Yapılan indüksiyon işleminin başarısının belirlenmesi için yapılan hormon ölçümlerinin çalışma sonunda ELISA yöntemi ile yapılması bu durumun daha geç fark edilmesine neden olmuştur. Bununla birlikte, 9. gündeki luteolizis indüksiyonu sonrasında alınan serum örneklerindeki P4 ölçümlerinde de benzer tutarsızlık dikkat çekicidir. Ancak çalışma sırasında PGF2 α enjeksiyonu yapılmayan kontrol grubundaki hayvanların ısırma, arka ayaklarını yere vurma, eşelenme, bölgesel sahiplenme, tüylerin yolunması gibi (Mayer ve Donnelly, 2013) yuva yapma davranışları net şekilde görülmüştür. Literatür bilgide görüldüğü gibi bu davranışlar luteolizis ile tamamen kaybolmaktadır (Abd-Elkareem, 2017; Geyer ve diğerleri, 2016; Mayer ve Donnelly, 2013) ki deney grubundaki tavşanlarda bu davranışlar hiç gözlenmemiştir. Yine ultrasonografik incelemelerde gerek B-mod gerekse Color Doppler görüntülerinde luteal yapıların net şekilde gözlemlendiği bireyler mevcuttur. Bu bağlamda hem davranışsal hem de ultrasonografik gözlemler doğrultusunda yalancı gebeliğin teyidi mümkün olabilmektedir.

Gelecekte yapılacak benzer çalışmalarda tavşanlarda serum P4 testlerinde tutarsız sonuçlarla karşılaşılabilmesi göz önünde tutularak, daha yüksek sayıda hayvanla çalışılması ve farklı yöntemlerle hayvanların (vulvar inspeksiyon, vajinal sitoloji vs.) izlenmesinin etkili olacağı kanısına varılmıştır. Yine serum örneklerinin çalışma sonrası toplu analizi yerine, örneklerin alınmasını takiben hızlı sonuç veren test kitleri ile incelenmesi önerilebilir.

Farklı hayvan türleri üzerinde nicel ölçümlere dayalı ultrasonografi kullanımı ovaryum üzerindeki fonksiyonel yapıların fizyolojik ve fonksiyonel durumu hakkında güvenilir sonuçlar verdiği bilinmektedir (Davies ve diğerleri, 2006; Herzog ve diğerleri, 2008; Siqueira ve diğerleri, 2009). Yine inek (Siqueira ve diğerleri, 2009) ve koyunlarda (Davies ve diğerleri, 2006) luteal alan ile P4 seviyeleri arasında önemli pozitif korelasyon gözlenmiştir. Ovaryum üzerindeki fonksiyonel yapıların ayrı ayrı incelendiği gibi, daha küçük boyuttaki hayvanlarda total olarak ovaryumun ekotekstürüne yönelik bulgular söz konusudur (Erdoğan ve diğerleri, 2017). Küçük boyutlu ovaryumlarda fonksiyonel yapıların daha zor ayırılması ya da küçük boyutları gereği daha zor incelenmesi nedeniyle total ovaryum ekotekstürü alternatif bir yöntem olarak karşımıza çıkmaktadır. Bu çalışmada tavşan ovaryumunun daha da küçük olması nedeniyle total ovaryum ölçümleri yapıldı. Köpek ve kedilerden farklı olarak, bu türde bursa ovarikanın bulunmayışı dokunun çevre dokulardan ayırmasını ve incelenmesini kolaylaştırdığı görüldü.

Diğer türlerde benzer çalışmaların aksine tavşan ovaryumlarının ultrasonografik olarak gözlemlendiği çalışmalar çok kısıtlıdır ve elde edilen görüntüler invaziv uygulamalar olup, ovaryumların karın duvarına tutturularak görüntülendiği çalışmalardır (Troisi ve diğerleri, 2019). İlgili çalışmada ovaryumda ekotekstürel inceleme bulgularına rastlanmamıştır. Bu bağlamda sunulan tez çalışmasının alanında bir ilk olduğu söylenebilir. Çalışma sırasında herhangi bir operatif işleme gerek duyulmaksızın her iki ovaryumda 18 MHz linear prob ile kolayca görüntülenebilmiştir. Görüntüler en ideal şekilde probun kaudal ucunun sol kaudoabdominal meme ucuna denk gelecek şekilde, dışarıya 45 derecelik bir açıyla konumlandırıldığında gözlenmiştir. Ancak sağ ovaryumun daha kaudo-lateralde konumlandığı, yine hemen yakınındaki sekum içi gaz birikimine bağlı yoğun artefakt oluşumuna bağlı olarak kimi zaman görüntüleme zorlanmıştır. Yapılan literatür araştırmasında tavşanlarda ovaryumların görüntülenme tekniğine dair herhangi bir bilgilendirici kaynağa rastlanmamıştır. Bu açıdan da yapılan çalışmanın araştırmacı ve klinisyenlere pratik bilgi sağlayacağı öngörülebilir.

Ovaryum alanları gruplar arası değerlendirildiğinde 360. dk sol ovaryum değerinde deney grubunun alan değerinin daha düşük bulunması, deney grubunun zamana bağlı değişimi ile değerlendirdiğinde istatistiksel olmasa da rakamsal olarak 360. dk'da ovaryum alanında düşüş görülmüş ardından tekrar artış görülmüştür. Bu bağlamda luteolizis sonrası 360.dk da ovaryum alanında bir düşüş olabileceği düşünülebilir. Troisi ve diğerlerinin (2019) tavşanlarda yürüttüğü çalışmada luteolizis sonrası 360. dk değişikliklerinin akut vazokonstriksiyon sonucu olabileceğini bildirmiştir.

Omurgalı hayvanlarda embriyonik ve doğum sonrası vücut gelişimi sürecinde mediyan hattın iki tarafında ayna görüntüsü ile karakterize yüzeysel bilateral simetri gelişim gözlenir. Ancak bazı organlarda asimetrik konumlanma ve gelişim farklılığına da rastlanabilir (Wolpert, 2005). Bunlar arasında kalp, dalak, mide, akciğerler ve böbrekler gibi sağ ve sol taraftaki konum ve görünümleri farklı olan organlar sayılabilir. Lateralizasyon sadece morfolojik değil, beyin hemisferlerinin işlevlerinde görülen, insanlarda farklı el kullanım tercihi gibi asimetrik davranış baskınlığı oluşturur (Vandenberg ve Levin, 2013). Gonadlara bakıldığında ise çoğu memelide simetrik yerleşim göstermesine rağmen, ördek (van Limborgh ve van Fassen, 1960) ve tavuklarda (van Limborgh, 1960) görülen asimetri kanatlılarda yaygın bir durumdur. Dişilerde sadece sol ovaryumun fonksiyonel olduğu, sağ ovaryumun ise ergin bireylerde regresyona uğradığı bildirilmiştir (Smith ve Sinclair, 2004). Çalışmamızda ise tavşan ovaryumlarının gerek konum gerekse alan ölçümleri açısından tam bir simetri göstermediği, sağ ovaryumun daha lateralde konumlandığı, tüm çalışma boyunca sayısal olarak daha büyük alan değerlerine sahip olduğu, bu büyüklük farkını 40. dk ölçümlerinde istatistiksel olarak da izlendiği görülmüştür. Bu açıdan bakıldığında tavşan ovaryumları için de yapısal asimetri olgusundan bahsedilebilir. Ölçümler sonrasında herhangi bir operasyon yapılmadığı için her iki ovaryum arasındaki büyüklük farkının çıplak doku üzerinde yapılacak makroskopi ile teyit etme şansı olmasa da, benzer durum Hernández ve diğerleri (2010)'nin tavşan ovaryum makroskobik ölçümleri ile uyumludur. Çalışma boyunca bulunan ancak istatistiksel olarak ispatlanamayan sağ ovaryum lehine büyüklük farkının ileride daha kalabalık hayvan gruplarında tekrarlanması halinde daha net sonuçlar elde edilebilir.

Sağ ve sol ovaryum arası büyüklük farkının 40. dk ölçümlerinde belirgin hale gelmesinin nedeni ise tam olarak yorumlanamamıştır. Bu vazokonstriksiyonla ilgili olabileceği düşünülse de, geçmiş bir çalışmada luteolizis indüksiyonu izleyen 40. dk'da gelişen vazokonstriksiyon (sadece sol tarafta) (Troisi ve diğerleri, 2019) sunulan çalışmada gözlenmemiştir. Dolayısıyla zamana bağlı görülen alan değişimini vazokonstriksiyonla

bağlantılı kılmak da mümkün olmamıştır. Zamana bağlı bu değişimin olası nedenlerinin araştırılması daha büyük populasyonlarda yapılacak incelemeler ile mümkün olabilir.

Ortalama grilik değeri (MGV) dokulardaki hücresel ve makromoleküler içeriğinin ekrana yansıyan ortalama parlaklık derecelerini inceler (Liu ve diğerleri, 2008). Bu değerin yükselmesi dokulardaki hipertrofi ve hiperplazi sonrası görülmekte, azalması ise dansite ve kalınlık artışı sonucu ödem ve kan damarlarındaki artışla bağlantılı olduğu düşünülmektedir (Davies ve diğerleri, 2006; Liu ve diğerleri, 2008). İnceleme sırasında alınan numerik değerler grilik skalasında 0=siyah, 256=beyaz aralığındadır (Pierson ve Adams, 1995; Zagzebski, 1996). Bu bağlamda ovaryum dokusu folliküler evrede ise daha hipojenik (0'a yaklaşan), luteal evrede ise daha hiperekojenik yansımalar veren (256'ya yaklaşan) numerik sonuçlar vermesi öngörülür (Erdoğan ve diğerleri, 2017). Sunulan çalışmada sadece 0. dk'da deney grubunun sol ovaryum MGV değerinin daha yüksek olması deneyin ilk incelemelerinin kontrol grubu ile başlanması ile ilintili olabilir. Yine geçmişte tavşanlarda yürütülmüş benzer bir çalışmanın olmayışı bu bulguyu detaylı şekilde yorumlamayı zorlaştırmaktadır. Koyun, at, inek ve köpeklerde yapılmış önceki çalışma bulguları değerlendirildiğinde (Davies ve diğerleri, 2006; Erdoğan ve diğerleri, 2017; Gastal ve diğerleri, 1998; 2006; Herzog ve diğerleri, 2008; Singh ve diğerleri, 1997; Siqueira ve diğerleri, 2009; Thijssen ve diğerleri, 2011; Wu ve diğerleri, 2009) folliküler ve luteal faz arasında belirgin bir MGV değişimi görülmektedir. Ancak, bu değişimin iki ana seksüel faz arasında olduğu, dolayısıyla daha dramatik görüntü farklarının olabileceği beklenen bir durumdur. Sunulan tez çalışmasında ise türe ait siklus özellikleri göz önüne alınarak (düzenli siklusların olmayışı ve fazların daha kısa sürmesi) örneklem aralığı küçük ölçekte tutulmuş ve luteolizis sürecinin sadece ilk 24 saati değerlendirilmiştir. Bu zaman diliminin geçmiş araştırmalara oranla çok daha kısıtlı olması nedeniyle fark görülmemiş olabileceği düşünülmüştür. Bu şekilde geç luteoliz dönemindeki hormonal ve fizyolojik değişimin MGV değerlerine olan olası etkisi yeni araştırmalar ile ortaya konabilir.

Deney grubunun sol ovaryum MGV değerleri incelendiğinde 80. dk'ya kadar ekojenite artışının yerini 360.dk'daki hipoekojeniteye bırakması PGF2 α enjeksiyonuna bağlı olduğunu bize göstermektedir. Troisi ve diğerleri (2019), luteolizis indüksiyonunu izleyen 40 dk'da gelişen vazokonstriksiyona ve ardından dereceli artışa dikkat çekmiştir. Buna göre prostaglandin enjeksiyonu sonrası damar çapında azalma ve MGV değerinde artış beklenmektedir. Bu artış trendi 40 ve 80. dk larda numerik olarak gözlenmiş, ardından deney grubunun sol tarafında 80 ile 360. dk larda belirgin azalmaya bırakmıştır. İlgili çalışmadan

farklı olarak, gözlenen MG_V dalgalanmasının neden sol tarafta gözlendiğine dair elimizde belirleyici bir bulgu bulunmamakla birlikte yapılan PGF₂ α enjeksiyonuna farklı taraflardaki ovaryumların değişen hassasiyeti akla gelebilir. Çoğu araştırmacı memelilerdeki sağ ovaryumun büyüklük, morfoloji ve aktivite açısından daha dominant olduğunu düşünür (Bugrov ve diğerleri, 2005; Buhrov, 2009; Davydova, 2006; Pener, 1993). Daha önce yapısal asimetrinin tartışıldığı gibi fonksiyonel asimetrinin varlığı da söz konusudur. İnek ovaryumlarında (Roman ve diğerleri, 2020) ve deve uterus kornularında gözlenen fonksiyonel asimetrinin tavşanlarda da görülüp görülmediği henüz bilinmemektedir. Develerin reproduktif özellikleri incelendiğinde sol uterus kornusunun daha aktif olduğu ve gebeliklerin neredeyse tamamının bu tarafta izlendiği görülmüştür (Skidmore ve diğerleri, 1996). Sonuç olarak, tavşan gonadlarında fonksiyonel asimetri olasılığı bu çalışmadaki sol ovaryum MG_V bulgularına dayanarak ve gelecek çalışma bulguları ile değerlendirilerek açıklığa kavuşturulabilir.

Prostaglandin F₂ α enjeksiyonu sonrası 360. dk'da ovaryum heterojenitesindeki azalmanın indüklenen luteolizis sonucu corpora lutea görüntüsünün ovaryum strüktürel doku görüntüsüne yaklaşması ve görüntülerin heterojenitesini azaltması olduğu düşünülmektedir. Ancak bu değişimin kısıtlı bir zaman diliminde görülmesi luteolizisin indüksiyonu ile bağlantılı olabilir. Artan dozlarda PGF₂ α enjeksiyonlarının heterojenite değişimini daha belirgin ve kalıcı olarak sağlaması mümkün olabilir. Luteal dokulardaki heterojenite değerlerine yönelik bulgular tartışmalıdır. Köpeklerde luteal dönemde hiperekoik gri alanlarının artışına bağlı heterojenite artışı gözlenirken, (Erdoğan ve diğerleri, 2017); ineklerde luteal regresyon sonrası heterojenitede azalma görülmüştür (Siqueira ve arkadaşları, 2009). Koyunlarda (Davies ve diğerleri, 2006) ve keçilerde (Arashiro ve diğerleri 2010) ise luteal regresyon sonrası heterojenite değişikliğine rastlanmamıştır. İncelenen türlerde siklus ve luteal dönemin farklı uzunluklarda olması bulguların değerlendirilmesini zorlaştıran önemli bir unsurdur. Çünkü köpeklerde luteal dönemin ortalama 70 gün sürmesine karşın söz konusu ruminantlarda 12-14 günle kısıtlı kalması, ayrıca luteolizis mekanizmasındaki türe özgü farklılıklar nedeniyle ekotekstürel değişimler farklılık gösterecektir. Günümüze kadar tavşanlar üzerinde yürütülmüş luteal ekotekstür çalışma bulgularına rastlanmamıştır. Bu açıdan bir ilk olan çalışmada mevcut dokunun diğer türlere oranla çok daha küçük olması ve bu nedenle total ovaryum dokusunun örnekleme oranının mümkün olması, ek olarak corpora lutea sayımının yapılamaması ve çalışma sonrası in-vitro makroskopi ile bulguların çıplak gözle teyidi mümkün olmamıştır. Sonuç olarak, elde edilen heterojenite değişiminin olası nedenleri

üzerinden kurgulanacak yeni çalışmalarda tavşanlarda luteolizis sürecinin gözlenebilir parametreleri ve kritik zamanların belirlenmesi mümkün olabilir.

Aynı zaman diliminde grup içi veri analizleri incelendiğinde, deney grubunun sol tarafında azalmanın daha belirgin olması ve MGTV değerinde de açıklanmaya çalışılan morfolojik ve fonksiyonel asimetriyi akla getirmektedir. Sol ovaryumun luteolizis indüksiyonuna verdiği yanıt farkı, sol ovaryumun daha küçük boyutlu olması ile bağlantılı olarak daha az sayıda muhtemel corpora lutea varlığı veya birim alandaki CL sayısının azlığı ile ilişkilendirilmiştir. Ekotekstürel incelemelerde rastlanılan bu bulgular memelilerde daha dominant olduğu vurgulanan sağ ovaryumun (Bugrov ve diğerleri, 2005; Buhrov, 2009; Davydova, 2006; Pener, 1993) tavşanlardaki izdüşümünün incelenmesi gerekliliğini ortaya koymaktadır.

Yalancı gebe tavşanlarda PGF2 α enjeksiyonlarının ovaryum perfüzyonu üzerindeki etkisi oldukça eski tarihli çalışmalarda karşımıza çıkmaktadır. Enjeksiyonların ovaryum stromasında perfüzyonu arttırmasına rağmen corpora luteada azalttığı (Novy ve Cook, 1973); yine 7. günde uyarılan luteolizis sonrası ovaryumun venöz dolaşımında gözlenen belirgin değişim kateterizasyon yöntemi ile tespit edildiği bilinmektedir. (Janson ve diğerleri, 1975). Term gebe tavşanlarda ovaryum arterine verilen PGF2 α uygulaması sonrası ovaryan perfüzyondaki artış sonraki yıllarda da gözlenmiştir (Nottola ve diğerleri, 1997). Gelişen teknoloji ile Doppler usg'nin kullanımı bu değişikliklerin daha hassas ölçümüne fırsat tanımıştır. Yakın tarihli bir çalışmada ovaryum hemodinamisindeki değişimler daha detaylı incelemelere fırsat vermiştir (Troisi ve diğerleri, 2019). Ancak sunulan çalışmada enjeksiyonu izleyen süreçte ve simetri yönünden incelendiğinde belirgin bir farklılığa rastlanılmamıştır. Bu bağlamda çalışma popülasyonunun genişletilmesi ve indüksiyon günlerinin değiştirilmesi ile yeni denemelerin yapılması faydalı olacağı düşünülmektedir.

Yapılan Doppler çalışmalarında organ fonksiyonları açısından pulsatiliteden çok rezistans değerinin daha belirleyici olabileceğini düşündürmektedir. Prostaglandin F2 α uygulamasını takiben ovaryum damarlarındaki kan akışı değişiklikleri RI bulgularına yansıdığı enjeksiyonu izleyen 40 dk da dört kat azalma, ardından görülen artış ve 24. saatte iki kat azalma görülmüştür (Troisi ve diğerleri, 2019). İleri ölçüm teknikleri luteolizis sırasında ovaryan perfüzyonun değişken olduğunu göstermektedir.

Yapılan PGF2 α 'nın sistemik kardiyovasküler etkileri arasında kalp debisinde, atış hızında ve ortalama arteriyel kan basıncında başlangıçta kısa bir düşüşe neden olduğu,

sonrasında ise toplam periferik dirençte geçici bir artışa neden olduğu bilinmektedir (Janson ve diğerleri, 1975). Enjeksiyonların ovaryum üzerindeki etkileri incelendiğinde ise, önce vazokonstriksiyon, sonrasında ise vazodilatasyon oluşturduğu görülür. Bu vazokonstriksiyon tavşan CL ve ovaryum damarlarındaki endotelial hücrelerde yaygın olarak bulunan PGF2 α reseptörleri sayesinde (Boiti ve diğerleri, 2003). Ardından gelişen vazodilatasyon ise organizmanın yukarıda anılan geçici sistemik hipoksiye verdiği yanıt ve bölgedeki endotelin-1, anjiyotensin-II ve NO gibi luteal vazoaaktif peptitlerin salınması ile ilişkilidir (Boiti ve diğerleri, 2001; 2002; 2005, 2007; Gobetti ve diğerleri, 1999; Maranesi ve diğerleri, 2010). Bu bağlamda PGF2 α sonrası perfüzyon değişiklikleri beklenmekle birlikte sunulan çalışmada herhangi bir değişikliğe rastlanılmadığı görülmüştür. Örneklem sayısı ve PGF2 α dozu ile bağlantılı olabileceği, ek olarak enjeksiyonlara bireysel direnç gelişimi ile açıklanabilir. Gelecekte örneklem sayısının ve dozun artırılması ile farklı sonuçlar elde edilebilir. Ek olarak, kontrol grubunun sağ ovaryumunda RI değerinin 0. dk'da yüksek olduğu görülmüştür. Çalışmanın başlangıç döneminde yapılan bu örneklemelerde sağ taraftaki ovaryumun görüntülenmesindeki güçlükler (hekim tecrübesi ve hayvanların adaptasyon seviyesi) ve artan artefakt riski bu değişikliğin olası nedeni olabilir.

L-Arginin'den sentezlenen Nitrik oksit (NO) damar endotelinden salgılanır ve siklik guanozin monofosfat (sGMP) yapımını uyararak damar duvarındaki düz kasları gevşetir. Damar yatağının gevşemesiyle birlikte direnç düşer ve vazodilatasyon oluşur (Coppage ve diğerleri, 2005). Serbest radikal gazlardan biri olan NO'nin aktivitesini belirlemede farklı yöntemler geliştirilmiştir. Serum ya da hedef dokuda NO düzeylerine bakılabileceği gibi, yine hedef dokuda indüklenebilir nitrik oksit sentetaz (iNOS) ve endotelial nitrik oksit sentetaz (eNOS) gibi enzim aktivitesi ölçülerek dolaylı değerlendirmeler yapılabilir (Boiti ve diğerleri, 2003;2004; Bülbül ve diğerleri, 2008; Motta ve diğerleri, 2001; Skarzynski ve diğerleri, 2000). Bu çalışmada kolay ölçülebilirlik, maliyet ve saha koşullarına uygunluğu açısından ELISA yöntemi kullanılarak serum NO seviyesi değerlendirilmiştir. Ovaryum fonksiyonlarının NO ile ilişkisine bakıldığında, NO'nun luteal gelişim ve regresyon fazlarında aktif rol oynadığı, PGF2 α ve NO'nin sinerjik etkide bulunduğu gözlenmiştir (Motta ve diğerleri, 2001; Skarzynski ve diğerleri, 2000). İneklerde luteolizisin başlaması ve CL'nin boyutlarındaki küçülmede çeşitli araştırmalarda gösterilmiştir (Jaroszewski ve Hansel, 2000; Shirasuna ve diğerleri, 2008; Skarzynski ve diğerleri, 2000; 2003). Ratlarda erken luteal dönemde progesteron sentezini artırırken, luteal regresyon sırasında progesteron sentezini azalttığı görülmüştür (Dong ve diğerleri, 1999; Dunnam ve diğerleri, 1999). Bu etkinin

sitokrom P450 enzimi ve aromatazları engelleyerek granuloza hücrelerindeki steroid sentezini azaltmakta (Kalra ve diğeri, 1998; Masuda ve diğeri, 2001), ek olarak, P4 sentezinde görev alan enzimlerin demir atomlarına bağlanarak göstermektedir (Boiti ve diğeri, 2002). Tavşanlarda PGF2 α enjeksiyonu sonrası ovaryum dokusundaki NO aktivitesindeki artış 24. saatte maksimum düzeye ulaşmıştır (Boiti ve diğeri, 2003;2004). Sunulan çalışmada ise, luteolizisin indüklendiği deney grubunda serum NO seviyesinde fark edilebilir bir değişime rastlanmamıştır. Ancak kontrol grubunda 80. dk'a kadar gösterdiği artışın 360. dk'da yerini azalmaya bırakması ve bu durumun deney grubunda gözlenmemesi PGF2 α 'nın etkisinden kaynaklı olabileceğini akla getirmektedir. Burada çalışmada kullanılan PGF2 alfa dozunun yetersiz kalmış olabileceği, NO'nin luteolitik destek etkisinin görülmesi için yeni uygulamaların denenmesi gerektiği düşünülmektedir.

6. SONUÇ VE ÖNERİLER

Sunulan doktora tez çalışmasında elde edilen verilerin istatistiki, incelenmesi ve geçmiş literatür bilgilere dayanarak tartışılması sonrasında varılan sonuçlar aşağıda özetlenmiştir. Buna göre:

1. Tavşanlarda yalancı gebelik indüksiyonunun hormonal izlemi amacıyla türe özgü hızlı test kitlerinin geliştirilmesi ve bu sayede indüksiyonu izleyen günlerde gerçek zamanlı olarak ölçümlerin yapılması daha faydalıdır. Farklı PGF2 alfa dozlarının denenmesi ve bireylerin serum P4 düzeyi ile verdiği klinik yanıtın kafeslerden görüntü kaydı ve ovaryan ultrasonografi uygulamaları ile birlikte değerlendirilmesi gerekliliği doğmuştur.

2. Diğer evcil türlere oranla daha küçük boyuttaki ve daha değişken bir lokasyona sahip tavşan ovaryumları geçmiş literatür bilgide geçen ovaryan peksis işlemine gerek kalmaksızın ve anestezi uygulanmadan rahatlıkla görüntülenebilmektedir. Ancak uygulama sırasında asimetrik pozisyon ve sağ karın bölgesindeki artmış artefakt riskine dikkat edilmelidir.

3. Bedenin iki tarafında konumlanmış çift organlarda görülen fonksiyonel/yapısal asimetri tavşan ovaryumları için de mümkün görünmektedir. Buna göre, tez bulgularına dayanarak tavşanlarda sağ ovaryumun daha büyük ve fonksiyonel anlamda daha aktif olabileceği düşünülmektedir.

4. Corpora lutea perfüzyonunun daha yüksek olması ve kaviteli yapısıyla çevresindeki bağ dokuya oranla farklı grilik ve heterojenite değerine sahiptir. Dolayısıyla spontan ya da indükte edilmiş luteal regresyon ekotekstürel değişimler üzerinden takip edilebilir. Yine de regrese olan ve yerini corpus albikansa bırakacak olan corpora luteanın mevcut çalışmadan daha uzun bir zaman diliminde (≥ 24 saat), hatta farklı siklus dönemlerini de içererek, yapılacak detaylı ardıl incelemelerin daha faydalı olacağı öngörülmektedir.

5. Gerçekleştirilen Doppler incelemeler sayesinde ovaryan perfüzyon değişiminin izlemi sadece araştırmacılar değil pet klinisyenleri tarafından da mevcut cihazlarında pratik ve kolayca uygulanabilir.

6. Tavşanlarda luteal regresyon sırasında vasküler değişime dair geçmişte değişen NO düzeylerine dair bildirimler bulunsa da bu denemede söz konusu değişme rastlanmaması gelecekte farklı bir ölçüm tekniği ile ve daha ayrıntılı bir metodun gerekliliğini işaret etmektedir.

KAYNAKLAR

- Abd-Elkareem, M.D. (2017). Morphological, histological and immunohistochemical study of the rabbit uterus during pseudopregnancy. *Journal of Cytology & Histology*, 8(1), 443. doi: 10.4172/2157-7099.1000443
- Acosta, T.J., Yoshizawa, N., Ohtani, M., Miyamoto, A. (2002). Local changes in blood flow within the early and midcycle corpus luteum after prostaglandin F₂ α injection in the cow. *Biology of Reproduction*, 66(3), 651-658. doi: 10.1095/biolreprod66.3.651
- Acosta, T.J., Hayashi, K.G., Ohtani, M., Miyamoto, A. (2003). Local changes in blood flow within the preovulatory follicle wall and early corpus luteum in cows. *Reproduction*, 125(5), 759-767.
- Acosta, T.J., Gastal, E.L., Gastal, M.O., Beg, M.A., Ginther, O.J. (2004). Differential blood flow changes between the future dominant and subordinate follicles precede diameter changes during follicle selection in mares. *Biology and Reproduction* 71(2). 502-7. doi: 10.1095/biolreprod.104.027896.
- Acosta, T.J. (2005). In vivo studies on the vascular function in the bovine ovary: Determination of blood flow and hormonal secretion in the follicle and corpus luteum *Scientific Reports of the Faculty of Agriculture-Okayama University (Japan)*, 94(1), 63-71.
- Acosta, T.J., Hayashi, K.G., Matsui, M., Miyamoto, A. (2005). Changes in follicular vascularity during the first follicular wave in lactating cows. *Journal of Reproduction and Development*, 51(2), 273-280. doi: 10.1262/jrd.16092
- Adams, G.P., Jaiswal, R., Singh, J., Malhi, P. (2008). Progress in understanding ovarian follicular dynamics in cattle. *Theriogenology*, 69(1), 72-80. doi: 10.1016/j.theriogenology.2007.09.026
- Akirav, C., Lu, Y., Mu, J., Qu, D.W., Zhou, Y.Q., Slevin, J., Adamson, S.L. (2005). Ultrasonic detection and developmental changes in calcification of the placenta during

normal pregnancy in mice. *Placenta*, 26(2-3), 129-137. doi: 10.1016/j.placenta.2004.05.010

Akkuş, T., Erdoğan, G. (2019). Ultrasonographic evaluation of fetoplacental tissues at different intrauterine locations in rabbit. *Theriogenology*, 138, 16-23. doi: 10.1016/j.theriogenology.2019.06.042

Arashiro, E.K., Fonseca, J.D., Siqueira, L.G.B., Fernandes, C.A., Brandao, F.Z., Oba, E., Viana, J.H. (2010). Assessment of luteal function in goats by ultrasonographic image attribute analysis. *Small Ruminant Research*, 94(1-3), 176-179. doi:10.1016/j.smallrumres.2010.07.007

Aslan, S., Bollwein, H., Stolla, R. (2008). İneklerde follikül, corpus luteum, ovaryum kistleri olgularında renkli doppler ultrasonografi aracılığıyla vaskularizasyon değişikliklerinin incelenmesi. *Ankara Üniversitesi Veteriner Fakültesi Dergisi*. 55, 89-94.

Baschat, A.A., Gembruch, U., Reiss, I., Gortner, L., Weiner, C.P., Harman, C.R. (2000). Relationship between arterial and venous Doppler and perinatal outcome in fetal growth restriction. *Ultrasound in Obstetrics and Gynecology: The Official Journal of the International Society of Ultrasound in Obstetrics and Gynecology*, 16(5), 407-413. doi: 10.1046/j.1469-0705.2000.00284.x

Bekyürek, T. (2010). Laboratuvar hayvanlarında üreme ve sorunları. E. Alaçam (Ed.), *Evcil hayvanlarda doğum ve infertilite* (7th ed.) içinde (1. bs., ss. 355-381). Ankara: Medisan.

Bell, D.J. and Webb, N.J. (1991). Effects of climate on reproduction in the European wild rabbit *Oryctolagus cuniculus*. *Journal of Zoology*, 224, 639-648. doi: 10.1111/j.1469-7998.1991.tb03792.x

Bell, D.J. (1999). The European wild rabbit. In T. Poole (Ed.), *The UFAW Handbook on the care and management of laboratory animals* (7th ed.) (pp. 389-394). Oxford: Blackwell Publishing.

Bennett, B. (2001) Store's guide to raising rabbits (3rd ed.). USA: Storey Communications Inc.

- Bhal, P.S., Pugh, N.D., Chui, D.K., Gregory, L., Walker, S.M., Shaw, R.W. (1999). The use of transvaginal power Doppler ultrasonography to evaluate the relationship between perifollicular vascularity and outcome in in-vitro fertilization treatment cycles. *Human Reproduction*, 14(4), 939-945. doi: 10.1093/humrep/14.4.939
- Blanco, P.G., Arias, D.O., Gobello, C. (2008). Doppler ultrasound in canine pregnancy. *Journal of Ultrasound in Medicine*, 27(12), 1745-1750. doi: 10.7863/jum.2008.27.12.1745
- Blanco, P.G., Arias, D., Rube, A., Barrena, J.P., Corrada, Y., Gobello, C. (2009). An experimental model to study resistance index and systolic/diastolic ratio of uterine arteries in adverse canine pregnancy outcome. *Reproduction in Domestic Animals*, 44, 164-166. doi: 10.1111/j.1439-0531.2009.01369.x
- Blanco, P.G., Rodríguez, R., Rube, A., Arias, D.O., Tórtora, M., Díaz, J.D., Gobello, C. (2011). Doppler ultrasonographic assessment of maternal and fetal blood flow in abnormal canine pregnancy. *Animal Reproduction Science*, 126(1-2), 130-135. doi: 10.1016/j.anireprosci.2011.04.016
- Blanco, P.G., Rodríguez, R., Olguín, S., Rube, A., Tórtora, M., Gobello, C. (2014). Doppler ultrasonographic assessment of maternal and fetal arteries during normal feline gestation. *Animal Reproduction Science*, 146(1-2), 63-69. doi: 10.1016/j.anireprosci.2014.02.003
- Boiti, C., Zerani, M., Zampini, D., Gobbetti, A. (2000). Nitric oxide synthase activity and progesterone release by isolated corpora lutea of rabbits in the early and mid-luteal phases of pseudopregnancy are modulated differently by prostaglandin E-2 and prostaglandin F-2alpha via adenylate cyclase and phospholipase C. *Journal of Endocrinology*, 164(2), 179-186. doi: 10.1139/y97-170
- Boiti, C., Zampini, D., Zerani, M., Guelfi, G., Gobbetti, A. (2001). Prostaglandin receptors and role of G protein-activated pathways on corpora lutea of pseudopregnant rabbit in vitro. *Journal of Endocrinology*, 168, 141-151. <https://doi.org/10.1677/joe.0.1680141>
- Boiti, C., Zampini, D., Guelfi, G., Paolocci, F., Zerani, M., Gobbetti, A. (2002). Expression patterns of endothelial and inducible nitric oxide synthase isoforms in corpora lutea of

pseudopregnant rabbits at different luteal stages. *Journal of Endocrinology*, 173(2), 285-296. doi: 10.1677/joe.0.1730285

Boiti, C., Guelfi, G., Zampini, D., Brecchia, G., Gobbetti, A., Zerani, M. (2003). Regulation of nitric oxide synthase isoforms and role of nitric oxide during prostaglandin F₂alpha-induced luteolysis in rabbits. *Reproduction*. 125(6), 807-16. doi: 10.1530/rep.0.1250807.

Boiti, C., Guelfi, G., Brecchia, G., Dall'Aglio, C., Ceccarelli, P., Maranesi, M., Mariottini, C., Zampini, D., Gobbetti, A., Zerani, M. (2005). Role of the endothelin-1 system in the luteolytic process of pseudopregnant rabbits. *Endocrinology*, 146(3), 1293-1300. doi: 10.1210/en.2004-1099

Boiti, C., Maranesi, M., Dall', A.C., Pascucci, L., Brecchia, G., Gobbetti, A., Zerani, M. (2007). Vasoactive peptides in the luteolytic process activated by PGF₂alpha in pseudopregnant rabbits at different luteal stages. *Biology of Reproduction*, 77, 156–164.

Bollwein, H., Maierl, J., Mayer, R., Stolla, R. (1998). Transrectal color Doppler sonography of the A. uterina in cyclic mares. *Theriogenology*, 49(8), 1483-1488. doi: 10.1016/S0093-691X(98)00094-6

Bollwein, H., Mayer, R., Stolla, R. (2003). Transrectal Doppler sonography of uterine blood flow during early pregnancy in mares. *Theriogenology*, 60(4), 597-605. doi: 10.1016/S0093-691X(03)00080-3

Bollwein, H., Weber, F., Woschée, I., Stolla, R. (2004). Transrectal Doppler sonography of uterine and umbilical blood flow during pregnancy in mares. *Theriogenology*, 61(2-3), 499-509. doi: 10.1016/S0093-691X(03)00225-5

Borini, A., Tallarini, A., Sciajno, R., Maccolini, A. (2004). Colour power Doppler in infertility and ART. *Reviews in Gynaecological Practice*, 4(4), 230-234. doi: 10.1016/j.rigp.2004.04.004

Brannstrom, M.D., Zackrisson, U., Hans-Göran Hagström, M.D., Josefsson, B., Pär Hellberg, M.D., Seth Granberg, M.D., Collins, W.P. (1998). Preovulatory changes of blood flow

in different regions of the human follicle. *Fertility and Sterility*, 69(3), 435-442. doi: 10.1016/S0015-0282(97)00544-X

Brito, A.B., Miranda, S.A., Ruas, M.R., Santos, R.R., Domingues, S.F. (2010). Assessment of feline fetal viability by conceptus echobiometry and triplex Doppler ultrasonography of uterine and umbilical arteries. *Animal Reproduction Science*, 122(3-4), 276-281. doi: 10.1016/j.anireprosci.2010.09.003

Bugrov, A.D., Medvedovskij, A.V., Subbota, A.V. (2005). Vyjavlenie i vyborka korov i telok v ohote [Vyjavlenie i vyborka korov i telok v ohote]. Institut Zhivotnovodstva UAAN, Har'kov (in Russian).

Buhrov, O.D. (2009). Vzayemozv" yazok morfo-funktsional'nykh pokaznykiv yayechnykiv koriv—The relationship of morphological and functional parameters of the cow ovaries. *Naukovotekhnichnyy byuleten'—Scientific and Technical Bulletin*, 161-163.

Burns, P.N. (1987). The physical principles of Doppler and spectral analysis. *Journal of Clinical Ultrasound*, 15, 567-590. doi: 10.1002/jcu.1870150903

Bülbül, A., Çelik, H.,A., Şireli, M., Avcı, G., Civelek, T. (2008) Blood nitric oxide and ovarian steroids levels during the cycle stages in Brown Swiss cows. *Ankara Üniversitesi Veteriner Fakültesi Dergisi*, 55, 155-159.

Caillol, M., Dauphin-Villemant, C., Martinet, L. (1983). Oestrous behaviour and circulating progesterone and oestrogen levels during pseudopregnancy in the domestic rabbit. *Journals of Reproduction & Fertility*, 69(1):179-86. doi: 10.1530/jrf.0.0690179.

Carter, C.L., Adams, J.K., Czarra, J.A., Coan, P.N. (2016). An incidence of pseudopregnancy associated with the social enrichment of rabbits (*Oryctolagus cuniculi*). *Journal of the American Association for Laboratory Animal Science*, 55(1), 98-99.

Chudleigh, T. ve Thilaganathan, B. (2004). *Obstetric ultrasound* (3rd ed.). London: Churchill Livingstone.

Cnossen, J.S., Morris, R.K., Ter Riet, G., Mol, B.W., Van Der Post, J.A., Coomarasamy, A., Khan, K.S. (2008). Use of uterine artery Doppler ultrasonography to predict pre-

eclampsia and intrauterine growth restriction: a systematic review and bivariable meta-analysis. *Canadian Medical Association Journal*, 178(6), 701-711. doi: 10.1503/cmaj.070430

Coppage, K.H., Sun, X., Baker, R.S., Clark, K.E. (2005). Expression of phosphodiesterase 5 in maternal and fetal sheep. *American Journal of Obstetrics and Gynecology*, 193(3), 1005-1010. doi: 10.1016/j.ajog.2005.05.054

Dal Bosco, A., Rebollar, P.G., Boiti, C., Zerani, M., Castellini, C. (2011). Ovulation induction in rabbit does: current knowledge and perspectives. *Animal Reproduction Science*, 129(3-4), 106-117. doi: 10.1016/j.anireprosci.2011.11.007

Davies, K.L., Bartlewski, P.M., Pierson, R.A., Rawlings, N.C. (2006). Computer assisted image analyses of corpora lutea in relation to peripheral concentrations of progesterone: a comparison between breeds of sheep with different ovulation rates. *Animal Reproduction Science*, 96(1-2), 165-175. doi: 10.1016/j.anireprosci.2005.12.003

Davydova, Y.U. (2006). Morfolohichni zminy folikuliv i zhovtykh u pryrodnomu statevomu tsykli koriv. *Naukovotekhnichnyy byuleten'—Scientific and Technical Bulletin*, 92,32–38.

Delorme, S., Zuna, I. (1995). Quantitative Auswerteverfahren in der B-Bild-und Farbdopplersonographie. *Ultraschall in Klinik und Praxis*, 10, 50-61.

DesCôteaux, L., Carrière, P.D., Durocher, J. (2006, October). *Ultrasonography of the reproductive system of the cow: basic principles, practical uses and economic aspects of this diagnostic tool in dairy production* [Conference presentation]. 24th World Buiatrics Congress, Nice.

Di Salvo, P., Bocci, F., Zelli, R., Polisca, A. (2006). Doppler evaluation of maternal and fetal vessels during normal gestation in the bitch. *Research in Veterinary Science*, 81(3), 382-388. doi: 10.1016/j.rvsc.2006.03.004

Dickey, R.P. (1997). Doppler ultrasound investigation of uterine and ovarian blood flow in infertility and early pregnancy. *Human Reproduction Update*, 3, 467-503. doi: 10.1093/humupd/3.5.467

- Domingues, S.F.S., Caldas-Bussiere, M. C., Martins, N. D., Carvalho, R. A. D. (2007). Ultrasonographic imaging of the reproductive tract and surgical recovery of oocytes in *Cebus apella* (capuchin monkeys). *Theriogenology*, 68(9), 1251-1259. doi: 10.1016/j.theriogenology.2007.08.023
- Donald, I. ve Brown, T. G. (1961). Demonstration of tissue interfaces within the body by ultrasonic echo sounding. *British Journal of Radiology*, 34, 539-545. doi: 10.1259/0007-1285-34-405-539
- Dong, Y. L., Gangula, P. R., Fang, L., Yallampalli, C. (1999). Nitric oxide reverses prostaglandin-induced inhibition in ovarian progesterone secretion in rats. *Human Reproduction*, 14(1), 27-32. doi: 10.1093/humrep/14.1.27
- Donnelly, T. M. (2013). Pseudopregnancy. In J. Mayer (Ed.), *Clinical veterinary advisor birds and exotic pets* (pp. 411-412). Saint Louis: W.B. Saunders.
- Dugré, F. J., Lambert, R. D., Bélanger, A., Fortier, M. A. (1989). Relationship between steroid levels in peripheral serum and uterine tissue during pseudopregnancy in rabbit. *Theriogenology*, 31(2), 353-360. doi: 10.1016/0093-691X(89)90541-4
- Dunnam, R. C., Hill, M. J., Lawson, D. M, Dunbar, J. C. (1999). Ovarian hormone secretory response to gonadotropins and nitric oxide following chronic nitric oxide deficiency in the rat. *Biology of Reproduction*, 60(4), 959-963. doi: 10.1095/biolreprod60.4.959
- Edelman, S. K. (2004). *Understanding ultrasound physics* (3rd ed). Philadelphia: WB Saunders.
- Edler, I., Hertz, C. H. (2004). The use of ultrasonic reflectoscope for the continuous recording of movements of heart walls. *Clinical Physiology and Functional Imaging*, 25, 5-40. doi: 10.1111/j.1475-097X.2004.00539.x
- Erdoğan, G., Küçük, N., Kanca, H., Aksoy, M. (2017). In vivo and in vitro assessment of ovarian echotexture through computer assisted real time ultrasonography in bitches. *Ankara Üniversitesi Veteriner Fakültesi Dergisi*, 64, 171-176. doi: 10.1501/Vetfak_0000002795

- Evans, A. C. O., Canty, M. J. (2004, July 11-16) *Physiology of follicle development in cattle*. [Conference presentation] *Proceedings of the WBC Congress*, Québec, Canada.
- Familiari, G., Vizza, E., Miani, A., Motta, P. M. (1991). Ultrastructural and functional development of the theca interna. *Ultrastructure of the Ovary*, 113-128. doi: 10.1007/978-1-4615-3944-5_8
- Fields, M. J. ve Fields, P. A. (1996). Morphological characteristics of the bovine corpus luteum during the estrous cycle and pregnancy. *Theriogenology*, 45(7), 1295-1325. doi: 10.1016/0093-691X(96)00099-4
- Förstermann, U., Gath, I., Schwarz, P., Closs, E. I, Kleinert, H. (1995). Isoforms of nitric oxide synthase: properties, cellular distribution and expressional control. *Biochemical Pharmacology*, 50(9), 1321-1332. doi: 10.1016/0006-2952(95)00181-6
- Frank, H. G. ve Kaufmann, P. (2000). Nonvillous parts and trophoblast invasion. In K. Benirschke, P. Kaufmann (Eds.). *Pathology of the human placenta* (pp. 171-272). Springer-Verlag.
- Fraser, H. M. (2006). Regulation of the ovarian follicular vasculature. *Reproductive Biology and Endocrinology*, 4, 1-9. doi: 10.1186/1477-7827-4-18
- Fricke, P. M. (2002). Scanning the future—Ultrasonography as a reproductive management tool for dairy cattle. *Journal of Dairy Science*, 85(8), 1918-1926. doi: 10.3168/jds.S0022-0302(02)74268-9
- Gastal, E. L., Gastal, M. O., Ginther, O. J. (1998). The suitability of echotexture characteristics of the follicular wall for identifying the optimal breeding day in mares. *Theriogenology*. 50(7), 1025-38. doi: 10.1016/s0093-691x(98)00205-2.
- Gastal, E. L., Gastal, M. O., Ginther, O. J. (2006). Relationships of changes in B-mode echotexture and colour-Doppler signals in the wall of the preovulatory follicle to changes in systemic oestradiol concentrations and the effects of human chorionic gonadotrophin in mares. *Reproduction*. 131(4), 699-709. doi: 10.1530/rep.1.01011.

- Gastal, E. L., Gastal, M. O. (2011). Equine preovulatory follicle: blood flow changes, prediction of ovulation and fertility. *Revista Brasileira Reproduction in Animals*, 35(2), 239-252.
- Geyer, A., Poth, T., Otzdorff, C., Daub, L., Reese, S., Braun, J., Walter, B. (2016). Histopathologic examination of the genital tract in rabbits treated once or twice with a slow-release deslorelin implant for reversible suppression of ovarian function. *Theriogenology*, 86(9), 2281-2289. doi: 10.1016/j.theriogenology.2016.07.024
- Ghidini, A. ve Locatelli, A. (2008). Monitoring of fetal well-being: role of uterine artery Doppler. *Seminars in Perinatology*, 32, 4,258-262. doi: 10.1053/j.semperi.2008.04.019
- Giannico, A. T., Gil, E. M. U., Garcia, D. A. A., Froes, T. R. (2015). The use of Doppler evaluation of the canine umbilical artery in prediction of delivery time and fetal distress. *Animal Reproduction Science*, 154, 105-112. doi: 10.1016/j.anireprosci.2014.12.018
- Ginther, O. J. ve Utt, M. D. (2004). Doppler ultrasound in equine reproduction: principles, techniques, and potential. *Journal of Equine Veterinary Science*, 24(12), 516-526. doi: 10.1016/j.jevs.2004.11.005
- Gobbetti, A., Boiti, C., Canali, C., Zerani, M. (1999). Nitric oxide synthase acutely regulates progesterone production by in vitro cultured rabbit corpora lutea. *Journal of Endocrinology*, 160(2), 275-284. doi: 10.1677/joe.0.1600275
- Haberkorn, U., Layer, G., Zuna, I., Gebreamlack, T., Van Kaick, G. (1991). Der Einfluss unterschiedlicher Fettvorlaufstrecken auf das Ultraschall-B-Bild: Experimentelle Untersuchungen mit einem compuergestützten Ultraschallsystem. *Ultraschall in Klinik und Praxis*, 6(1), 21-25. doi: 10.1055/s-2008-1033272
- Hedrick, W. R., Hykes, D. L., Starchman, D. E. (2004). *Ultrasound physics and instrumentation* (4th ed), Chicago: Mosby Yearbook.
- Hernández, J. A., Sánchez, J. S., Pérez-Martínez, M. (2010). Morphometric characteristics of female reproductive organs of New Zealand rabbits with different body weight in peripuberal period of transition. *Veterinaria Mexico*, 41(3), 211-218.

- Herzog, K., Bollwein, H. (2007). Application of Doppler ultrasonography in cattle reproduction. *Reproduction in Domestic Animals*, 42, 51-58. doi: 10.1111/j.1439-0531.2007.00903.x
- Herzog, K., Kiossis, E., Bollwein, H. (2008). Examination of cyclic changes in bovine luteal echotexture using computer-assisted statistical pattern recognition techniques. *Animal Reproduction Science*, 106(3-4), 289-297. doi: 10.1016/j.anireprosci.2007.05.004
- Hunter, R. H. F. (2003). *Physiology of the Graafian follicle and ovulation*. Cambridge: University Press.
- Jablonka-Shariff, A. ve Olson, L. M. (1998). The role of nitric oxide in oocyte meiotic maturation and ovulation: meiotic abnormalities of endothelial nitric oxide synthase knock-out mouse oocytes. *Endocrinology*, 139(6), 2944-2954. doi: 10.1210/endo.139.6.6054
- Jablonka-Shariff, A., Ravi, S., Beltsos, A. N., Murphy, L. L., Olson, L. M. (1999). Abnormal estrous cyclicity after disruption of endothelial and inducible nitric oxide synthase in mice. *Biology of Reproduction*, 61(1), 171-177. doi: 10.1095/biolreprod61.1.171
- Janson, P. O., Albrecht, I., Ahrén, K. (1975). Effects of prostaglandin F_{2α} on ovarian blood flow and vascular resistance in the pseudopregnant rabbit. *Acta Endocrinologica*, 79, 337–350. doi: 10.1530/acta.0.0790337
- Jaroszewski, J. J. ve Hansel, W. (2000) Intraluteal administration of a nitric oxide synthase blocker stimulates progesterone and oxytocin secretion and prolongs the life span of the bovine corpus luteum. *Proceeding of the Society for Experimental Biology and Medicine*, 224(1), 50-5. doi: 10.1046/j.1525-1373.2000.22365.x.
- Kalra, P. S., Edwards, T. G., Xu, B., Jain, M., Kalra, S. P. (1998). The anti-gonadotropic effects of cytokines: the role of neuropeptides. *Domestic Animal Endocrinology*, 15(5), 321-332. doi: 10.1016/S0739-7240(98)00030-7
- King, A. M. (2006). Development, advances and applications of diagnostic ultrasound in animals. *The Veterinary Journal*, 171, 408-420. doi: 10.1016/j.tvjl.2004.10.014

- Köster, K., Poulsen Nautrup, C., Güzel-Apel, A. R. (2001). A Doppler ultrasonographic study of cyclic changes of ovarian perfusion in the Beagle bitch. *Reproduction*, 3, 453-461. doi: 10.1530/rep.0.1220453
- Lidfors, L. ve Edström, T. (2010). The laboratory rabbit. In R. Hubrecht, J. Kirkwood (EDs.), *The UFAW handbook on the care and management of laboratory and other research animals* (8th ed.) (pp. 399-417). Oxford: Blackwell Publishing.
- Liu, X., Hart, E. J., Petrik, J. J., Nykamp, S. G., Bartlewski, P. M. (2008). Relationships between ultrasonographic image attributes, histomorphology and proliferating cell nuclear antigen expression of bovine antral follicles and corpora lutea ex situ. *Reproduction in Domestic Animals*, 43(1), 27-34. doi: 10.1111/j.1439-0531.2007.00848.x
- Mali, A. B., Mehar, R. M., Kapane, S. H., Hadimani, M. R. (2022). Scanning the future: veterinary reproductive ultrasonography. *Animal Reproduction Update*, 2(1), 82-89. doi: 10.48165/aru.2022.2105
- Maranesi, M., Zerani, M., Lilli, L., Dall', A. C., Brecchia, G., Gobbetti, A., Boiti, C. (2010). Expression of luteal estrogen receptor, interleukin-1, and apoptosis-associated genes after PGF₂α administration in rabbits at different stages of pseudopregnancy. *Domestic Animal Endocrinology*, 39, 116–130.
- Maranesi, M., Petrucci, L., Leonardi, L., Bufalari, A., Parillo, F., Boiti, C., Zerani, M. (2019). Kisspeptin/kisspeptin receptor system in pseudopregnant rabbit corpora lutea: presence and function. *Scientific Reports*, 9(1), 5044. doi: 10.1038/s41598-019-41623-1
- Masuda, M., Kubota, T., Aso, T. (2001). Effects of nitric oxide on steroidogenesis in porcine granulosa cells during different stages of follicular development. *European Journal of Endocrinology*, 144(3), 303-308. doi: 10.1530/eje.0.1440303
- Matsui, M. ve Miyamoto, A. (2009). Evaluation of ovarian blood flow by colour Doppler ultrasound: practical use for reproductive management in the cow. *The Veterinary Journal*, 181(3), 232-240. doi: 10.1016/j.tvjl.2008.02.027

- Maulik, D. (1989). Basic principles of Doppler ultrasound as applied in obstetrics. *Clinical Obstetrics and Gynecology*, 32(4), 628-644.
- Maulik, D., Yarlagadda, P., Downing, G. (1990). Doppler velocimetry in obstetrics. *Obstetrics and Gynecology Clinics of North America*, 17(1), 163-186. doi: 10.1016/S0889-8545(21)00471-X
- Mayer, J., Donnelly, T. M. (2013). *Clinical Veterinary advisor birds and exotic pets*. Missouri: Elsevier, St. Louis.
- McNitt, J. I., Lukefahr, S. D., Cheeke, P. R., Patton, N. M. (2013). *Rabbit production* (9th Ed), USA: Current Conceptions, Inc.
- Miranda, S.A. ve Domingues, S. F. S. (2010). Conceptus ecobiometry and triplex Doppler ultrasonography of uterine and umbilical arteries for assessment of fetal viability in dogs. *Theriogenology*, 74(4), 608-617. doi: 10.1016/j.theriogenology.2010.03.008
- Miyamoto, A., Shirasuna, K., Wijayagunawardane, M. P. B., Watanabe, S., Hayashi, M., Yamamoto, D., Acosta, T. J. (2005). Blood flow: a key regulatory component of corpus luteum function in the cow. *Domestic Animal Endocrinology*, 29(2), 329-339. doi: 10.1016/j.domaniend.2005.03.011
- Miyamoto, A., Shirasuna, K., Hayashi, K. G., Kamada, D., Awashima, C., Kaneko, E., Matsui, M. (2006). A potential use of color ultrasound as a tool for reproductive management: New observations using color ultrasound scanning that were not possible with imaging only in black and white. *Journal of Reproduction and Development*, 52(1), 153-160. doi: 10.1262/jrd.17087
- Miyamoto, A. ve Shirasuna, K. (2009). Luteolysis in the cow: a novel concept of vasoactive molecules. *Animal Reproduction*, 6(1), 47-59.
- Moncada, S., Palmer, R. M., Higgs, E. A. (1991). Nitric oxide: physiology, pathophysiology, and pharmacology. *Pharmacological Reviews*, 43(2), 109-142.

- Motta, A. B., Estevez, A., Tognetti, T., Gimeno, M. A. F., Franchi, A. M. (2001). Dual effects of nitric oxide in functional and regressing rat corpus luteum. *Molecular Human Reproduction*, 7(1), 43-47. doi: 10.1093/molehr/7.1.43
- Mu, J. ve Adamson, S. L. (2006). Developmental changes in hemodynamics of uterine artery, utero-and umbilicoplacental, and vitelline circulations in mouse throughout gestation. *American Journal of Physiology-Heart and Circulatory Physiology*, 291(3), H1421-H1428. doi: 10.1152/ajpheart.00031.2006
- Mulic-Lutvica, A., Eurenus, K., Axelsson, O. (2007). Longitudinal study of Doppler flow resistance indices of the uterine arteries after normal vaginal delivery. *Acta Obstetricia et Gynecologica Scandinavica*, 86(10), 1207-1214. doi: 10.1080/00016340701621569
- Myers, K., Parer, I., Wood, D. (1994). The rabbit in Australia. In H. V. Thompson, C. M. King (EDs), *The European rabbit: the history and biology of a successful coloniser* (pp. 108-157). Oxford University Press.
- Nelson, T. R. ve Pretorius, D. H. (1988). The Doppler signal: where does it mean? *American Journal of Roentgenology*, 151, 439-447. doi: 10.2214/ajr.151.3.439
- Nicolaidis, K. H., Rizzo., G., Hecher, K. (2004). *Placental and fetal Doppler*. London: CRC Press.
- Niswender, G. D., Juengel, J. L., Silva, P. J., Rollyson, M. K., McIntush, E. W. (2000). Mechanisms controlling the function and life span of the corpus luteum. *Physiological Reviews*, 80(1), 1-29. doi: 10.1152/physrev.2000.80.1.1
- Nottola, S. A., Macchiarelli, G., Motta, P. M. (1997). The angioarchitecture of oestrous, pseudopregnant and pregnant rabbit ovary as seen by scanning electron microscopy of vascular corrosion casts. *Cell and Tissue Research*, 288, 353–363.
- Novy, M. J. Ve Cook, M. J. (1973). Redistribution of blood flow by prostaglandin F2alpha in the rabbit ovary. *American Journal of Obstetrics and Gynecology*, 117, 381–385.

- Orstead, K. M., Hess, D. L., Spies, H. G. (1988). Pulsatile patterns of gonadotropins and ovarian steroids during estrus and pseudopregnancy in the rabbit. *Biology of Reproduction*, 38(4), 733-743. doi: 10.1095/biolreprod38.4.733
- Ozaki, T., Hata, K., Xie, H., Takahashi, K., Miyazaki, K. (2002). Utility of color Doppler indices of dominant follicular blood flow for prediction of clinical factors in in vitro fertilization-embryo transfer cycles. *Ultrasound in Obstetrics and Gynecology*, 20(6), 592-596. doi: 10.1046/j.1469-0705.2002.00857.x
- Panarace, M., Garnil, C., Marfil, M., Jauregui, G., Lagioia, J., Luther, E., Medina, M. (2006). Transrectal Doppler sonography for evaluation of uterine blood flow throughout pregnancy in 13 cows. *Theriogenology*, 66(9), 2113-2119. doi: 10.1016/j.theriogenology.2006.03.040
- Panarace, M., Garnil, C., Cané, L., Rodriguez, E., Medina, M. (2008). Echo-Doppler ultrasonographic assessment of resistance and velocity of blood flow in the ductus venosus throughout gestation in fetal lambs. *Theriogenology*, 70(4), 648-654. doi: 10.1016/j.theriogenology.2008.04.027
- Pancarçı, Ş. M., Ari, U. C., Atakisi, O., Güngör, Ö., Çiğremiş, Y., Bollwein, H. (2012). Nitric oxide concentrations, estradiol-17 β progesterone ratio in follicular fluid, and COC quality with respect to perifollicular blood flow in cows. *Animal Reproduction Science*, 130(1-2), 9-15. doi: 10.1016/j.anireprosci.2011.12.013
- Pener, P. (1993). *Bovine artificial insemination. Technical Manual*. Canada: Ontario.
- Pierson, R. A. ve Adams, G. P. (1995). Computer-assisted image analysis, diagnostic ultrasonography and ovulation induction: strange bedfellows. *Theriogenology* 1995, 43(1), 105-112. doi: 10.1016/0093-691X(94)00014-L
- Polisca, A., Scotti, L., Orlandi, R., Brecchia, G., Boiti, C. (2010). Doppler evaluation of maternal and fetal vessels during normal gestation in rabbits. *Theriogenology*, t(3), 358-366. doi: 10.1016/j.theriogenology.2009.09.019

- Potkin, B. N., Bartorelli, A. L., Gessert, J. M., Neville, R. F., Almagor, Y., Roberts, W. C., Leon, M. B. (1990). Coronary artery imaging with intravascular high-frequency ultrasound. *Circulation*, *81*(5), 1575–1585. doi: 10.1161/01.CIR.81.5.1575
- Pozor, M. A., Sheppard, B., Hinrichs, K., Kelleman, A. A., Macpherson, M. L., Runcan, E., Mathews, P. M. (2016). Placental abnormalities in equine pregnancies generated by SCNT from one donor horse. *Theriogenology*, *86*(6), 1573-1582. doi: 10.1016/j.theriogenology.2016.05.017
- Raeth, U., Schlaps, D., Limberg, B., Zuna, I., Lorenz, A., Van Kaick, G., Kommerell, B. (1985). Diagnostic accuracy of computerized B-scan texture analysis and conventional ultrasonography in diffuse parenchymal and malignant liver disease. *Journal of Clinical Ultrasound*, *13*(2), 87-99. doi: 10.1002/jcu.1870130203
- Rauch, A., Krueger, L., Miyamoto, A., Bollwein, H. (2008). Colour Doppler sonography of cystic ovarian follicles in cows. *Journal of Reproduction and Development*, *54*(6), 447-453. doi: 10.1262/jrd.20025
- Reddy, U. M., Filly, R. A., Copel, J. A. (2008). Prenatal imaging: ultrasonography and magnetic resonance imaging. *Obstetrics and Gynecology*, *112*(1), 145. doi: 10.1097/01.AOG.0000318871.95090.d9
- Reynolds, L. P., Ferrell, C. L. (1987). Transplacental clearance and blood flows of bovine gravid uterus at several stages of gestation. *American Journal of Physiology-Regulatory, Integrative and Comparative Physiology*, *253*(5), R735-R739. doi: 10.1152/ajpregu.1987.253.5.R735
- Reynolds, L. P., Caton, J. S., Redmer, D. A., Grazul-Bilska, A. T., Vonnahme, K. A., Borowicz, P. P., Spencer, T. E. (2006). Evidence for altered placental blood flow and vascularity in compromised pregnancies. *The Journal of Physiology*, *572*(1), 51-58. doi: 10.1113/jphysiol.2005.104430
- Robinson, R.S., Woad, K.J., Hammond, A.J., Laird, M., Hunter, M.G., Mann, G.E. (2009) Focus on vascular function in female reproduction angiogenesis and vascular function in the ovary. *Reproduction*, *138*, 869-881. doi: 10.1530/REP-09-0283

- Roman, L., Sidashova, S., Danchuk, O., Popova, I., Levchenko, A., Chorny, V., Bobritka, O., Gutyj, B. (2020). Functional asymmetry in cattle ovaries and donor-recipients embryo. *Ukrainian Journal of Ecology*, 10(3), 139-146. doi: 10.15421/2020_147
- Rommers, J. M., Boiti, C., De Jong, I., Brecchia, G. (2006). Performance and behaviour of rabbit does in a group-housing system with natural mating or artificial insemination. *Reproduction Nutrition Development*, 46(6), 677-687. doi: 10.1051/rnd:2006038
- Rom-Torres, A.M., Sánchez, A.G., Aguilar, C.G. (2012) Follicular development in domestic ruminants. *Tropical and Subtropical Agroecosystems* 15(1), 147-160.
- Rosselli, M., Keller, R. J., Dubey, R. K. (1998). Role of nitric oxide in the biology, physiology and pathophysiology of reproduction. *Human Reproduction Update*, 4(1), 3-24. doi: 10.1093/humupd/4.1.3
- Saul, T., Siadecki, S. D., Berkowitz, R., Rose, G., Matilsky, D., Sauler, A. (2015). Mmode ultrasound applications for the emergency medicine physician. *The Journal of Emergency Medicine*, 49(5), 686–692. doi: 10.1016/j.jemermed.2015.06.059
- Schmidt, H. H. ve Walter, U. (1994). NO at work. *Cell*, 78(6), 919-925. doi: 10.1016/0092-8674(94)90267-4
- Schwarze, A., Nelles, I., Krapp, M., Friedrich, M., Schmidt, W., Diedrich, K., Axt-Fliedner, R. (2005). Doppler ultrasound of the uterine artery in the prediction of severe complications during low-risk pregnancies. *Archives of Gynecology and Obstetrics*, 271, 46-52. doi: 10.1007/s00404-004-0646-6
- Scotti, L., Di Salvo, P., Bocci, F., Pieramati, C., Polisca, A. (2008). Doppler evaluation of maternal and foetal vessels during normal gestation in queen. *Theriogenology*, 69(9), 1111-1119. doi: 10.1016/j.theriogenology.2008.01.025
- Scully, S., Evans, A. C. O., Carter, F., Duffy, P., Lonergan, P., Crowe, M. A. (2015). Ultrasound monitoring of blood flow and echotexture of the corpus luteum and uterus during early pregnancy of beef heifers. *Theriogenology*, 83(3), 449-458. doi: 10.1016/j.theriogenology.2014.10.009

- Senger, P.L. (2003). *Pathways to Pregnancy and Parturition* (2th ed). USA: Current Conceptions, Inc.
- Serin, G., Gökdal, Ö., Tarımcılar, T., Atay, O. (2010). Umbilical artery doppler sonography in Saanen goat fetuses during singleton and multiple pregnancies. *Theriogenology*, 74(6), 1082-1087. doi: 10.1016/j.theriogenology.2010.05.005
- Seyam, Y. S., Al-Mahmeid, M. S., Al-Tamimi, H. K. (2002). Umbilical artery Doppler flow velocimetry in intrauterine growth restriction and its relation to perinatal outcome. *International Journal of Gynecology & Obstetrics*, 77(2), 131-137. doi: 10.1016/S0020-7292(02)00027-9
- Shirasuna, K., Watanabe, S., Asahi, T., Wijayagunawardane, M. P., Sasahara, K., Jiang, C., Matsui, M., Sasaki, M., Shimizu, T., Davis, J. S., Miyamoto, A. (2008). Prostaglandin F₂alpha increases endothelial nitric oxide synthase in the periphery of the bovine corpus luteum: the possible regulation of blood flow at an early stage of luteolysis. *Reproduction*, 135(4), 527. doi: 10.1530/REP-07-0496
- Singh, J., Pierson, R. A., Adams, G. P. (1997). Ultrasound image attributes of the bovine corpus luteum: structural and functional correlates. *Journal of Reproduction and Fertility*, 109(1), 35-44. doi: 10.1530/jrf.0.1090035.
- Singh, J., Adams, G. P., Pierson, R. A. (2003). Promise of new imaging technologies for assessing ovarian function. *Animal Reproduction Science*, 78(3-4), 371-399. doi: 10.1016/S0378-4320(03)00100-3
- Siqueira, L. G. B., Torres, C. A., Amorim, L. S., Souza, E. D., Camargo, L. S. A., Fernandes, C. A., Viana, J. H. M. (2009). Interrelationships among morphology, echotexture, and function of the bovine corpus luteum during the estrous cycle. *Animal Reproduction Science*, 115(1-4), 18-28. doi: 10.1016/j.anireprosci.2008.11.009
- Skarzynski, D.J., Kobayashi, S., Okuda, K. (2000). Influence of nitric oxide and noradrenaline on prostaglandin F₂α-induced oxytocin secretion and intracellular calcium mobilization in cultured bovine luteal cells. *Biology of Reproduction*, 63(4), 1000-1005. doi: 10.1095/biolreprod63.4.1000

- Skarzynski, D. J., Jaroszewski, J. J., Bah, M. M., Deptula, K. M., Barszczewska, B., Gawronska, B., Hansel, W. (2003). Administration of a nitric oxide synthase inhibitor counteracts prostaglandin F₂-induced luteolysis in cattle. *Biology of Reproduction*, 68(5), 1674-1681. doi: 10.1095/biolreprod.102.008573
- Skidmore, J., Billah, M., Allen, W. R. (1996). The ovarian follicular wave pattern and induction of ovulation in the mated and non-mated one-humped camel (*Camelus dromedarius*). *Journal of Reproduction and Fertility*, 106(2), 185-92. doi: 10.1530/jrf.0.1060185.
- Smith, C. A., Sinclair, A. H. (2004). Sex determination: insights from the chicken. *Bioessays*, 26(2), 120-32. doi: 10.1002/bies.10400.
- Smith, M. F., McIntush, E. W., Smith, G. W. (1994). Mechanisms associated with corpus luteum development. *Journal of Animal Science*, 72(7), 1857-1872. doi: 10.2527/1994.7271857x
- Snyder, S. H. ve Bredt, D. S. (1992). Biological roles of nitric oxide. *Scientific American*, 266(5), 68-77.
- Syafruddin, S., Wahyuni, S., Gholib, G., Siregar, T. N. (2022). Comparison of four methods of inducing pseudopregnancy in rabbits. *Medicina Weterinaria*, 78(2), 85-90. doi: dx.doi.org/10.21521/mw.6608
- Szatmari, V., Sotonyi, P., Vörös, K. (2001). Normal duplex Doppler waveforms of major abdominal blood vessels in dogs: a review. *Veterinary Radiology & Ultrasound*, 42(2), 93-107. doi: 10.1111/j.1740-8261.2001.tb00911.x
- Takasaki, A., Tamura, H., Taniguchi, K., Asada, H., Taketani, T., Matsuoka, A., Yamagata, Y., Shimamura, K., Morioka, H., Sugino, N. (2009). Luteal blood flow and luteal function. *Journal of Ovarian Research*, 2(1): 1-6. doi: 10.1186/1757-2215-2-1
- Takasaki, A., Tamura, I., Kizuka, F., Lee, L., Maekawa, R., Asada, H., Taketani, T., Tamura, H., Shimamura, K., Morioka, H., Sugino, N. (2011). Luteal blood flow in patients undergoing GnRH agonist long protocol. *Journal of Ovarian Research*, 4(2): 1-6. doi: 10.1186/1757-2215-4-2

- Taylor, K. J. W., Burns, P. N., Well, P. N. T. (1987). *Clinical applications of Doppler ultrasound*. New York: Raven Press.
- Theau-Clement, M., Bolet, G., Roustan, A., Mercier, P. (1990). Comparaison de différents mode d'induction de l'ovulation chez les lapines multipares en relation avec leur stade physiologique et la receptivité au moment de la mise a la reproduction. *5es Journees de la Recherche Cunicole*, 12-13; TomeI, Communication 6. Paris.
- Thijssen, J. M., Herzog, K., Weijers, G., Brockhan-Luedemann, M., Starke, A., Niemann, H., Bollweinde, H., Korte, C. L. (2011). Ultrasound image analysis offers the opportunity to predict plasma progesterone concentrations in the estrous cycle in cows: a feasibility study. *Animal Reproduction Science*, 127(1-2), 7-15. doi: 10.1016/j.anireprosci.2011.07.006
- Tom, J. W., Pierson, R. A., Adams, G. P. (1998). Quantitative echotexture analysis of bovine corpora lutea. *Theriogenology*, 49(7), 1345-1352. doi: 10.1016/S0093-691X(98)00081-8
- Troisi, A., Orlandi, R., Maranesi, M., Dall'Aglio, C., Brecchia, G., Parillo, F., Boiti, C., Zerani, M., Polisca, A. (2019). Intra-ovarian dynamic blood flow in pseudopregnant rabbits during prostaglandin F₂ α -induced luteolysis. *Reproduction in Domestic Animals*, 54(2), 176-183. doi: 10.1111/rda.13332.
- van Limborgh, J. (1960). The origin of the primary asymmetry of bird gonads. *Nederlands Tijdschrift voor Geneeskunde*, 26(104), 2442-2443.
- van Limborgh, J., van Fassen, F. (1960). The asymmetry of the gonads in duck embryos experimentally turned on their right side. *Acta Morphologica Neerlandico-Scandinavica*, 3, 79-91.
- Vandenberg, L. N. ve Levin, M. (2013). A unified model for left-right asymmetry? Comparison and synthesis of molecular models of embryonic laterality. *Development and Biology*, 379(1), 1-15. doi: 10.1016/j.ydbio.2013.03.021.
- Westergaard, H. B., Langhoff-Roos, J., Lingman, G., Marsal, K., Kreiner, S. (2001). A critical appraisal of the use of umbilical artery Doppler ultrasound in high-risk

pregnancies: use of meta-analyses in evidence-based obstetrics. *Ultrasound in Obstetrics and Gynecology*, 17(6), 466-476. doi: 10.1046/j.1469-0705.2001.00415.x

Wiltbank, M. C. (1994). Cell types and hormonal mechanisms associated with mid-cycle corpus luteum function. *Journal of Animal Science*, 72(7), 1873-1883. doi: 10.2527/1994.7271873x

Wolpert, L. (2005). Development of the asymmetric human. *European Review*, 13(3), 97–103.

Wu, D., Barrett, D. M., Rawlings, N. C., Giffin, J. L., Bartlewski, P. M. (2009). Relationships of changes in ultrasonographic image attributes to ovulatory and steroidogenic capacity of large antral follicles in sheep. *Animal Reproduction Science*, 116(1-2), 73-84. doi: 10.1016/j.anireprosci.2009.01.011

Yamada, O., Abe, M., Takehana, K., Iwasa, K., Hiraga, T., Hiratsuka, T. (1994). Microvasculature of mature bovine follicles and its changes with ovulation. *Journal of Reproduction and Development*, 40(4), 307-315. doi: 10.1262/jrd.40.307

Yılmaz, Ö. T., Gündüz, M. C., Dal, G. E., Uçmak, M., Uçmak, Z. G., Karaçam, E., Kiliçarslan, M. R. (2017). Evaluation of changes in Doppler ultrasonography indices and levels of maternal serum angiogenic factors throughout pregnancy in ewes. *Theriogenology*, 89, 183-191. doi: 10.1016/j.theriogenology.2015.09.010

Ypsilanti, P. ve Saratsis, P. H. (1999). Early pregnancy diagnosis in the rabbit by real time ultrasonography. *World Rabbit Science*, 7(2), 95-99. doi: 10.4995/wrs.1999.385

Zagzebski, J. (1992). Introduction to vascular ultrasonography. In J. Zagzebski (Ed.), *Physics and Instrumentation in Doppler and B-mode Ultrasonography* (pp 19-43). WB Saunders Co.

Zagzebski, J. A. (1996). *Essential of ultrasound physics*. St. Louis: Mosby-Year Book Inc.

Zalud, I. ve Shaha, S. (2008). Three-dimensional sonography of the placental and uterine spiral vasculature: Influence of maternal age and parity. *Journal of Clinical Ultrasound*, 36(7), 391-396. doi: 10.1002/jcu.20485

Zerani, M., Dall'Aglio, C., Maranesi, M., Gobbetti, A., Brecchia, G., Mercati, F., Boiti, C. (2007). Intraluteal regulation of prostaglandin F₂ α -induced prostaglandin biosynthesis in pseudopregnant rabbits. *Reproduction*, 133(5), 1005-1016. doi: 10.1530/REP-06-0107

Zerani, M., Parillo, F., Brecchia, G., Guelfi, G., Dall'Aglio, C., Lilli, L., Maranesi, M., Gobbetti, A., Boiti, C. (2010). Expression of type I GNRH receptor and in vivo and in vitro GNRH-I effects in corpora lutea of pseudopregnant rabbits. *Journal of Endocrinology*, 207(3), 289. doi: 10.1677/joe-10-0109

T.C.

**AYDIN ADNAN MENDERES ÜNİVERSİTESİ
SAĞLIK BİLİMLERİ ENSTİTÜSÜ**

BİLİMSEL ETİK BEYANI

“Tavşanlarda Luteolizis Sürecinde B-mod ve Doppler Ultrasonografi Bulguları ile Serum Nitrik Oksit Düzeyinin Değerlendirilmesi” Doktora tezindeki bütün bilgileri etik davranış ve akademik kurallar çerçevesinde elde ettiğimi, tez yazım kurallarına uygun olarak hazırlanan bu çalışmada, bana ait olmayan her türlü ifade ve bilginin kaynağına eksiz atıf yaptığımı bildiririm. İfade ettiklerimin aksi ortaya çıktığında ise her türlü yasal sonucu kabul ettiğimi beyan ederim.

Oğuz VAROĞLU

22 / 06 / 2023

ÖZ GEÇMİŞ

Soyadı, Adı : VAROĞLU Oğuz
Uyruk : T.C.
Doğum yeri ve tarihi : Sakarya / 11.06.1989
Telefon : 0 505 744 47 97
E-posta : oguz.varoglu@gmail.com
Yabancı dil : İngilizce

EĞİTİM

Derece	Kurum	Mezuniyet tarihi
Doktora	Aydın Adnan Menderes Üniversitesi Veteriner Fakültesi Doğum ve Jinekoloji Anabilim Dalı	Devam Ediyor
Lisans	Aydın Adnan Menderes Üniversitesi Veteriner Fakültesi	2017

İŞ DENEYİMİ

Yıl	Yer/Kurum	Ünvan
2018-2020	Natural-gen Hayvancılık	Veteriner Hekim
2020-2021	MSD	Proje yürütücüsü
2021-2023	Karya Veteriner Kliniği	Veteriner Hekim

AKADEMİK YAYINLAR

1. MAKALELER

Peker, C., Uçar, E., **Varođlu, O.**, Erdoğan, G. (2020). An uncommon fetal retention case: Ruptured ventral hernia in a sheep. *Journal of the Hellenic Veterinary Medical Society*, 70(4), 1901–1904. Doi: 10.12681/jhvms.22242

Varođlu, O., Erdoğan, G. (2020). Kontrasepsiyonda gen teknolojisinin kullanımı. *Fırat Üniversitesi Sağlık Bilimleri Veteriner Dergisi*, 34(2), 121 – 125.

2. PROJELER: -

3. BİLDİRİLER

A) Uluslararası Kongrelerde Sunulan Bildiriler -

B) Ulusal Kongrelerde Sunulan Bildiriler: -