



AYDIN ADNAN MENDERES ÜNİVERSİTESİ  
SAĞLIK BİLİMLERİ ENSTİTÜSÜ  
HİSTOLOJİ-EMBRYOLOJİ  
ANABİLİM DALI (VETERİNER)  
DOKTORA PROGRAMI  
DR-2022-0030

FARKLI YAŞAM ORTAMINDA BULUNAN BALIKLARIN  
KAN HÜCRELERİ ÜZERİNDE  
MORFOLOJİK VE SİTOKİMYASAL  
ÇALIŞMALAR

MÜGE BOZKURT Dİ STEFANO  
DOKTORA TEZİ

DANIŞMAN  
Prof. Dr. Ülker EREN

AYDIN - 2022

**T.C.**  
**AYDIN ADNAN MENDERES ÜNİVERSİTESİ**  
**SAĞLIK BİLİMLERİ ENSTİTÜSÜ**  
**HİSTOLOJİ-EMBRİYOLOJİ ANABİLİM DALI (VETERİNER)**  
**DOKTORA PROGRAMI**  
**DR-2022-0030**

**FARKLI YAŞAM ORTAMINDA BULUNAN BALIKLARIN**  
**KAN HÜCRELERİ ÜZERİNDE**  
**MORFOLOJİK VE SİTOKİMYASAL**  
**ÇALIŞMALAR**

**MÜGE BOZKURT Dİ STEFANO**  
**DOKTORA TEZİ**

**DANIŞMAN**  
**Prof. Dr. Ülker EREN**

**AYDIN-2022**

## KABUL VE ONAY

T.C. Aydın Adnan Menderes Üniversitesi Sağlık Bilimleri Enstitüsü Histoloji-Embriyoloji Anabilim Dalı (Veteriner) Doktora Programı çerçevesinde Müge BOZKURT Di STEFANO tarafından hazırlanan “**Farklı Yaşam Ortamında Bulunan Balıkların Kan Hücreleri Üzerinde Morfolojik ve Sitokimyasal Çalışmalar**” başlıklı tez, aşağıdaki jüri tarafından Doktora Tezi olarak kabul edilmiştir.

Tez Savunma Tarihi: 30 / 06 /2022

Üye (T.D.): Prof. Dr. Ülker EREN	Aydın Adnan Menderes Üniversitesi Veteriner Fakültesi	.....
Üye: Prof. Dr. Şadiye KUM	Aydın Adnan Menderes Üniversitesi Veteriner Fakültesi	.....
Üye: Prof. Dr. Ferda BELGE	Aydın Adnan Menderes Üniversitesi Veteriner Fakültesi	.....
Üye: Prof. Dr. Emrah SUR	Konya Selçuk Üniversitesi Veteriner Fakültesi	.....
Üye: Dr. Öğr. Üyesi Özay GÜLEŞ	Afyon Kocatepe Üniversitesi Veteriner Fakültesi	.....

### ONAY:

Bu tez Aydın Adnan Menderes Üniversitesi Lisansüstü Eğitim-Öğretim ve Sınav Yönetmeliğinin ilgili maddeleri uyarınca yukarıdaki jüri tarafından uygun görülmüş ve Sağlık Bilimleri Enstitüsünün ..... tarih ve ..... sayılı oturumunda alınan ..... nolu Yönetim Kurulu kararıyla kabul edilmiştir.

Prof. Dr. Süleyman AYPAK

Enstitü Müdürü

## TEŐEKKÜR

Doktora tez alıőmamda ilgi, yardım ve hoő grsn esirgemeyen danıőmanım, Prof. Dr. lker EREN'e ok teőekkr ederim. Ayrıca bana her konuda yardımcı olan ve desteęini esirgemeyen, Aydın Adnan Menderes niversitesi Veteriner Fakltesi Histoloji-Emriyoloji Anabilim Dalı ęretim yelerine teőekkr bir bor bilirim.

Tez alıőmam sresince gsterdięi sabır, zveri ve desteęi iin sevgili oęlum, Antonio Dİ STEFANO'ya ayrıca teőekkr ederim.



# İÇİNDEKİLER

KABUL VE ONAY.....	i
TEŞEKKÜR.....	ii
İÇİNDEKİLER.....	iii
SİMGELER VE KISALTMALAR DİZİNİ.....	vii
ŞEKİLLER DİZİNİ.....	ix
RESİMLER DİZİNİ.....	x
TABLolar DİZİNİ.....	xvii
ÖZET.....	xviii
ABSTRACT.....	xix
1. GİRİŞ.....	1
1.1. Balık Filogenisi.....	2
1.2. Balıklarda Yaşam Ortamı ve Beslenme Farklılığı.....	3
1.3. Balık Biyolojileri.....	5
1.3.1. Deniz Levreği ( <i>Dicentrarchus labrax L., 1758</i> ) Biyolojisi.....	5
1.3.2. Çipura ( <i>Sparus aurata L., 1758</i> ) Biyolojisi.....	7
1.3.3. Gökkuşuğu Alabalığı ( <i>Oncorhynchus mykiss Walbaum, 1792</i> ) Biyolojisi.....	9
1.4. Balıklarda Perifer Kan Hücrelerinin Memelilere Göre Farklı Özellikleri.....	11
2. GENEL BİLGİLER.....	12
2.1. Balıklarda Kan Hücreleri.....	12
2.1.1. Eritrositler.....	13
2.1.2. Lökositler.....	14
2.1.2.1. Lenfosit Lökositler.....	14

2.1.2.2. Monosit Lökositler .....	15
2.1.2.3. Nötrofil Lökositler .....	16
2.1.2.4. Eozinofil Lökositler .....	16
2.1.2.5. Bazofil Lökositler .....	17
2.1.3. Trombositler ve Hemostaz.....	18
2.2. Hematopoezis.....	18
2.3. Perifer Kan Hücreleri ile İlgili Sitokimyasal ve Enzimhistokimyasal Boyama Metodları.....	20
2.3.1. May-Grünwald-Giemsa (MGG) Boyama Metodu.....	20
2.3.2. Congo Red (CR) Boyama Metodu.....	21
2.3.3. Periodic Acid Schiff (PAS) Boyama Metodu.....	21
2.3.4. Sudan Black (SB) Boyama Metodu.....	22
2.3.5. Toluidine Blue (TB) Boyama Metodu.....	22
2.3.6. Methyl Green Pyronin (MGP) Boyama Metodu.....	23
2.3.7. Alpha Naphthyl Acetate Esterase (ANAE) Boyama Metodu.....	23
3. GEREÇ ve YÖNTEM.....	25
3.1. Gereç.....	25
3.2. Yöntem.....	29
3.2.1. MGG Boyama Metodunun Uygulanması.....	30
3.2.2. CR Boyama Metodunun Uygulanması.....	30
3.2.3. PAS Boyama Metodunun Uygulanması.....	30
3.2.4. SB Boyama Metodunun Uygulanması.....	31
3.2.5. TB Boyama Metodunun Uygulanması.....	31
3.2.6. MGP Boyama Metodunun Uygulanması.....	32

3.2.7. ANAE (Ph: 5.8) Boyama Metodunun Uygulanması.....	32
3.2.8. Streptavidin-Biotin-Peroksidaz Kompleks (sABC) Boyama Metodunun Uygulanması.....	33
4. BULGULAR.....	35
4.1. Deniz Levreği Kanı.....	37
4.1.1. CR Boyama Metodu.....	37
4.1.2. PAS Boyama Metodu.....	38
4.1.3. SB Boyama Metodu.....	44
1. TB Boyama Metodu.....	45
4.1.5. MGG Boyama Metodu.....	47
4.1.6. ANAE PH 5.8 Boyama Metodu.....	51
4.1.7. sABC Boyama Metodu.....	51
4.1.8. MGP Boyama Metodu.....	52
4.2. Çipura Kanı.....	53
4.2.1. CR Boyama Metodu.....	53
4.2.2. PAS Boyama Metodu.....	56
4.2.3. SB Boyama Metodu.....	59
4.2.4. TB Boyama Metodu.....	62
4.2.5. MGG Boyama Metodu.....	62
4.2.6. ANAE PH 5.8 Boyama Metodu.....	69
4.2.7. MGP Boyama Metodu.....	70
4.3. Gökkuşığı Alabalığı Kanı.....	72
4.3.1. CR Boyama Metodu.....	72
4.3.2. PAS Boyama Metodu.....	73
4.3.3. SB Boyama Metodu.....	76

4.3.4. TB Boyama Metodu.....	77
4.3.5. MGG Boyama Metodu.....	78
4.3.6. ANAE PH 5.8 Boyama Metodu.....	83
4.3.7. MGP Boyama Metodu.....	85
5. TARTIŞMA.....	87
5.1. CR Boyama Metodu.....	88
5.2. PAS Boyama Metodu.....	89
5.3. SB Boyama Metodu.....	91
5.4. TB Boyama Metodu.....	92
5.5. MGG Boyama Metodu.....	93
5.6. ANAE Boyama Metodu.....	95
5.7. MGP Boyama Metodu.....	96
6. SONUÇ ve ÖNERİLER.....	97
KAYNAKLAR.....	99
EKLER.....	119
EK 1 (ADÜ-HADYEK).....	119
BİLİMSEL ETİK BEYANI.....	120
ÖZ GEÇMİŞ.....	121

## SİMGELER VE KISALTMALAR DİZİNİ

**ALM:** Anterior Lateral Mesoderm / Anteriyor lateral mezoderm

**ANAE:** Alpha Naphthyl Acetate Esterase

**BCB:** Brilliant Cresyl Blue

**CEG:** Coarse Eosinophilic Granulocyte / İri granüllü eozinofilik granülosit

**CHT:** Caudal Haematopoietic Tissue / Kaudal hematopoietik doku

**CLP:** Common Lymphoid Progenitor / Genel lenfoid progenitör

**CMP:** Common Myeloid Progenitor / Genel miyoloid progenitör

**CR:** Congo Red

**DAB:** 3,3-Diaminobenzidine Tetrahydrochloride

**DNA:** Deoxyribonucleic acid

**Dpf:** Days post Fertilization / Fertilizasyon sonrası gün

**EDTA:** Ethylene Diamine Tetra Acetic Acid

**EMP:** Erythroid Myeloid Progenitors / Eritroid miyoloid progenitor

**FEG:** Fine Eosinophilic Granulocyte / Küçük (ince) granüllü eozinofilik granülosit

**GMP:** Granulocyte Myeloid Progenitor / Granülosit miyoloid progenitör

**Hpf:** Hours post Fertilization / Fertilizasyon sonrası saat

**HSCs:** Hematopoietic Stem Cells / Hematopoietik kök hücreler

**ICM:** Inner Cell Mass / İç hücre kitlesi

**ICM:** Intermediate Cell Mass / Ara hücre kütlesi

**IUCN:** International Union for Conservation of Nature and Natural Resources / Dünya Doğayı ve Doğal Kaynakları Koruma Birliği

**mAb:** Monoclonal Antibody

**MGG:** May-Grünwald Giemsa

**MGP:** Methyl-Green Pyronin

**MS222:** Tricaine Methane Sulfonate

**NK-Lenfositler:** Natural Killer Lenfositler / Doğal katil lenfositler

**PAS:** Periodic Acid Schiff's

**PBI:** Posterior Blood Island / Posteriyor kan adacığı

**PBS:** Phosphate Buffered Saline

**PCV:** Packed Cell Volume / Kan hücrelerinin oluşturduğu hacim

**PLM:** Post Lateral Mesoderm / post lateral mezoderm

**RNA:** Ribonucleic acid

**sABC:** Streptavidin Biotin Peroxidase Complex

**SB:** Sudan Black

**TB:** Toluidine Blue

## ŞEKİLLER DİZİNİ

Şekil 1. Zebra balığında hematopietik ontogeninin şematik gösterimi.....	20
--	----

## RESİMLER DİZİNİ

<b>Resim 1.</b> Deniz levreği ( <i>Dicentrarchus labrax</i> L., 1758).....	25
<b>Resim 2.</b> Çipura ( <i>Sparus aurata</i> L., 1758).....	26
<b>Resim 3.</b> Gökkuşluğu alabalığı ( <i>Oncorhynchus mykiss</i> Walbaum, 1792).....	26
<b>Resim 4.</b> Balıklarda kuyruk venasından kan alınması.....	29
<b>Resim 5A.</b> Heparin antikoagulan kullanılmış Deniz levreği kanında eozinofillerin görünümü. e: Eozinofil, L: Lenfosit, T: Trombosit, g: Granulosit. CR Boyama Metodu.....	37
<b>Resim 5B.</b> EDTA antikoagulan kullanılmış Deniz levreği kanında eozinofillerin görünümü. e: Eozinofil, L: Lenfosit, T: Trombosit, M: Monosit, g: Granulosit. CR Boyama Metodu.....	38
<b>Resim 6A.</b> Heparin antikoagulan kullanılmış aseton ile tespit edilmiş Deniz levreği kanında PAS pozitif reaksiyon veren hücreler. g1: Granulosit tip 1. PAS Boyama Metodu.....	39
<b>Resim 6B.</b> Heparin antikoagulan kullanılmış aseton ile tespit edilmiş Deniz levreği kanında PAS pozitif reaksiyon veren hücreler. g2: Granulosit tip 2. PAS Boyama Metodu.....	39
<b>Resim 7A.</b> Heparin antikoagulan kullanılmış metanol ile tespit edilmiş Deniz levreği kanında PAS pozitif reaksiyon veren hücreler. g1: Granulosit tip 1. PAS Boyama Metodu.....	40
<b>Resim 7B.</b> Heparin antikoagulan kullanılmış metanol ile tespit edilmiş Deniz levreği kanında PAS pozitif reaksiyon veren hücreler. g2: Granulosit tip 2. PAS Boyama Metodu.....	41
<b>Resim 8A.</b> EDTA antikoagulan kullanılmış aseton ile tespit edilmiş Deniz levreği kanında PAS pozitif reaksiyon veren hücreler. g1: Granulosit tip 1. PAS Boyama Metodu.....	41



<b>Resim 8B.</b> EDTA antikoagulan kullanılmış aseton ile tespit edilmiş Deniz levreği kanında PAS pozitif reaksiyon veren hücreler. g2: Granulosit tip 2. PAS Boyama Metodu.....	42
<b>Resim 9A.</b> EDTA antikoagulan kullanılmış metanol ile tespit edilmiş Deniz levreği kanında PAS pozitif reaksiyon veren hücreler. g1: Granulosit tip 1. PAS Boyama Metodu.....	43
<b>Resim 9B.</b> EDTA antikoagulan kullanılmış metanol ile tespit edilmiş Deniz levreği kanında PAS pozitif reaksiyon veren hücreler. g2: Granulosit tip 2. PAS Boyama Metodu.....	43
<b>Resim 10A.</b> Heparin antikoagulan kullanılmış Deniz levreği kanında SB pozitif reaksiyon veren hücreler. g: Granulosit. SB Boyama Metodu.....	44
<b>Resim 10B.</b> EDTA antikoagulan kullanılmış Deniz levreği kanında SB pozitif reaksiyon veren hücreler. g: Granulosit. SB Boyama Metodu.....	45
<b>Resim 11A.</b> Heparin antikoagulan kullanılmış Deniz levreği kanında TB pozitif reaksiyon veren hücreler. Ok başları: TB pozitif granüllü hücre. TB pH 4 Boyama Metodu.....	46
<b>Resim 11B.</b> EDTA antikoagulan kullanılmış Deniz levreği kanında TB pozitif reaksiyon veren hücreler. Ok başları: TB pozitif granüllü hücre. TB pH 4 Boyama Metodu.....	46
<b>Resim 12.</b> Deniz levreği kanında farklı şekilli çekirdeğe sahip eritrositlerin görünümü. E: Normal çekirdekli eritrositler, Oklar: Normal dışı şekilde çekirdeğe sahip eritrositler. MGG Boyama Metodu.....	47
<b>Resim 13A.</b> EDTA antikoagulan kullanılmış Deniz levreği kanında kan hücrelerinin görünümü. T: Trombosit, L: Lenfosit, M: Monosit. MGG Boyama Metodu.....	48
<b>Resim 13B.</b> Heparin antikoagulan kullanılmış Deniz levreği kanında kan hücrelerinin görünümü. T: Trombosit, L: Lenfosit, M: Monosit, Ok: Makrofaj. MGG Boyama Metodu.....	48

<b>Resim 14A.</b> EDTA antikoagulan kullanılmış Deniz levreği kanında kan hücrelerinin görünümü. E: Eritrositler, g: Granülosit, M. Monosit, T: Trombosit. MGG Boyama Metodu.....	50
<b>Resim 14B.</b> Heparin antikoagulan kullanılmış Deniz levreği kanında kan hücrelerinin görünümü. E: Eritrositler, g: Granülosit, T: Trombosit, L: Lenfosit. MGG Boyama Metodu.....	50
<b>Resim 15.</b> Deniz levreği kanında Heparinize frotilerde ANAE pozitif lenfositlerin görünümü (oklar). Ok başı: ANAE negatif lenfosit. ANAE pH 5.8 Boyama Metodu.....	51
<b>Resim 16.</b> Deniz levreği kanında Heparinize frotilerde DLT15 pozitif T lenfositlerin görünümü (oklar) Ok başı: DLT15 negatif lenfosit. sABC Boyama Metodu.....	52
<b>Resim 17.</b> EDTA ve heparinli Deniz levreği kanlarından hazırlanmış frotilerde, MGP pozitif hücrelerin görünümü. ep: EDTA kullanılmış kanda MGP pozitif hücre. hp: Heparin kullanılmış kanda MGP pozitif hücre. MGP Boyama Metodu...	53
<b>Resim 18.</b> EDTA antikoagulan kullanılmış Çipura kanında eozinofillerin görünümü. e: Eozinofil, g: Granulosit. CR Boyama Metodu.....	54
<b>Resim 19A.</b> Heparin antikoagulan kullanılmış Çipura kanında eozinofillerin görünümü. e: Eozinofil. CR Boyama Metodu.....	55
<b>Resim 19B.</b> Heparin antikoagulan kullanılmış Çipura kanında negatif reaksiyon veren hücreler. L: Lenfosit, x: Olası öncü hücre, g: Granülosit, T: Trombosit. CR Boyama Metodu.....	55
<b>Resim 20A.</b> EDTA antikoagulan kullanılmış metanol ile tespit edilmiş Çipura kanında PAS pozitif reaksiyon veren hücreler. g1: Granulosit tip 1; g2 granülosit tip 2. PAS Boyama Metodu.....	56
<b>Resim 20B.</b> EDTA antikoagulan kullanılmış aseton ile tespit edilmiş Çipura kanında PAS pozitif reaksiyon veren hücreler. g1: Granülosit tip 1, g2: Granulosit tip 2. PAS Boyama Metodu.....	57

<b>Resim 21A.</b> Heparin antikoagulan kullanılmış metanol ile tespit edilmiş Çipura kanında PAS pozitif reaksiyon veren hücreler. g1: Granulosit tip 1. L: Lenfosit PAS Boyama Metodu.....	58
<b>Resim 21B.</b> Heparin antikoagulan kullanılmış metanol ile tespit edilmiş Çipura kanında PAS pozitif reaksiyon veren hücreler. g2: Granulosit tip 2. PAS Boyama Metodu.....	58
<b>Resim 22.</b> Heparin antikoagulan kullanılmış aseton ile tespit edilmiş Çipura kanında PAS pozitif reaksiyon veren hücreler. g1: Granulosit tip 1, g2: Granulosit tip 2. PAS Boyama Metodu.....	59
<b>Resim 23A.</b> EDTA antikoagulan kullanılmış Çipura kanında SB pozitif reaksiyon veren hücreler. g1: Granulosit tip 1. SB Boyama Metodu.....	60
<b>Resim 23B.</b> EDTA antikoagulan kullanılmış Çipura kanında SB pozitif reaksiyon veren hücreler. g2: Granulosit tip 2. SB Boyama Metodu.....	60
<b>Resim 24A.</b> Heparin antikoagulan kullanılmış Çipura kanında SB pozitif reaksiyon veren hücreler. g1: Granulosit tip 1. SB Boyama Metodu.....	61
<b>Resim 24B.</b> Heparin antikoagulan kullanılmış Çipura kanında SB pozitif reaksiyon veren hücreler. g2: Granulosit tip 2. SB Boyama Metodu.....	61
<b>Resim 25.</b> Çipura kanında TB pozitif reaksiyon veren bazofil lökositlerin görünümü. eb: EDTA antikoagulan kullanılmış kan frotilerinde bazofil lökositler, hb: Heparin antikoagulan kullanılmış kan frotilerinde bazofil lökositler. TB pH4 Boyama Metodu.....	62
<b>Resim 26A.</b> EDTA antikoagulan kullanılmış Çipura kanında kan hücrelerinin görünümü. E: Eritrosit, L: Lenfosit. R: Rubrisit. MGG Boyama Metodu.....	63
<b>Resim 26B.</b> Heparin antikoagulan kullanılmış Çipura kanında kan hücrelerinin görünümü. E: Eritrosit, R: Rubrisit, L: Lenfosit. MGG Boyama Metodu.....	64
<b>Resim 27.</b> Çipura kanında monositlerin görünümü. A-B: EDTA antikoagulanlı kanlarda monositler. M: Monosit. C-D-E: Heparin antikoagulanlı kanlarda monositler. M: Monosit. MGG Boyama Metodu.....	65

<b>Resim 28A.</b> EDTA antikoagulan kullanılmış Çipura kanında kan hücrelerinin görünümü. e: Eozinofil, Oklar: Hemoliz olmuş eozinofiller, R: Rubrisit. MGG Boyama Metodu.....	66
<b>Resim 28B.</b> Heparin antikoagulan kullanılmış Çipura kanında kan hücrelerinin görünümü. e: Eozinofil, n: Nötrofil, h: Heterofil, T: Trombosit, R: Rubrisit. MGG Boyama Metodu.....	66
<b>Resim 29A.</b> EDTA antikoagulan kullanılmış Çipura kanında kan hücrelerinin görünümü. e: Eozinofil, n: Nötrofil, x: Öncü hücre h: Heterofil, ok: Heterofilde asidofilik kısım. MGG Boyama Metodu.....	67
<b>Resim 29B.</b> Heparin antikoagulan kullanılmış Çipura kanında kan hücrelerinin görünümü. n: Nötrofil, h: Heterofil, oklar: Heterofilde asidofilik kısım. MGG Boyama Metodu.....	68
<b>Resim 30.</b> EDTA ve heparin antikoagulan kullanılmış Çipura kanında trombositlerin görünümü. eT: EDTA antikoagulanlı kanda trombosit, hT: Heparin antikoagulanlı kanda trombosit. MGG Boyama Metodu.....	68
<b>Resim 31A.</b> Heparinize Çipura kanı frotilerinde ANAE pozitif hücrelerin görünümü. L: ANAE pozitif lenfosit, g: Granülosit, Ok: ANAE negatif lenfosit. ANAE pH 5.8 Boyama Metodu.....	69
<b>Resim 31B.</b> Heparinize Çipura kanı frotilerinde ANAE pozitif hücrelerin görünümü. M: Monosit, T: Trombosit g: Granülosit, Ok: ANAE negatif lenfosit. ANAE pH 5.8 Boyama Metodu.....	70
<b>Resim 32A.</b> EDTA antikoagulan kullanılmış Çipura kanında, MGP pozitif hücrelerin görünümü. p: MGP pozitif hücreler. MGP Boyama Metodu.....	71
<b>Resim 32B.</b> Heparinize Çipura kanı frotilerinde, MGP pozitif hücrelerin görünümü. p: MGP pozitif hücreler. MGP Boyama Metodu.....	71
<b>Resim 33A.</b> EDTA antikoagulan kullanılmış Gökkuşığı alabalığı kanında eozinofillerin görünümü. e: Eozinofil, L: Lenfosit, T: Trombosit. CR Boyama Metodu.....	72
<b>Resim 33B.</b> Heparin antikoagulan kullanılmış Gökkuşığı alabalığı kanında eozinofillerin görünümü. e: Eozinofil. T: Trombosit. CR Boyama Metodu.....	73

<b>Resim 34A.</b> EDTA antikoagulan kullanılmış metanol ile tespit edilmiş Gökkuşığı alabalığı kanında PAS pozitif reaksiyon veren hücreler. g: Granulosit T: Trombosit. PAS Boyama Metodu.....	74
<b>Resim 34B.</b> EDTA antikoagulan kullanılmış aseton ile tespit edilmiş Gökkuşığı alabalığı kanında PAS pozitif reaksiyon veren hücreler. g: Granulosit T: Trombosit. PAS Boyama Metodu.....	74
<b>Resim 35A.</b> Heparin antikoagulan kullanılmış metanol ile tespit edilmiş Gökkuşığı alabalığı kanında PAS pozitif reaksiyon veren hücreler. g: Granulosit. PAS Boyama Metodu.....	75
<b>Resim 35B.</b> Heparin antikoagulan kullanılmış aseton ile tespit edilmiş Gökkuşığı alabalığı kanında PAS pozitif reaksiyon veren hücreler. g: Granulosit, T: Trombosit. PAS Boyama Metodu.....	75
<b>Resim 36A.</b> EDTA antikoagulan kullanılmış Gökkuşığı alabalığı kanında SB pozitif reaksiyon veren hücreler. g1: Granulosit tip 1, g2: Granulosit tip 2. SB Boyama Metodu.....	76
<b>Resim 36B.</b> Heparin antikoagulan kullanılmış Gökkuşığı alabalığı kanında SB pozitif reaksiyon veren hücreler. g1: Granulosit tip g2: Granulosit tip 2. SB Boyama Metodu.....	77
<b>Resim 37.</b> Gökkuşığı alabalığı kanında TB pozitif reaksiyon veren bazofil lökositlerin görünümü. A: EDTA antikoagulan kullanılmış frotide bazofil lökositin görünümü. eb: TB pozitif granüllü hücre. B: Heparin antikoagulan kullanılmış frotide bazofil lökositin görünümü. hb: TB pozitif granüllü hücre. TB pH4 Boyama Metodu.....	78
<b>Resim 38A.</b> EDTA antikoagulan kullanılmış Gökkuşığı alabalığı kanında kan hücrelerinin görünümü. E: Eritrosit, R: Rubrisit, L: Lenfosit, M: Monosit. MGG Boyama Metodu.....	79
<b>Resim 38B.</b> Heparin antikoagulan kullanılmış Gökkuşığı alabalığı kanında kan hücrelerinin görünümü. E: Eritrosit, R. Rubrisit, L: Lenfosit, T: Trombosit. MGG Boyama Metodu.....	79

<b>Resim 39.</b> Heparin antikoagulan kullanılmış Gökkuşığı alabalığı kanında kan hücrelerinin görünümü. R: Rubrisit, L: Lenfosit, M: Monosit, T: Trombosit, B: Bazofil. MGG Boyama Metodu.....	80
<b>Resim 40A.</b> EDTA antikoagulan kullanılmış Gökkuşığı alabalığı kanında kan hücrelerinin görünümü. E: Eritrosit, R: Rubrisit, L: Lenfosit, n: Nötrofil, T: Trombosit. MGG Boyama Metodu.....	81
<b>Resim 40B.</b> Heparin antikoagulan kullanılmış Gökkuşığı alabalığı kanında kan hücrelerinin görünümü. n: Nötrofil. MGG Boyama Metodu.....	81
<b>Resim 41A.</b> EDTA antikoagulan kullanılmış Gökkuşığı alabalığı kanında kan hücrelerinin görünümü. e: Eozinofil, n: Nötrofil, R: Rubrisit, L: Lenfosit, B: Bazofil. MGG Boyama Metodu.....	82
<b>Resim 41B.</b> Heparin antikoagulan kullanılmış Gökkuşığı alabalığı kanında kan hücrelerinin görünümü. e: Eozinofil. MGG Boyama Metodu.....	82
<b>Resim 42A.</b> Gökkuşığı alabalığı kanında heparinize frotilerde ANAE pozitif hücrelerin görünümü. g1: ANAE pozitif granülosit, g2: ANAE negatif granülosit. ANAE pH 5.8 Boyama Metodu.....	83
<b>Resim 42B.</b> Gökkuşığı alabalığı heparinize frotilerde ANAE pozitif hücrelerin görünümü. M: Monosit, L: ANAE pozitif lenfosit, g2: ANAE negatif granülosit, Ok: ANAE negatif lenfosit. ANAE pH 5.8 Boyama Metodu.....	84
<b>Resim 42C.</b> Gökkuşığı alabalığı Heparinize frotilerde ANAE pozitif hücrelerin görünümü. L: ANAE pozitif lenfosit. ANAE pH 5.8 Boyama Metodu.....	84
<b>Resim 43A.</b> Gökkuşığı alabalığında EDTA antikoagulanlı kanlarda, MGP pozitif hücrelerin görünümü. ep: MGP pozitif hücreler. MGP Boyama Metodu.....	85
<b>Resim 43B.</b> Gökkuşığı alabalığında heparin antikoagulanlı kanlarda, MGP pozitif hücrelerin görünümü. hp: MGP pozitif hücreler. MGP Boyama Metodu.....	86

## TABLULAR DİZİNİ

<b>Tablo 1.</b> Balık materyallerinin alındığı tesislere ait özellikler.....	28
<b>Tablo 2.</b> Deniz levreği, Çipura ve Gökkuşığı alabalığı, iyi sonuç alınan kan boyamalarında, tespit ve antikoagulan kullanımı.....	36

## ÖZET

### FARKLI YAŞAM ORTAMINDA BULUNAN BALIKLARIN KAN HÜCRELERİ ÜZERİNDE MORFOLOJİK VE SİTOKİMYASAL ÇALIŞMALAR

**Bozkurt Di Stefano M. Aydın Adnan Menderes Üniversitesi, Sağlık Bilimleri Enstitüsü, Histoloji-Embriyoloji (Veteriner) Anabilim Dalı Doktora Tezi, Aydın, 2022.**

**Amaç:** Sunulan çalışmada, tuzlu su balıklarından olan Deniz levreği ve Çipura ile tatlı su balığı olan Gökkuşluğu alabalığında, perifer kan hücrelerinin morfolojilerinin ve sitokimyasal özelliklerinin incelenmesi amaçlanmıştır.

**Gereç ve Yöntem:** Çalışmada; Deniz levreği, Çipura ve Gökkuşluğu alabalığı olmak üzere, her türden sekiz adet balıktan, heparin ve EDTA'lı tüplere alınan kan örnekleri, materyal olarak kullanılmıştır. Hazırlanan frotilere; CR, PAS, SB, TB, MGG, MGP, ANAE ve sABC boyama metotları uygulanıp, ışık mikroskopik düzeyde inceleme gerçekleştirilmiştir.

**Bulgular:** Uygulanan sitokimyasal metotlarla, her üç balık türünde de memeli ve kanatlılara benzer şekilde kan hücreleri tespit edilmiştir. Eritrosit, lenfosit ve trombosit ayırımında sorun yaşanmamıştır. Granülositler açısından ise balık türlerine göre hücrelerin, sitokimyasal metotlardan önce kullanılan antikoagulan tipinden, bazen de tespit işleminden etkilenebildiği belirlenmiştir. Granülositlerde CR, SB, PAS, TB, MGG, MGP pozitifitelerinin balık türlerine göre özellikleri ve antikoagulandan etkilenme durumları kaydedilmiştir. Enzimhistokimyasal olarak, balık türlerine göre değişmekle beraber lenfosit, monosit ve granülositlerde nonspesifik esteraz (ANAE) pozitifitesi belirlenmiştir. Ayrıca, immunhistokimyasal olarak da Deniz levreğinde DLT15 monoklonal antikoru kullanarak T lenfositler tespit edilmiştir.

**Sonuç:** Balık kanında sitokimyasal çalışmalar yapılırken antikoagulan kullanımı ve tespit işlemi uygulanmasında farklı alternatiflerin denenmesi gerektiği sonucuna varılmıştır. Hücrelerinin morfolojik ve sitokimyasal özelliklerinin, yaşam ortamı farklılığından ziyade, taksonomik olarak familya farklılığından kaynaklandığı düşünülmüştür. Sunulan çalışmada elde edilen bilgiler temel alınarak, granülositlerin granül içeriklerinin, enzimhistokimyasal yöntemlerle, ışık ve elektron mikroskopik düzeyde incelenmesi, nonspesifik ve spesifik immunitenin evrimsel gelişiminin öğrenilmesine katkıda bulunacaktır.

**Anahtar kelimeler:** Antikoagulan, Çipura, Deniz levreği, Gökkuşluğu alabalığı, Perifer kan



## ABSTRACT

### MORPHOLOGICAL AND CYTOCHEMICAL STUDIES ON BLOOD CELLS OF FISH IN DIFFERENT HABITATS

**Bozkurt Di Stefano M. Aydın Adnan Menderes University, Institute of Health Sciences, Histology-Embryology (Veterinary) Department Ph.D. Thesis, Aydın, 2022**

**Objective:** In the present study, it was aimed to investigate the morphology and cytochemical properties of peripheral blood cells in sea bass and sea bream, which are saltwater fish, and rainbow trout, which is freshwater fish.

**Materials and Methods:** In the study; blood samples taken from eight fish of each species, including sea bass, sea bream and rainbow trout, into tubes with heparin and EDTA were used as material. To the prepared smears; CR, PAS, SB, TB, MGG, MGP, ANAE and sABC staining methods were applied and light microscopic examination was performed.

**Results:** Based on cytochemical results, blood cells were detected in all three fish species, similar to mammals and birds. There was no problem in the differentiation of erythrocyte, lymphocyte and thrombocyte. In terms of granulocytes, it was determined that the cells could be affected by the type of anticoagulant used before the cytochemical methods, and sometimes by the fixation process, depending on the fish species. The characteristics of CR, SB, PAS, TB, MGG, MGP positivity in granulocytes according to fish species and their response to anticoagulant were recorded. Enzymehistochemically, nonspecific esterase (ANAE) positivity was determined in lymphocytes, monocytes and granulocytes, although it varies according to fish species. In addition, T lymphocytes were detected immunohistochemically in sea bass using DLT15 monoclonal antibody.

**Conclusion:** It has been concluded that different alternatives should be tried in the use of anticoagulants and the application of fixation while performing cytochemical studies in fish blood. It was thought that the morphological and cytochemical characteristics of the cells were caused by the taxonomic family difference rather than habitat differences. In the light of the information obtained in the presented study, the examination of the granule contents of granulocytes by enzymehistochemical methods, at the light and electron microscopic level will contribute to the learning of the evolutionary development of nonspecific and specific immunity.

**Keywords:** Anticoagulant, Sea bream, Sea bass, Rainbow trout, Peripheral blood

# 1. GİRİŞ

Yaşayan bütün canlılar, taksonomi içinde belirli bir yere sahiptir. Taksonomik olarak canlılar; alem (Kingdom), şube (Phylum), sınıf (Class), takım (Ordo), aile (Familya), cins (Genus) ve tür (Species) olarak gruplandırılır. Bunun yanında, sub (alt) ve süper (üst) grupları da vardır (Demirsoy, 1998).

Hayvanlar aleminde omurgalılar; balıklar, amfibiler, sürüngenler, kuşlar ve memeliler olmak üzere beş sınıfa ayrılır. Bunlardan balıklar, amfibiler ve sürüngenler, çevre ısısına bağlı olarak değişken bir vücut ısısı olan, soğukkanlı (poikiloterm veya ektotermik) canlılar olup; kuşlar ve memeliler ise sabit bir vücut ısısı olan, sıcakkanlı (homeoterm veya endotermik) canlılardır (Delgado-Coello, 2021).

Balık, su ortamlarında yaşayan, solungaçlarından nefes alan, yüzgeçleri ve pulları olan, son derece çeşitliliği bulunan, omurgalı bir hayvandır. Günümüze kadar gelen balıklar, çenesiz balıklar, çeneli kıkırdaklı balıklar ve çeneli kemikli balıklar olmak üzere üç genel gruba ayrılmaktadır. “Balık” terimi genellikle Chordata şubesi altında bir grup olup, poikilotermik su omurgalıları için uygun bir tanımdır (Nelson, 1994). Bilimsel olarak, "balık" terimi öncelikle Agnatha (çenesiz balıklar), Chondrichthyes (kıkırdaklı balıklar, köpekbalıkları ve vatozlar) ve Sarcopterygii (kemikli lob yüzgeçli balıklar) ve Actinopterygii (kemikli ışın yüzgeçli balıklar) için kullanılır (Keat-Chuan ve diğerleri, 2017).

En büyük omurgalı grubu 26.000'den fazla türle kemikli balıklardır (Helfman ve diğerleri, 2009). Şekil, boyut, yaşam süresi ve adaptasyon çeşitliliği açısından oldukça farklı türleri vardır. Yaklaşık %60'ı denizlerde, geri kalanı tatlı sularda yaşar. Bir kısmı da (yaklaşık %1) yaşam döngüleri boyunca tuzlu ve tatlı su arasında hareket eder (Magadan ve diğerleri, 2015).

Denizlerde yaşayan tuzlu su balıklarının böbrekleri, yüksek konsantrasyonda tuz içeren küçük hacimlerde idrar üretir. Tatlı su balıkları ise, tuzu düşük olan büyük hacimlerde seyreltik idrar üretir. Yüksek konsantrasyonlarda çevresel kalsiyum, tatlı su ortamlarında solungaçlar ve vücut yüzeyleri yoluyla tuz kaybını azaltmaya yardımcı olur. Acı veya düşük tuzlu sularda kan tuzlarının sabit konsantrasyonlarını korumak için böbreklere daha az ihtiyaç duyulur. Sonuç olarak, balıklar tuzlu, tatlı veya acı sulara adapte olmuş ve orada

yaşamışlardır, çünkü her yaşam ortamı, farklı türlere belirli bir rekabet avantajı sağlamıştır (Wurts, 1998).

## 1.1. Balık Filogenisi

Chordata filumu, cephalochordates (amphioxus veya lancelets), urochordates (tunicates), ve omurgalıları içerir. Bu üç grubun, Kambriyen patlaması sırasında veya öncesinde, ortak bir atadan ayrıldığı düşünülmektedir (Holland, 2015). En ilkel omurgalıları, fosil kayıtlara dayanılarak zırhlı balıklar olarak bildirilmiştir. Bu balıkların vücutları yanlardan basık ve mekik şekillidir. Kemik yapıda bir dış iskeletleri bulunması nedeniyle, zırhlı balıklar olarak adlandırılırlar. Vücut üzerinde bulunan kemik plakalar, dikenlerle örtülüdür (Zimmer, 2000).

Yeni filogenetik analize göre ise; hagfish ve lampreyler, zırhsız ve mineralize iskeletleri olmayan en eski omurgalıları örneğini oluşturmaktadırlar. Konodontlar, mineralize bir iskeletin ilk görünümünü temsil etmekte, yani tam teşekküllü omurgalıları olarak ortaya çıkmaktadırlar (Donoghue ve diğerleri, 2000). En erken omurgalıları, 475 milyon yıl öncesinde olduğu kabul edilmektedir (Zimmer, 2000). Bununla birlikte konodontların oral elementlerinde omurgalı sert dokularının tanımlanmış olması, omurgalı sert dokularının en erken oluşumunu Orta Ordovisiyen'den (475 milyon yıl önce) Geç Kambriyen'e (515 milyon yıl önce) yaklaşık 40 milyon yıl öncesine kadar uzatmıştır (Donoghue ve Sansom, 2002). Balıkların en fazla yaygınlaştığı devir ise balık çağı olarak da bilinen Devoniyen devridir. Devoniyen devri, balıkların evrimi için de çok önemli bir zamandı ve tüm büyük balık sınıflarının bir arada yaşadığı bir dönemdi. O zamanlar denizlere baskın olan grupların çoğu Devoniyen'in sonunda hayatta kalamamıştır (Williams ve diğerleri, 2016).

Omurgalıları, çenesiz (Agnathanlar) ve çeneli (Gnathostomes) olmak üzere ikiye ayrılırlar. İlk omurgalıları, çenesiz balıklardı. Çenesiz balıklar, Cyclostomata (yuvarlak ağızlı balıklar) adı verilen tek bir sınıf içerir. Bugün yaşayan, zırhsız ve mineralize iskeletleri olmayan en ilkel omurgalı, çenesiz bir balık olan Hagfish'tir ve ikinci en ilkel olan da Lamprey'dir. Çenesiz omurgalıları ve çeneli omurgalıları yaklaşık 550 milyon yıl önce Ediacaran Dönemi'nin sonuna doğru ayrıldılar. Balıklar en ilkel çeneli omurgalılarıdır (Zimmer, 2000; De Iuliis ve Pulerà, 2019; Sutoh ve Kasahara, 2021). Hagfishes ve Lampreys dışındaki tüm canlı omurgalıları, Gnathostomata'nın üyeleridir (Donoghue ve Purnell 2005).

Çeneli balıklar da Chondrichthyes (kıkırdaklı balıklar) ve Osteichthyes (kemikli balıklar) olarak ikiye ayrılır (Pastoret ve diğerleri, 1998). Omurgalıların kabaca yarısını oluşturan balık türlerinin %95'inden fazlasını, 23500'den fazla olan türüyle, kemikli balıkların, ışın yüzgeçli balıkları oluşturur. Işın yüzgeçli balıkların %99,8'ini de Teleost'lar oluşturur (Volff, 2005; Near ve diğerleri, 2012).

## 1.2. Balıklarda Yaşam Ortamı ve Beslenme Farklılığı

Su ortamlarının oluşumu konusunda yapılan açıklama şu şekildedir: Dünya oluşup soğumaya başladığında, sürekli olarak devam eden yağışların sonucunda; okyanuslar tatlı su ile doldu. Kara kütleleri üzerine yağım sonucunda da toprak üzerindeki birçok mineral çözünerek, sodyum, potasyum ve kalsiyum tuzları okyanuslara taşındı. Böylece dünyanın oluşumundan birkaç milyar yıl sonra okyanuslar tuzlu su haline geldi. Dünya üzerinde ilk olarak tatlı suların, daha sonra da tuzlu suların oluştuğu bu bilgilere dayanarak açıklanabilmektedir (Wurts, 1998).

Okyanusların tuzlu hale gelmesiyle, evrimleşen omurgalıların, balıklar dışındaki grupları, okyanusları terk edip, karaya geçti ve böylece deniz suyunu kanları ile taşımış oldular. Tatlı su içerek, besinlerden tuz absorbe ederek, kandaki tuz konsantrasyonlarını korudular. Okyanus suları, 1/4 oranında seyreltilirse, balık kanının tuzluluk oranı ile eşitlenmiş olur. Omurgalı kanı ile seyreltilmiş okyanus suyu arasındaki bu benzerlik, omurgalılar ile ilk oluşan okyanuslar arasında güçlü bir evrimsel öykü olduğunu göstermektedir (Wurts, 1998).

Balıkların yaşam yeri olan akvatik habitatlar, deniz ve tatlı su habitatları olmak üzere, başlıca iki grupta toplanabilir. Balıklar denizlerde ya pelajik yani su kitlesi içinde ya da bentik, yani zeminle ilişkili olarak yaşarlar. Tatlı su ortamlarından yerüstü suları, lentik ortam (durgunsular) ve lotik ortam (akarsular) olmak üzere başlıca iki gruba ayrılırlar (Demir, 1992).

Balıklar, tatlı sulardan, acı su ve deniz suyuna kadar değişen biyotoplarda yaşamlarını devam ettirirler (Wurts, 1998). Göllerde, yılın büyük bir kısmı buzlarla çevrili olan kutuplarda, tropikal bataklıklarda, geçici oluşan gelgit havuzlarında, okyanusların derinlerinde ve daha birçok yerde, neredeyse tüm önemli sucul habitatlarda bulunurlar. Böyle farklı çevrelerde gelişmek ve kolonize olmak için oldukça belirgin bir şekilde anatomik, fizyolojik,

davranışsal ve ekolojik adaptasyonlar geliştirmişlerdir (Helfman ve diğerleri, 2009). Örneğin, sıcaklığın donma noktasının altına düştüğü  $-2^{\circ}\text{C}$  'deki antarktik sularından, sıcaklığın  $42,5^{\circ}\text{C}$  hatta daha fazla olduğu tropik sularda yaşayabilen türleri de bulunur (Nelson, 1994). Kemikli balıkların, yaklaşık %60'ı denizlerde, geri kalanı da tatlı suda yaşar. Bir kısmı da (yaklaşık %1) yaşam döngüleri boyunca tuzlu ve tatlı su arasında hareket eder (Magadan ve diğerleri 2015).

Balıklar, tür olarak çok sayıda olmalarının yanı sıra şekil ve büyüklükleri de çok farklıdır. Büyüklüğü, 8-10 mm kadar küçük olan Cüce kaya balığı (*Schindleria brevipinguis*), olduğu gibi; 12 m kadar büyük olan Balina köpekbalığı (*Rhincodon typus*, Whale Shark) gibi balıklar da vardır. Balıkların vücut şekli, iğ, yuvarlak, köşeli, yassı veya şerit gibi olabilir (Nelson, 1994).

Balıklar, ekolojilerini, morfolojilerini, davranışlarını, genomlarını ve ayrıca biyolojilerinin diğer birçok yönünü içeren dikkate değer bir çeşitlilik gösterir (Nelson, 1994). Balık biyo-çeşitliliği ekonomik, ekolojik ve kültürel açılardan insanlar için önemlidir ve korunması, gelecek nesiller için önemli bir zorunluluktur (Volf, 2005).

Balıkların yaşam ortamındaki mikrobiyal ortamın kompozisyonunun, suyun tuzluluğu ile çok yakın korelasyonda olduğu tespit edilmiştir (Lozupone ve Knight, 2007). Dolayısıyla balıklarda intestinal mikrobiyata da suyun tuzluluğu ile yakın ilişkidir (Sullam ve diğerleri, 2012). İlâveten balıkların yeme alışkanlıkları gastro intestinal mikrobiyatanın kompozisyonu ve fonksiyonları için önemli olmaktadır (Ringø ve diğerleri, 2010).

Balıklar yeme alışkanlıkları açısından, karnivor, herbivor, omnivor ve limnivor olmak üzere dört temel grup oluştururlar (Smith, 1980). Karnivor balıklar hayvansal kaynaklı besinlere ihtiyaç duymakta olup sindirim sistemleri balık uzunluğunun 1/2'si ile 2/3 arasındadır. Omnivor türler ise hem hayvansal hem de bitkisel kaynaklı besinleri tüketmektedirler. Herbivor balıklar ise bitkisel kaynaklı besinleri tüketmektedirler (Buddington ve diğerleri, 1987). Limnivorlar, çamur yiyiciler olarak da bilinir. Limnivor balıklar esas olarak algler ve mikroorganizmalar ile beslenir. Çoğu balık, hayatlarının en azından bir döneminde planktonlarla beslenir. Planktonik balık larvaları zooplankton ve bazen de fitoplankton tüketir. Birçok tür büyüdükçe daha büyük avlara geçer ve planktivoriden ayrılırken, diğerleri tüm yaşamları boyunca planktonlarla beslenir. Bazıları sadece planktonla beslenen zorunlu planktivorlardır; diğerleri, plankton ve diğer gıda maddeleriyle beslenen fakültatif planktivorlardır (Lazzaro, 1987) Suda bulunan fitoplankton (bitkisel özellik gösteren, su ve nemli yerlerde yaşayabilen tek hücreli canlı), zooplankton (hayvansal özellik

gösteren, su ve nemli yerlerde yaşayabilen tek hücreli canlı), plankton olmayan diğer organizmalar, bitkiler ve diğer balıklarla beslenirler (Ekingen, 2001).

### 1.3. Balık Biyolojileri

#### 1.3.1. Deniz Levreği (*Dicentrarchus labrax* L., 1758) Biyolojisi

Deniz levreği; Moronidae familyasına ait (*Dicentrarchus labrax* L., 1758; Sea Bass) karnivor beslenen, tuzlu su balığıdır. Littoral (kıyı) bölge balığı olup, sadece soğuk hava koşullarında, kışlamak için derin deniz sularına doğru göç eder (FAO, 1991). Kanarya Adaları kıyıları, (Fritsch ve diğerleri, 2007; Toledo ve diğerleri, 2009), Fas'ın Atlantik kıyıları, İskoçya ve İskandinavya kıyıları (Colman ve diğerleri, 2008), Azak Denizi (Karadeniz'in kuzey doğusunda bulunan bir tür Karadeniz koyu), Karadeniz, Akdeniz ve Güney Baltık Denizi (Atlas Okyanusu ile bağlantısı olan ve derin körfezler aracılığıyla içerilere kadar sokularak, sınırlarını Kuzey Avrupa ülkelerinin oluşturduğu bir iç denizdir) olmak üzere dünyadaki tuzlu sularda yaygın olarak bulunan bir balık türüdür (Bagdonas ve diğerleri, 2011; Quere ve diğerleri, 2012).

Deniz levreğinin, olgunlaştıkça avcılık yeteneğinin arttığı bilinmektedir (Spitz ve diğerleri, 2013). Genellikle kabukluları (Crustacea) ve deniz balıklarını tüketirler (Boulineau, 1969; Spitz ve diğerleri, 2013). Tek veya küçük sürüler halinde dolaşan Deniz levrekleri; genç dönemlerinde; eklem bacaklılardan, *Crangon sp.* (Kahverengi karides), *Gammarus sp.* (Pire karidesi) ve *Ligia sp.* (Kaya biti) gibi küçük karidesleri; ergin dönemlerinde ise, küçük balıklardan özellikle *Sardina sp.* (Sardalya balığı) türünü, kafadan bacaklılardan kalamar cinsleri olan, *Sepiolo sp.* ve *Loligo sp.*'yi, eklem bacaklılardan Carnicus (örümcek türü), *Crangon sp.* (Kahverengi karides) ve *Macropipus sp.* (yengeç cinsi) türlerini besin olarak tercih ederler. Balıkların, beslenme tercihlerinin saptanması, mide içeriklerinde sindirilmemiş şekilde gözlenebilen örneklerden ortaya çıkmaktadır (FAO, 1991). Balıklar üzerinde yapılan, çip takma ve takibi çalışmaları sonucunda, Deniz levreklerinin, yaz aylarındaki beslenme alanlarına, her yıl geri döndükleri belirlenmiştir (Claridge ve Potter 1983; Pawson ve diğerleri, 1987; Kelley, 1988).

Vücudu lateralden hafif yassılaşımiş olan Deniz levreğinin derisi, ktenoid pullarla kaplıdır. Başın üst kısmı ve solungaç ile göz arasında kalan bölgelerde ise sikloid pullar bulunur. Yanal çizgi üzerinde 65-80 arası ktenoid pul bulunmaktadır. Birinci solungaç yayı üzerindeki, solungaç dikenleri sayısı 18-27 arası değişmektedir. Dorsal yüzgeç aralığı belirgin şekilde geniştir. Dorsal yüzgeçte 8-10 adet diken ışın bulunur. II. Dorsal yüzgeçte ise, 1 diken ve 10-14 adet yumuşak ışın bulunur. Muso'da (balıklarda göz ile ağız arasında kalan kısım) pul yoktur. Operkulumda grimsi siyah görünümlü bir leke oldukça karakteristiktir. Preoperkulum ve operkulum üzerinde sert diken ışınlar vardır. Vücut rengi; dorsalde koyu gri, ventralde beyazdır, lateralde ise gümüşü renk gözlenir. Göz kemiğinin üstünde siyah benekler bulunur. Geniş görünümlü bir ağız yapısı olup, damak ve dilde de diş yapısı bulunmaktadır. Boyları ortalama 40 cm olup, bir metre uzunluğa ulaşabilen bireyler de bulunur. Ağırlığı ise ortalama 300-600 gr ile maksimum 15 kg'a kadar ulaşabilir (Uçal ve Benli, 1993).

Deniz levrekleri, 5-28°C sıcaklık aralığındaki sularda yaşarlar. Yumurtlama dönemlerinde ise 12-14°C sıcaklık aralığındaki deniz sularını tercih ederler. En iyi büyüme sıcaklığının ise 20-23°C aralığı olduğu belirtilir (Alpbaz, 2005). Örneğin Akdeniz deniz suları için ocak ve mart ayları aralığı, üreme dönemidir. Doğal yumurtlama ortamında, 1 kg ağırlığındaki bir dişi Deniz levreğinin 293.000-358.000 adet yumurta bırakabildiği bildirilmiştir (Kennedy ve Fitzmaurice, 1972). Tuzluluk değişimlerine karşı dayanıklı bir balık türü olup, %3 tuzluluktan %50 tuzluluğa kadar değişen deniz suyu ortamlarında yayılım gösterirler. Tuzluğun %0 olduğu tatlı su ortamlarında ise, uyum göstererek yaşayabilirler ancak üreyemezler (Johnson ve Katavic, 1984; Dendrinis ve Thorpe, 1985; Loy ve diğerleri, 1996).

Deniz levreği yaşam döngüsü, dört döneme ayrılır: yumurta ve larval dönem, yavru dönemi, ergen dönem ve yetişkin dönemi olarak sıralanabilmektedir (Dando ve Demir, 1985). Genetik çeşitlilik, metabolik değişkenler ve çevresel faktörlerin ergen dönem üzerinde etkileri vardır (Rodríguez ve diğerleri, 2005; Carrillo ve diğerleri, 2009; 2015; Rodríguez ve diğerleri, 2012). Deniz levreğinde, testis ve ovaryumdaki farklılaşma, yaşamlarının 13 ile 15. aylarında başlar. Erkeklerde iki yaş dönemlerinde, dölleme yeteneği düşük sperma salınımı gözlenebilir. Doğal şartlar altında ergen bir birey gibi üç yaşından sonra, dişilerde yumurtlama, erkeklerde ise dölleme yeteneği yüksek spermatozoon içeren sperma üretimi gözlenebilmektedir (Alpbaz, 1990).

### 1.3.2. Çipura (*Sparus aurata* L., 1758) Biyolojisi

Çipura; Sparidae ailesine ait olan (*Sparus aurata* L., 1758, Seabream), geniş tuzluluk ve sıcaklık aralıklarında yaşamını sürdürebilen, karnivor beslenen, tuzlu su balığıdır. Ülkemizde daha çok Akdeniz ve Ege kıyılarında yayılım gösterir. Dünya üzerinde ise; Avrupa'nın kuzey batısındaki, Britanya adalarından, Afrika Kıtası'nın en batı noktası olan Cape Verde'ye (Yeşil Burun Adaları) kadar ve Kuzey Atlantik Okyanusunda bulunan ve Afrika kuzeybatı sahillerini de kapsayan bir takımada olan, Kanarya Adaları'na kadar doğal bir faunada yayılım gösterdiği bilinmektedir (Basurco, 1999). Ayrı ayrı veya küçük gruplar halinde bulunan bu türün genç bireylerine, 30 m'den sığ derinliklerde, yetişkin bireylerine ise 150 m'ye kadar olan derinliklerde rastlanılabilmektedir (Dawson ve diğerleri, 1986).

Ticari üreticiliği yapılabilen Çipura'nın, üretiminin %85'i çoğunlukla yüzen kafeslerde gerçekleştirilmektedir (Basurco ve diğerleri, 2011). Üretimin 2013 yılında 179.924 ton (Apromar, 2015) olduğu tahmin edilirken; başlıca üretici ülkeler, Yunanistan (%42), Türkiye (%23) ve İspanya (%9) olarak kayıtlara geçmiştir (Ruiz ve diğerleri, 2001; Aguado ve Ruiz, 2012).

Ticari olarak, ağırlıklarına göre farklı isimler verilen bu türün, 30-50 gr. olanlarına, ince lidaki; 100 gr. olanlarına lidaki; 100-180 gr. olanlarına kaba lidaki; 200 gr. ve üzeri ağırlıkta olanlarına da Çipura denir (Alpbaz, 1990). Yaş aralığı, 0-3 yaş olan Çipura'nın mide içerikleri incelendiğinde, bu türün karnivor bir form olduğu (Francescon ve diğerleri, 1987) ve özellikle ergin bireylerin, Crustacea (kabuklular) ve Mollusca (yumuşakça) familyasına ait türlerle beslendiği ortaya çıkmıştır (Saka ve Fırat 2022). Balıklarda, beslenme tercihinin, balığın büyüklüğüne, ortamda bulunan besin çeşidine ve mevsime göre değişiklik gösterdiği de birçok çalışmada rapor edilmiştir (Wassef ve Eisawy, 1985; Gamito ve diğerleri, 1997; Marian ve diğerleri, 2002). Çipura'nın; ilkbahar ve yaz aylarında beslenme düzeyinin en yüksek seviyeye ulaştığı, sonbahar aylarında ise düştüğü bildirilmiştir (Arias, 1980; Chaoui ve diğerleri, 2005). Kış aylarının ise, beslenme bakımından en verimsiz ay olduğu rapor edilmiştir (Pita ve diğerleri, 2002).

Çipura, güçlü bir çene ve diş yapısına sahiptir (Hanel ve Sturmhuber, 2000; Costa ve Cataudella, 2007). Çipura'da alt çene dişleri, önde 4 adet kanin (köpek dişi), arkada 4 sıra molar (azı dişi), üst çene dişleri ise; önde 4 adet kanin, arkada 3 sıra molar şeklinde bulunmaktadır (Memiş, 2009; Saka ve Fırat 2022).



Çipura balığının vücut yapısı ise; vücuda oranla belirgin bir sırt yüksekliği bulunup, lateralden yassılaşımiş simetrik bir yapıya sahiptir. Baş yapısı büyük olup, burun yapısı küt, ağız yapısı ise terminal konumlu olup düzdür. Üst dudağı, alt dudağı oranla daha kalın olup göz başlangıcı olan noktanın paralelinde biter. Gözleri orta derecede gelişmiştir. Göz çukuru önündeki mesafe, göz çapından en az iki kat daha uzundur. Gözler arasında “V” şeklinde yıldızimsı bir bant vardır (Saka ve Fırat 2022).

Solungaç kapakları pullarla kaplıdır. Yanal çizgi hafif eğimli olarak solungaç kapağından kaudal yüzgece kadar düz bir şekilde devam eder. Yanal çizgi üzerinde 73-85 adet pul bulunur. Dorsal yüzgeci, anal yüzgecinden daha uzundur. Pektoral yüzgeç ise, anüse kadar uzanır. Kaudal yüzgeci, homoserk yapıdadır. Çipura'nın rengi ise; dorsalde gri-esmer, ventralde gümüşüdür. Pektoral yüzgecin dorsalinde ve operkulum üzerinde kırmızı-menekşe renkli karakteristik bir leke bulunmaktadır (Saka ve Fırat 2022).

Çipura, ekim-aralık ayları arasında yumurta bırakır, en iyi gelişim için deniz suyu sıcaklığı, 22-25°C aralığında olmalıdır (Arias, 1976; Davis, 1988; Tucker, 2000). Çok çeşitli çevresel tuzluluk oranlarında yaşayabilen bir türdür (Chervinski ve Chanin, 1985; Laiz ve diğerleri, 2005a; Laiz ve diğerleri, 2005b). Genellikle 5-25 m arası derinliklerde yayılım gösterirler. Yaşları ilerledikçe derinlerde yaşamayı tercih eden bu türün ergin bireyelerine, dalyan alanlarında rastlanmaz. Yaz aylarında 0.5-9 m derinliğe kadar olan sığ sulara giriş yapan Çipura, kış aylarında 35-40 m derinliğe kadar iner. İki yaşını aşan bireyeler, daha da derin sulara inebilmektedirler. Maximum boyları 70 cm'ye ulaşan Çipura'nın ortalama uzunluğu 25-40 cm arasındadır (Saka ve Fırat 2022).

Protandrik hermafrodit bir tür olan Çipura balığı, cinsel olgunluğa 1-2 yaşlarında, total boyu 20-30 cm olduğunda erişmektedir (Dawson ve diğerleri, 1986). Çipura balığı, 8. aylarında, ovaryum oluşumlarıyla birlikte dişi özellik gösterirler. Üremenin ilk sezonu olan 12. ayda ise tüm bireyeler, erkek özellik gösterir. Bu dönemde, gonadın ventralinde olgun testiküller belirir. Gonadın dişi kısmında ise hiçbir gelişme gözlenmez. Üreme periyodunun, ikinci sezonu olan, 23-24. aylarda ise, gonadlarda, erkek özellikten, yine dişi özelliğe geçiş söz konusudur. Bu cinsiyet değişimleri, özellikle üçüncü yaştaki bireyelerde intersex özelliğini alır. Cinsiyet değişimi, popülasyonun sadece yaklaşık olarak %80'inde gözlenmektedir. Bütün bu değişimlere genetik ve çevresel faktörler ile beslenme özellikleri etki yapmaktadır (Saka ve Fırat 2022).

### 1.3.3. Gökkuşığı Alabalığı (*Oncorhynchus mykiss* Walbaum, 1792) Biyolojisi

Gökkuşığı alabalığı; Salmonidae familyasına ait olup (*Oncorhynchus mykiss* Walbaum, 1792, Rainbow trout) (Alpbaz, 2005; Moksness ve diğerleri, 2008) tatlı suda yaşayan bir balık türüdür. Gökkuşığı alabalığı ve Çelikbaş (anadromous Steelhead), *Oncorhynchus mykiss* türünün, farklı yaşam öyküsü stratejilerini ifade eden iki formudur. Steelhead anadromdur, yani üremek için nehirlere gitmeden önce hayatlarının bir kısmını denizde geçirirler. Gökkuşığı alabalığı ise hayatlarını çoğunlukla veya tamamen tatlı suda geçirir (Eschenroeder ve diğerleri, 2022). Doğal fauna olarak; Kamçatka (Rusya'ya bağlı, Asya'nın doğusunda bulunan bir yarımada), Amur Nehri Havzası'nın güneyi (Kara Ejder nehri olarak da bilinen doğu Asya'da, Rusya-Çin sınırını oluşturan bir nehir) ve Kuzey Amerika'nın Pasifik Havzası'nda yaşamaktadır (Freyhof ve Kottelat; 2007).

İç su balıkları içerisinde ticari değeri yüksek olan, lezzeti ile sevilen, dünyada ve ülkemizde yetiştiriciliği en yaygın olarak yapılan alabalık türüdür (Aras ve diğerleri, 1995) Gökkuşığı alabalığı, ülkemize 1969 yılında Bolu Yedigöller Milli Parkı'na getirilerek, ilk olarak üretimine başlanmıştır (Uysal ve Alpbaz, 2002). Tatlı, acı ve tuzlu sularda yaşayabilen, bentopelajik (dibe yakın alanlarda yaşayabilen) ve anadrom özellikler gösteren bir türdür (Froese ve Pauly, 2010). Alabalık yetiştiriciliğinde su kaynağı olarak göller, yeraltı suları ve akarsular kullanılabilir. Bunların içinde içilebilecek özellikte temiz olan berrak kaynak suları en uygun olanıdır (Alpbaz 2005). Gökkuşığı alabalığı, dünyanın en hızlı yüzen balıklarından biri olup, maksimum yüzme hızı 8.004 m/s olarak bildirilmiştir (Bat ve diğerleri, 2008). Rapor edilen maksimum boyu ise, 120 cm, maksimum ağırlığı da 25,4 kg olarak belirtilmiştir (Froese ve Pauly, 2010). Uygun kültür ortamlarına, yılda ortalama 250 gr ağırlığa ulaşırlar ve maksimum 12 yıl kadar yaşarlar (Alpbaz, 2005; Jonsson, 2006 Moksness ve diğerleri, 2008; Lucas ve diğerleri, 2019).

Gökkuşığı alabalığının ince uzun görünümlü bir vücut yapısı vardır. Sırt yüzgeci ile kuyruk yüzgeci arasında bulunan, belirgin bir “yağ yüzgeci” taşırlar. Karnivor beslenme özelliği gösteren balıklar olup, ağızda türlere göre değişen miktarlarda diş taşırlar (Çelikkale, 2002; Emre ve Kürüm, 2007). Ağız yapısı ise oldukça büyük olup, terminal konumludur (Alpbaz ve Hoşsucu, 2002, Geldiay ve Balık, 2007). Kuyruk yüzgeci çatallı yapıda olup, ağız açıklığı gözün arka kısmına kadar ulaşır. Renkleri değişken olup, koyu yeşilden kahve yeşile kadar değişkenlik gösterir. Yanlar daha açık, karın bölgesi ise gümüşü beyazlıktadır. Yan hat boyunca geniş, kırmızı ve pembe gökkuşığı renginde bant şeklinde bir hat bulunur.

Gökkuşığı alabalığı ismini bu banttandır. Üreme döneminde erkek balıklarda bu bant çok daha göz alıcı ve belirgin olur. Baş kısmı, vücudun yan tarafları, sırt, kuyruk ve yağ yüzgeçlerinde küçük siyah birçok benek bulunur. Çapları 4-7 mm arasında değişen alabalık yumurtaları diğer balık türlerine göre daha büyüktür. Omur sayısı 51-62, yanal çizgideki pul sayıları 100-150 arasındadır. (Tekelioğlu, 2005; Geldiay ve Balık, 2007).

Gökkuşığı alabalığı, yem seçmeyen bir balık türü olup, yumurtadan itibaren yetiştiriciliği oldukça kolay ve hızlıdır (Atay, 1990). Hastalıklara karşı güçlü bir immun direnç gösterebilen bir türdür (Aras ve diğerleri, 1995). Yumurta alımı, yavruların yapay yemlerle beslenmesi ve büyütme işlemlerinin daha kolay olması, türün yetiştiricilik açısından daha çok tercih edilmesini ve üreticinin gözünde ekonomik değerinin artmasını sağlamaktadır (Alpbaz, 2005; Tekelioğlu, 2005; Geldiay ve Balık, 2007). Çevre koşullarına da çok iyi uyum sağlayabilen bu tür, özellikle suyun sıcaklığının yükselmesine karşı oldukça yüksek bir tolerans gösterir. Su sıcaklığının artış gösterdiği, ilkbahar aylarında, diğer alabalıklara nazaran daha kısa kuluçka evresine sahip olması yönünden yetiştiricilik ve ekonomik kazanç açısından yetiştiriciliği tercih edilen bir türdür (Alpbaz, 2005). Alabalıklarda optimal değerler için su sıcaklığı 12-16 °C, pH 6,5-8,0, oksijen 9,2-11,5 mg O<sup>2</sup>/L olarak kabul edilmektedir (Çelikkale, 2002; Emre ve Kürüm, 2007). Tüm bunların yanında, 100 yılı geçen bir süredir yetiştiriciliğinin yapılması nedeniyle, yetiştiricilik konusundaki tüm sorunlar çözülmüş ve üretimi kolay hale gelmiştir (Alpbaz, 2005, Tekelioğlu, 2005). Bu özellikleri nedeniyle ülkemizde de; kontrol altına alınmış çevre şartlarında, kültür balıkçılığı yapılan en yaygın türdür (Küçük ve İkiz, 1993; Uğurlu ve Polat, 2007).

Gökkuşığı alabalığı, IUCN (International Union for Conservation of Nature and Natural Resources / Dünya Doğayı ve Doğal Kaynakları Koruma Birliği) Nesli Tükenme Tehlikesi Altında Olan Türlerin Kırmızı Listesi'nde bulunmamaktadır (IUCN, 2010). Tarım ve Köyişleri Bakanlığı tarafından hazırlanan Denizlerde ve İç Sularda Amatör (Sportif) Amaçlı Su Ürünleri Avcılığını Düzenleyen 37/2 Numaralı Sirküler'e göre, iç sularımızdaki ekolojik açıdan potansiyel sakıncalı balıklar grubundadır (T.C. Tarım ve Köyişleri Bakanlığı, 2010). Ülkemiz doğal balık faunası içerisinde yer almayan Gökkuşığı alabalığı, üretim çiftliklerinden bir şekilde kaçarak, yakın bölgelerdeki akarsu veya baraj gölüne hızlıca uyum sağlayabilmektedir. Bu grup içinde yer alan balıklar ekolojik ortama ve diğer balık stoklarımıza zarar verebilme potansiyeline sahip balıklardır. Kontrolsüz ve izinsiz olarak su kaynaklarına bırakılması yasaktır (Küçük ve İkiz, 1993; Uğurlu ve Polat, 2007).

#### 1.4. Balıklarda Perifer Kan Hücrelerinin Memelilere Göre Farklı Özellikleri

Klasik Ramanowsky boyamalarına (Leishman, Wright ve May Grunwald-Giemsa) dayanarak, Veteriner hematolojisi, balıklarda, eritrositleri, trombositleri ve lökositleri tanımlamıştır, ancak lökositlerin hücresel sınıflandırması için, klasik boyama metodları her zaman güvenilir görülmemiştir. Bazı balıklarda nötrofiller bulunurken, diğerlerinde heterofiller bulunmuş ancak her iki hücre tipini de içeren birkaç balık türü de rapor edilmiştir (Barber ve Westermann, 1978b; Tavares-Dias ve Moraes, 2004). Bugüne kadar yapılan balık kan hücreleri çalışmaları hem sınıflandırma açısından hem de kullanılan tekniklerden kaynaklanan çok sayıda problem ortaya çıkarmıştır (Esteban ve diğerleri., 2000).

Balık kanının hücresel bileşenleri, çekirdekli eritrositlerin ve yine çekirdekli trombositlerin varlığı ile daha yüksek omurgalı hayvanlarınkinden belirgin olarak farklıdır (Ellis, 2001). Hemen hemen tüm balıklar çekirdekli eritrositlere sahiptir. Dikkat çekici istisnalar da bulunmaktadır ki bunlar, küçük çekirdekli eritrositlere sahip bir teleost olan *Maurolicus müelleri* (Işıldak balığı) ve kanda eritrosit veya hemoglobin içermeyen Antarktika buz balıkları (Channichthyidae familyası)'dır (Claver ve Quaglia, 2009). Balıklarda olgun eritrositler, genellikle oval ve kompakt bir çekirdeğe sahip disk şeklindedir. Ortalama eritrosit hücre boyutu, sistematik balık grupları arasında farklılık gösterir. Teleost eritrositleri, genellikle yaklaşık 8-15 mikron arasında ölçülür (Kapoor ve Khanna, 2004).

Lökositler ise, evrimsel süreçte, doğal bağışıklık (innate) için anahtar hücreler olarak temsil edilirler. Bu hücreler, fagositik fonksiyonların yanı sıra anti-mikrobiyal enzimler ve peptitler aracılığıyla, yaygın olarak karşılaşılan patojenlere karşı koruma sağlarlar. Balıklar, çok çeşitli lökositler içerir ki, bu hücre tipi ve yapısal heterojenite farklılığı, yakın ilişkili türler arasında dahi gözlenir. Balık lökositleri, genel olarak memeli lökositlerine göre çok az farklılaşma gösterir ve bu da hücre tipi olarak birini diğerinden ayırt etmeyi zorlaştırır (Shigdar ve diğerleri., 2009).

Tür çeşitliliği çok fazla olduğundan, balık lökositlerinin, fonksiyonel ve filogenetik anlamı henüz hala tam olarak çözülememiş olup, karşılaştırmalı birçok çalışmaya ihtiyaç bulunmaktadır. Sunulan araştırmada tuzlu su balıklarından olan Deniz levreği ve Çipura ile tatlı su balığı olan Gökkuşluğu alabalığında perifer kan hücrelerinin morfolojilerinin ve sitokimyasal özelliklerinin incelenmesi amaçlanmıştır.

## 2. GENEL BİLGİLER

### 2.1. Balıklarda Kan Hücreleri

Balıklar, yaklaşık 27.000 tür ile, tüm omurgalı gruplarının en çok çeşitliliğe sahip grubudur. Bu tür çeşitliliğinin fazla olması da hematoloji ile ilgili genellemeleri zorlaştırır. Lamprey ve Hagfish'lerin dahil olduğu yaklaşık 100 çenesiz balık (Agnatha) türü vardır. Ayrıca 600 kıkırdaklı balık (Chondrichthyes) ve 26.000'den fazla da kemikli balık türü (Osteichthyes, Teleost) vardır.

Tam kan sayımı (hemogram), insanların ve evcil hayvanların tıbbi bakım gerektirdiği durumlarda değerli bir rutin tanı tekniğidir. Hematolojik değişiklikler genellikle patolojik değişikliklerin erken bir göstergesidir ve hastalık teşhisine yardımcı olur. Hematolojik veriler, balık türleri için referans aralıklarının ve yorumlama becerilerinin eksikliğinden dolayı balık hematolojisi için klinik olarak sıklıkla maksimum düzeyde kullanılmamaktadır (Triphati ve diğerleri, 2004).

Balıkların hematolojisi, diğer omurgalı sınıflarına ait çalışmalara göre çok daha geridedir, ancak kan analizleri, teleost ve elasmobranch'lardaki hastalık süreçleri hakkında bilgilendirici olabilmektedir (Clauss ve diğerleri; 2008).

Eritrositler dışındaki balık kan hücreleri olan lökositler; lenfositler, monositler (veya makrofajlar), nötrofiller (veya heterofiller), eozinofiller ve bazofiller olarak sınıflandırılırlar (Ellis, 1977).

Balıklarda, memelilere benzemeyen bazı hücre tipleri de bulunmuştur (Cenini, 1984). Çeşitli yazarlar tarafından birçok balık türü kan hücreleri üzerine yapılan sınıflandırma çalışmaları bulunmaktadır. Farklı yazarlar, balık lökositlerini tanımlayabilmek için, çeşitli immunokimyasal ve sitokimyasal testler uygulamış ve balık lökositlerinin hücresel yapılarındaki belirli maddeleri ve enzimleri göstermişlerdir. Yapılan bu testler sonucundaki farklılıklara göre lökositleri sınıflandırmışlardır (Hutchinson ve diğerleri, 1999).

Balıkların lökositleri türler arasında değişkenlik gösterir, örneğin bazı hücre tiplerini tanımlamak başlangıçta zor olabilir. Ana lökositler, üç aşamalı Romanowsky tipi hematoloji boyasıyla işlenen tipik bir kan yayması üzerinde karşılaştırmalı bir yaklaşım ve eliminasyon

süreci kullanılarak tanımlanabilir. Teleost ve elasmobranch lökositlerinin derinlemesine tanımlama özetleri ve laboratuvar değerlendirmesi birçok literatürde bulunabilmektedir (Campbell, 1988; Groff ve Zinkl, 1999; Campbell, 2004; Walsh ve Luer, 2004; Arnold, 2005; Campbell ve Ellis, 2007).

### 2.1.1. Eritrositler

Hemen hemen tüm balıklarda çekirdekli eritrositler bulunur. Dikkate değer istisnalar da vardır; örneğin *Maurolicus müelleri* (Işıldak balığı), küçük ve çekirdeksiz eritrositlere sahip bir Teleost'dur, aynı zamanda, kanında eritrosit veya hemoglobin içermeyen antarktika buz balıkları (Channichthyidae familyası) da vardır (Stoskopf, 1993).

Teleost balıkların eritrositleri, memeli olmayan omurgalılar ile benzer görünüm ve yapıya sahiptir. Hücreler oval ile eliptik şekilde olup, soluk eozinofilik boyanan bir sitoplazmaya sahiptir. Merkezi olarak konumlanmış, yine oval-eliptik şeklindeki çekirdeği de orta derecede derinlemesine boyanan bazofilik bir boyanma yapısı gösterir (Fänge ve diğerleri, 1992). Bazı Agnatha (Petromyzontidae familyası) (Potter ve diğerleri, 1982) eritrositleri ise yuvarlaktır ve bununla birlikte; elasmobranch'larda ise eritrosit şekillerinin, teleostlardan daha yuvarlak ve daha büyük olduğu gözlenmektedir (Speckner ve diğerleri, 1989).

Uzunlamasına yani oval, balık eritrositlerinin daha çok olgun eritrosit hücrelerini temsil ettiği görülmektedir (Passantino ve diğerleri, 2004). Olgunlaşmamış eritrositler ovalden çok, daha yuvarlak olma eğilimindedir ve mavimsi boyanan bir sitoplazma ile büyük heterokromatik yapıda bir çekirdeğin bulunduğu gözlenir. Dolayısıyla, çekirdek/stoplazma oranı olgunlaşmamış eritrositlerde oldukça yüksektir (Campbell, 2004; Campbell ve Ellis, 2007).

Bütün balık sınıflarında hemogram incelenirkenken olgunlaşmamış eritrosit bulmak oldukça yaygın bir bulgudur çünkü özellikle alt sınıf balıklarda ve bazı teleostlarda eritrosit olgunlaşması kanda devam eder, İmmatür eritrositler ve ara sıra mitotik figürler bulunabilir (Fänge ve diğerleri, 1992; Glomski ve diğerleri, 1992). Orta derecede anizositoz (büyüklük olarak farklı eritrositlerin bulunması) ve polikromazi (bazofilik boyanan eritrosit artışı) birçok Teleost ve Elasmobranch türünde normaldir. Eritrosit morfolojisinin, türler arasındaki

varyasyonu ile içsel ve dışsal değişkenlere yanıt olarak belirtilen varyasyonları çeşitli çalışmalarda ayrıntılı olarak özetlenmiştir (Campbell, 2004; Campbell ve Ellis, 2007).

Balık kanı, karakteristik olarak düşük eritrosit (1 ila 5 x 10<sup>6</sup>/mm<sup>3</sup>) ve hemoglobin konsantrasyonlarına sahiptir (Speckner ve diğerleri, 1989). Hareketsiz balıklar, daha aktif balıklara göre daha düşük eritrosit seviyelerine sahiptir. Son zamanlarda, kanatlılarda da görüldüğü gibi, balık eritrositleri, *Candida albicans*'ı (mantar türü) fagosite edebilen immun sistem hücreleri gibi davranabilir (Passantino ve diğerleri, 2002).

Eritrositlerin değerlendirilmesi için kullanılan laboratuvar teknikleri birçok çalışmada tanımlanmıştır (Campbell, 2004; Walsh ve Luer, 2004; Arnold, 2005; Campbell ve Ellis, 2007). Eritrosit morfolojisini incelemek, hücre hacmini (PCV, packed cell volume), toplam eritrosit sayısını, hemoglobin konsantrasyonunu belirlemek gibi kırmızı kan hücresi indekslerini elde etmek, çeşitli balık hastalıklarının teşhisinde faydalı olabilmektedir. PCV, türler içinde ve türler arasında değişiklik gösterdiği gibi, balığın normal aktivite düzeyi ile de ilişkili görünmektedir. Örneğin, aktif olarak yüzen türlerden olan ton balığı ve diğer pelajik türler, yassı balık gibi dipte yaşayan türlere göre çok daha yüksek PCV değerine sahiptir (Hrubec ve Smith, 2000).

Elasmobranch'lar, düşük konsantrasyonlarda bulunan kan hacmine oranla, büyük eritrositlere sahiptir ve bu durumda da genellikle düşük PCV oranları bulunmaktadır. Hematolojik parametrelerle birlikte PCV değerleri; yaşa, cinsiyete, su kalitesine, fotoperiyota, diyet ve mevsime bağlı olarak değişkenlik gösterir (Lane, 1979). Balıklar için genel olarak kabul edilen PCV referans aralığı, %20 ila %45'tir (Hrubec ve Smith, 2000).

## **2.1.2. Lökositler**

### **2.1.2.1. Lenfosit Lökositler**

Lenfositler, çoğu sağlıklı teleost ve elasmobranch'ta en yaygın ve aynı zamanda en değişken bulunan lökositlerdir. Bunlar küçük hücreler olup, yoğun bazofilik çekirdeğe sahiptir. Genellikle çok az miktarda belirgin mavi sitoplazmaları vardır; çekirdek-sitoplazma oranı oldukça yüksektir. Yuvarlak veya genellikle düzensiz şekilli hücreler olup, dış hücre zarında kabarcıklar veya kabarcık benzeri yapılar bulunur. Reaktif lenfositler daha büyüktür

ve plazma hücrelerini oluşturur. Normal lenfosit boyutuna göre, iki ila üç kat daha büyük görünebilirler (Arnold, 2005).

Lenfositler, balıklarda dolaşımında bulunan en yaygın lökositlerdir. Genellikle küçük tip olanları, en baskın formudur veya büyük tip olarak da sınıflandırılan, daha az yaygın görünen formları da vardır (Campbell ve Murru, 1990). Aynı zamanda plazma hücreleri de, bazen balıkların kanında bulunur (Bromage ve diğerleri, 2004).

T Lenfositler, B Lenfositler ve NK-Lenfositler (Naturel Killer Lenfositler), kemikli balıklarda ve kıkırdaklı balıklarda bulunur, ancak çenesiz balıklarda veya omurgasızlarda bulunmazlar (Anderson ve diğerleri, 2001). Genellikle çenesiz balıklarda, sadece innate immunité olduğuna inanılır (Shintani ve diğerleri, 2000).

Daha yüksek omurgalıların aksine, çoğu balık yumurtadan çıkar. Doğuştan gelen bağışıklık, nonspesifik savunma mekanizması olarak hizmet eder. Spesifik, yani kazanılmış bağışıklık sistemi (B ve T Lenfositlerin rol aldığı) ise, yaşamın ilerleyen dönemlerinde, genellikle gıda tüketiminden sonra ortaya çıkar (Rombout ve diğerleri, 2005).

### **2.1.2.2. Monosit Lökositler**

Teleost ve elasmobranch monositleri diğer omurgalılarınkine benzer; oldukça büyük hücrelerdir ve düzensiz şekilli, eksantrik, büyük, heterokromatik bir çekirdeğe (genellikle girintili veya böbrek şeklinde) sahiptir. Sitoplazması bazofilik yapıda olup, vakuoller ve organellerle doludur (Clauss ve diğerleri; 2008).

Balıklarda monositler, bol miktarda bulunan büyük lökositlerdir. Granüllerin bulunmadığı mavi-gri sitoplazmaları bulunur ve bazen vakuollü bir yapı gösterirler (Campbell ve Murru, 1990). Memelilerde olduğu gibi, balıklarda da monositler dokulara göç eder ve makrofajlar haline dönüşür (Hrubic ve Smith, 2000). Melanin içeren makrofajlar; balıklarda normalde karaciğer, dalak ve böbreklerde bulunur (Agius ve Roberts, 2003). Balıklarda, melanomakrofaj merkezleri; antijenleri ve bağışıklık komplekslerini yakalar ve tutar, böylece lenf düğümlerindeki, germinal merkeze ilkel bir analog olarak bulunur (Press ve Evensen, 1999).



### 2.1.2.3. Nötrofil Lökositler

Bazı durumlarda, balık heterofilleri; asidofiller olarak da adlandırılabilir (Campbell ve Murru, 1990). Bazı yazarlar karışıklığı önlemek için, "nötrofil" terimini yalnızca memeliler için kullanmayı önermektedir (Canfield, 1998).

Teleostların en yaygın granülositi nötrofildir. Bunlar tipik olarak, parçalı veya tek loplu çekirdekleri olan yuvarlak hücrelerdir. Sitoplazmaları, türlere bağlı olarak, aşırı soluktan griye veya hafif maviye kadar değişkenlik gösterebilir (Temminck ve Bayne, 1987; Zinkle ve diğerleri, 1991). Çekirdek-sitoplazma oranları oldukça düşüktür. Nötrofil granülositler, eritrositler ile benzer büyüklükte veya onlardan daha büyük olabilirler, nadiren daha küçük de bulunabilirler. Granülasyon hafif eozinofilik veya bazofilik olarak farklılıklar gösterebilir. Belirgin eozinofilik granülleri olan, bazı hücre popülasyonları, kanatlı ve sürüngenlerin heterofilleri veya elasmobranchların heterofil veya küçük (ince) granüllü eozinofil granülositlere (FEG, fine eosinophilic granulocyte)'e benzeyebilir (Clauss ve diğerleri, 2008). Olgunlaşmamış nötrofiller, teleostların kan dolaşımında oluşsa da, memelilerdeki klasik bant hücresine benzemezler. Tipik olarak olgun nötrofillerde ve heterofillerde, çekirdek, türler arasında veya bazen de bir türün kendi içinde farklar gösterebilmektedir. Segmentli bir yapıda olabileceği gibi, segmentsiz tek loplu bir yapıda da görülebilir (Campbell, 2004; Campbell ve Ellis, 2007). Nötrofiller ayrıca elasmobranch türlerinde de yaygın olarak bulunur. Çekirdekleri loblu veya yuvarlak olabilir. Sitoplazma renksizdir ve görünür bir granülasyon da yoktur (Walsh ve Luer, 2004; Arnold, 2005).

Kanatlı ve sürüngen heterofillerinden farklı olarak balık heterofilleri büyük miktarlarda miyeloperoksidaz içerir ve makrofajları ise, nitrik oksit ve reaktif oksijen üretir (Campbell ve Murru, 1990; Lamas ve Ellis, 1994; Campos-Pérez, ve diğerleri, 2000). Balık lökositlerinde peroksidaz varlığı, bakterisidal aktivite ve savunma amaçlı olarak işlev gördükleri ile ilişkilendirilmiştir (Tavares-Dias, 2006a).

### 2.1.2.4. Eozinofil Lökositler

Bazı balıklar için eozinofiller tanımlanmıştır, ancak yeterince anlaşılmamaktadır. Balıklarda eozinofillerin tam işlevi hakkında bilgi eksikliği vardır, ancak memeli mukozal

mast hücreleri ile benzer bir şekilde işlev gösterdiği söylenebilir (Secombes ve Ellis, 2012). Eozinofiller, balıklarda sindirim sisteminde ve solungaçlarda, antijenik stimülasyon ve parazit istilası ile ilişkili olarak sıklıkla bulunur (Powell ve diğerleri, 1990; Barnett ve diğerleri, 1996).

Eozinofillerin granülleri, nötrofil/heterofil serisinininkilerden daha büyük ve daha belirgindir; granüller yuvarlak veya çubuk şeklinde olup, eozinofilik boyanma eğilimindedir; mikroskopik incelemede kolay kolay gözden kaçmazlar (Campbell, 2004).

Bununla birlikte, eozinofillerin, Elasmobranch'lar da genellikle iki morfolojik tipe ayrıldığı gözlenir. Köpekbalıkları ve vatozlarda, Romanowsky tipi boyamalarla kanatlı heterofillerine çok benzeyen hücreler şeklinde görünürler. Granülleri, kırmızımsı bir renkte boyanan uzun çubuk şeklindedir ve FEG olarak tanımlanır. İri granüllü eozinofilik granülosit (CEG, coarse eosinophilic granulocyte) olarak adlandırılan ikinci hücre tipi ise, büyüklük olarak benzerdir, ancak granülleri yuvarlaktır ve genellikle sitoplazmada daha az bulunur. Çekirdekleri ise, FEG ve CEG hücrelerinde loblu veya yuvarlak olabilir (Hine ve Wain, 1987a).

Boyama özellikleri eozinofillerde türlere göre değişir; genellikle köpekbalığı ve vatoz balıklarında, CEG'lerinin çoğu turuncu ile parlak turuncu arasında boyanırken, bazı köpek balığı familyalarında (Carcharhinid gibi) ise CEG granülleri uçuk pembe renkte boyanır (Hine ve Wain, 1987b).

#### **2.1.2.5. Bazofil Lökositler**

Teleostlarda, bazofiller nadiren gözlenir. Bazofiller, çekirdeği gizleyecek kadar koyu boyanan granüller içerir. Sayıları da oldukça azdır (Ellis, 1986; Campbell, 2004). Bazofiller balıklardaki en değişken hücre tipidir. Zebra balığı (*Danio rerio*) (Campbell, 1988) ve Deniz levreği gibi (Esteban ve diğerleri, 2000) türlerde ise görülmemiştir. Ancak Çipura (López-Ruiz ve diğerleri, 1992) ve Sazan balığı (*Cyprinus carpio*) (Tripathi ve diğerleri, 2004) gibi türlerde ise bulunur. Kıkırdaklı balıklardan; köpekbalığı türlerinde nadiren bulunurken, vatozlarda ise daha yaygın bulunur. Bazofilleri olmayan balıklar da aynı zamanda, mast hücreleri, immünoglobulin E ve serotonin eksikliği de gözlenir (Ellis, 1986).

### 2.1.3. Trombositler ve Hemostaz

Balık trombositlerinin şekli deęişkendir; yuvarlak-oval veya ię şeklinde gözlenirler. Çekirdek, genellikle ovaldır ancak segmentli de olabilir (Frye, 1991). Ayrıntılı yapısı; kanatlı ve sürüngenler ile aynıdır. Dięer omurgalılarda olduęu gibi balık trombositleri de, kanın pıhtılaşmasında, fagositozda ve dięer olası immünolojik işlevlerde rol oynar (Köllner ve dięerleri, 2004; Passantino ve dięerleri 2005).

Trombositler, pıhtılaşma sürecinde rol alan hücrelerdir. Tipik olarak küçük hücrelerdir, oval, dikdörtgen veya ię şeklinde görünebilir. Berrak sitoplazma ve yoğunlaştırılmış bazofilik çekirdeęe sahiptir. Zebra balığının trombositlerinde mikropartiküller tespit edilmiştir (Campbell ve Ellis, 2007, Khandekar ve dięerleri, 2012). Trombositlerin klinik önemi henüz anlaşılamamıştır. Memelilerde olduęu gibi, balıklarda da öncelikle pıhtılaşmada görev aldığı bilinmektedir. Pıhtı oluşumu teleostlarda genellikle 5 dakika içinde gerçekleşirken bazı elasmobranchlarda 20 dakikadan fazla sürebilir. Bu hücreler sadece kanın pıhtılaşmasından sorumlu deęildir, aynı zamanda balıklarda yüzey yaralarından sıvı kaybını kontrol etmekten de sorumludur. Yüksek glukokortikoidlerin miktarı trombosit sayısını azaltır ve pıhtılaşma sürelerini artırır. Uzamış pıhtılaşma süreleri de K vitamini eksikliğinden olabilmektedir (Campbell ve Ellis, 2007). Zhu ve Su (2022) Trombositlerin profesyonel olmayan fagositler olduęunu belirtmektedirler.

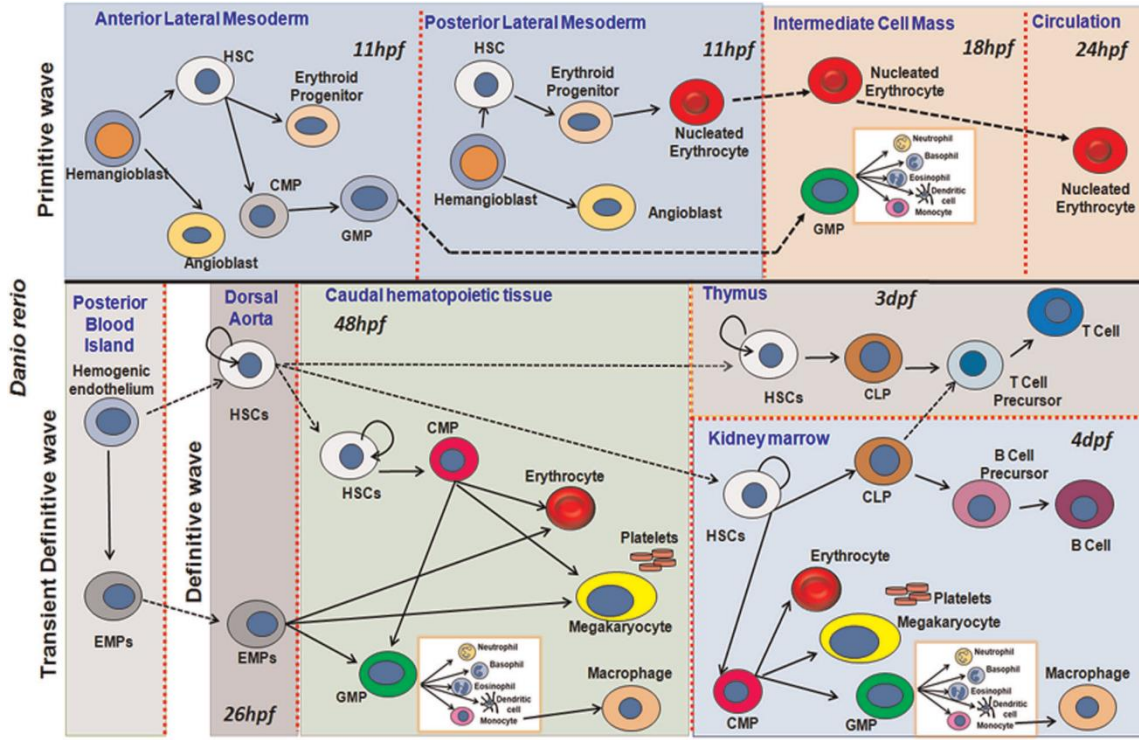
### 2.2. Hematopoezis

Zebra balığı (*Danio rerio*), kanın tüm hücresel elementlerinin oluşturulduęu süreç olan hematopoez çalışması için ideal bir organizmadır (De Jong ve Zon, 2005). Omurgalı hematopoezini araştırmak için de model organizma olarak giderek artan oranda kullanılmaktadır. Bu genetik olarak izlenebilir model, şeffaf olan embriyoların manipülasyon kolaylığı ve büyük ölçekli genetik ve kimyasal taramalar gerçekleştirme kapasitesi gibi birçok çekici özellięe sahiptir (Lieschke ve Currie, 2007). Kemikli balıklar dahil tüm omurgalılarda, iki hematopoez dalgası gerçekleşir. Bunlardan ilki, ilkel veya embriyonik hematopietik dalga olarak bilinir ve baskın olarak eritrositlerin yanı sıra bazı ilkel makrofajlar üretir (Zon, 1995, Lieschke ve Currie, 2007). Memelilerde ve kuşlarda bu ilk hematopietik dalga, erken eritrositlerin üretildięi ekstraembriyonik vitellus kesesinde görülür. Zebra balıklarında ise

ilkel hematopoez gövdede notokord ventralinde yer alan orta hücre kütleli (intermediate cell mass/ICM) ve sefalik mezodermden kaynaklanan rostral kan adası (rostral blood island/ RBI) olmak üzere iki intraembriyonik bölgede meydana gelir (Davidson ve Zon 2004, De Jong ve Zon, 2005). ICM'den primitif progenitörlerin, RBI'den türetilen makrofajların ise ilkel eritroid dalgasına benzer bir ilkel fagosit dalgasını temsil edebileceği bildirilmiştir (De Jong ve Zon, 2005). Definitif yani kesin, olgun hematopoez, zebra balıklarında, diğer omurgalılarından farklı bölgelerde meydana gelir. Örneğin, zebra balığı hemopoietik kök hücreleri (Hematopoietic stem cells / HSCs) memelilerin kemik iliği nişine işlevsel olarak eşdeğer olan ön böbrekte bulunmaktadır (Jing ve Zon, 2011). Şekil 1'de ana progenitörlerden farklılaşma ile anatomik bölgelere yer değiştirmeyi göstermektedir dolayısıyla primitif ve olgun hematopoez tanımlanmıştır (Gautam ve diğerleri, 2021). Buna göre:

A. Primitif hematopoez: Eş zamanlı olarak ön lateral mezodermden (Anterior Lateral Mesoderm, ALM) ve arka lateral mezodermden (Post Lateral Mesoderm, PLM) 11 hpf (hours post fertilization/fertilizasyon sonrası saat) civarında hemanjiyoblast ile başlatılır. ALM'den granülosit/miyeloid progenitörleri (Granulocyte Myeloid Progenitor, GMP) ve PLM'den çekirdekli eritrositler, 18 hpf'de ara hücre külesine (Inner Cell Mass, ICM) girer. ICM'deki GMP'ler olgun kan hücrelerine (nötrofiller, bazofiller, eozinofiller, dendritik hücreler ve monositler) farklılaşır. Monositler ayrıca makrofajlar oluşturmak için farklılaşır. Çekirdekli eritrositler, ICM'den dolaşıma yaklaşık 24 hpf'de girer.

B: Olgun hematopoez: Posteriyör kan adacığında, kısa bir geçiş dalgasıyla hemojenik endotel eritroid-miyeloid progenitörlere (Erythroid Myeloid Progenitors, EMP) dönüşür ve dorsal aortaya göç gerçekleşir. Bu EMP'ler ayrıca, kaudal hematopoietik dokularda (Caudal Haematopoietic Tissue, CHT) eritro-miyeloid soylara yol açarak farklılaşır. Posterior kan adacığı (Posterior Blood Island, PBI) hemojenik endotel, kaudal hematopoietik dokuya (48 hpf), timusa yaklaşık 3 dpf (days post fertilization/fertilizasyon sonrası gün) ve böbrek iliğine göç eden ve bu dokuyu tohumlayan dorsal aortta bulunan HSCs'lere yol açar. Ortak miyeloid progenitörleri (Common Myeloid Progenitor, CMP) yoluyla CHT'deki (Caudal Haematopoietic Tissue) HSCs'ler, eritro-miyeloid soylarına yol açar. Timustaki HSCs'ler, T hücresi öncüleri yoluyla olgunlaşmış T hücrelerine farklılaşan ortak lenfoid progenitörlere (Common Lymphoid Progenitor, CLP) yol açar ve bu sadece timusta olur. Böbrek iliğinde HSCs'ler, T hücresi üretimi dışında eritroid, miyeloid ve lenfoid soylara yol açar. Ayrıca CLP'lerin böbrek iliğinden timusa geçerek olgunlaşmış T hücrelerine yol açtığı da gözlenmiştir (Şekil 1) (Gautam ve diğerleri, 2021).



Şekil 1. Zebra balığında hematopoietik ontogeninin şematik gösterimi (Gautam ve diğerleri, 2021).

## 2.3. Perifer Kan Hücreleri ile İlgili Sitokimyasal ve Enzimhistokimyasal Boyama Metotları

### 2.3.1. May-Grünwald-Giemsa (MGG) Boyama Metodu

Genç Rus protozoolog Romanowsky 1891'de, sıtma parazitinin çekirdeğini farklı şekilde boyamayı başardı. Enrich'in nötr boyama ilkesini uygulayan Romanowsky, katyonik (bazik) boya metilen mavisinin anyonik (asidik) eozin ile sulu çözeltilerini birleştirdi. Mavi sitoplazmaya karşı mor boyanan hücre çekirdeklerinin güçlü kontrastı, Romanowsky boyalarının dünya çapındaki başarısının temelini oluşturdu (Wittekind, 1979). En basit Romanowsky boyalarında kırmızı asit boya eosin Y, mavi bazik boya azure B, ek olarak da metilen mavisi homologları bulunur (Wittekind, 1983).

May-Grünwald-Giemsa boyası, Giemsa, Leishman ve Wright boyama metotlarında olduğu gibi Romanowsky tipi, polikromatik bir boyadır (Piaton ve diğerleri, 2016) yani eosin, metilen mavisi ve azur içerir. Eosin eritrositleri ve eozinofilleri kırmızı boyar (Horobin ve Walter, 1987), bazik boyalar çekirdekleri; DNA (Deoksiribo Nucleic Acid) ve RNA (Ribo Nucleic Acid) moleküllerinin fosfat gruplarının negatif yükleri nedeniyle), bazofil

granülositlerin granüllerini ve lökositlerin sitoplazmasının RNA moleküllerini boyarlar (Kara ve diğerleri, 2002). Hematolojinin referans yöntemi olmasının yanı sıra, havada kurutulan preparatların (lenf düğümü baskısı, santrifüjlenmiş vücut sıvıları ve ince iğne aspirasyonları) incelenmesi için tanısal sitopatolojinin rutin bir boyama metodu haline gelmiştir (Piaton ve diğerleri, 2015).

### **2.3.2. Congo Red (CR) Boyama Metodu**

CR boyama prosedürü ile eozinofilik granülositlerin ve miyelositlerin granülleri, diğer hücresel bileşenlerin soluk mavi arka planıyla canlı bir şekilde zıtlık oluşturan belirgin, spesifik bir turuncu-kırmızı renk göstermektedir (Grouls ve Helpap, 1981). Eozinofiller, sekonder yani spesifik granüllerinde depolanan ve seçici olarak salgılanan, önceden oluşturulmuş enzimatik ve enzimatik olmayan katyonik (bazik) proteinler içermektedir (Gleich ve Adolphson, 1986; Acharya ve Ackerman 2014). Eozinofil granüllerinin içerdiği bir dizi yüksek düzeyde bazik protein eozinofillerin boyanma affinitelerini oluşturur (Gómez-Perretta ve diğerleri, 1986). Hücre ve dokularda katyonik gruplarla, özellikle proteinlerin iyonize amino grupları, asidik boyaları tutarlar. Eozinofil granüllerindeki arginin gibi bazik proteinlerin, selektif olarak boyanabilmesi, asit bir boya olan CR'in %50 alkol içinde iyonik ayrışmasıyla en uygun alkalinitenin sağlanmasından kaynaklanmaktadır (Grouls ve Helpap, 1981).

### **2.3.3. Periodic Acid Schiff (PAS) Boyama Metodu**

PAS reaksiyonu, nötr mukosubstans ve glikojenin oksidasyonu ile oluşan aldehit gruplarını görünür hale getirir (McManus, 1948; Culling ve diğerleri, 1985). Mukosubstans terimi, glikojen dışındaki, bağ dokularında veya belirli epitelyal yapıların salgılarında bulunan karbonhidratları belirtmek için kullanılır. Periyodik asit, Schiff reaktifi ile renklendirilebilen aldehit üretmek için doku kesitlerinde karbonhidratların 1.2 glikol bağlantısına etki eder. Schiff reaktifi inkübasyon sırasında bazik fuksin dokuda yeni oluşan aldehit gruplarına bağlanır. İncelenen dokunun akan suda durulanması, bağlanmış olan bazik fuksin moleküllerinin moleküler değişiklikler nedeniyle, pembe ile kırmızı renk almasına neden olur (Shedge ve diğerleri, 2020).

#### 2.3.4. Sudan Black (SB) Boyama Metodu

SB, nötr yağ damlacıklarını son derece iyi boyar, bunun yanında fosfolipitleri ve sterollerini de boyamaktadır (Sheehan ve Storey, 1947; Bloom ve Wislocki, 1950). Hayhoe (1953), kan ve kemik iliği frotilerinde nötrofil ve eozinofillerin boyandığını, olgunlaşma düzeyinin artmasıyla pozitifitenin yoğunlaştığını bildirmiştir. Ueda ve diğerleri (2001) bir teleost olan *Tilapia*'da nötrofil ve eozinofillerin SB pozitif olduklarını bildirmişlerdir.

#### 2.3.5. Toluidine Blue (TB) Boyama Metodu

Alt omurgalılarda, bazofil granüllerinin Wright'ın boyası gibi etanolde çözünen boyalarda genellikle zayıf boyandığı bildirilmiştir (Campbell, 2004). Tavares-Dias (2006b), bazofillerin korunmalarındaki başarısızlık ve metakromazinin olmaması nedeniyle tanımlanmalarının daha zor olduğunu ileri sürmektedir. Nitekim, López-Ruiz ve diğerleri (1992), Giemsa veya toluidin mavisi ile boyanmış *Sparus aurata* (Çipura) kan frotilerinde bazofilleri görememişler ancak transmisyon elektron mikroskopunda bazofilleri tespit etmişlerdir. Traves-Dias (2006b) kurşun asetat ile tespit ettiği frotilerde, TB boyama ile 15 tatlı su teleostundan sadece dördünde bazofilleri tespit etmiştir. Sadece *Tilapia sp.* (Tatlı su çipurası), *I. Punctatus* (Channel Catfish, Kanal yayın balığı) ve *L. macrocephalus* (Long spiky-head carp, bir sazan türü) bazofillerinin granüllerinde metakromazi gözlemiştir.

Suzuki (1986), sazan kanında, bazofillerin astra blue veya alcian blue ile boyanmadığını, TB pH 3'de metakromazi görülmediğini, bazofilik materyalin aşırı seyreltilmiş elektrolit solüsyonunda bile kolayca ayrılabilmediğini tespit etmiş ve bu nedenle memeli bazofillerindeki heparinin aksine, söz konusu bulguların balıkların asit muskopolisakkarit molekülünde herhangi bir sülfat radikaline sahip olmadığını gösterdiğini ileri sürmüştür. Culling ve diğerleri (1985) sülfatlı olmayan asit mukopolisakkaritlerin metakromaziyi oluşturmadığını belirtmişlerdir. Tavares-Dias ve Moraes (2007) Kanal yayın balığı'nda TB boyama metodu ile bazofil tespit etmiştir.

Saunders (1966) *Synodus intermedius* (Kum dalgıçı balığı), *Holocentrus ascensionis* (Sincap balığı), *H. rufus*, (Uzun omurga sincap balığı), *Caranx bartholomaei* (Sarı kriko balığı) ve *Dactylopterus volitans* (Uçan kırlangıç balığı) olmak üzere, beş Teleost türünün kanında bazofilleri, Wright'ın boyasıyla, belirgin bazofilik özallikleriyle tespit etmiştir. De

Paiva ve diğeri (2000) 20 tatlı su balığının altısında bazofilleri belirlemişler, en fazla sayıda da *L. lacustris* (bir tür akvaryum balığı) balığında tespit etmişlerdir.

### **2.3.6. Methyl Green Pyronin (MGP) Boyama Metodu**

Metil Green'in DNA'yı, pyronin Y'nin ise RNA'yı seçici olarak boyadığına ait histokimyasal temel bilgi Brachet (1940) tarafından verilmiştir. Boyama teorisinde, MG/PY prosedürü ilginçtir, çünkü ortak bir solüsyonda iki katyonik boya kullanan ve sadece küçük kimyasal ve yapısal farklılıklarla iki makromoleküler türün net bir şekilde farklılaşmasını sağlayan birkaç boya metodundan biridir. Ayrıca araştırmacılar (Perry ve diğeri, 1956) pironinofilinin bir RNA ölçüsü olduğu varsayılırsa, morfolojik olarak benzer ve olgun lökositlerin sitoplazmik RNA miktarında değişiklik göstereceğini, immatür olma durumu fazla miktarda RNA ile ilişkili olduğundan, pironin fazlalığının periferik kandaki beyaz kan hücrelerinin değişen “yaşının” bir göstergesi olması gerektiğini ileri sürmüşlerdir. MGP boyanması genellikle etanol ile differansiyasyona çok duyarlıdır o nedenle önceden kesitlerin n-butanole ile çalkalanması önerilmektedir (Ahlqvist ve Andersson, 1972).

### **2.3.7. Alpha Naphthyl Acetate Esterase (ANAE) Boyama Metodu**

Esterazlar, alifatik ve aromatik ester bağlarını hidrolize eden enzimlerdir. Substrat tercihine göre spesifik ve spesifik olmayan (nonspesifik) olarak sınıflandırılmışlardır (Kass ve Batsakis, 1979). Alfa-naftil asetat nonspesifik bir esterazdır. ANAE metodunda alfa naftil asetat, substrat olarak kullanılır. ANAE enzimi, substratın hidrolizi süresince alfa naphthol üretir. Alfa naftol daha sonra uygun bir diazonium tuzuyla (hexazotize pararosanilin) birleştirilir ve çözünmeyen azo boyası elde edilir. Bu boya enzim aktivitesinin bulunduğu bölgede çökelir (Ketani ve Akbalık, 2015)

ANAE, olgun T lenfositlerin yüksek seviyelerde bulunduğu bölgelerde nokta benzeri bir pozitiflik ürettiği için ayırt edici bir belirteç olarak da kullanılır (Maiti ve diğeri, 1990). Kurtde ve diğeri (1995), Ankara keçilerinin perifer kan hücrelerinde, ANAE enzimine, pozitif reaksiyona veren lenfosit, monosit, kan pulcukları, eozinofil ve nötrofil granulosillerde, lizozomal granüllerin içinde rastlamışlardır. Aştı ve diğeri (1996) tavuk, köpek, koyun ve keçi, at, sığır, rat ve kedide T lenfosit, monosit ve eozinofil granulositlerde



ANAE'ye karşı pozitif reaksiyon tespit etmişlerdir. Buna karşılık, sadece rat, koyun, keçi ve sığırların nötrofil granulositleri ile tavukların pseudoeosinofil granulositlerinde, rat ve köpeklerin kan pulcuklarında pozitif reaksiyon gözlemişlerdir. Yörük ve diğerleri (1998) Van kedilerinde, ultrastruktural olarak ANAE pozitivitesini lenfositlerin lizozomlarında, monositlerde ve eozinofil granulositlerin granüllerinde ve lizozomlarında diffuz şekilde tespit etmişlerdir.

### 3. GEREÇ ve YÖNTEM

#### 3.1. Gereç

Çalışma materyali olarak, Deniz levreği (*Dicentrarchus labrax* L., 1758) (Resim 1), Çipura (*Sparus aurata* L., 1758) (Resim 2) ve Gökkuşığı alabalığı (*Oncorhynchus mykiss* Walbaum, 1792) (Resim 3) balık türleri kullanıldı.



**Resim 1.** Deniz levreği (*Dicentrarchus labrax* L., 1758)



**Resim 2.** Çipura (*Sparus aurata* L., 1758)



**Resim 3.** Gökkuşığı alabalığı (*Oncorhynchus mykiss* Walbaum, 1792)

Tez materyali olarak kullanılan balıklardan Deniz levreği, Çipura ve Gökkuşığı alabalığının omurgalı sistematikindeki yeri aşağıda belirtildiği şekildedir (Demirsoy, 1998).

Phylum: Chordata (Sırt iplikliler)

Grup 1: Acrania (Kafatasızlar)

Grup 2: Craniata (Vertebrata, Omurgalılar)

Subphylum 1: Agnatha (Çenesizler)

Classis: Cyclostomata (Yuvarlak ağızlı balıklar)

Subphylum 2: Gnathostomata (Çeneli balıklar)

Süper Classis: Pisces (Balıklar)

Classis 1: Chondrichytes (Kıkırdaklı balıklar)

Subclassis: Elasmobranchii (Yassı solungaçlılar)

Subclassis: Holocephali (Chimaera, Deniz kedileri)

Classis 2: Osteichytes (Kemikli balıklar)

Subclassis: Actinopterygii (Işınlı yüzgeçliler)

Süper Ordo: Teleostei (Tipik kemikli balıklar)

**Ordo: Perciformes (Levrekler)**

Familia: Moronidae

***Dicentrarchus labrax* (Sea bass, Deniz levreği)**

Familia: Sparidae

***Sparus aurata* (Seabream, Çipura)**

**Ordo: Salmoniformes (Alabalıklar)**

Familia: Salmonidae

Alt Familia: Salmoninae

***Oncorhynchus mykiss* (Rainbow trout, Gökkuşığı alabalığı)**

**Tablo 1.** Balık materyallerinin alındığı tesislere ait özellikler

	<b>Deniz levreği</b>	<b>Çipura</b>	<b>Gökkuşuğu alabalığı</b>
<b>Şirket Adı</b>	Okyanus Deniz Ürünleri Tur.San.ve Tic.Ltd.Şti. Milas/MUĞLA ve EGEMAR Su Ürün.Tic.A.Ş.(LATMOS) Akbük/Didim/AYDIN	Okyanus Deniz Ürünleri Tur.San.ve Tic.Ltd.Şti. Milas/MUĞLA ve EGEMAR Su Ürün.Tic.A.Ş.(LATMOS) Akbük/Didim/AYDIN	Erpe Gıda Nak. San.ve Tic.Ltd.Şti. Bozdoğan/AYDIN
<b>Balığın Beslendiği Yem</b>	Normfeed Firması / Aquanorm	Normfeed Firması / Aquanorm	Gençsoy/Gümüşdoğa/ Özpekler Firması
<b>Balığın Menşei</b>	Kılıç Kuluçhane	Kılıç Kuluçhane	Acar Balık Üretim Tesisi
<b>Su Sıcaklığı</b>	19,6 °C	19,6 °C	16,0 °C
<b>Örnek Alım Zamanı</b>	Kasım-Aralık	Kasım-Aralık	Kasım-Aralık
<b>Tuzluluk</b>	%38	%38	Tatlı su

Belirtilen türlerden, vücut ağırlığı yaklaşık 300-400 g olan, sekizer adet balık sağlandı. Balık örneklerinin alındığı tesislere ait özellikler Tablo 1’de belirtildi. MS222 (Tricaine methanesulfonate) (1gr/10L Sandoz) ile anestezi uygulanan sağlıklı balıkların kuyruk (kaudal) venasından, 23G enjektör ucu ile 1 cc kan alınıp (Resim 4), heparin (1ml kan için 0,75 mg) ve EDTA (Etilendiamin Tetra Asetik Asit) (1ml kan için 1mg) içeren tüplere konuldu (Esteban ve diğerleri, 2000; Ortuno ve diğerleri, 2002).



**Resim 4.** Balıklarda kuyruk venasından kan alınması

### 3.2. Yöntem

Heparinli ve EDTA'lı kan örneklerinden, her bir balık örneği için kan frotileri hazırlandı, oda sıcaklığında kurutuldu. Alınan perifer kan örneklerine aşağıda kullanım amaçları belirtilen boyama metotları uygulandı. Bunlar:

1. Genel görünüm ve morfolojik tanımlama yapmak için May-Grünwald Giemsa (MGG),
2. Eozinofillerin proteinlerinin bazik kısımlarını boyayarak eozinofilleri belirlemek için Congo Red (CR),
3. Glikojen ve nötral mukosubstans varlığını araştırmak için Periodic Acid Schiff's (PAS),
4. Hücrelerin lipid içeriğini belirlemek için Sudan Black (SB),
5. Bazofillerin asidik mukosubstans içeriğini tespit etmek için Toluidie Blue (TB),
6. DNA ve RNA içeriğini boyayarak plazma hücrelerini ayırd etmek için Methyl-Green Pyronin (MGP),
7. Hücrelerin nonspesifik esteraz içeriklerini göstermek için Alpha naphthyl acetate esterase Ph: 5.8 (ANAE) ve,

8. Deniz levreğinde T lenfositlere özel DLT 15 antikoru kullanarak, T lenfositleri belirlemek için Streptavidin-biotin-peroxidase complex (Streptavidin-biotin-peroksidaz kompleks/ sABC) boyama metotlarıdır.

### **3.2.1. MGG Boyama Metodu'nun Uygulanması (Culling ve diğerleri, 1985)**

1. Hazırlanan kan frotileri üç dakika metil alkolde (metanol) tespit edilip kurutulduktan sonra May Grunwald boyası ile 5 dakika boyandı.
2. Boya döküldükten sonra her froti üzerine 1 ml distile su konarak bir dakika bekletildi.
3. Daha sonra distile su döküldü ve Giemsa boya solüsyonu (solüsyon 1ml distile suya 1 damla Giemsa boyası eklenerek hazırlandı) ile 30 dakika boyandı.
4. Boyama işleminden sonra lamalar distile su ile yıkandı.
5. Boyanan kan frotileri tozsuz bir ortamda kurumaya bırakıldı.
6. Son olarak ksilole daldırılıp çıkardıktan sonra entellan ile kapatıldı.

### **3.2.2. CR Boyama Metodu'nun Uygulanması (Grouls ve Helpap, 1981)**

1. Hazırlanan kan frotileri, 37 °C etüvde formol buharında 10 dakika tespit edildikten sonra, havada kurutuldu.
2. Frotiler 5 dakika Hemalounda tutuldu.
3. Akarsuda 5 dakika tutulan frotiler, distile suda çalkalandı.
4. %0,5' lik alkolik Congo Red boya solüsyonunda 15 dakika boyandı.
5. Sırasıyla %75, %96 ve absolute alkollerden hızlıca geçirildi.
6. Frotiler daha sonra iki defa beşer dakika ksilolde bekletildikten sonra entellanla kapatıldı.

### **3.2.3. PAS Boyama Metodu'nun Uygulanması (Mc Manus, 1948)**

1. Hazırlanan kan frotileri havada kurutulduktan sonra 3 dakika asetonda ve metanolde tespit edildi ve kurutuldu.
2. Daha sonra %1 periyodik asidde 5-10 dakika tutuldu.

3. Frotiler distile suda iki defa çalkalandıktan sonra Schiff reagent'ta 20 dakika karanlık ortamda boyandı.
4. İki kez potasyum metabisülfite beşer dakika tutuldu.
5. Frotiler distile suda 5 dakika çalkalandı.
6. Son olarak Hemalaunda 1 dakika zıt boyama yapıldı.
7. Daha sonra akarsuda 3 dakika yıkandı, ardından distile suda çalkalandı.
8. Lamlar %96 alkolden hızlıca geçirilerek iki kez absolute alkolde üçer dakika, iki defa beşer dakika ksilolde bekletildikten sonra, entellanla kapatıldı.

#### **3.2.4. SB Boyama Metodu'nun Uygulanması (Culling ve diğerleri, 1985; Hayhoe, 1953)**

1. Hazırlanan kan frotileri, 37 °C etüvde formol buharı'nda 10 dakika tespit edildikten sonra, havada kurutuldu.
2. Daha sonra frotiler, 10 dakika Sudan Black boyası ile boyandı
3. Sonrasında distile su içinde yıkandı.
4. %70 alkole hızlıca girip çalkalandı.
5. Distile su içinde hızlıca yıkandı.
6. Frotiler bir dakika Kernechtrot içinde tutuldu.
7. Distile su ile yıkandı.
8. Boyanan kan frotileri faramaunt ile kapatıldı.

#### **3.2.5. TB Boyama Metodu'nun Uygulanması (Tavares-Dias, 2006b)**

1. Hazırlanan kan frotileri 3 dakika metil alkolde tespit edilip kurutulduktan sonra Toluidine blue boyası ile 5-6 dakika boyandı.
2. Frotiler distile suda 2 dakika yıkandı.
3. %95 alkolde hızlıca dehidre edildi.
4. İki kez %100 alkolde onar defa çalkalandı.
5. Daha sonra üç defa ikişer dakika ksilolde bekletildikten sonra entellanla kapatıldı



**3.2.6. MGP Boyama Metodu'nun Uygulanması** (Perry ve diğeri, 1956; Culling ve diğeri, 1985)

1. Hazırlanan kan frotileri, Carnoy'un tespit solusyonunda 10 dakika tespit edildikten sonra %95 alkolde birkaç saniye çalkalandı.
2. Frotiler distile suda birkaç saniye tutulup kurutuldu.
3. MGP boyası ile 30 dakika boyandı.
4. Frotiler distile suda birkaç saniye çalkalandı.
5. Butil alkolde birkaç saniye tutuldu.
6. Boyanan frotiler kurutulup, ksilolde bekletildikten sonra entellanla kapatıldı.

**3.2.7. ANAE (Ph: 5.8) Boyama Metodu'nun Uygulanması** (Mueller ve diğeri, 1975; Maiti ve diğeri, 1990; Hébert ve diğeri, 2002; Dönmez ve diğeri, 2007)

1. Hazırlanan kan frotileri (heparinize) havada kurutulduktan sonra %50 glutaraldehid-%50 aseton solüsyonuna (pH 4,8) alınarak buzlukta 3 dakika tespit edildi.
2. Daha sonra distile su ile yıkandı, havada kurutuldu. Tespit edilen frotiler, oda sıcaklığında saat başlarında pozitivite kontrolleri yapılarak, 4 saat süreyle pH 5,8 olan inkubasyon solüsyonuna bırakıldı. İnkubasyon solüsyonu; 0,067 M fosfat tamponunun (pH 5.0) 80 ml'sine, 0,8 ml asetonda eritilen 20 mg alpha naphthyl acetate (N-8505-Sigma) ve eşit oranda karıştırılarak hekzazotize edilmiş, sodium nitrit (%4) (2,4 ml) ve pararosaniline (%5) (N-3750-Sigma) (2,4 ml) solusyonu ilave edilerek hazırlandı. Daha sonra solusyonun pH'sı 1 N NaOH ile 5,8'e ayarlandı.
3. Reaksiyon gelişince boyanan kan frotileri distile suda yıkandı.
4. Kontrol için frotiler alpha naphthyl acetate eklenmemiş inkubasyon solüsyonunda aynı süre bekletildi.
5. İnkübasyonun ardından frotilere %1'lik methyl green ile çekirdek boyaması yapıldı.
6. Zıt boyamadan sonra frotiler hızlıca %96'lık alkolden geçirildikten sonra ikinci %96'lık alkolde 3 dakika tutuldu. Daha sonra %100 alkolde iki kez üçer dakika bekletildi, ksilolde iki kez beşer dakika tutuldu ve entellan ile kapatıldı.

### **3.2.8. Streptavidin-Biotin-Peroksidaz Kompleks (sABC) Boyama Metodu'nun Uygulanması (Abelli ve diğeri,1996)**

Heparinize frotilere fare anti levrek timosit monoklonal antikoru (mAb) DLT15 kullanılarak sABC metodu uygulandı (Antikor Prof. Dr. Giuseppe Scapigliati'den sağlandı, Dipartimento di Scienze Ambientali, Facoltà di Scienze, Università della Tuscia, Viterbo/ İtalya)

1. Frotiler asetonda 10 dakika tespit edildi.
2. Önceden etüvde 37 °C'ye ısıtılmış proteaz solüsyonundan, lamaların üzerine damlatılarak 10 dakika etüvde bekletildi.
3. Frotiler hızla 37 °C'ye ısıtılmış distile sudan geçirilerek 5-10 dakika süreyle %3' lük H<sub>2</sub>O<sub>2</sub> içine alındı. Pipet yardımı ile distile suda yıkandıktan sonra 5 dakika PBS ile bekletildi.
4. Daha sonra suyu kurutma kâğıdı ile alınan lamalar 1:10 oranında PBS ile dilüe edilmiş DLT-15 (2ml DLT 15+ 1 ml keçi serumu+ 0.02 gr sodyum azide) antikoru ile oda ısısında 18 saat inkube edildi.
5. İnkubasyon sonrası kesitler PBS ile yıkandıktan sonra 5 dakika PBS'de bekletildi.
6. PBS'den sonra frotilerin sıvısı kurutma kâğıdı ile çekilerek 1 saat boyunca sekonder antikorda (1:1000) inkube edildi.
7. Pipet yardımı ile distile su ile yıkama yapıldı ve sonra PBS'de 5 dakika bekletildi.
8. Frotiler avidin-peroksidaz kompleksinde 30 dakika inkübe edildi.
9. PBS ile yıkandıktan sonra yine PBS'de beş dakika tutuldu, sıvısı kurutma kâğıdı ile çekildi.
10. Taze hazırlanmış substrat-kromojen solüsyonu (DAB, Sigma D5905), oda sıcaklığında lamaların üzerine iki dakika (kesitlerde kahverengi renk oluşumu gözleninceye kadar) uygulandı. Daha sonra lamalar distile su ile 5 dakika yıkandı.
11. Harris hematoksilin ile 30 saniye zıt boyama yapıldı, sonrasında kesitler distile suda iki defa çalkalandıktan sonra hızlıca %96'luk alkol-1'den geçirildikten sonra %96'luk alkol-2 de üç dakika tutuldu.
12. Daha sonra %100 alkol-1 ve %100 alkol-2 de sırasıyla üçer dakika bekletildikten sonra ksilol-1 ve ksilol-2 de sırasıyla beşer dakika tutuldu ve entellan ile kapatıldı.

Boyama metotları uygulanmış olan kan frotileri, ışık mikroskobu ile incelendi ve karşılaştırıldı. Boyama sonuçları görüntü analiz sistemi (CellSence / Olympus) ile fotoğraflandı.

## 4. BULGULAR

Çalışma konusu olan balıkların, kan hücrelerinin morfolojik ve sitolojik incelemelerinde, memeli kanı ile ilgili bilgi birikimi temel alınarak değerlendirmeler yapıldı. MGG boyama metodu ile boyanan frotiler incelendiğinde, her üç balık türünde de eritrosit, rubrisit, lenfosit, monosit ve trombosit ayırımı kolay oldu. Bunun yanında granulosit görüntülerini ayırt etmekte güçlük yaşandı. Bu nedenle önce sitokimyasal boyama bulgularının incelenmesine karar verildi. Heparin ve EDTA antikoagulan kullanımının sitokimyasal boyamalara etkisi incelendi. Balıklara ve sitokimyasal boyama türüne göre iyi sonuç veren antikoagulan kullanımları kaydedildi (Tablo 2). Sitokimyasal boyama sonuçlarından yola çıkılarak, granülositlerin özellikleri belirlendi. Daha sonra memeliler ve kanatlılardaki gibi, balık türlerinde de granülositler nötrofil, heterofil, eozinofil, bazofil olarak sınıflandırıldı.

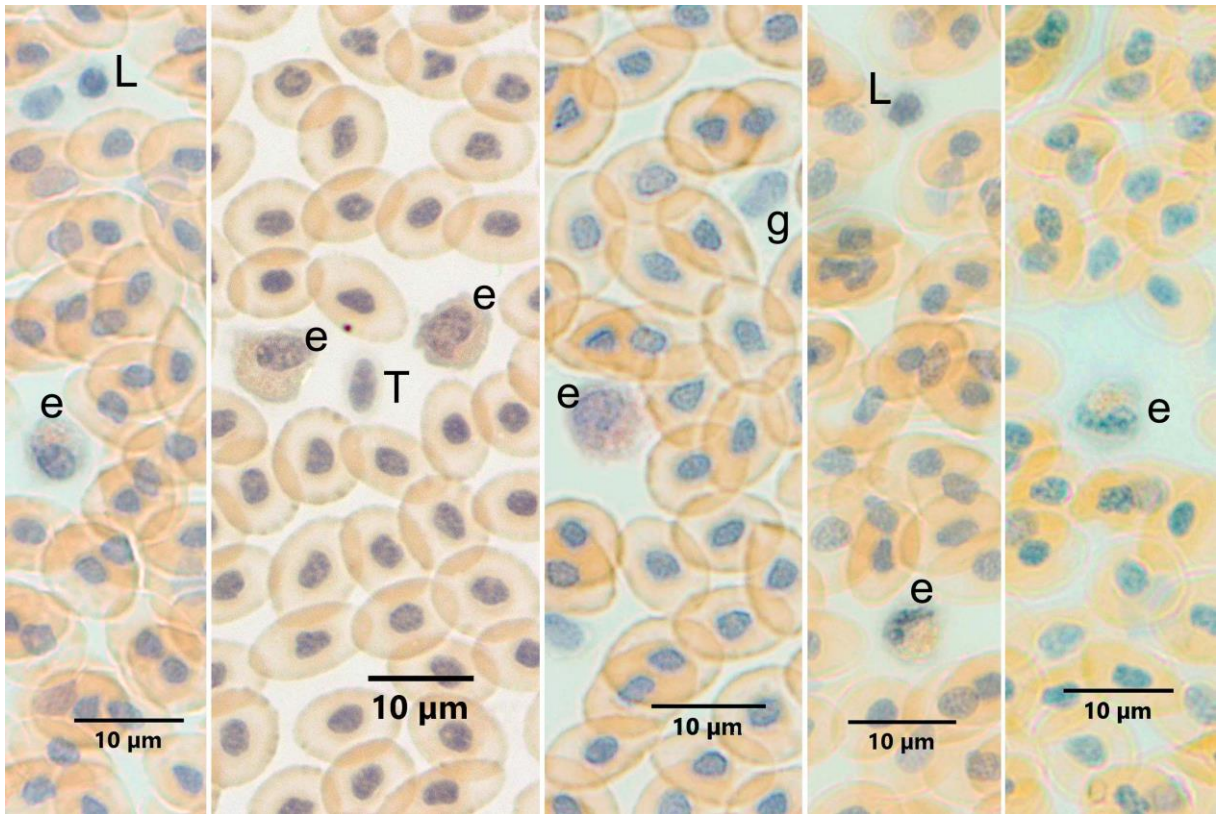
**Tablo 2.** Deniz levređi, ipura ve Gökkuşuđı alabalıđı, iyi sonuç alınan kan boyamalarında, tespit ve antikoagulan kullanımı.

<b>Boyama Metotları</b>	<b>Deniz levređi</b>		<b>ipura</b>		<b>Gökkuşuđı alabalıđı</b>	
	<b>Antikoagulan</b>	<b>Tespit</b>	<b>Antikoagulan</b>	<b>Tespit</b>	<b>Antikoagulan</b>	<b>Tespit</b>
<b>MGG</b>	EDTA/Heparin	Metanol	Heparin	Metanol	Heparin	Metanol
<b>SB</b>	Heparin/EDTA	Formol Buharı	Heparin/EDTA	Formol Buharı	Heparin/EDTA	Formol Buharı
<b>CR</b>	Heparin/EDTA	Formol Buharı	Heparin	Formol Buharı	Heparin/EDTA	Formol Buharı
<b>PAS</b>	Heparin	Aseton, Metanol	Heparin	Metanol	Heparin /EDTA	Aseton, Metanol
	EDTA	Aseton, Metanol				
<b>MGP</b>	Heparin/EDTA	Carnoy	Heparin/EDTA	Carnoy	EDTA	Carnoy
<b>TB</b>	Heparin/EDTA	Metanol	Heparin/EDTA	Metanol	Heparin/EDTA	Metanol
<b>ANAE</b>	Heparin	Glutaraldehid- Aseton	Heparin	Glutaraldehid- Aseton	Heparin	Glutaraldehid- Aseton

## 4.1. Deniz Levreği Kanı

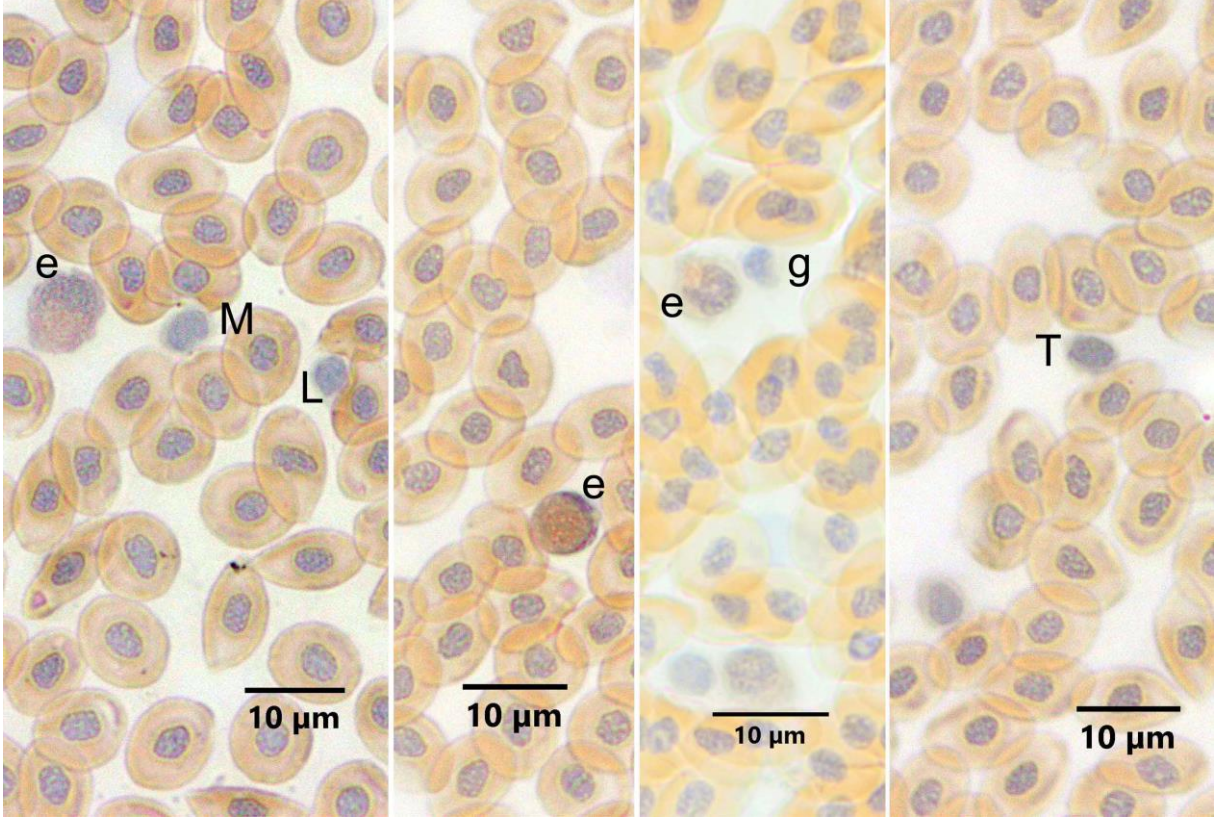
### 4.1.1. CR Boyama Metodu

Eozinofil granülosit varlığını arařtırmak amacıyla heparin (Resim 5A) ve EDTA (Resim 5B) antikoagulan kullanılan ve formol buharı ile tespit edilen frotilere CR boyama metodu uygulandı. Deniz levreğinde eozinofil lökositlerin granüllerinin CR ile turuncu renkte ince granüler tarzda boyandıđı gözlemlendi. Sitoplazmanın hafif bozofilik olduđu, çekirdeklerinin yuvarlađımsı oval veya loplulu olduđu görüldü. Antikoagulan olarak heparin veya EDTA kullanımını CR boyamada dikkate deđer önemde bir farklılık oluřturmadı.



**Resim 5A.** Heparin antikoagulan kullanılmıř Deniz levređi kanında eozinofillerin görünümü.

e: Eozinofil, L: Lenfosit, T: Trombosit, g: Granulosit. CR Boyama Metodu.



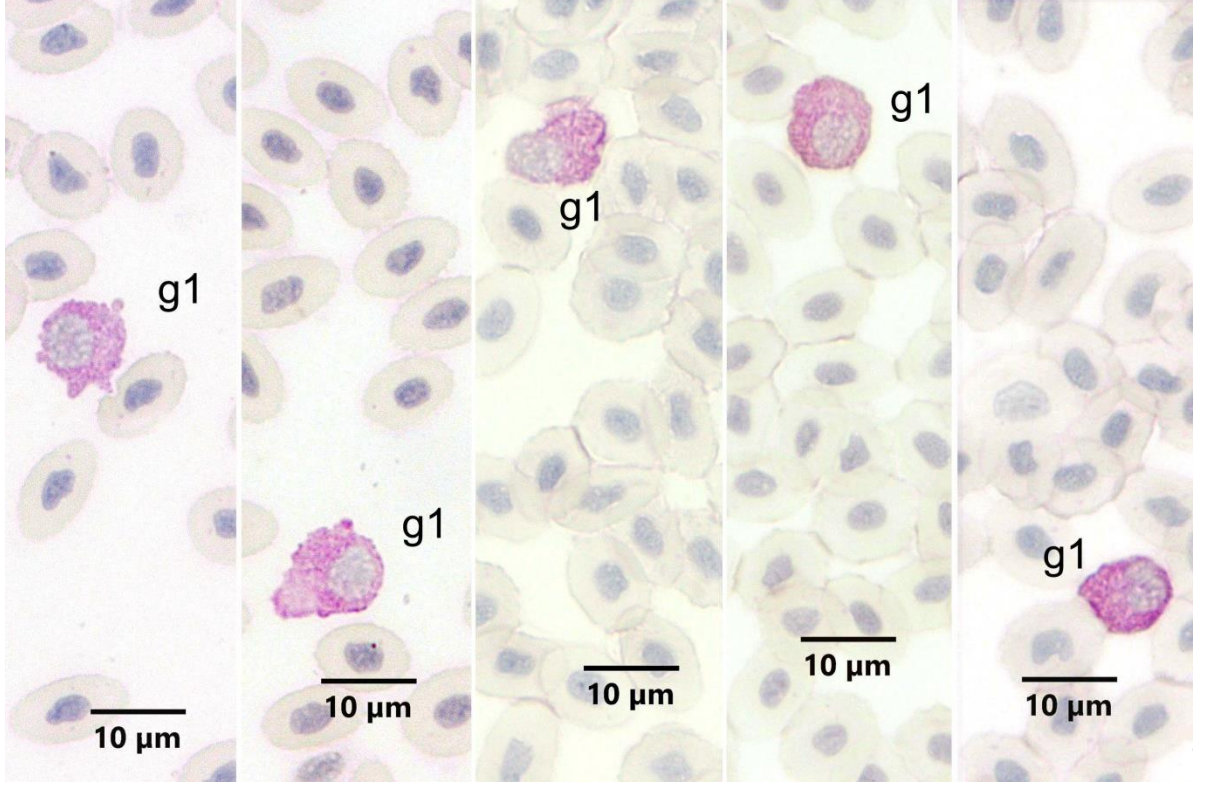
**Resim 5B.** EDTA antikoagulan kullanılmış Deniz levreği kanında eozinofillerin görünümü. e: Eozinofil, L: Lenfosit, T: Trombosit, M: Monosit, g: Granulosit. CR Boyama Metodu.

#### 4.1.2. PAS Boyama Metodu

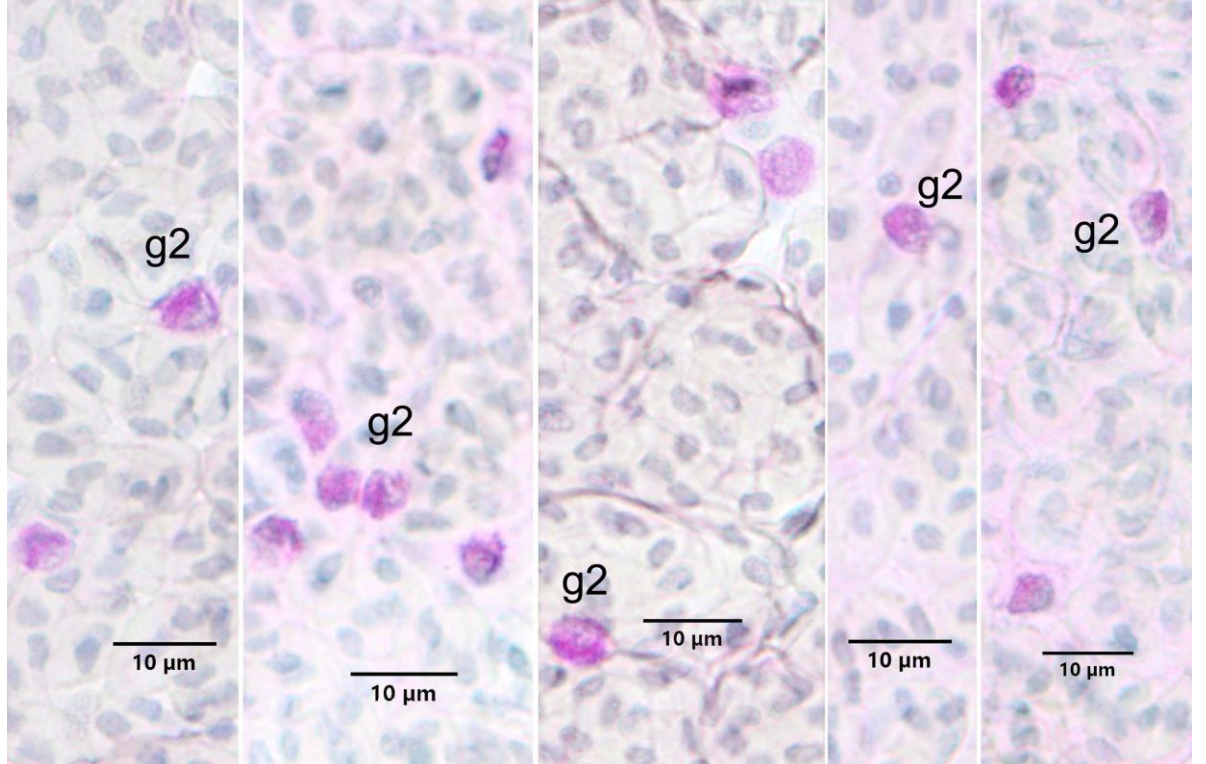
Glikojen veya nötral mukosubstan içeriği olan hücrelerin varlığını araştırmak amacıyla, heparin ve EDTA antikoagulan kullanılan, aseton veya metanol ile tespit edilen frotilere PAS boyama metodu uygulandı.

Heparinize kanlardan aseton ile tespit edilenlerde farklı morfolojide hücreler tespit edildi. İri bir sitoplazmaya sahip olan granüllü hücreler granülosit 1 olarak isimlendirildi. Bunların çekirdeklerinin çoğunlukla yuvarlağımsı oval oldukları dikkati çekti (Resim 6A). Daha küçük sitoplazmaya, oval veya loplu çekirdeğe sahip olanlar da granülosit 2 olarak kaydedildi (Resim 6B).





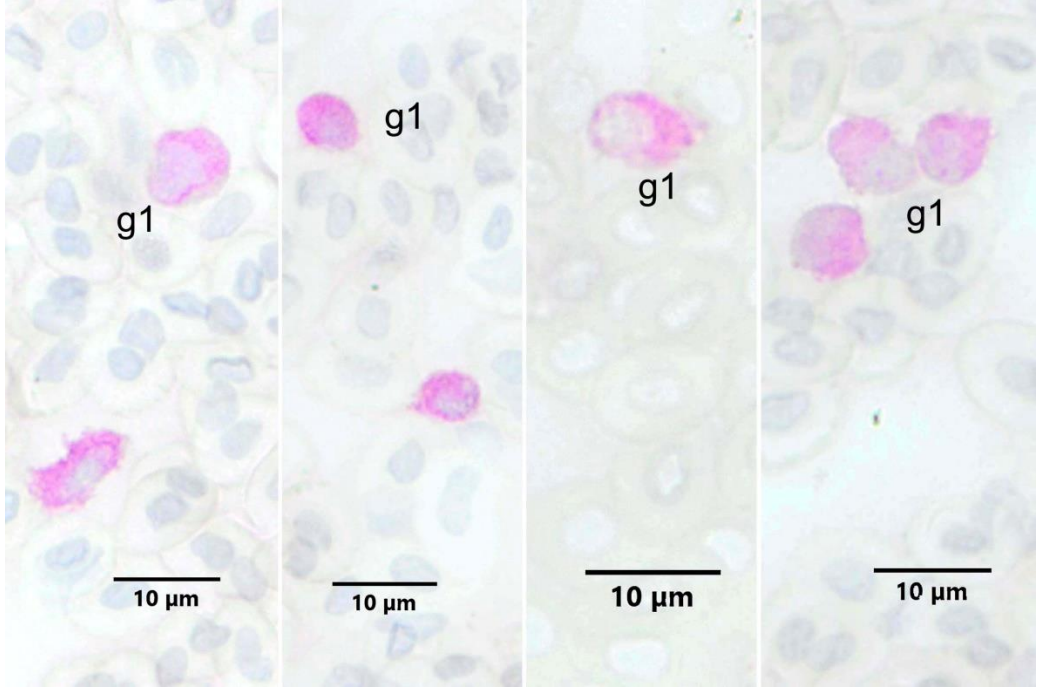
**Resim 6A.** Heparin antikoagulan kullanılmış aseton ile tespit edilmiş Deniz levreği kanında PAS pozitif reaksiyon veren hücreler. g1: Granulosit tip 1. PAS Boyama Metodu.



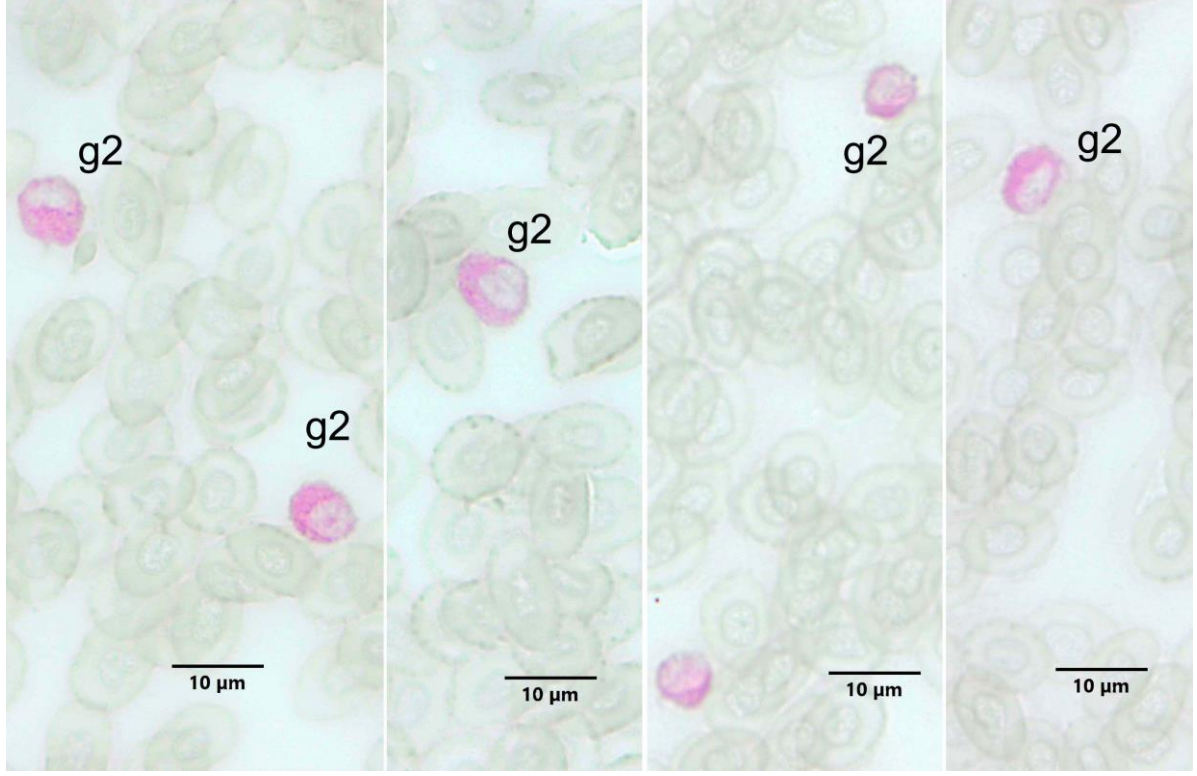
**Resim 6B.** Heparin antikoagulan kullanılmış aseton ile tespit edilmiş Deniz levreği kanında PAS pozitif reaksiyon veren hücreler. g2: Granulosit tip 2. PAS Boyama Metodu.



Heparinize kanlardan metanol ile tespit edilen frotilerde de aseton ile tespit edilenlerde olduđu gibi farklı morfolojide hücreler tespit edildi. İri bir sitoplazmaya sahip olan hücreler granülosit 1 olarak isimlendirildi. Çekirdeklerinin şekillerinin farklı olduđu görüldü (Resim 7A). Daha küçük sitoplazmaya ve loplu çekirdeđe sahip olanlar da granülosit 2 olarak kaydedildi (Resim 7B). Heparinize levrek kanında frotilerin aseton ile tespit edilmesinin metanol tespiti göre daha iyi sonuç verdiđi gözlemlendi.

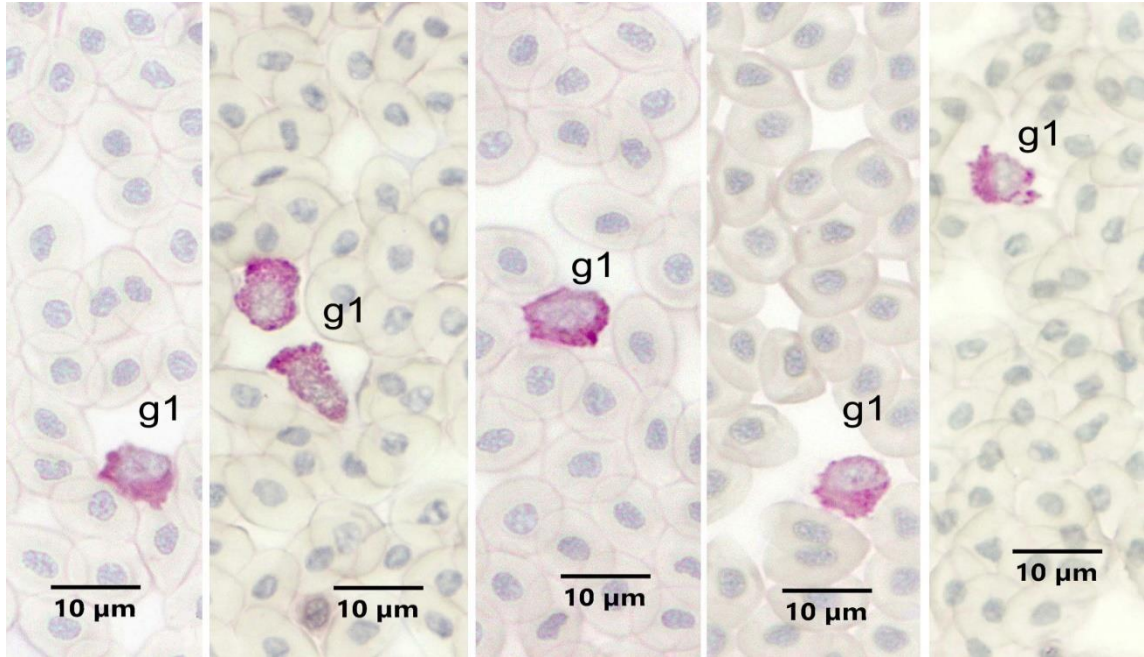


**Resim 7A.** Heparin antikoagulan kullanılmıř metanol ile tespit edilmiř Deniz levređi kanında PAS pozitif reaksiyon veren hücreler. g1: Granulosit tip 1. PAS Boyama Metodu.

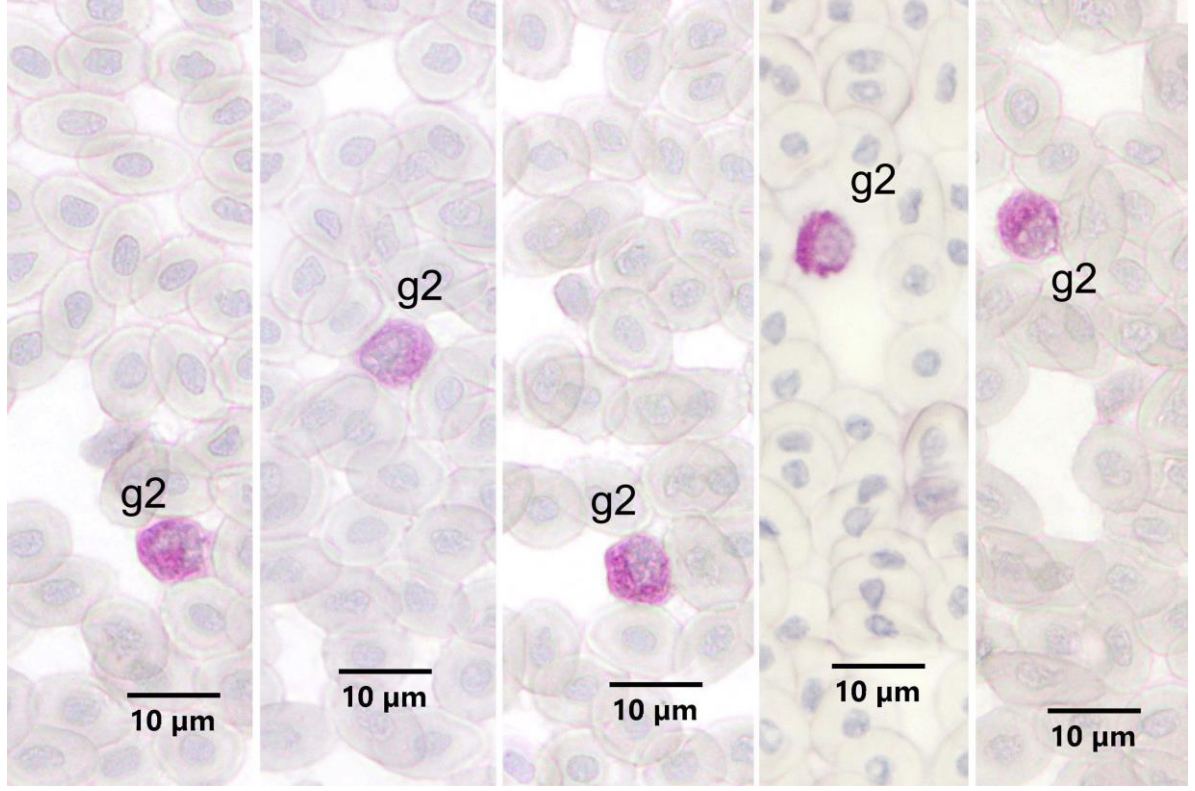


**Resim 7B.** Heparin antikoagulan kullanılmış metanol ile tespit edilmiş Deniz levreği kanında PAS pozitif reaksiyon veren hücreler. g2: Granulosit tip 2. PAS Boyama Metodu.

EDTA antikoagulan kullanılmış ve aseton ile tespit edilmiş frotilerde de (Resim 8A, B) granülosit tip 1 ve tip 2 PAS pozitif hücreler tespit edildi.



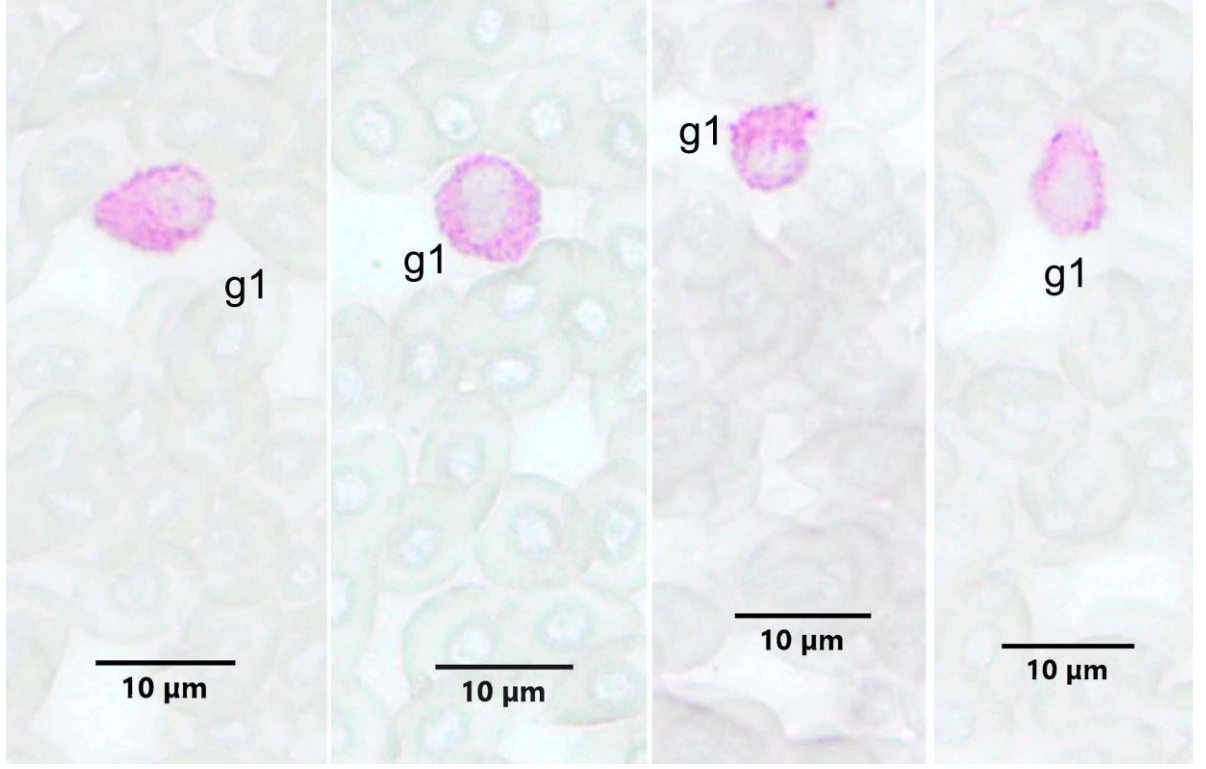
**Resim 8A.** EDTA antikoagulan kullanılmış aseton ile tespit edilmiş Deniz levreği kanında PAS pozitif reaksiyon veren hücreler. g1: Granulosit tip 1. PAS Boyama Metodu.



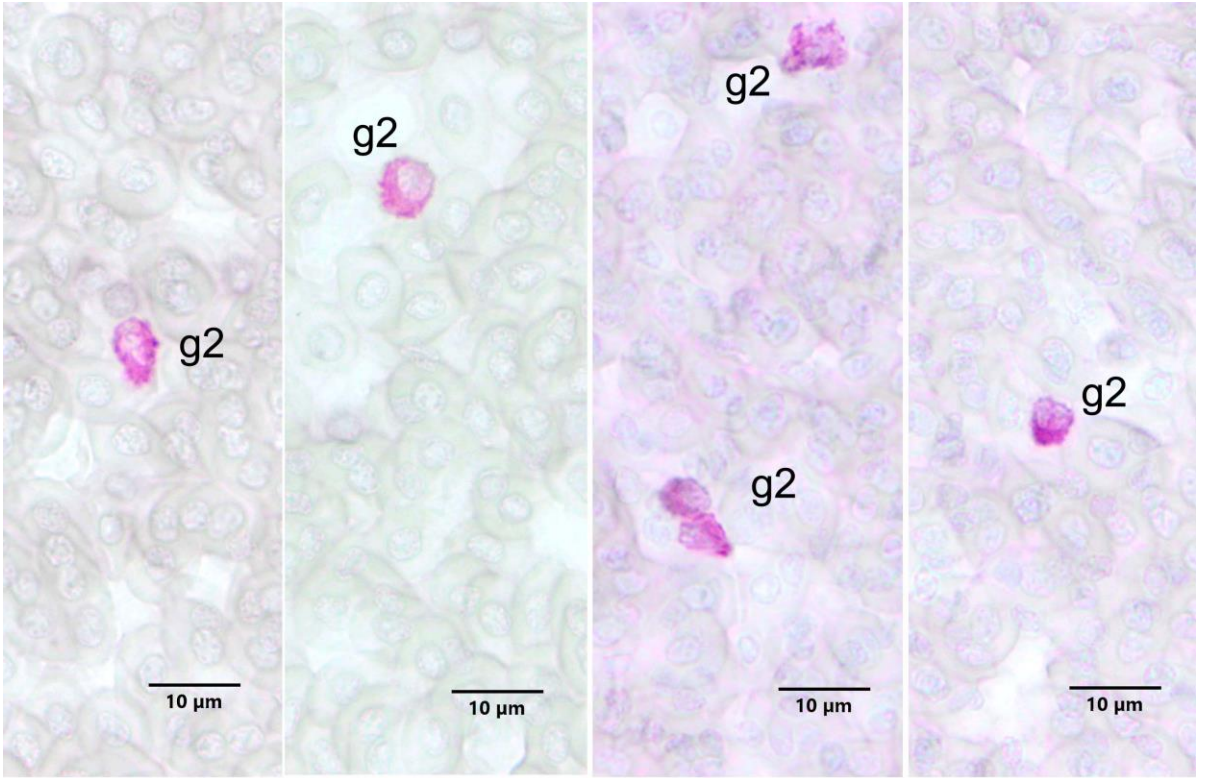
**Resim 8B.** EDTA antikoagulan kullanılmış aseton ile tespit edilmiş Deniz levreği kanında PAS pozitif reaksiyon veren hücreler. g2: Granulosit tip 2. PAS Boyama Metodu.

Yine EDTA kullanılmış metanol ile tespit edilmiş frotilerde de granülosit tip 1 ve 2 PAS pozitif hücreler tespit edildi (Resim 9A, B). Metanol kullanımının PAS boyamayı bir miktar olumsuz etkilediği dikkati çekti.





**Resim 9A.** EDTA antikoagulan kullanılmış metanol ile tespit edilmiş Deniz levreği kanında PAS pozitif reaksiyon veren hücreler. g1: Granulosit tip 1. PAS Boyama Metodu.

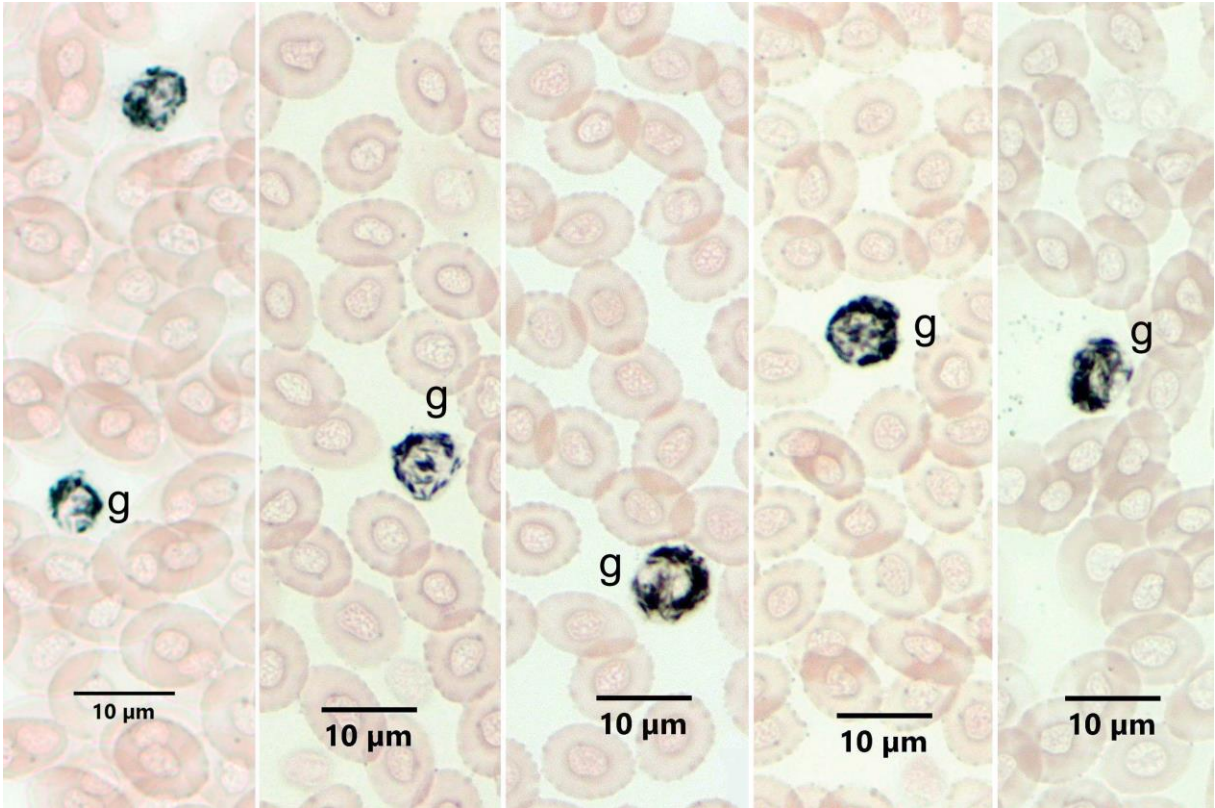


**Resim 9B.** EDTA antikoagulan kullanılmış metanol ile tespit edilmiş Deniz levreği kanında PAS pozitif reaksiyon veren hücreler. g2: Granulosit tip 2. PAS Boyama Metodu.

Levrek kan frotilerinde PAS boyama için heparin ve EDTA antikoagulan karşılaştırıldığında önemli bir fark olmadığı fakat aseton tespitinin metanol tespite göre bir miktar daha iyi sonuç verdiği gözlemlendi.

#### 4.1.3. SB Boyama Metodu

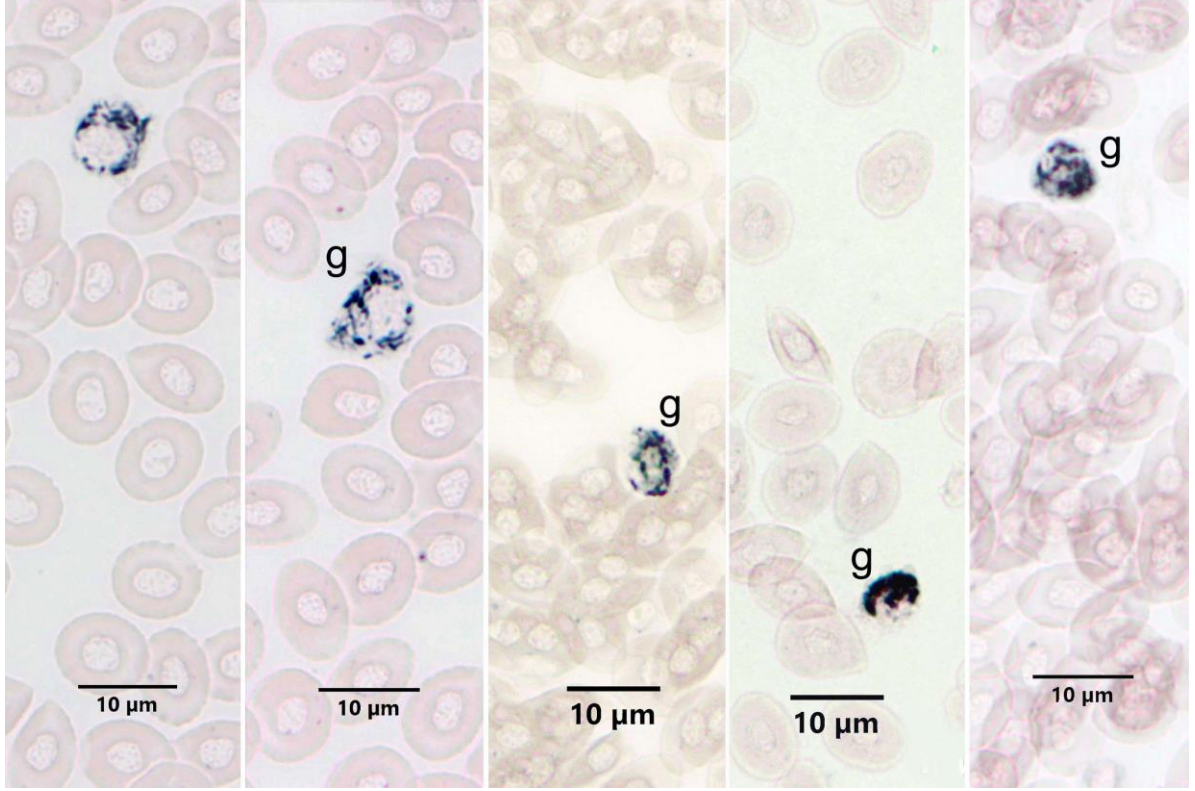
Hem heparin (Resim 10A) hem de EDTA (Resim 10B) ile tespit edilen Deniz levreği kanlarından hazırlanmış ve formol buharında tespit edilmiş frotilerde SB boyası ile pozitif reaksiyon gösteren granülositler tespit edildi. Granüllerin çubuk şeklinde olduğu dikkati çekti. Hücre büyüklükleri ve granül miktarlarının farklı olabildiği gözlemlendi. Çekirdeklerinin lopluk veya yuvarlağımsı oval oldukları dikkati çekti. Deniz Levreği kan frotilerinde SB boyama için heparin ve EDTA antikoagulan karşılaştırıldığında önemli bir fark olmadığı kaydedildi.



**Resim 10A.** Heparin antikoagulan kullanılmış Deniz levreği kanında SB pozitif reaksiyon veren hücreler.

g: Granulosit. SB Boyama Metodu.



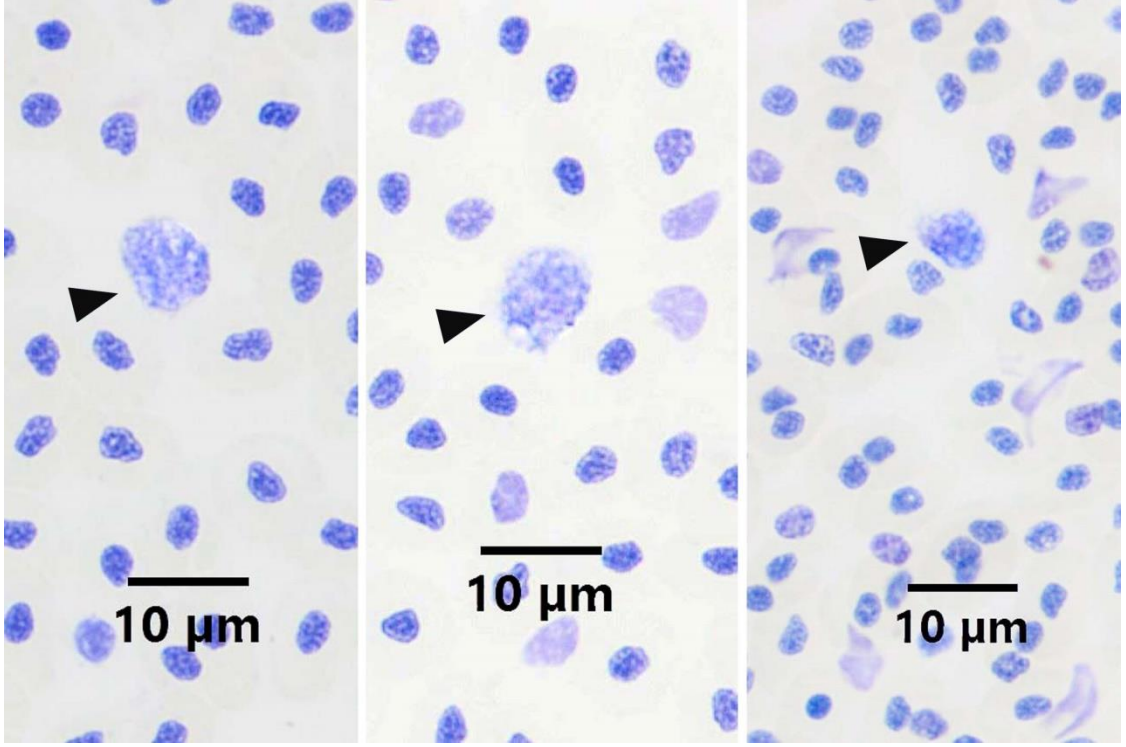


**Resim 10B.** EDTA antikoagulan kullanılmış Deniz levreği kanında SB pozitif reaksiyon veren hücreler.

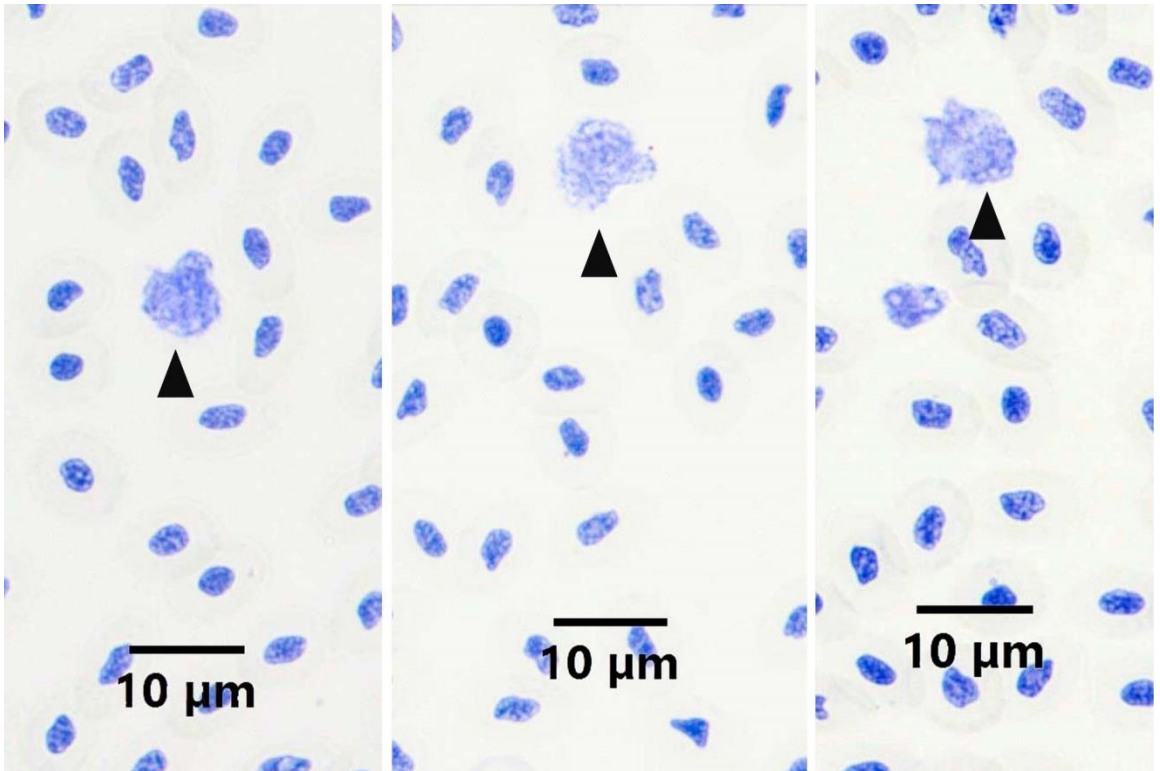
g: Granulosit. SB Boyama Metodu.

#### 4.1.4. TB Boyama Metodu

Heparin (Resim 11A) ve EDTA (Resim 11B) kullanılan kan frotilerine metanol tespitinden sonra toluidine blue pH 4 boyama metodu uygulandığında, tüm hücrelerin çekirdeklerinin ve sitoplazması bazofilik olan hücrelerin sitoplazması boyandı. Bazofil olarak belirlenebilecek mavi mor granüllü hücreler arandı. Az sayıda sitoplazması açık mavi olup, ortokromatik boyanan, çok ince mavi granüllere sahip hücreler tespit edildi. Bu hücrelerin bazofil oldukları düşünüldü. Deniz levreği kan frotilerinde TB boyama için heparin ve EDTA antikoagulan karşılaştırıldığında önemli bir fark olmadığı gözlemlendi.



**Resim 11A.** Heparin antikoagulan kullanılmış Deniz levreği kanında TB pozitif reaksiyon veren hücreler. Ok başları: TB pozitif granüllü hücre. TB pH 4 Boyama Metodu.

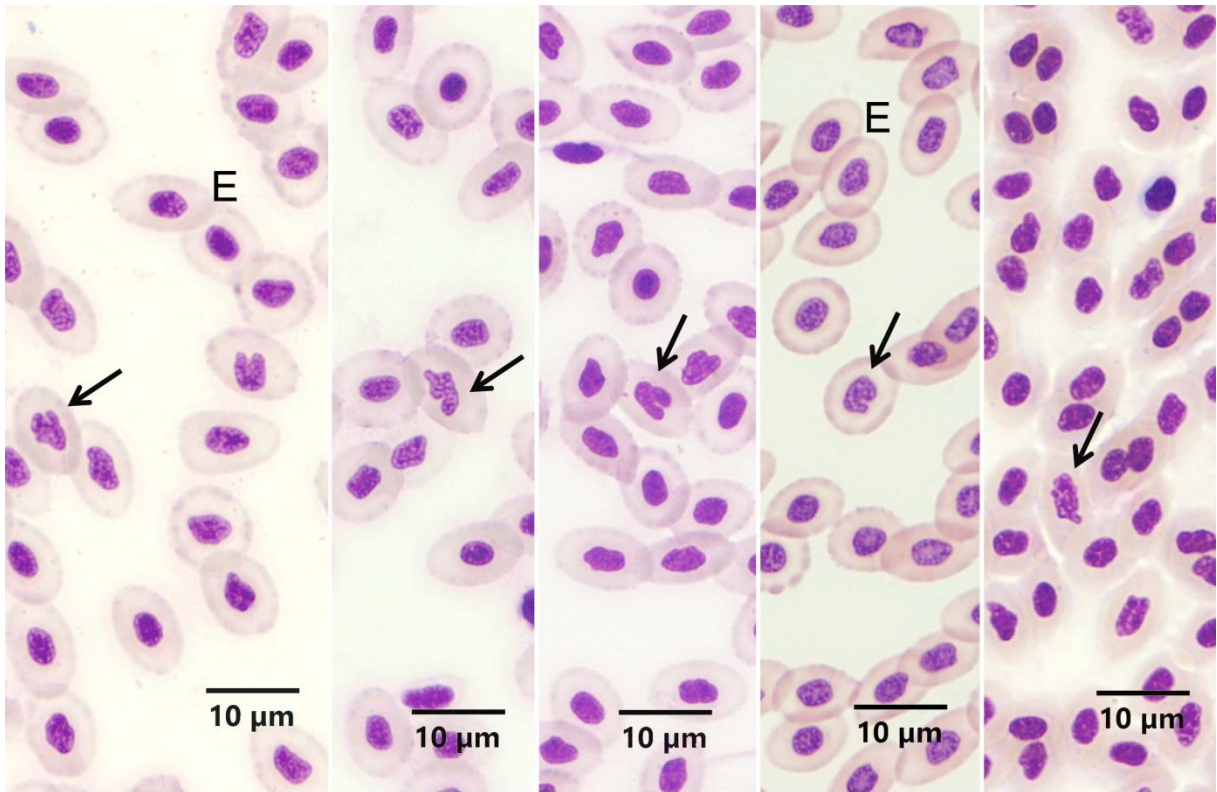


**Resim 11B.** EDTA antikoagulan kullanılmış Deniz levreği kanında TB pozitif reaksiyon veren hücreler. Ok başları: TB pozitif granüllü hücre. TB pH 4 Boyama Metodu.

#### 4.1.5. MGG Boyama Metodu

Heparin ve EDTA kullanılan kan frotilerine metanol tespitinden sonra May-Grünwald Giemsa boyama metodu uygulandı. Her iki antikoagulan kullanımında da sonuç alınmış olmasına rağmen EDTA kullanılan frotilerin daha net görüntü verdiği dikkati çekti.

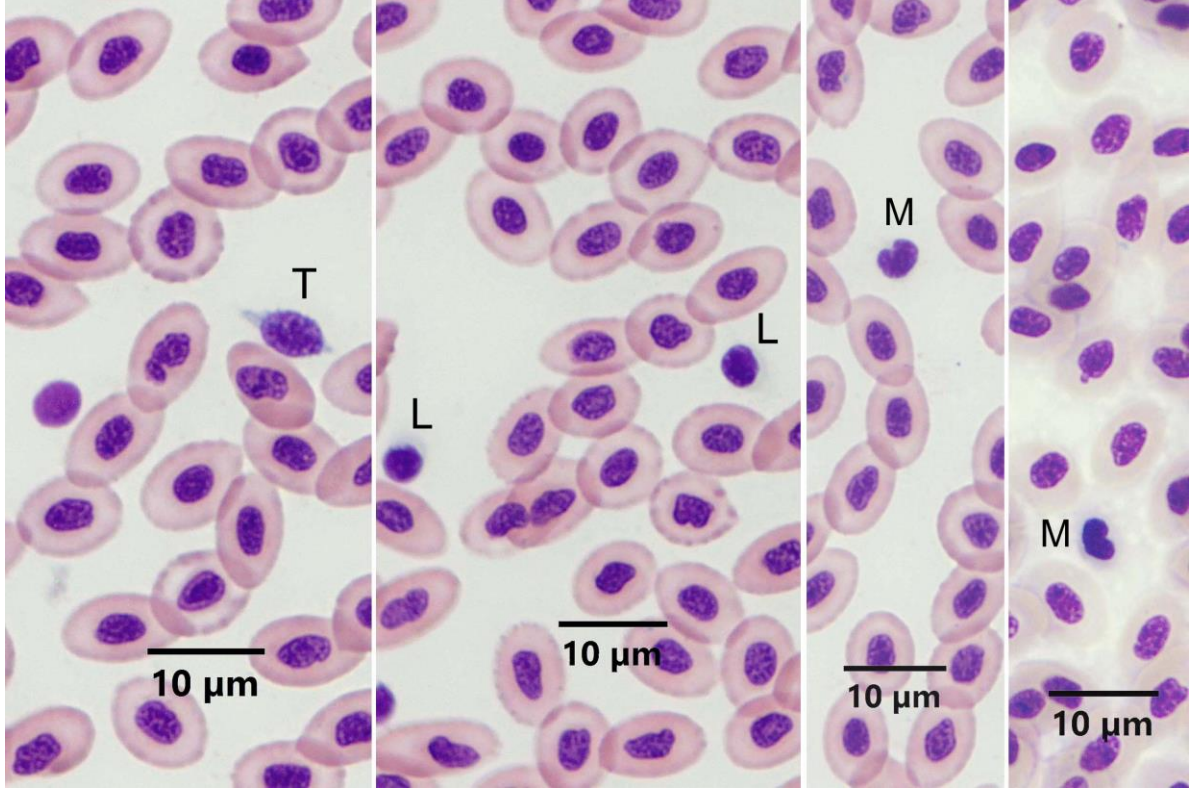
Eritrositler oval şekilli olup, pembe sitoplazmalı ve hücrenin merkezinde oval çekirdekli olmak üzere, klasik görünümde gözlemlendi (Resim 12) Bununla birlikte bazı çekirdeklerin at nalı, loplu veya burgu şeklinde olduğu dikkati çekti. Sitoplazması olgun eritrositlerden daha açık renkte olmak üzere, immatür eritrositlere de rastlandı. İmmatür eritrositlerin şekillerinin yuvarlağımsı olduğu gözlemlendi.



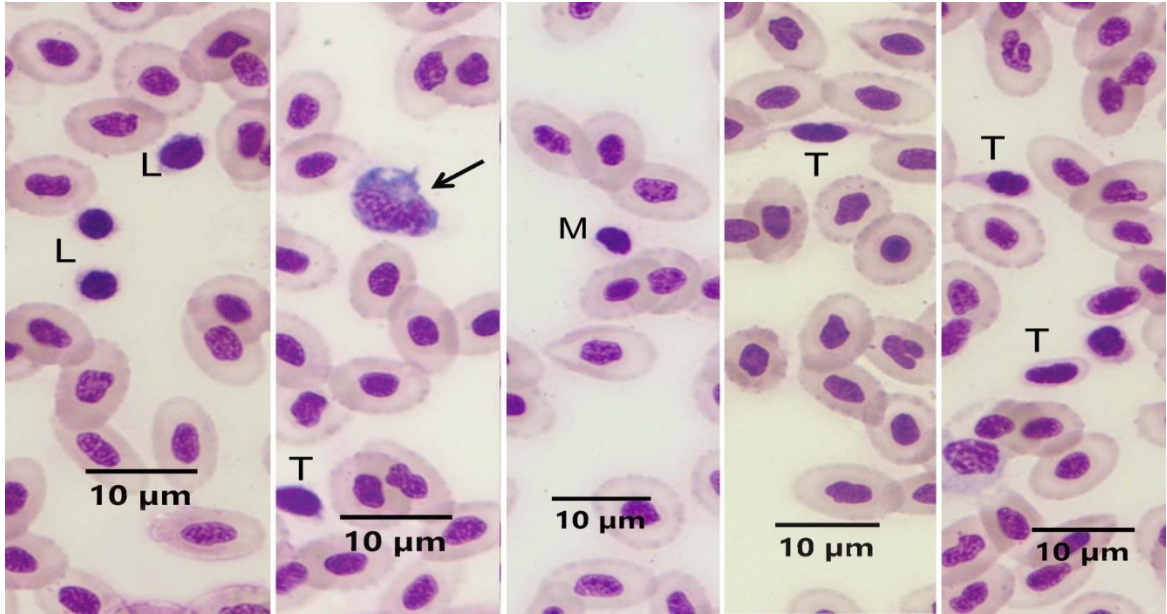
**Resim 12.** Deniz levreği kanında farklı şekilli çekirdeğe sahip eritrositlerin görünümü. E: Normal çekirdekli eritrositler, Oklar: Normal dışı şekilde çekirdeğe sahip eritrositler. MGG Boyama Metodu.

Deniz levreğinde trombositler farklı genişliklerde mekik şeklinde gözlemlendi (Resim 13A, B). Sitoplazma miktarları ve boyanma özellikleri de çok farklı olmamakla birlikte değişkenlik gösterebildiği dikkati çekti bazen az miktarda mavi sitoplazmalı bazen de hafif eozinifilik sitoplazmalı trombositlere rastlandı.





**Resim 13A.** EDTA antikoagulan kullanılmış Deniz levreği kanında kan hücrelerinin görünümü. T: Trombosit, L: Lenfosit, M: Monosit. MGG Boyama Metodu.

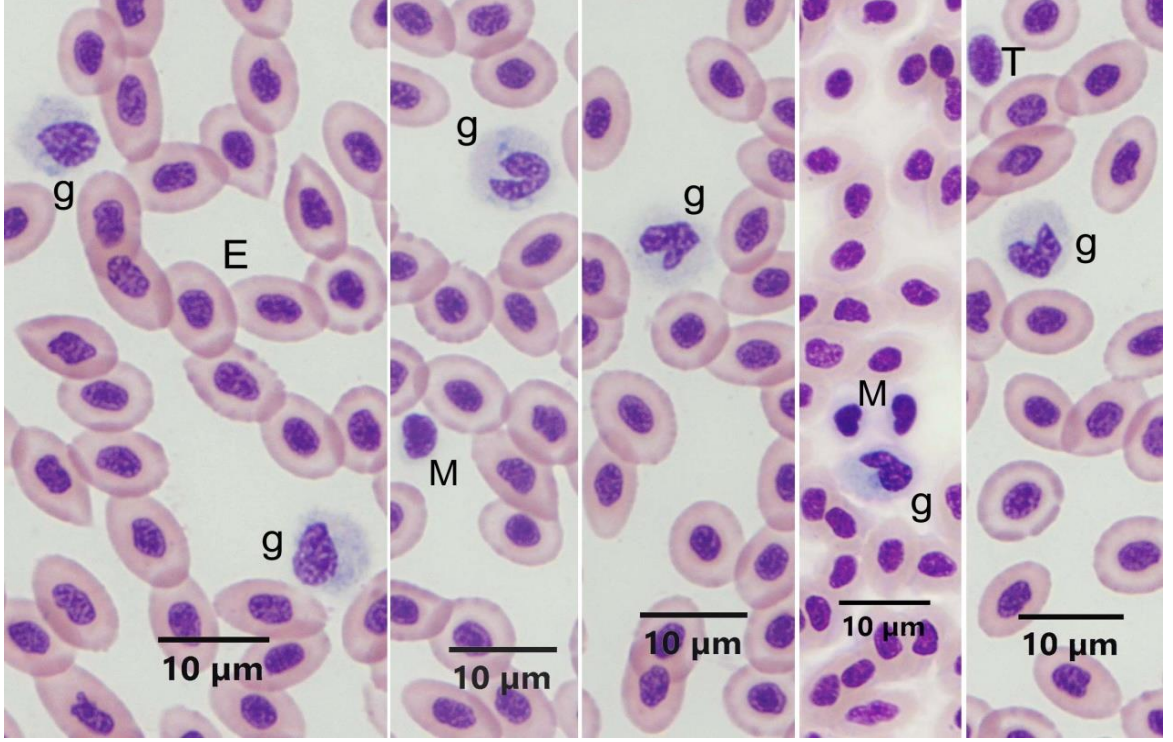


**Resim 13B.** Heparin antikoagulan kullanılmış Deniz levreği kanında kan hücrelerinin görünümü. T: Trombosit, L: Lenfosit, M: Monosit, Ok: Makrofaj. MGG Boyama Metodu.

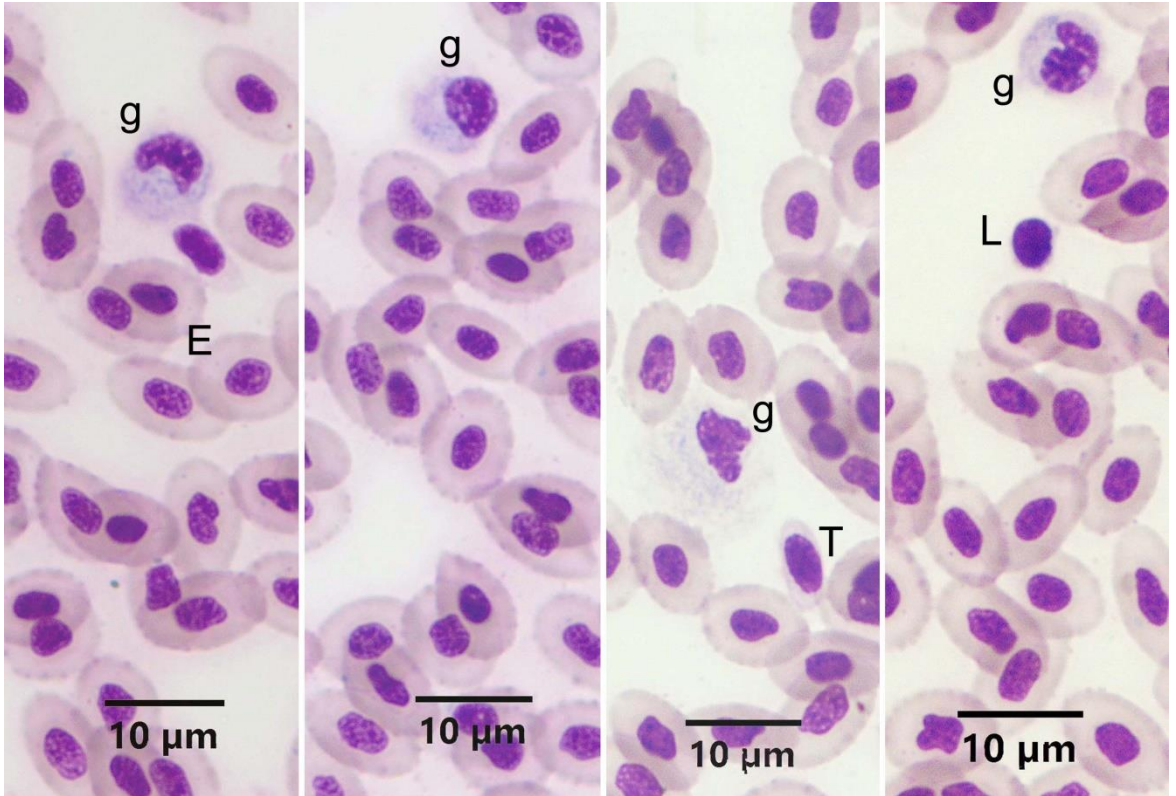
Deniz levreğinde agranüositlerden, lenfositlerin (Resim 13A, B) şekil olarak yuvarlak olup, çok az olan sitoplazmalarının bazofilik olduğu gözlemlendi. Küçük ve büyük lenfositlerin bulunduğu, sitoplazmik çıkıntı benzeri oluşumlara sahip olabildiği dikkati çekti.

Başka bir agranüosit olan monositler, genelde böbrek şeklinde az miktarda bazofilik sitoplazmalarıyla gözlemlendiler (Resim 13A,B; Resim 14A). Sitoplazmalarında bazen vakuol benzeri yapılar rastlandı. Ayrıca, koyu mavi boyanan sitoplazmaları ve sıklıkla girintili ve parçalı, aynı zamanda iri ve koyu mor boyanan çekirdekleriyle ve psöydopod benzeri uzantılarıyla makrofaj olduğu düşünülen hücrelere rastlandı (Resim 13B).

Deniz levreğinde hem EDTA (Resim 14A) hem de heparin antikoagulan (Resim 14B) kullanılmış kan frotilerinde granüositler incelendiler. Lenfosit, monosit ve trombositler ayırt edildikten sonra, geriye kalan hücrelerin sitoplazmalarında granül yapılarının MGG boyama metoduyla boyanmadığı farkedildi. Bu nedenle nötrofil, eozinofil veya bazofil granüosit olarak ayırımları MGG boyama metodu ile yapılamadı. Bu hücrelerin, daha önce yapılan, CR, PAS ve SB sitokimyasal boyama metotlarının sonuçlarından yola çıkılarak, genel anlamda granüositler olduğuna karar verildi ve granüosit olarak isimlendirildiler. Granüositlerin sitoplazmalarının hafif düzeyde bazofilik boyandığı dikkati çekti (Resim 14A, B). Çekirdeklerinin oval, at nalı şeklinde veya lopluklu olabildikleri, loplukların bir diğerinin üzerine kıvrılabildiği gözlemlendi (Resim 14A, B). Deniz levreği frotilerinde MGG boyamada bazofil granüositlere rastlanmadı.



**Resim 14A.** EDTA antikoagulan kullanılmış Deniz levreği kanında kan hücrelerinin görünümü. E: Eritrositler, g: Granülosit, M: Monosit, T: Trombosit. MGG Boyama Metodu.

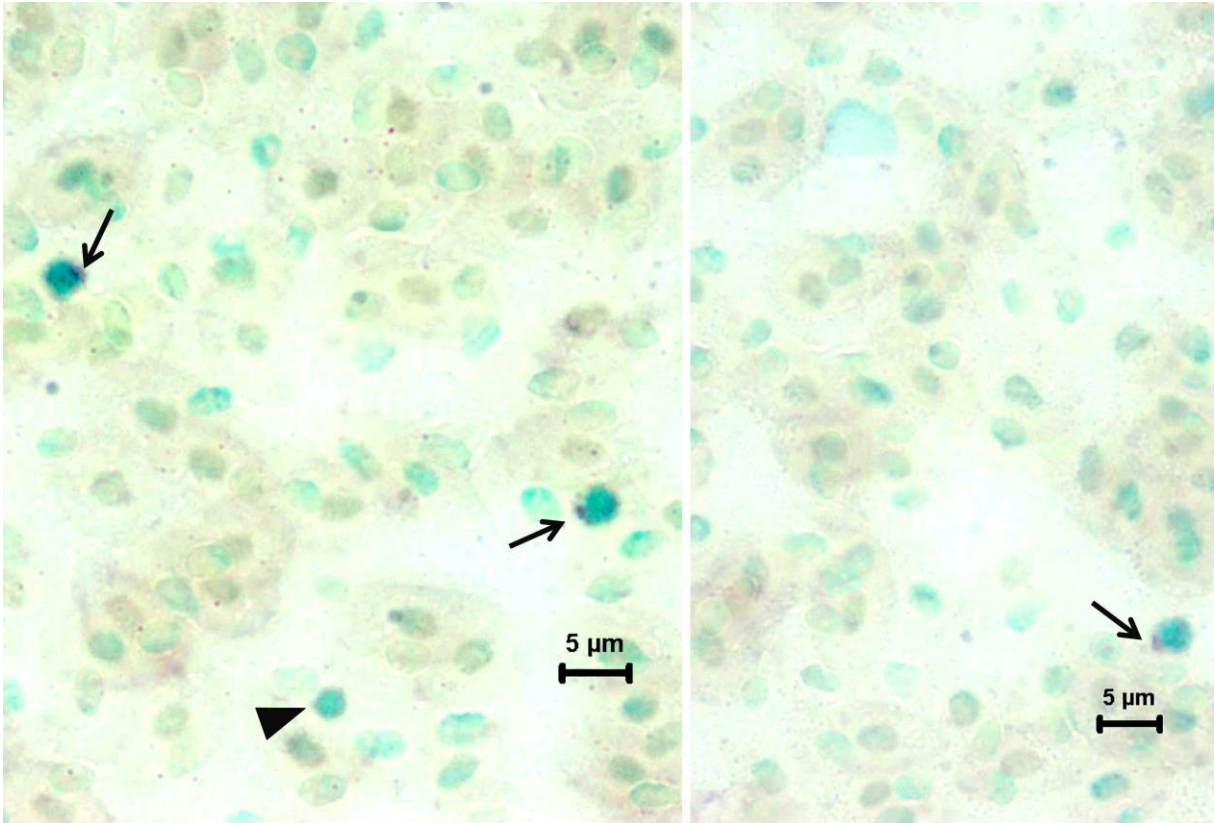


**Resim 14B.** Heparin antikoagulan kullanılmış Deniz levreği kanında kan hücrelerinin görünümü. E: Eritrositler, g: Granülosit, T: Trombosit, L: Lenfosit. MGG Boyama Metodu.



#### 4.1.6. ANAE PH 5.8 Boyama Metodu

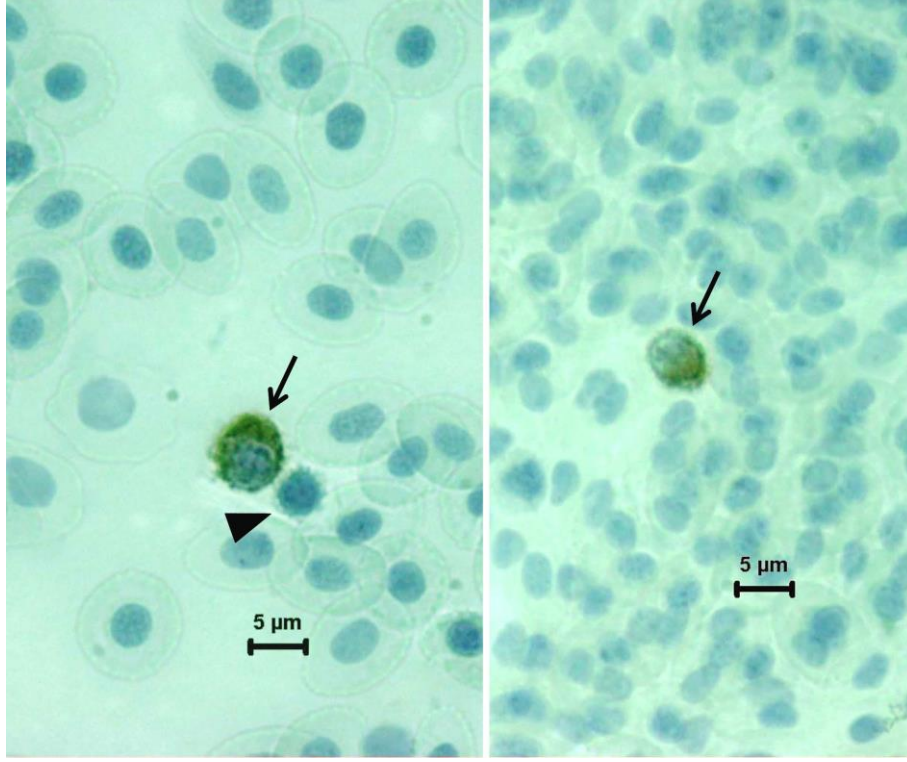
Deniz levreğinin heparin antikoagulan kullanılmış kan frotilerine, glutaraldehit-aseton tespitinden sonra uygulanan ANAE enzim boyaması sonucunda, bazı lenfositlerde kahverengimsi renkte pozitif reaksiyon gözlemlendi (Resim 15). Pozitif reaksiyon vermeyen lenfositlerin de olduğu dikkati çekti (Resim 15, Ok başı). ANAE pozitif lenfositlerin T lenfosit olduğuna karar verildi.



**Resim 15.** Deniz levreği kanında Heparinize frotilerde ANAE pozitif lenfositlerin görünümü (oklar). Ok başı: ANAE negatif lenfosit. ANAE pH 5.8 Boyama Metodu.

#### 4.1.7. sABC Boyama Metodu

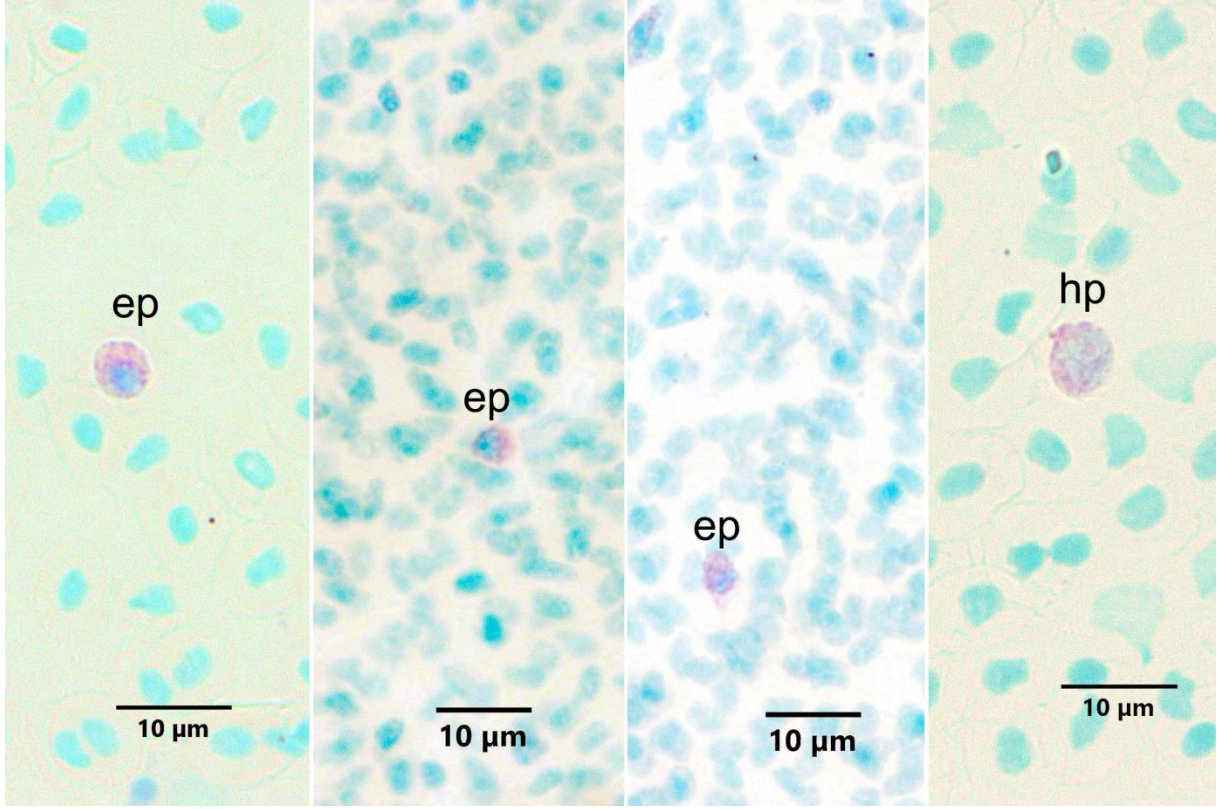
Heparinize frotilere levrek timosit monoklonal antikorunu (DLT15) kullanılarak uygulanan strep-ABC boyama metodu sonucunda reaksiyon pozitif T lenfositler ayırd edildiler (Resim 16).



**Resim 16.** Deniz levreği kanında Heparinize frotilerde DLT15 pozitif T lenfositlerin görünümü (oklar)  
Ok başı: DLT15 negatif lenfosit. sABC Boyama Metodu.

#### 4.1.8. MGP Boyama Metodu

Carnoy tespiti sonrası frotilere MGP boyama metodu uygulandığında çok az sayıda MGP pozitif hücre gözlemlendi (Resim 17). Bu hücrelerin farklı büyüklüklerde hücreler olduğu dikkati çekti. Heparin ve EDTA kullanılmış kan frotileri arasında farklılık gözlenmedi.



**Resim 17.** EDTA ve heparinli Deniz levreği kanlarından hazırlanmış frotilerde, MGP pozitif hücrelerin görünümü. ep: EDTA kullanılmış kanda MGP pozitif hücre. hp: Heparin kullanılmış kanda MGP pozitif hücre. MGP Boyama Metodu.

Frotilerde eksentrik nükleolu olan MGP pozitif hücrelerin plazma hücreleri, loplu çekirdekli olan hücrelerin ise immatür granülositler olabileceği düşünüldü.

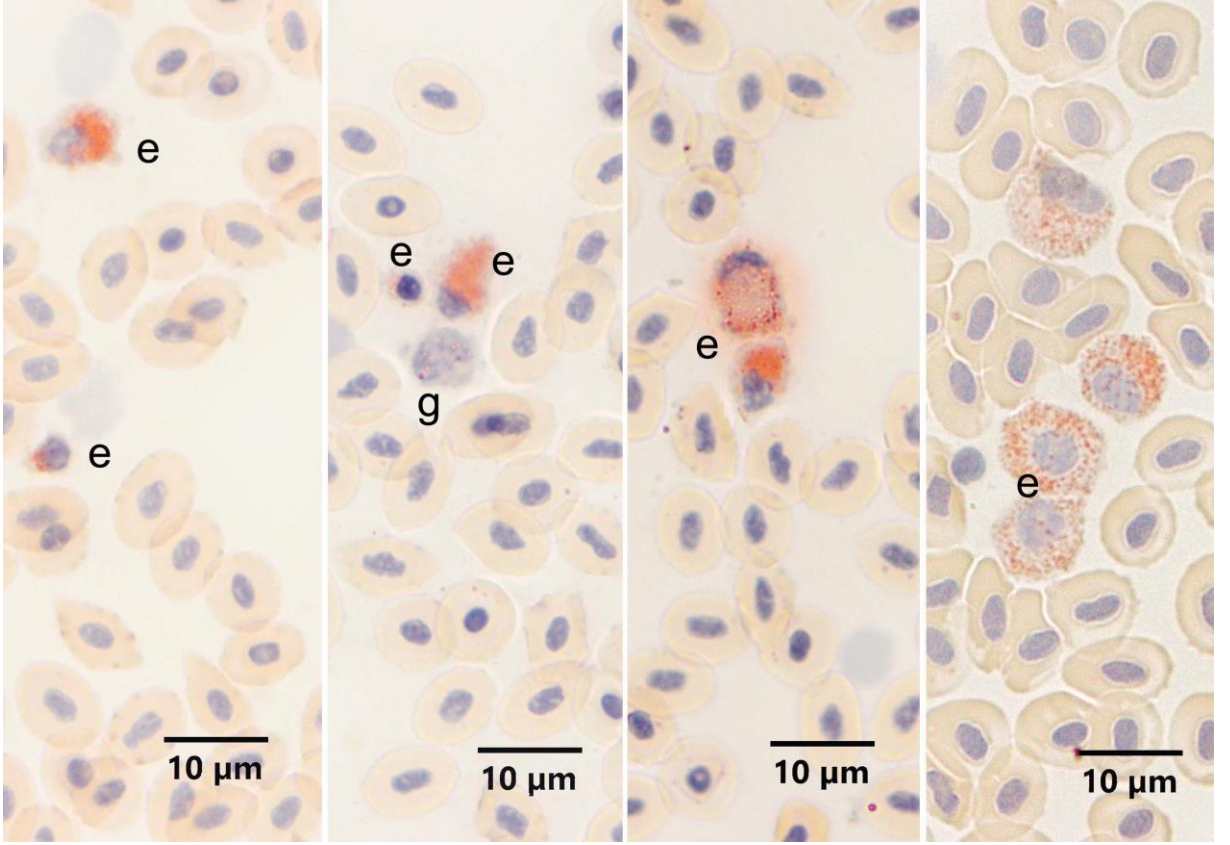
## 4.2. Çipura Kanı

### 4.2.1. CR Boyama Metodu

Eozinofil varlığını araştırmak amacıyla EDTA (Resim 18) ve heparin (Resim 19A, B) antikoagulan kullanılan ve formol buharı ile tespit edilen frotilere CR boyama metodu uygulandı. Her iki antikoagulan kullanımında da Çipura'da eozinofiller CR pozitif olarak gözlemlendi. Eozinofillerin granüllerinin CR ile turuncu renkte ve belirgin şekilde boyandığı görüldü. Sitoplazmalarının çok hafif bazofilik boyandığı dikkati çekti. Hücrelerin büyüklüklerinin farklı olduğu, oldukça küçük eozinofillerin de bulunduğu dikkati çekti. Eozinofil çekirdeklerinin yuvarlak, oval veya yassılmış olduğu görüldü. Loplu çekirdeklere de rastlandı. Bununla birlikte Çipura'da antikoagulan farkının eozinofillerin boyanmasında

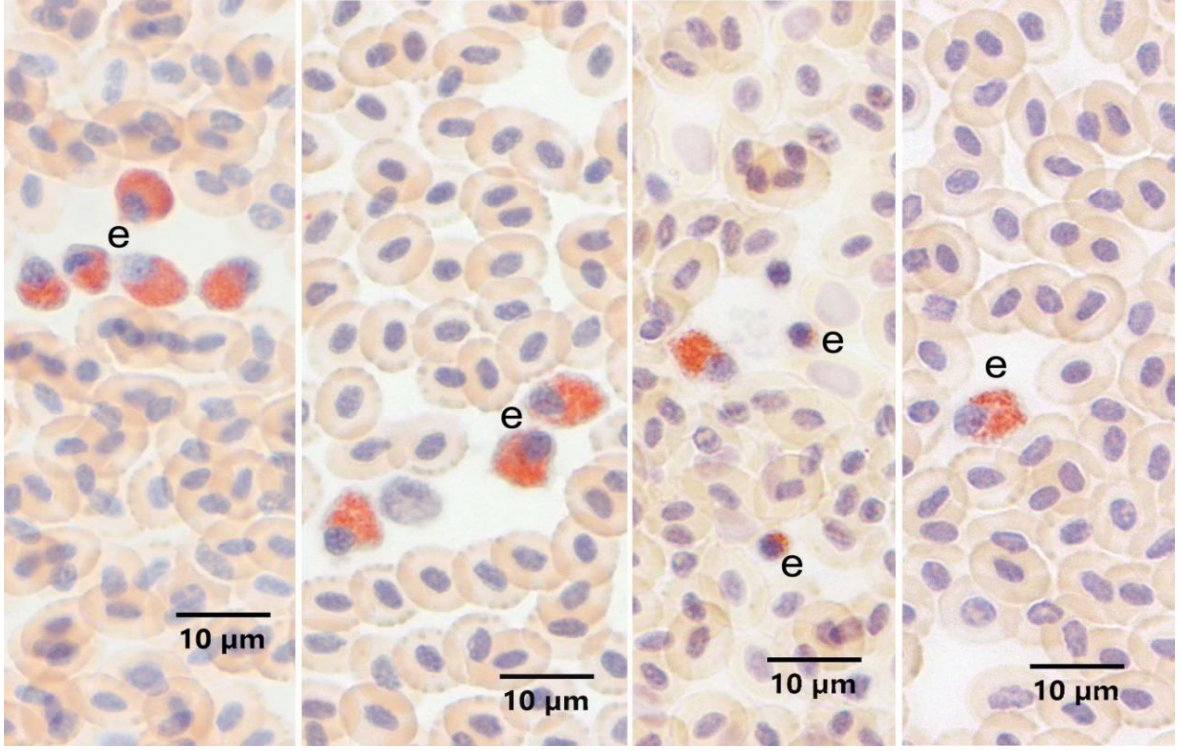


farklılık oluşturduğu tespit edildi. EDTA kullanıldığında bazı eozinofillerin granüllerinin lize olduğu gözlemlendi (Resim 18)

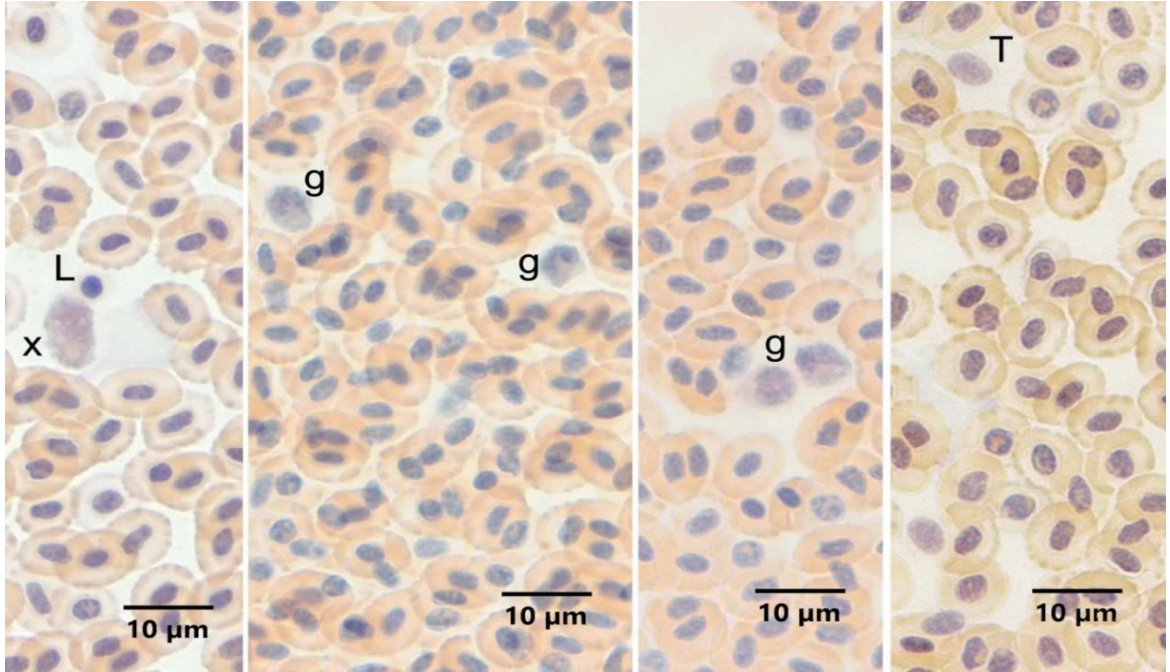


**Resim 18.** EDTA antikoagulan kullanılmış Çipura kanında eozinofillerin görünümü. e: Eozinofil, g: Granulosit. CR Boyama Metodu.

Çipura'da heparin antikoagulan kullanıldığında eozinofillerin daha homojen görüntü verdikleri tespit edildi (Resim 19A). Ayrıca CR negatif hücreler de ayırd edildi (Resim 19B).



**Resim 19A.** Heparin antikoagulan kullanılmış Çipura kanında eozinofillerin görünümü. e: Eozinofil. CR Boyama Metodu.



**Resim 19B.** Heparin antikoagulan kullanılmış Çipura kanında negatif reaksiyon veren hücreler. L: Lenfosit, x: Olası öncü hücre, g: Granülosit, T: Trombosit. CR Boyama Metodu.

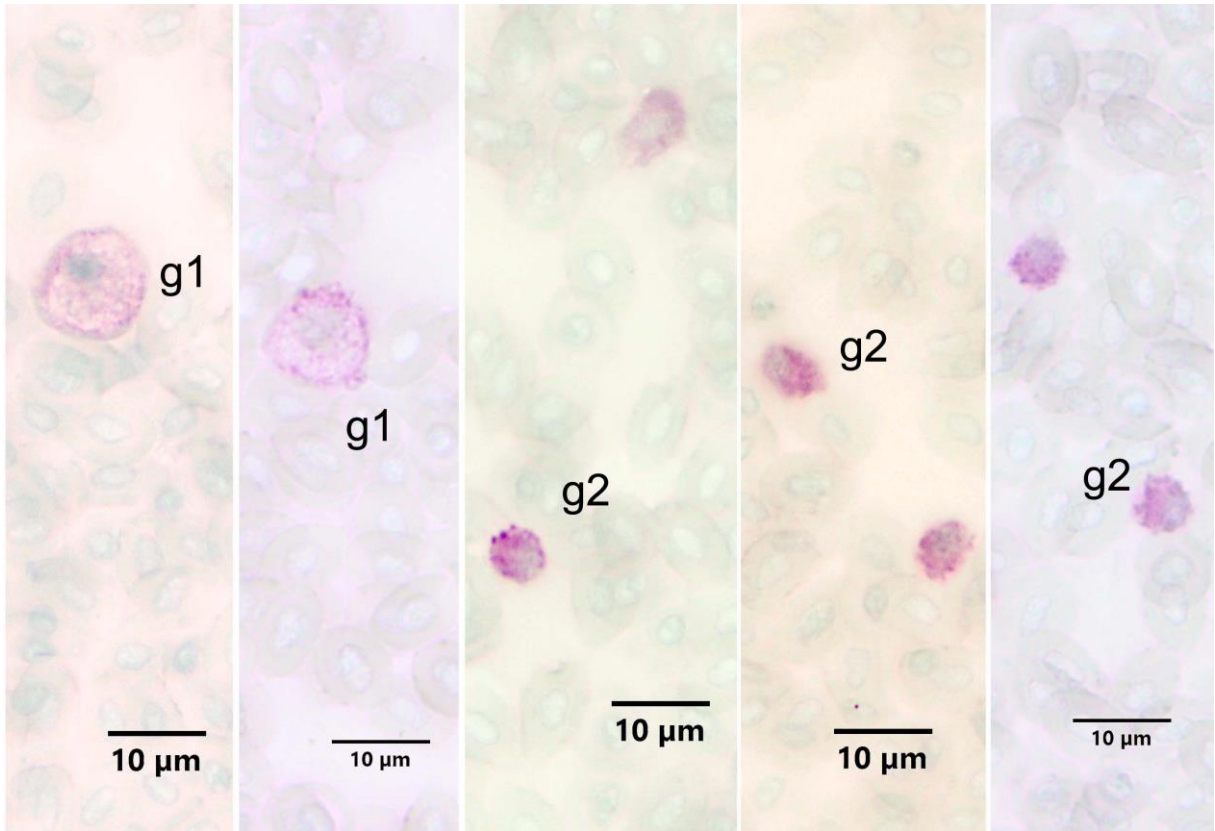


#### 4.2.2. PAS Boyama Metodu

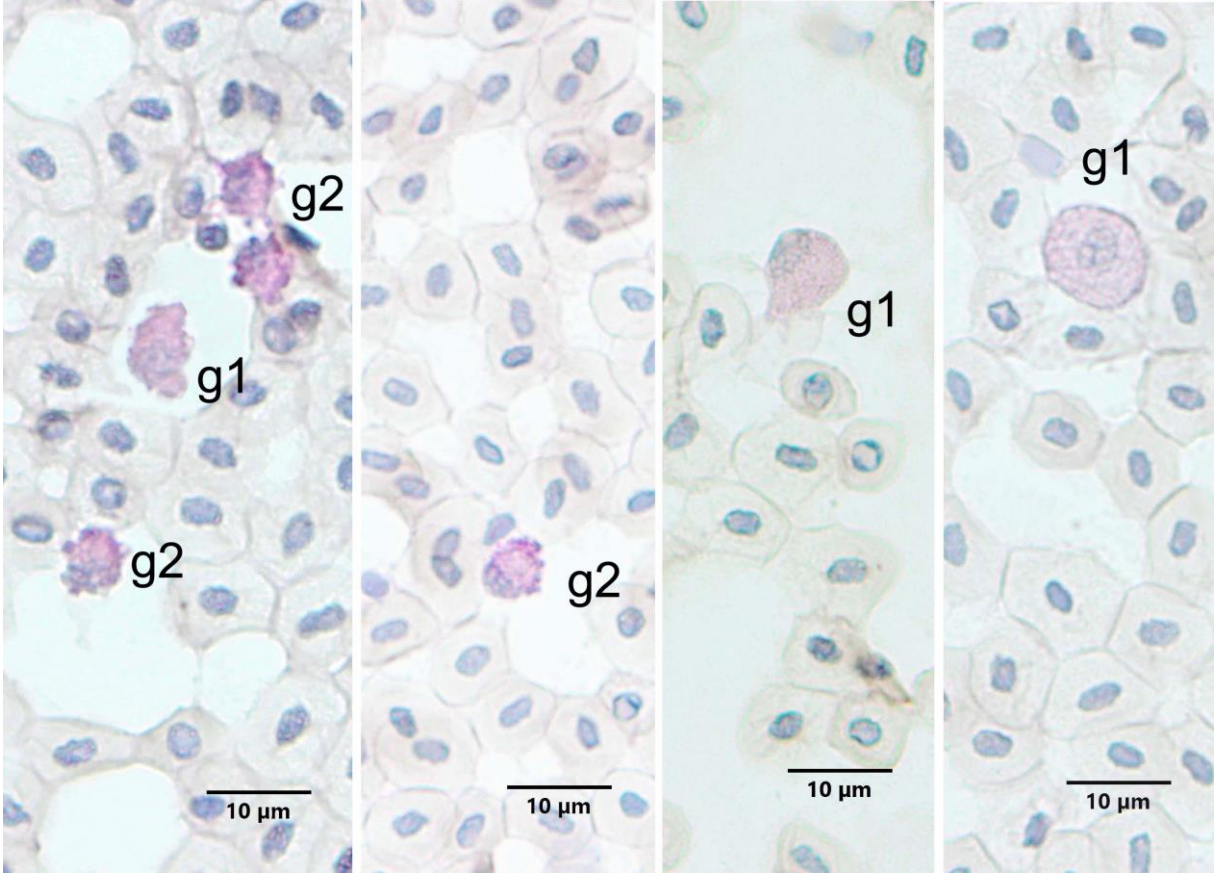
Çipura'da, heparin ve EDTA antikoagulan kullanılan, aseton veya metanol ile tespit edilen kan frotilerine glikojen ve nötral mukosubstans içeriğini görebilmek için PAS boyama metodu uygulandı.

EDTA antikoagulan kullanıldığında hem aseton hem de metanol tespitte pozitivite gözlemlendi. Bununla birlikte boyamanın metanol tespitte (Resim 20A) aseton tespitte göre (Resim 20B) göre bir miktar iyi olsa da beklenen netliği vermediği dikkati çekti.

Boyama sonuçları incelendiğinde iri, yuvarlağımsı veya oval şekilli olup, yine yuvarlağımsı oval çekirdeklere sahip hücelere rastlandı ve bu hüceler granülosit tip 1 olarak değerlendirildi. Daha küçük olup yine oval veya loplu çekirdeklere sahip hücelere ise granülosit tip 2 olarak kaydedildi.



**Resim 20A.** EDTA antikoagulan kullanılmış metanol ile tespit edilmiş Çipura kanında PAS pozitif reaksiyon veren hüceler. g1: Granülosit tip 1; g2 granülosit tip 2. PAS Boyama Metodu.



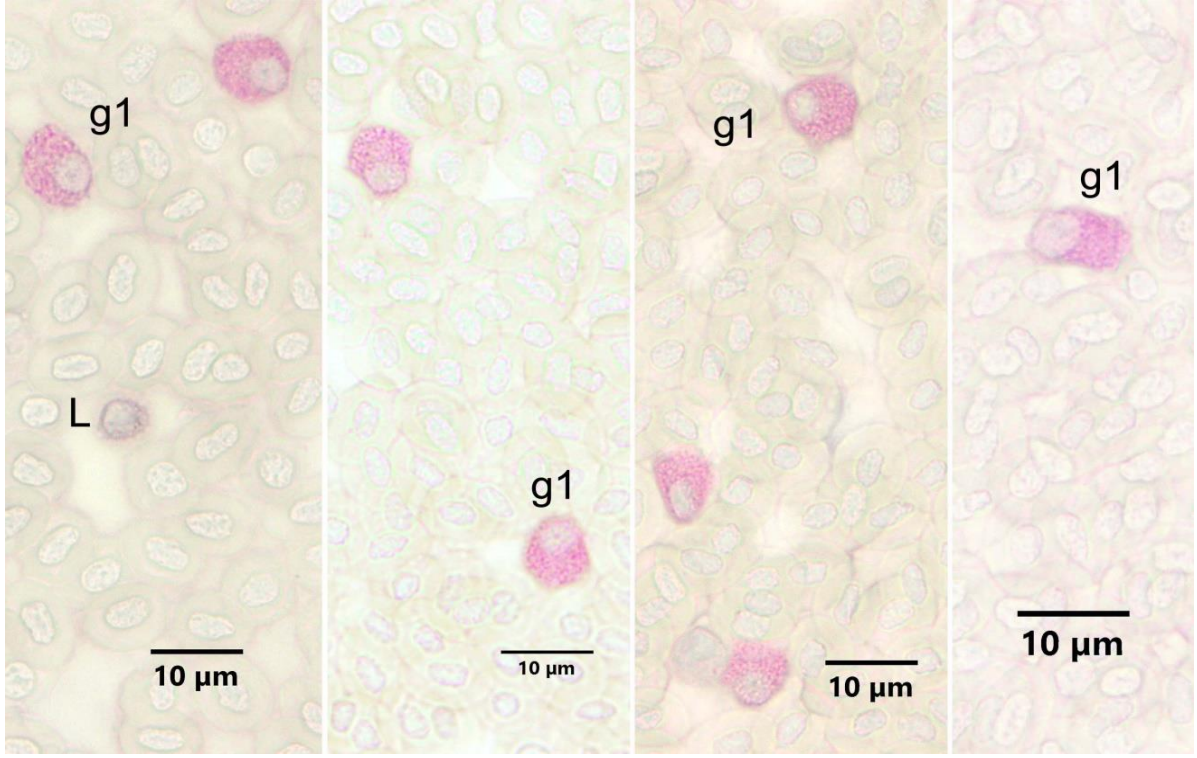
**Resim 20B.** EDTA antikoagulan kullanılmış aseton ile tespit edilmiş Çipura kanında PAS pozitif reaksiyon veren hücreler. g1: Granülosit tip 1, g2: Granülosit tip 2. PAS Boyama Metodu.

EDTA antikoagulan kullanılan frotiler PAS metodu ile boyandığında özellikle granülosit tip 1 hücrelerinin etkilendiği dikkati çekti. Çipura kanında PAS boyama reaksiyonu için heparin antikoagulan kullanıldığında, EDTA kullanımına göre çok daha iyi sonuç alındığı görüldü. Yine hem aseton hem de metanol tespitite pozitivite gözlenmekle beraber metanol tespititin (Resim 21A, B) aseton tespitite göre (Resim 22) bir miktar daha iyi sonuç verdiği gözlemlendi.

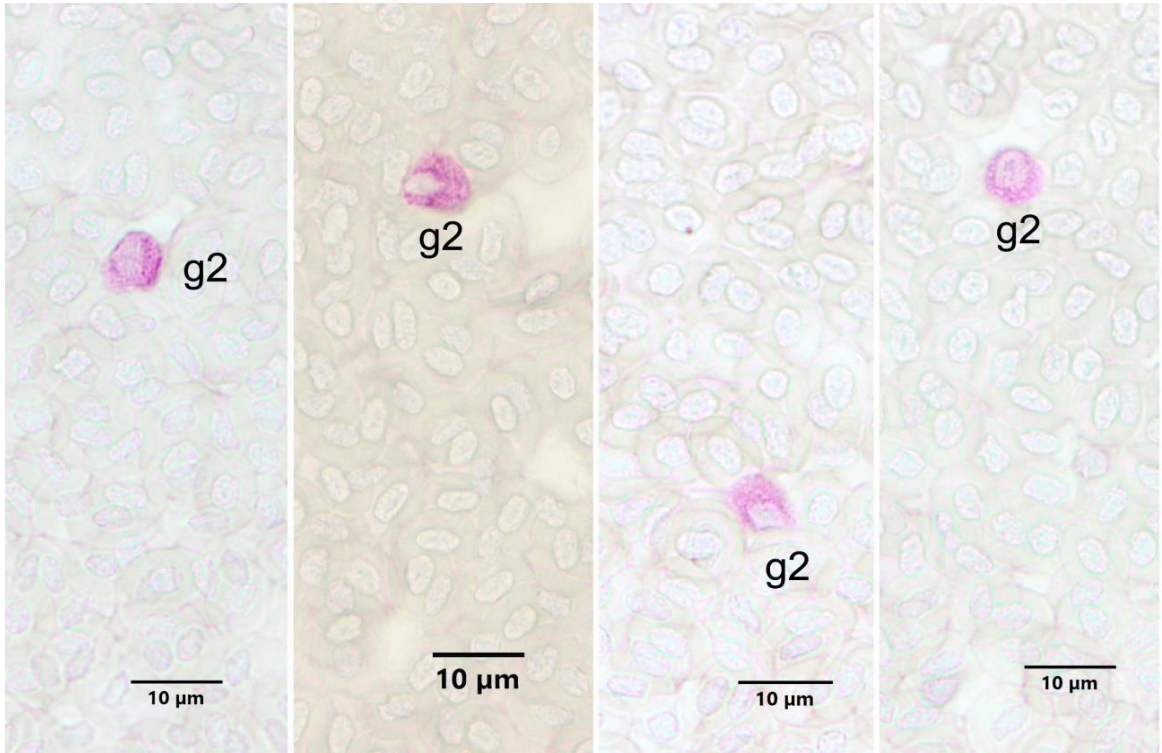
Heparin antikoagulan kullanımında da boyama sonuçları incelendiğinde; iri, yuvarlağımsı veya oval şekilli olup, yine yuvarlağımsı oval çekirdeklere sahip hücreler granülosit tip 1, daha küçük olup yine oval veya lopluk çekirdeklere sahip hücreler ise granülosit tip 2 olarak kaydedildi.

İri granülosit tip 1 hücrelerinin eozinofil oldukları düşünüldü. Granülosit tip 2 hücrelerin çoğunlukla nötrofil lökosit olmak üzere, küçük boy eozinofil veya bazofil lökositlerin de olabileceği kanısına varıldı.

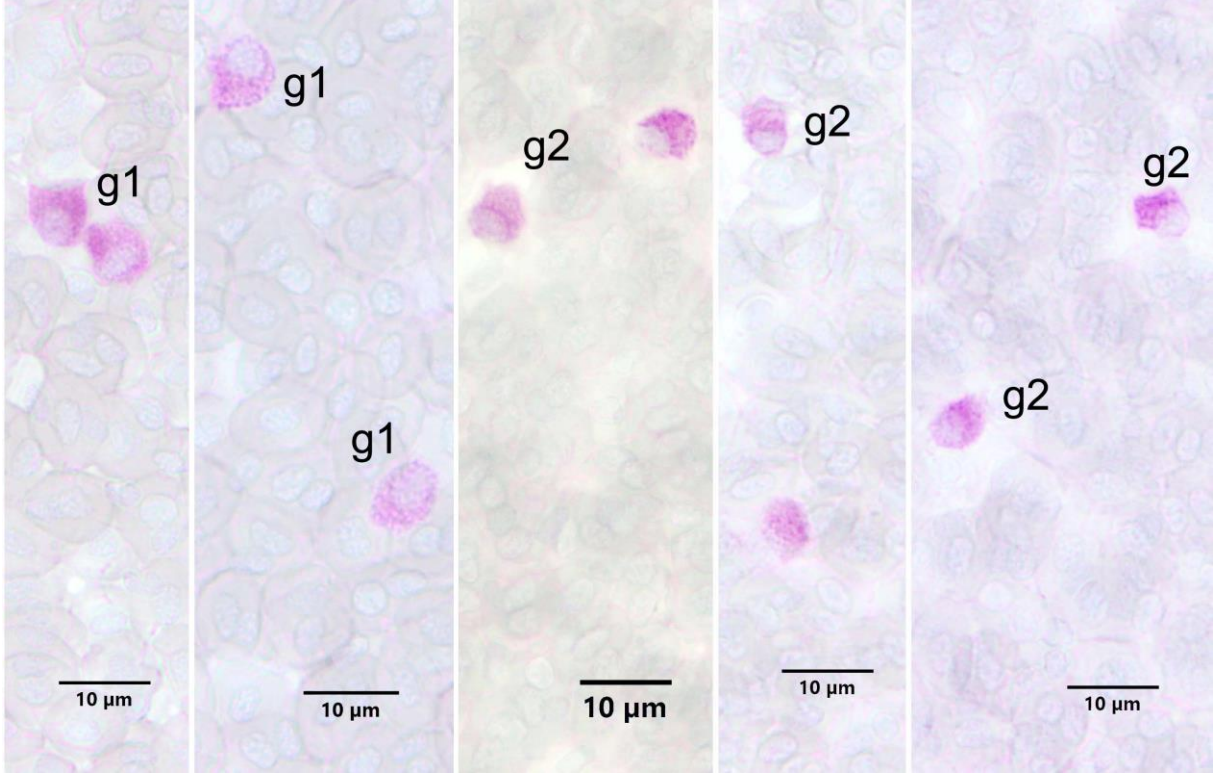




**Resim 21A.** Heparin antikoagulan kullanılmış metanol ile tespit edilmiş Çipura kanında PAS pozitif reaksiyon veren hücreler. g1: Granulosit tip 1. L: Lenfosit PAS Boyama Metodu.



**Resim 21B.** Heparin antikoagulan kullanılmış metanol ile tespit edilmiş Çipura kanında PAS pozitif reaksiyon veren hücreler. g2: Granulosit tip 2. PAS Boyama Metodu.



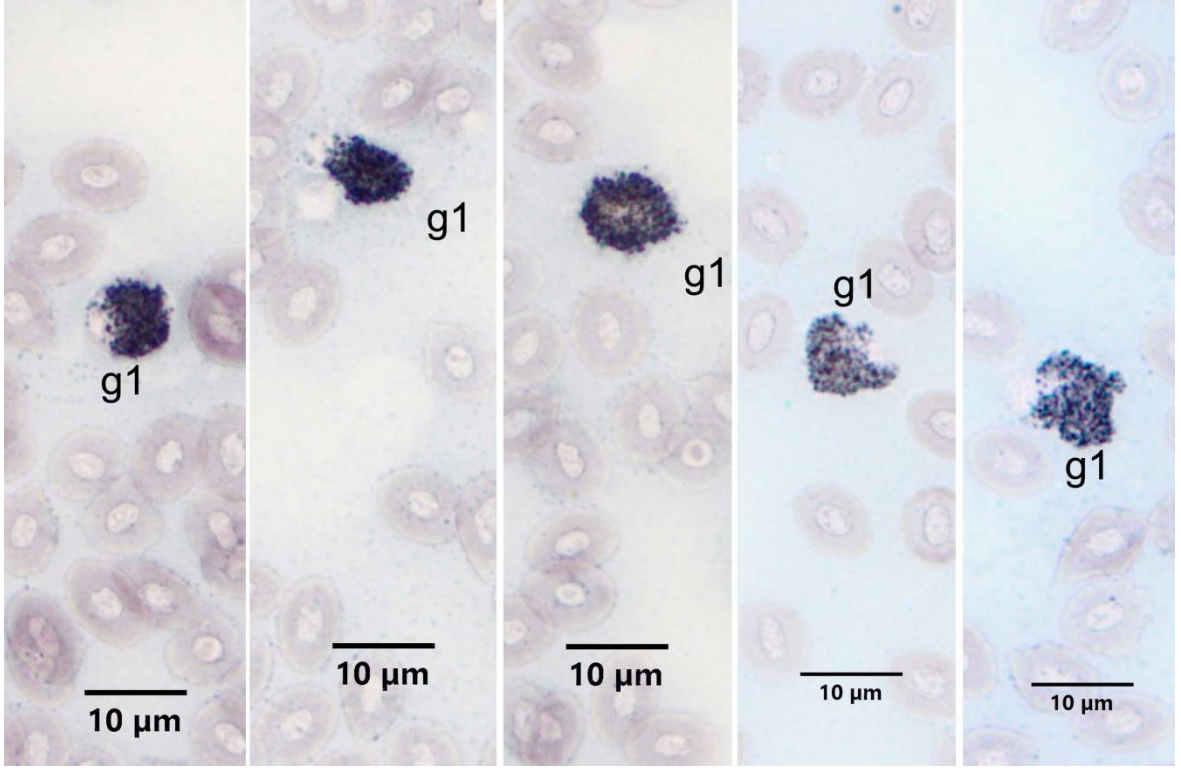
**Resim 22.** Heparin antikoagulan kullanılmış aseton ile tespit edilmiş Çipura kanında PAS pozitif reaksiyon veren hücreler. g1: Granulosit tip 1, g2: Granulosit tip 2. PAS Boyama Metodu.

#### 4.2.3. SB Boyama Metodu

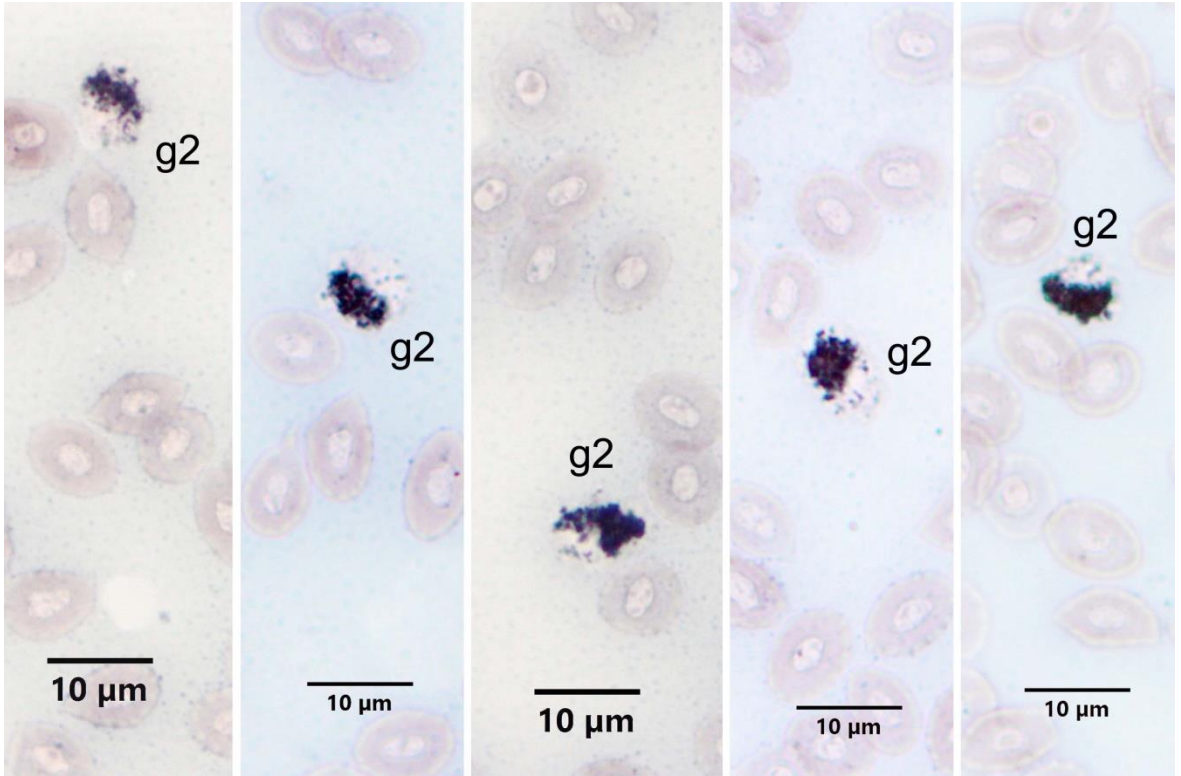
Hem EDTA (Resim 23A, B) hem de heparin (Resim 24A, B) ile tespit edilen Çipura kanlarından hazırlanmış ve formol buharında tespit edilmiş frotelerde SB boyası ile pozitif reaksiyon gösteren granulositler tespit edildi. Granüllerin yuvarlak ve çubuk şeklinde olduğu dikkati çekti. Hücre büyüklükleri ve granül miktarlarının farklı olabildiği gözlemlendi. Froteler incelendiğinde iri, yuvarlağımsı veya oval şekilli olup, yine yuvarlağımsı oval çekirdeklere sahip hücrelere rastlandı ve bu hücreler granulosit tip 1 olarak değerlendirildi. Bu hücrelerin eozinofil lökosit olduğu düşünüldü. Daha küçük olup yine oval veya loplü çekirdeklere sahip hücreler ise granulosit tip 2 olarak kaydedildi. . Granulosit tip 2 hücrelerin çoğunlukla nötrofil lökosit olmak üzere, küçük boy eozinofil veya bazofil lökositlerin de olabileceği düşünüldü.

Çipura kan frotelerinde SB boyama için heparin ve EDTA antikoagulan karşılaştırıldığında önemli bir fark olmadığı, SB pozitif granüllerin Çipura'da antikoagulandan etkilenmediği kaydedildi.

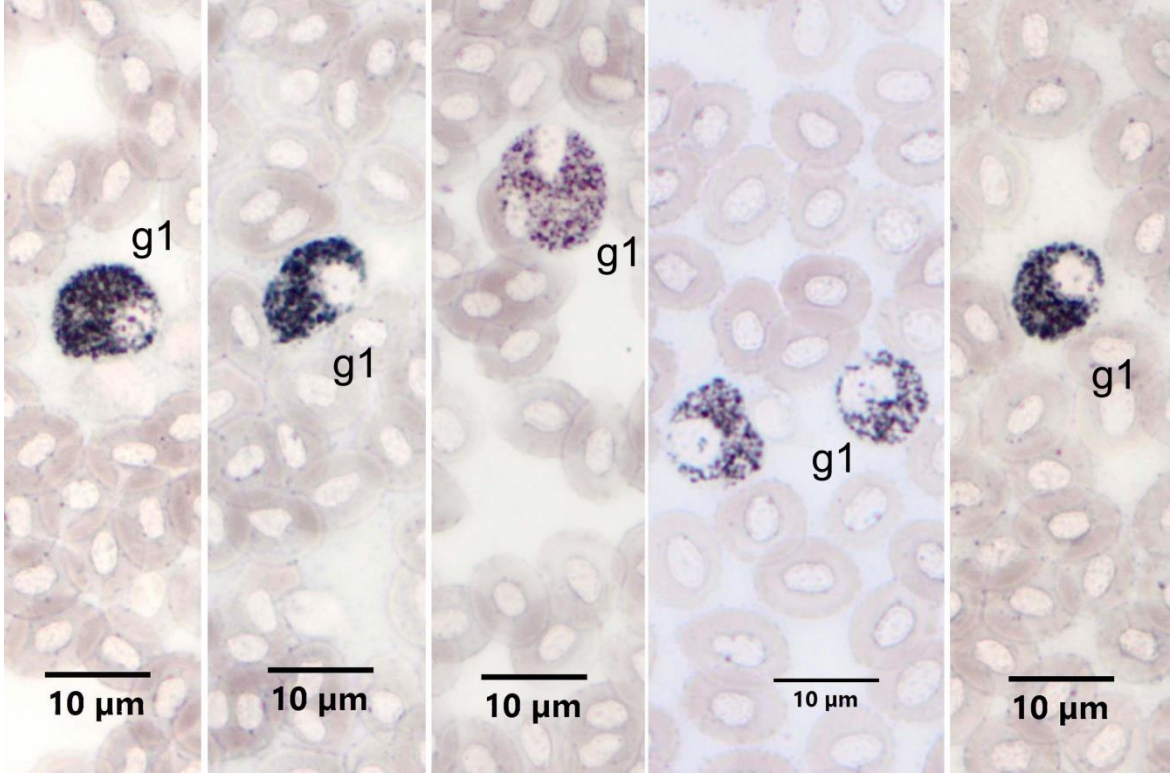




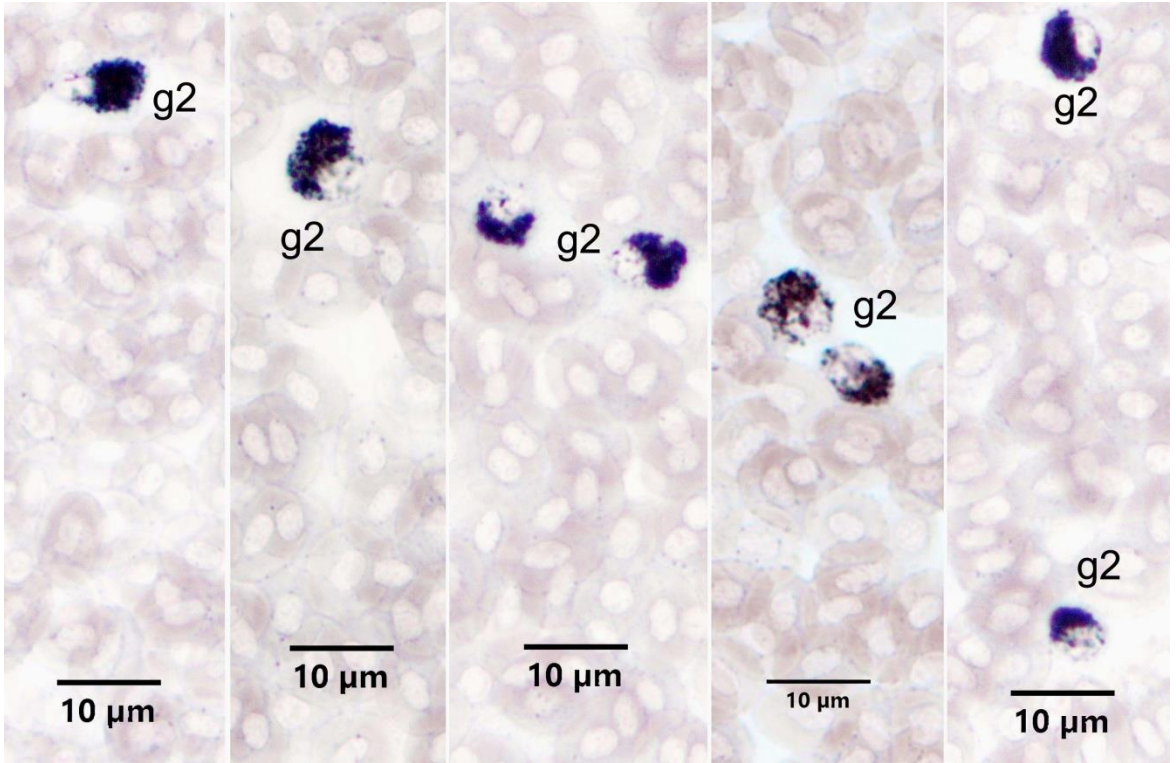
**Resim 23A.** EDTA antikoagulan kullanılmış Çipura kanında SB pozitif reaksiyon veren hücreler. g1: Granulosit tip 1. SB Boyama Metodu.



**Resim 23B.** EDTA antikoagulan kullanılmış Çipura kanında SB pozitif reaksiyon veren hücreler. g2: Granulosit tip 2. SB Boyama Metodu.



**Resim 24A.** Heparin antikoagulan kullanılmış Çipura kanında SB pozitif reaksiyon veren hücreler.  
g1: Granulosit tip 1. SB Boyama Metodu.

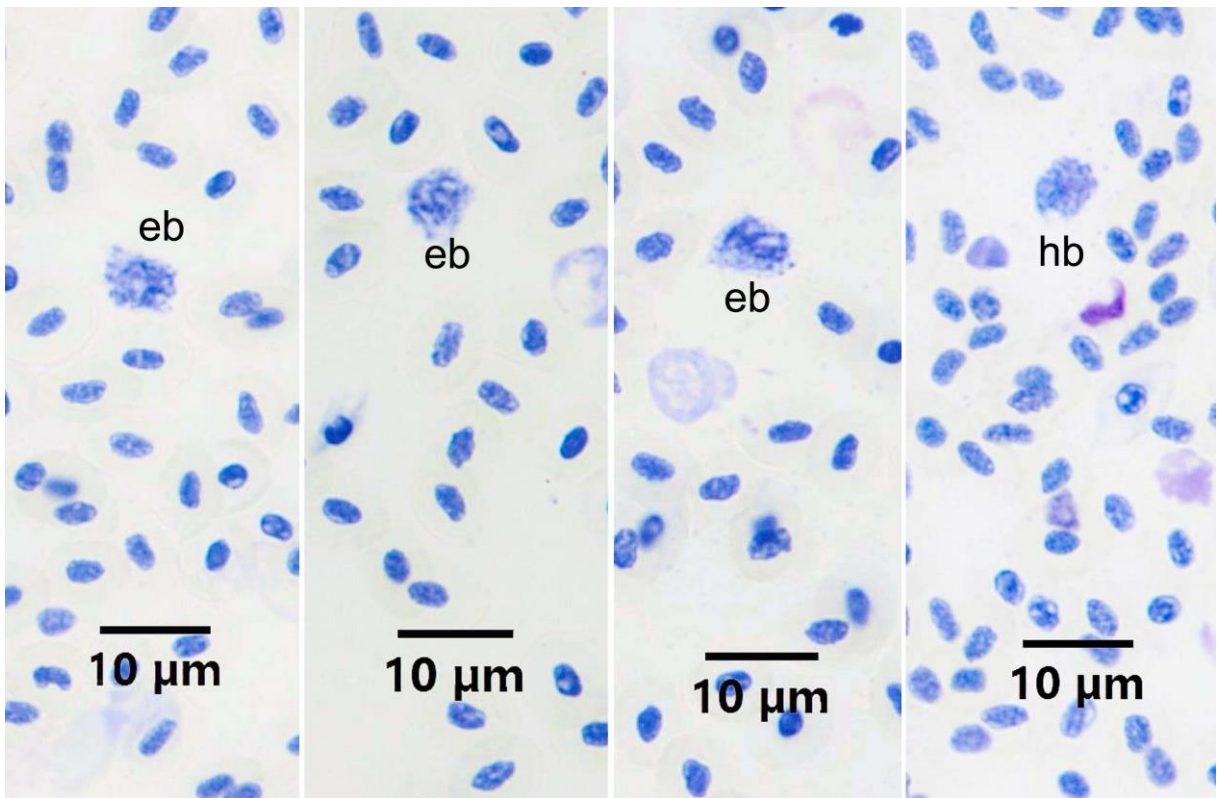


**Resim 24B.** Heparin antikoagulan kullanılmış Çipura kanında SB pozitif reaksiyon veren hücreler.  
g2: Granulosit tip 2. SB Boyama Metodu.



#### 4.2.4. TB Boyama Metodu

EDTA ve heparin kullanılan kan frotilerine metanol tespitinden sonra toluidine blue pH 4 boyama metodu uygulandığında, tüm hücrelerin çekirdeklerinin ve sitoplazması bazofilik olan hücrelerin sitoplazmasının boyandığı görüldü. Bazofil lökosit olarak belirlenebilecek mavi mor granüllü hücreler arandı. Az sayıda sitoplazması açık mavi, ince granülleri ortokromatik (mavi) boyanan hücreler tespit edildi. Bu hücrelerin bazofil lökosit oldukları düşünüldü. Çipura kan frotilerinde TB boyama için EDTA ve heparin (Resim 25) antikoagulan karşılaştırıldığında önemli bir fark olmadığı gözlemlendi.



**Resim 25.** Çipura kanında TB pozitif reaksiyon veren bazofil lökositlerin görünümü. eb: EDTA antikoagulan kullanılmış kan frotilerinde bazofil lökositler, hb: Heparin antikoagulan kullanılmış kan frotilerinde bazofil lökositler. TB pH4 Boyama Metodu.

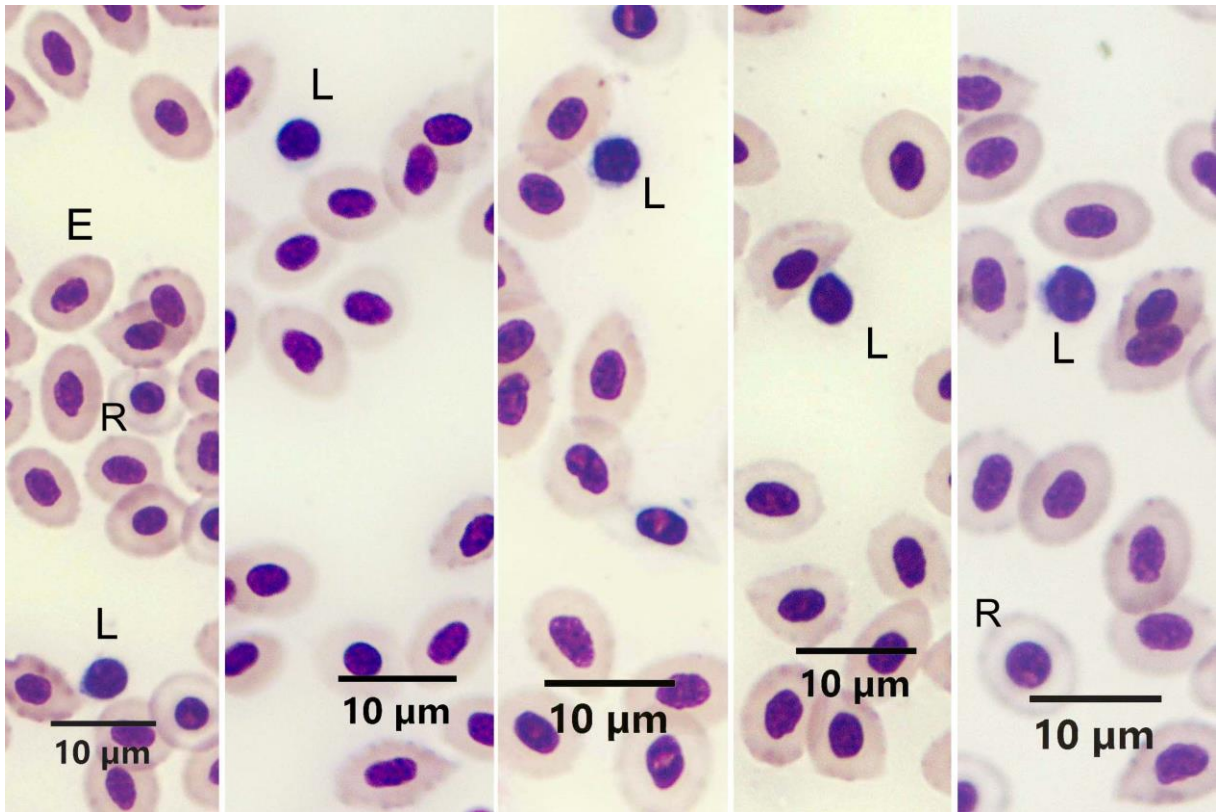
#### 4.2.5. MGG Boyama Metodu

Heparin ve EDTA kullanılan kan frotilerine metanol tespitinden sonra May-Grünwald Giemsa boyama metodu uygulandı. Her iki antikoagulan kullanımında da sonuç alınmış

olmasına rağmen heparin kullanılan frotilerde özellikle eozinofiller olmak üzere, bütün hücrelerin daha iyi boyandığı dikkati çekti.

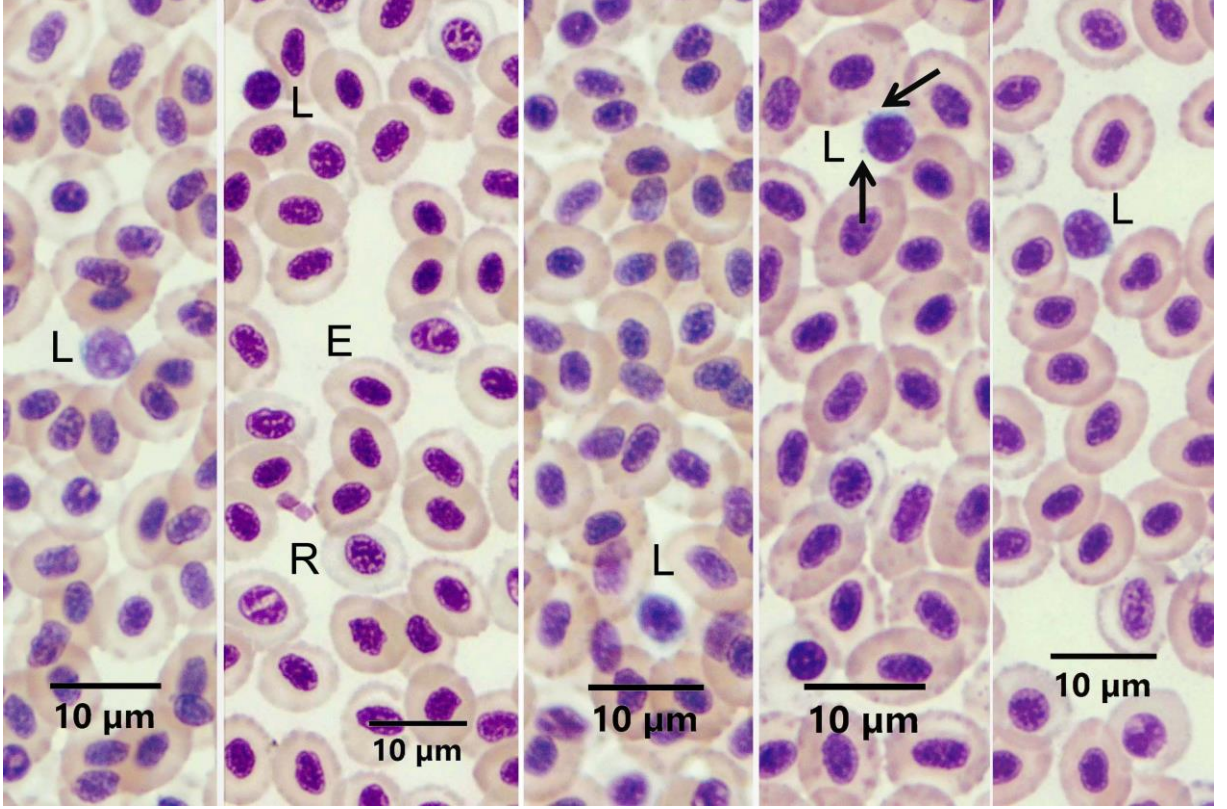
Eritrositler oval şekilli olup, pembe sitoplazmalı ve hücrenin merkezinde oval çekirdekli olmak üzere, klasik görünümde gözlemlendi. Sitoplazması olgun eritrositlerden daha açık renkte olmak üzere, immatür eritrositlere (rubrisit) de rastlandı. İmmatür eritrositlerin şekillerinin yuvarlağımsı olduğu gözlemlendi (Resim 26A, B).

Çipura'da agranüositlerden lenfositlerin (Resim 26A, B) şekil olarak yuvarlak olup, çok az olan sitoplazmalarının bazofilik olduğu gözlemlendi. Küçük ve büyük lenfositlerin bulunduğu, sitoplazmik çıkıntı benzeri oluşumlara sahip olabildiği dikkati çekti.



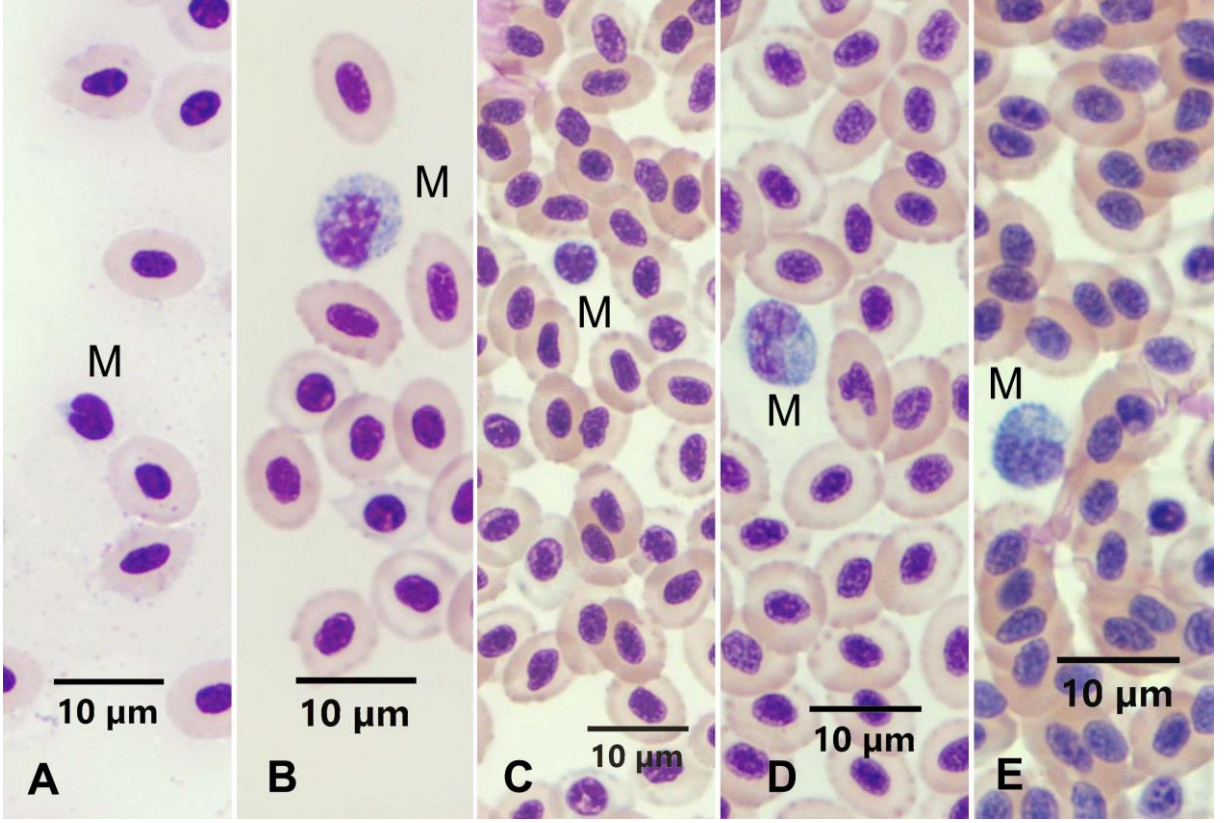
**Resim 26A.** EDTA antikoagulan kullanılmış Çipura kanında kan hücrelerinin görünümü. E: Eritrosit, L: Lenfosit. R: Rubrisit. MGG Boyama Metodu.





**Resim 26B.** Heparin antikoagulan kullanılmış Çipura kanında kan hücrelerinin görünümü. E: Eritrosit, R: Rubrisit, L: Lenfosit. MGG Boyama Metodu.

Çipura kanında monosit lökositler iki farklı şekilde gözlendi. Böbrek şeklinde çekirdeğe ve az miktarda bazofilik sitoplazmaya sahip monositler dışında, boyutları biraz daha büyük olan, koyu mavi sitoplazma, oval veya böbrek şekilli çekirdeğe sahip, sitoplazmasında vakuelleri olan monosit lökositler de gözlendi (Resim 27). Antikoagulan kullanımı Çipura'da monosit görünümünü deęiřtirmede (Resim 27).

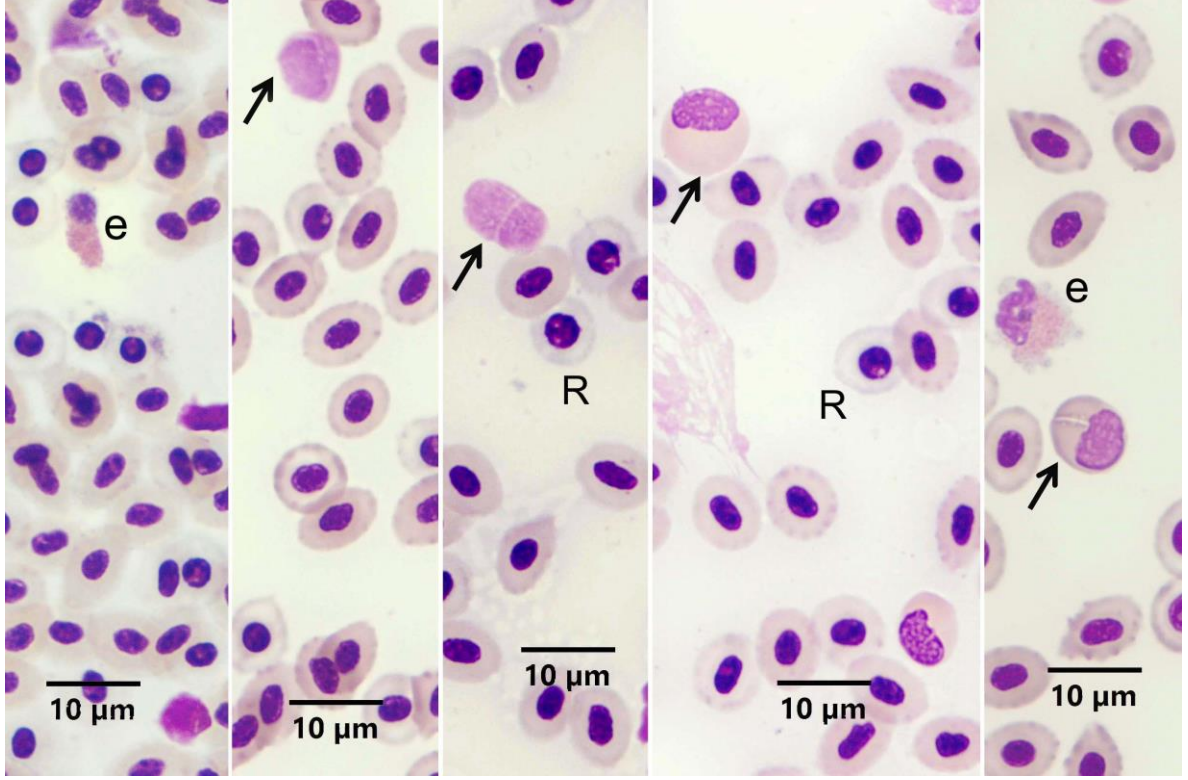


**Resim 27.** Çipura kanında monositlerin görünümü. A-B: EDTA antikoagulanlı kanlarda monositler. M: Monosit. C-D-E: Heparin antikoagulanlı kanlarda monositler. M: Monosit. MGG Boyama Metodu.

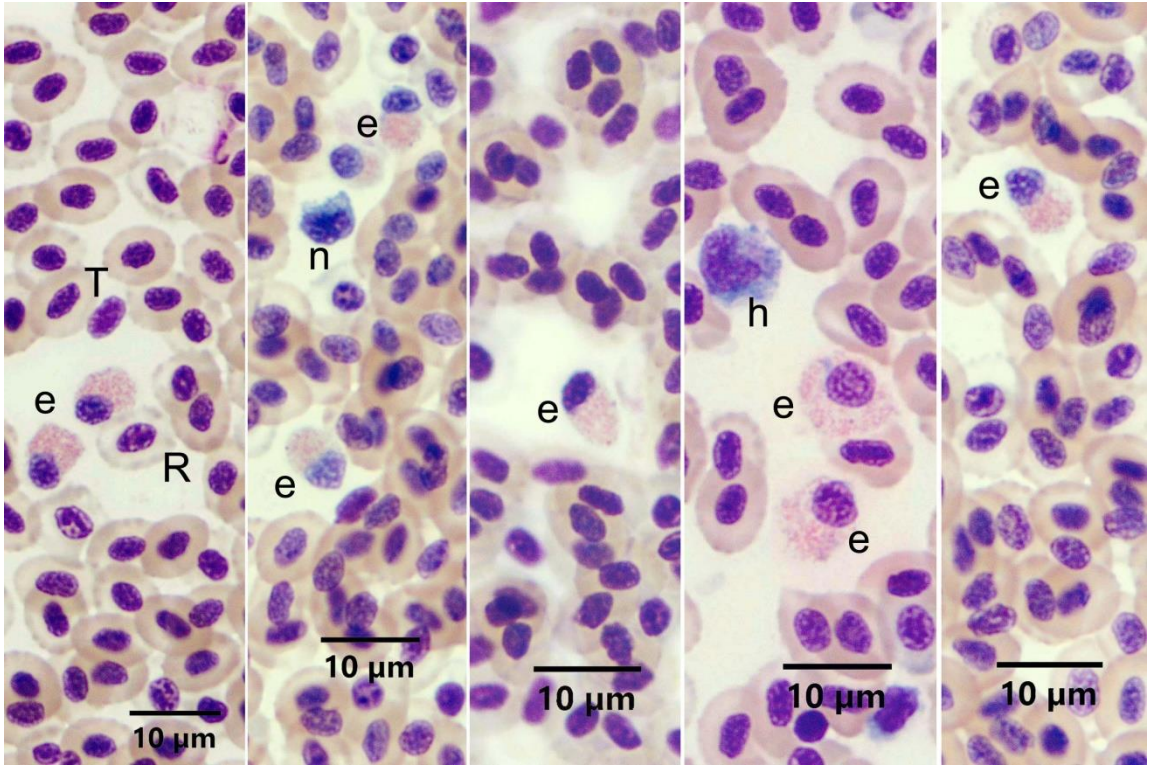
Çipura kanında MGG boyamada, granülosit lökositlerden eozinofil, nötrofil ve heterofil lökosit gözlenmekle beraber bazofil lökositte rastlanmadı.

Eozinofiller, hem EDTA (Resim 28A) hem de heparin (Resim 28B) kullanılmış frotilerde yuvarlağımsı oval çekirdekleri ve asidofilik granülleriyle gözlemlendiler. Bazen oldukça küçük eozinofillere de rastlandı. Bununla birlikte EDTA antikoagulanın Çipura kanında eozinofillerin lizisine neden olduğu tespit edildi (Resim 28A).





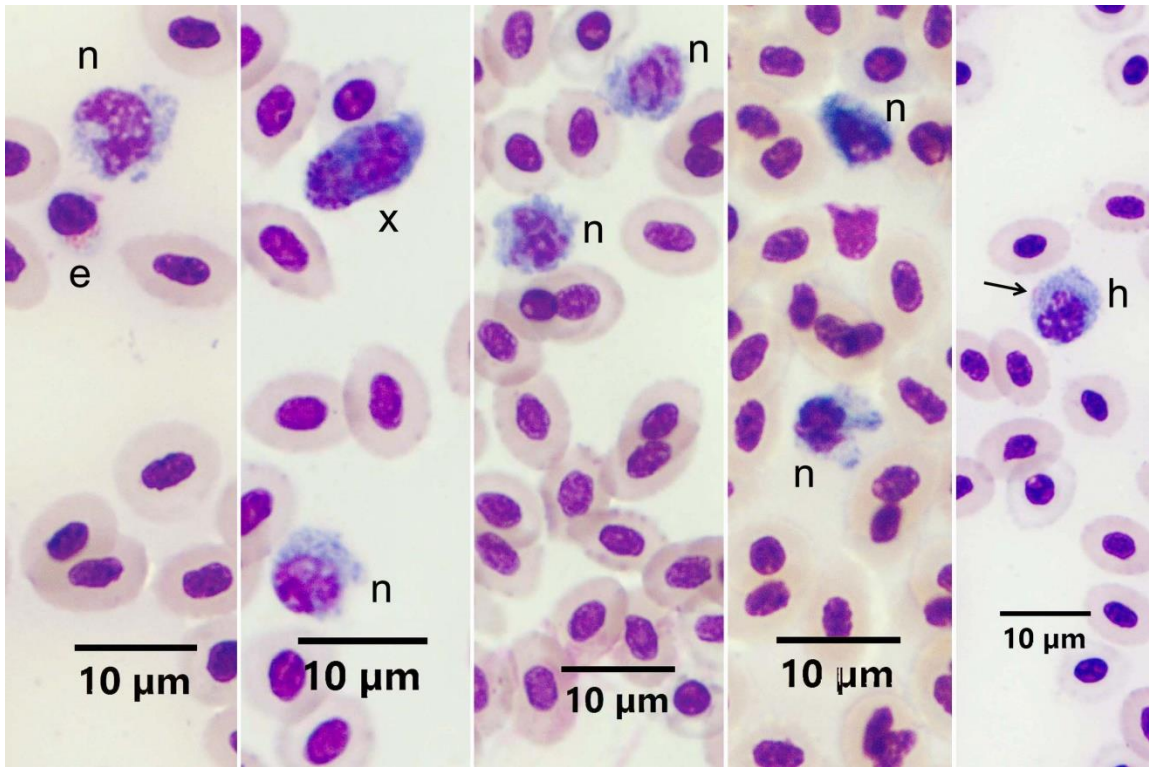
**Resim 28A.** EDTA antikoagulan kullanılmış Çipura kanında kan hücrelerinin görünümü. e: Eozinofil, Oklar: Hemoliz olmuş eozinofiller, R: Rubrisit. MGG Boyama Metodu.



**Resim 28B.** Heparin antikoagulan kullanılmış Çipura kanında kan hücrelerinin görünümü. e: Eozinofil, n: Nötrofil, h: Heterofil, T: Trombosit, R: Rubrisit. MGG Boyama Metodu.

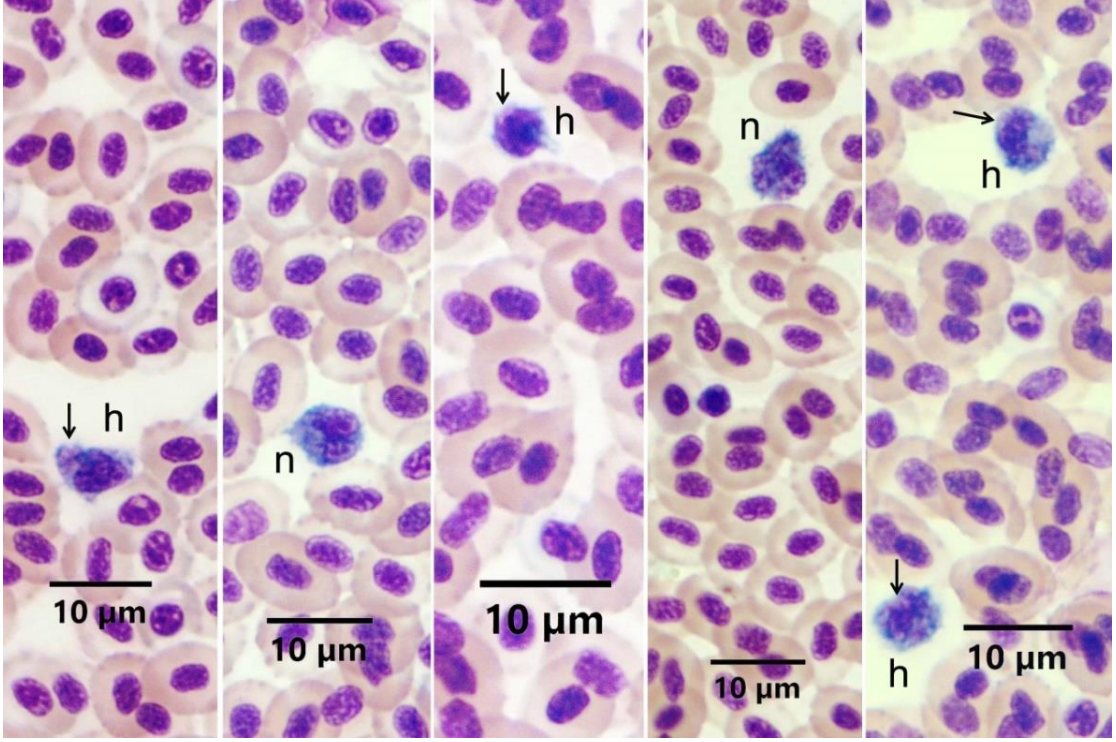
Çipura'da granüositlerden nötrofillerin bazofilik sitoplazmaya, çoğunlukla loplu bazen de yuvarlağımsı oval çekirdeğe sahip olmakla birlikte, granüllerinin sitoplazmalarında görülemediği tespit edildi (Resim 29A, B). Granülleri asidik veya bazik olarak görülmediğinden, bu hücreler nötrofil olarak isimlendirildi. Ayrıca yine loplu çekirdeğe sahip nötrofil boyutlarındaki bazı hücreler, mavi sitoplazmalarında çok az da olsa asidofilik görünüm de içerdiklerinden, heterofil olarak kaydedildi (Resim 29A, B). Antikoagulan farkının nötrofil veya heterofilleri etkilemediği görüldü.

Çipura'da trombositlerin mekik şeklinde olup, yuvarlağımsı oval ve hücrenin şekline uygun çekirdeklerinin olduğu, çok az mavimsi sitoplazmaya sahip oldukları görüldü (Resim 30). Trombosit boyanmasında antikoagulan kullanımı fark yaratmadı.

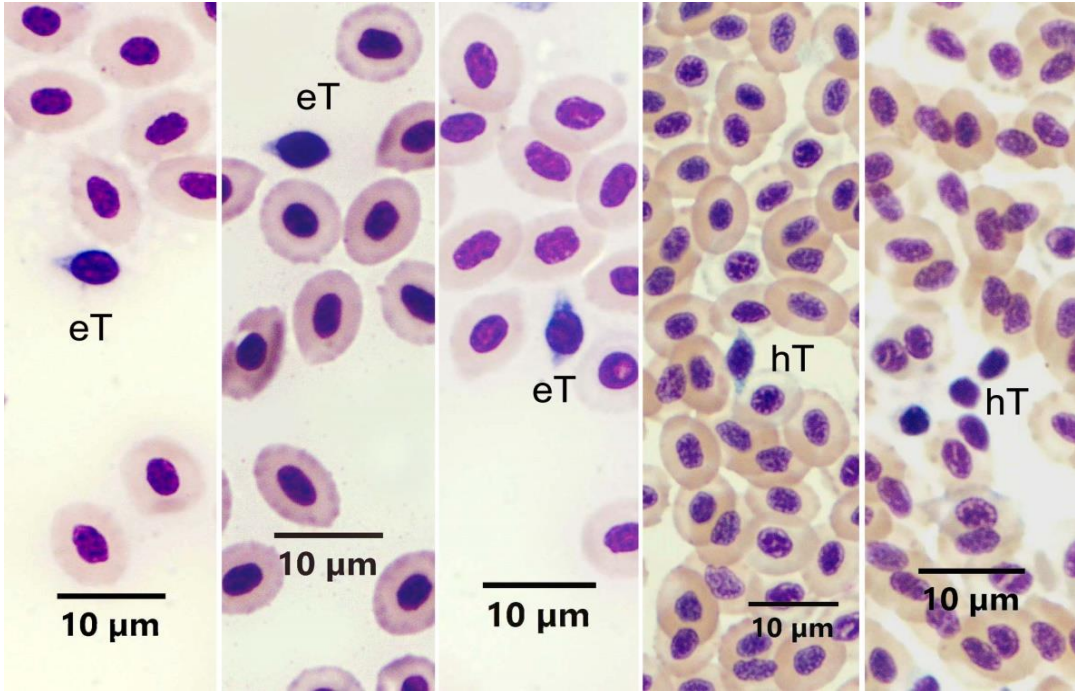


**Resim 29A.** EDTA antikoagulan kullanılmış Çipura kanında kan hücrelerinin görünümü. e: Eozinofil, n: Nötrofil, x: Öncü hücre h: Heterofil, ok: Heterofilde asidofilik kısım. MGG Boyama Metodu.





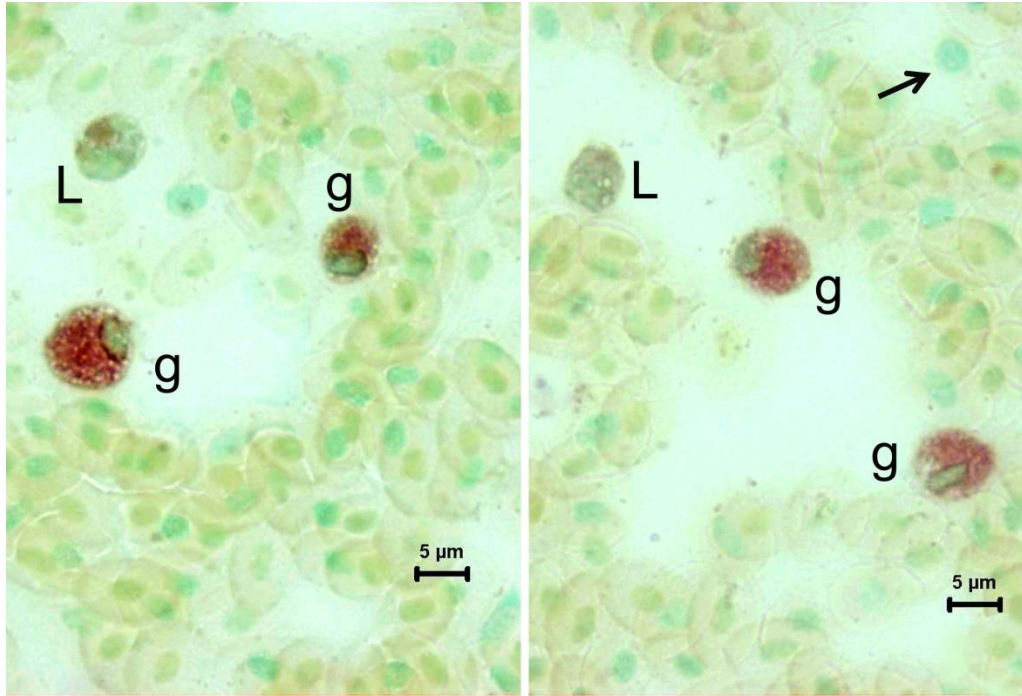
**Resim 29B.** Heparin antikoagulan kullanılmış Çipura kanında kan hücrelerinin görünümü. n: Nötrofil, h: Heterofil, oklar: Heterofilde asidofilik kısım. MGG Boyama Metodu.



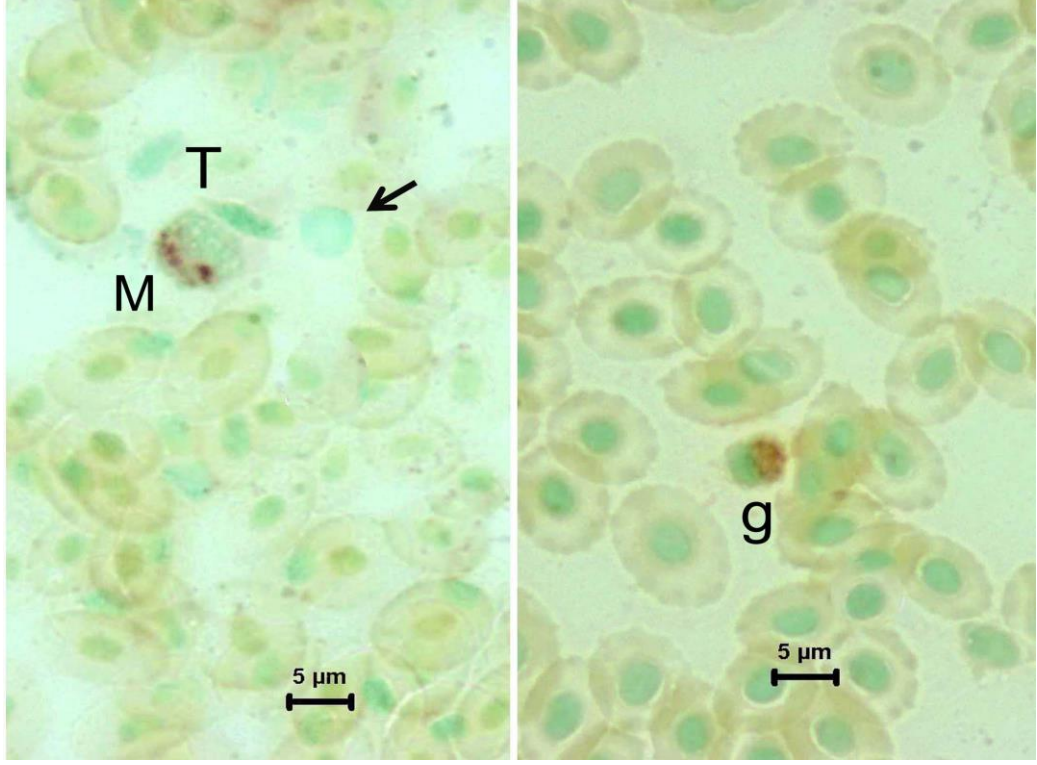
**Resim 30.** EDTA ve heparin antikoagulan kullanılmış Çipura kanında trombositlerin görünümü. eT: EDTA antikoagulanlı kanda trombosit, hT: Heparin antikoagulanlı kanda trombosit. MGG Boyama Metodu

#### 4.2.6. ANAE PH 5.8 Boyama Metodu

Heparinize Çipura kanlarına ANAE boyama metodu uygulandığında, granülosit, lenfosit ve monosit lökositlerin pozitif reaksiyon verdiği gözlemlendi. Bazı lenfositlerin ve trombositlerin reaksiyon vermediği dikkati çekti (Resim 31A, B).



**Resim 31A.** Heparinize Çipura kanı frotilerinde ANAE pozitif hücrelerin görünümü. L: ANAE pozitif lenfosit, g: Granülosit, Ok: ANAE negatif lenfosit. ANAE pH 5.8 Boyama Metodu.

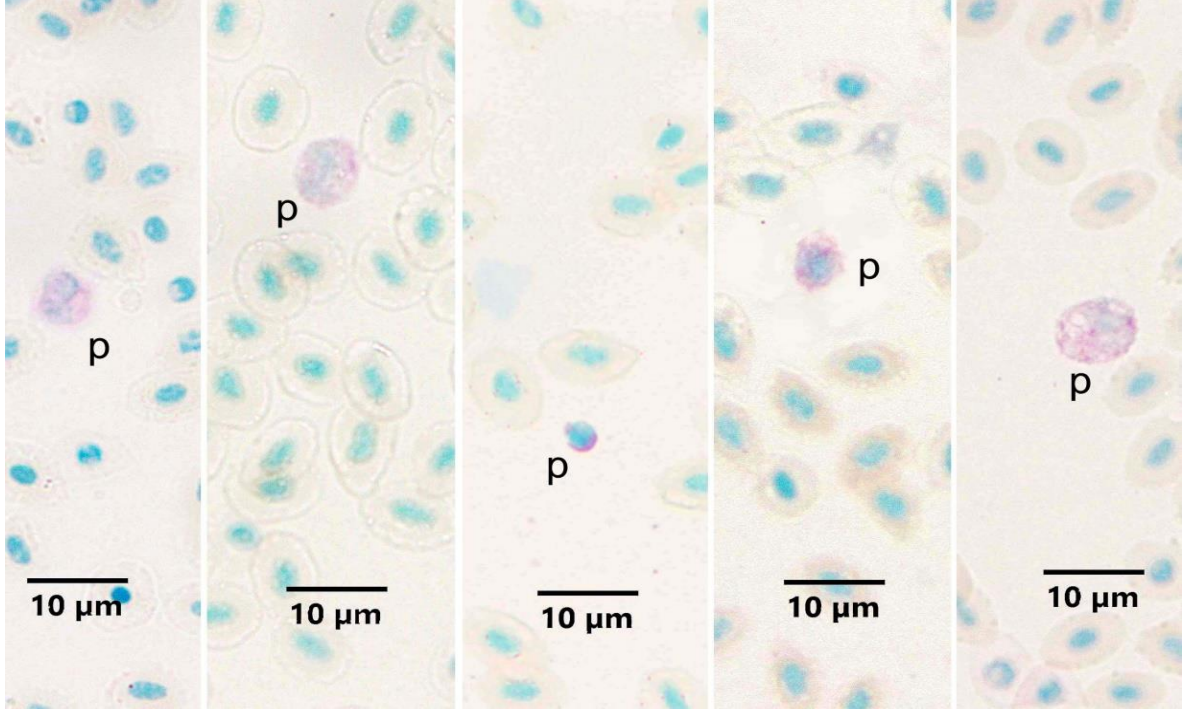


**Resim 31B.** Heparinize Çipura kanı frotilerinde ANAE pozitif hücrelerin görünümü. M: Monosit, T: Trombosit g: Granülosit, Ok: ANAE negatif lenfosit. ANAE pH 5.8 Boyama Metodu.

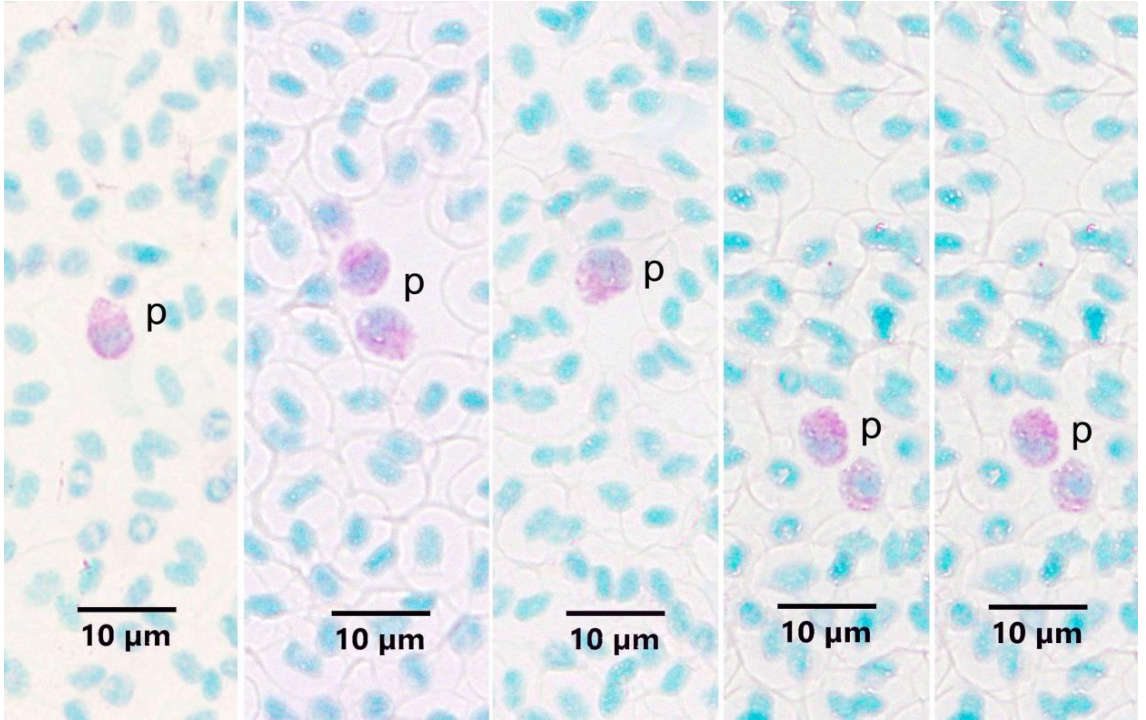
#### 4.2.7. MGP Boyama Metodu

Carnoy tespiti sonrası frotilere MGP boyama metodu uygulandığında çok az sayıda MGP pozitif hücre gözlemlendi. Bu hücrelerin farklı büyüklüklerde hücreler olduğu, granülositlerin morfolojisine benzer görüntü verdikleri dikkati çekti (Resim 32A, B). Eksentrik nükleuslu olanların plazma hücresi, parçalı çekirdekli olanların ise immatür granülositler olabileceği düşünüldü. Heparin kullanılmış kanların frotilerinde pozitif hücelere daha kolay rastlandığı dikkat çekmekle beraber, heparin ve EDTA kullanılmış kan frotileri arasında bulgularda farklılık dikkati çekmedi.





**Resim 32A.** EDTA antikoagulan kullanılmış Çipura kanında, MGP pozitif hücrelerin görünümü. p: MGP pozitif hücreler. MGP Boyama Metodu.



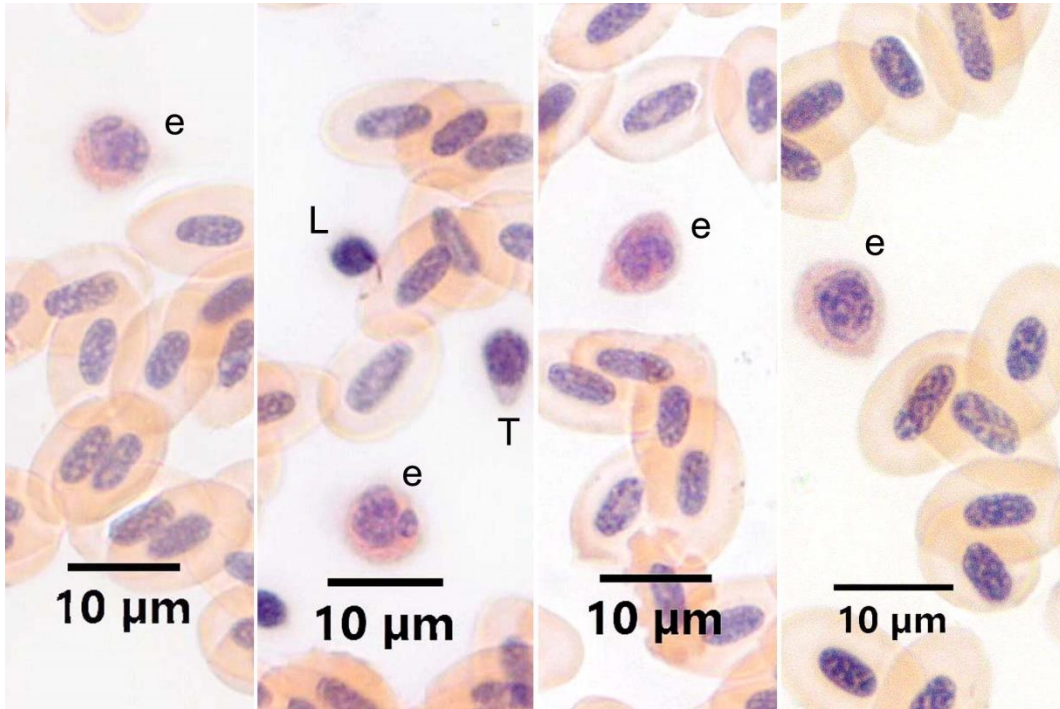
**Resim 32B.** Heparinize Çipura kanı frotilerinde, MGP pozitif hücrelerin görünümü. p: MGP pozitif hücreler. MGP Boyama Metodu.



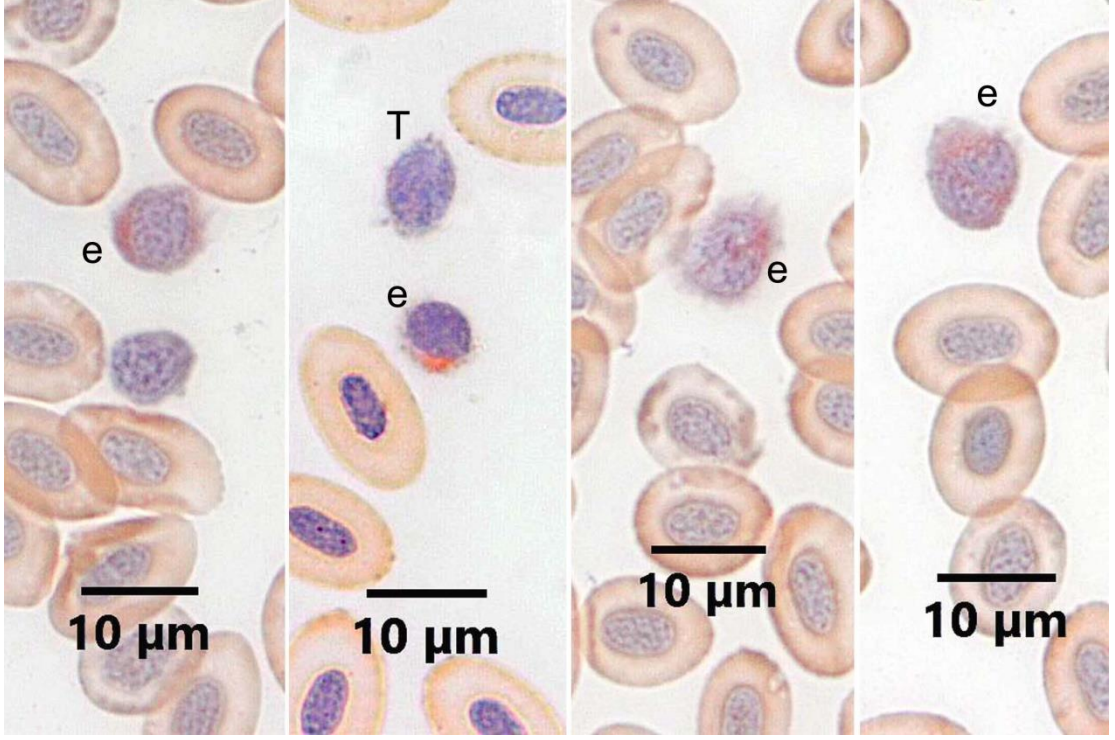
### 4.3. Gökkuşığı Alabalığı Kanı

#### 4.3.1. CR Boyama Metodu

Gökkuşığı alabalığı kanında eozinofil lökosit varlığını araştırmak amacıyla EDTA ve heparin antikoagulan kullanılan frotilere CR uygulandığında, eozinofiller CR pozitif olarak tespit edildi (Resim 33A, B). Eozinofillerin granüllerinin CR ile turuncu renkte, ince granüler tarzda boyandığı gözlemlendi. Sitoplazmanın heparin kullanılan frotilerde biraz daha belirgin olmak üzere bazofilik olduğu, çekirdeklerin yuvarlağımsı oval veya loplu olduğu gözlemlendi. Gökkuşığı alabalığına antikoagulan farkının eozinofillerin granüllerinin CR ile boyanmasında farklılık oluşturmadığı görüldü.



**Resim 33A.** EDTA antikoagulan kullanılmış Gökkuşığı alabalığı kanında eozinofillerin görünümü. e: Eozinofil, L: Lenfosit, T: Trombosit. CR Boyama Metodu.

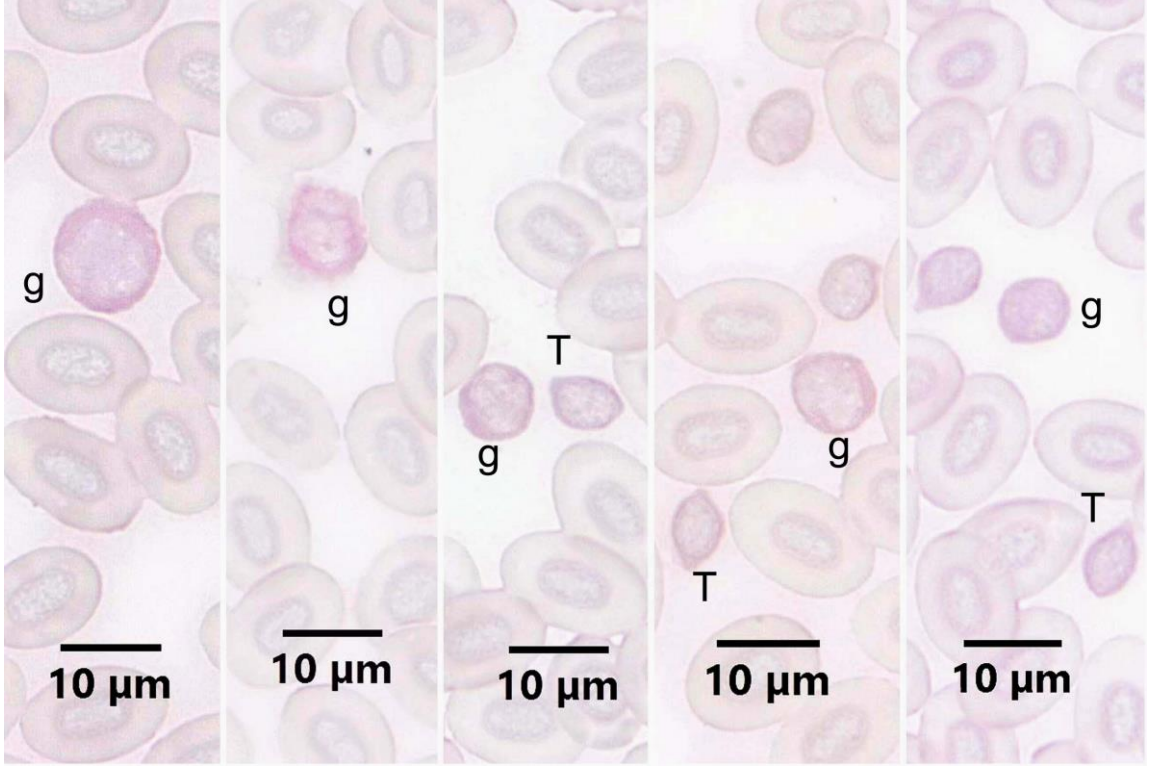


**Resim 33B.** Heparin antikoagulan kullanılmış Gökkuşağı alabalığı kanında eozinofillerin görünümü. e: Eozinofil. T: Trombosit. CR Boyama Metodu.

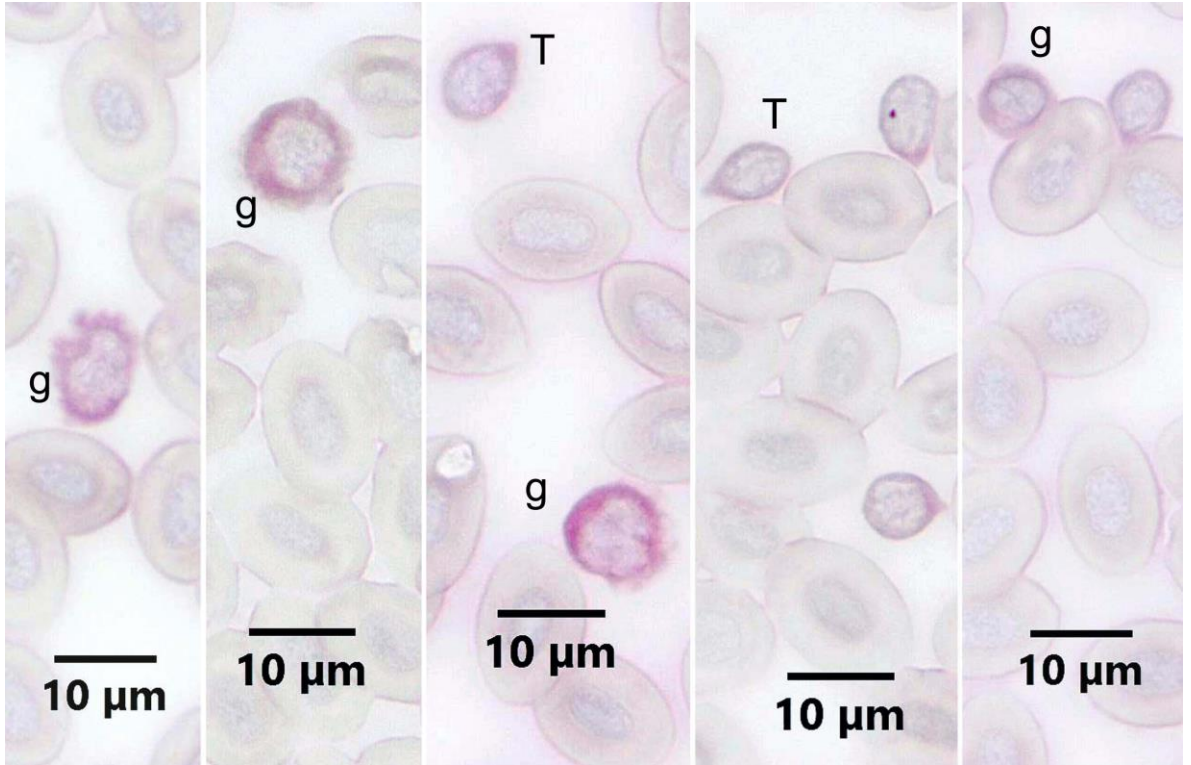
#### 4.3.2. PAS Boyama Metodu

EDTA antikoagulan kullanılmış frotilerin metanol (Resim 34A) veya aseton (Resim 34B) ile tespiti sonucunda uygulanan PAS boyama metodunun benzer sonuç verdiği görüldü. Boyama sonuçları incelendiğinde, pozitivitenin zayıf olduğu gözlemlendi. Pozitif hücrelerin çekirdekleri loplulu olduğu için granülosit olarak kaydedildi. Ayrıca trombositlerin çok az pozitivite gösterdikleri dikkati çekti.

Heparin antikoagulan kullanılmış frotilerin de metanol (Resim 35A) veya aseton (Resim 35B) ile tespiti sonucunda uygulanan PAS boyama metodunun, EDTA antikoagulan kullanımıyla benzer sonuç verdiği görüldü.

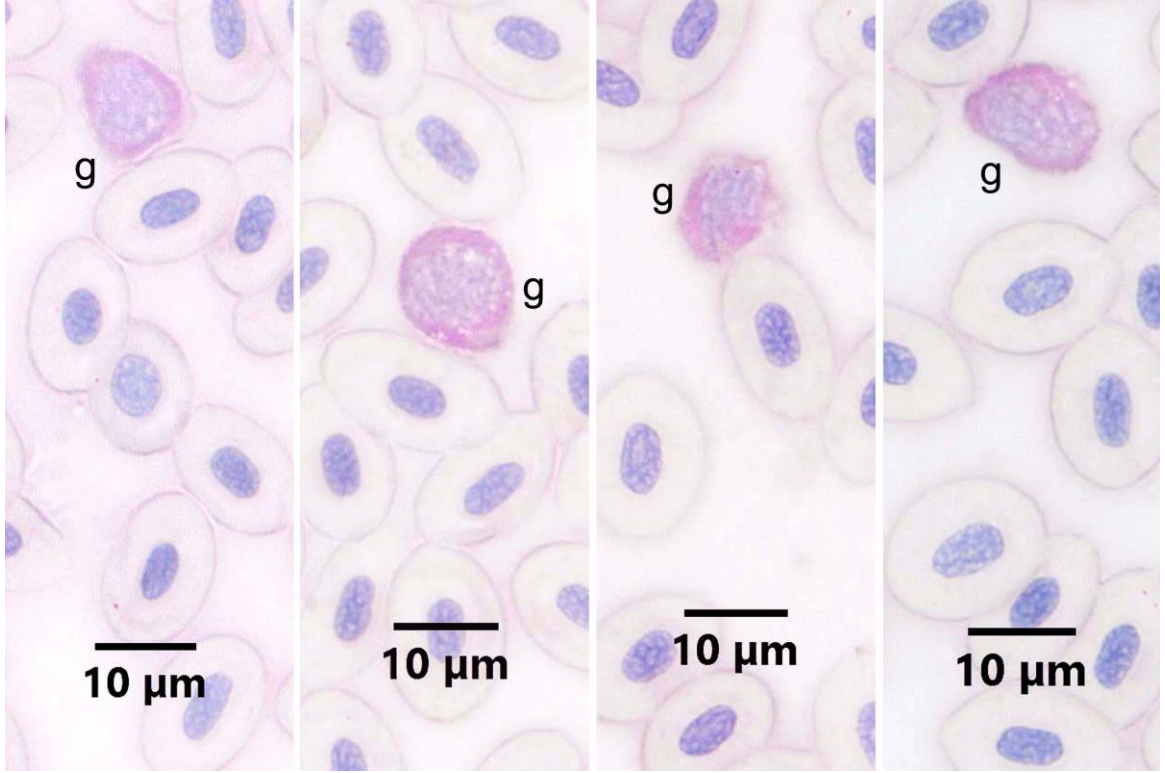


**Resim 34A.** EDTA antikoagulan kullanılmış metanol ile tespit edilmiş Gökkuşığı alabalığı kanında PAS pozitif reaksiyon veren hücreler. g: Granulosit T: Trombosit. PAS Boyama Metodu.

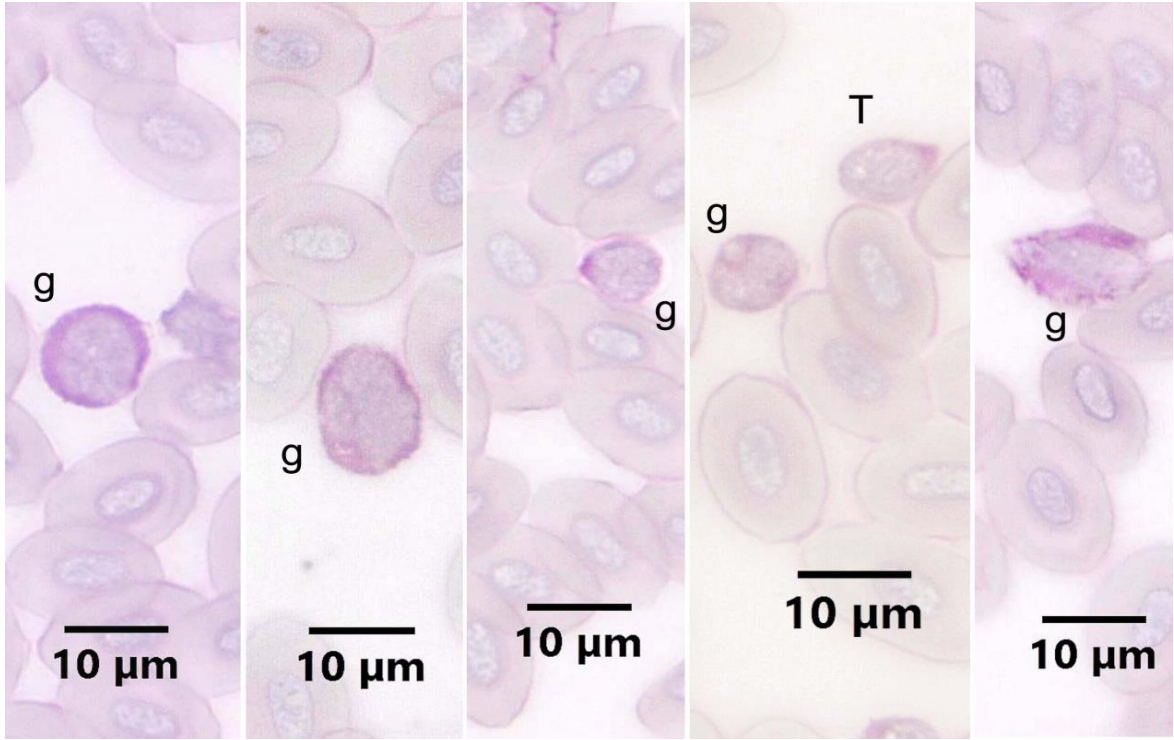


**Resim 34B.** EDTA antikoagulan kullanılmış aseton ile tespit edilmiş Gökkuşığı alabalığı kanında PAS pozitif reaksiyon veren hücreler. g: Granülosit, T: Trombosit. PAS Boyama Metodu.





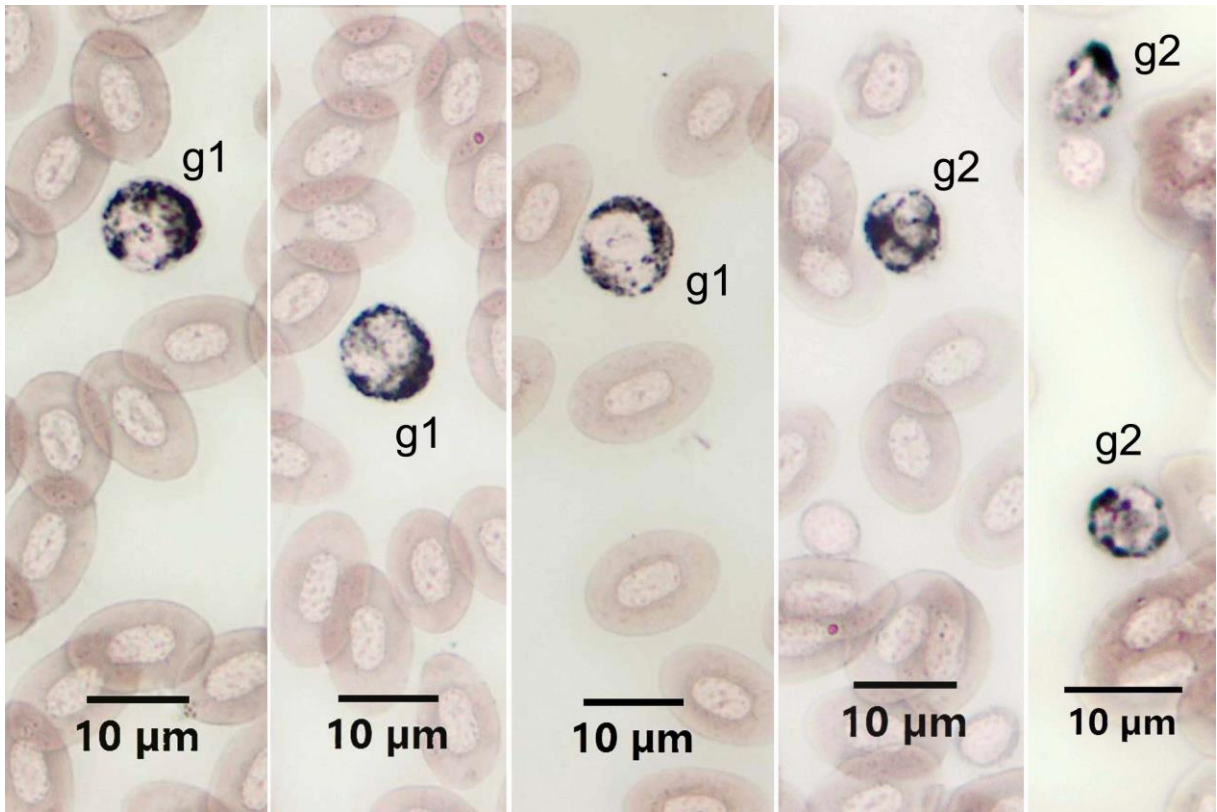
**Resim 35A.** Heparin antikoagulan kullanılmış metanol ile tespit edilmiş Gökkuşáđı alabalıđı kanında PAS pozitif reaksiyon veren hücreler. g: Granulosit. PAS Boyama Metodu.



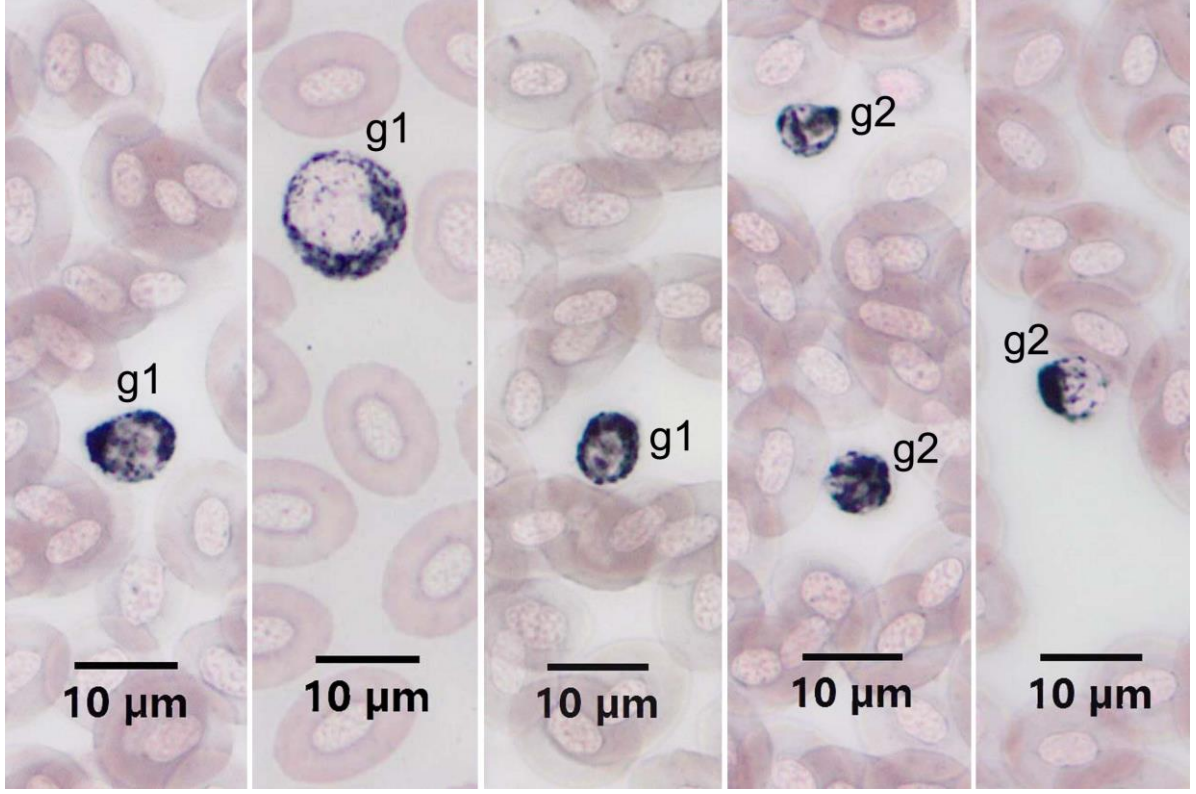
**Resim 35B.** Heparin antikoagulan kullanılmış aseton ile tespit edilmiş Gökkuşáđı alabalıđı kanında PAS pozitif reaksiyon veren hücreler. g: Granülosit, T: Trombosit. PAS Boyama Metodu.

### 4.3.3. SB Boyama Metodu

EDTA veya heparin antikoagulan kullanılmış Gökkuşığı alabalığı kanlarına, SB boyama metodu uygulandığında, pozitivite veren hücrelerde farklılık gözlenmedi (Resim 36A, B). SB pozitif hücrelerin granüllerinin yuvarlak ve çubuk şekilli olduğu görüldü. Boyutları daha büyük ve çekirdekleri daha iri olan hücreler granülosit tip 1 olarak kaydedildi (Resim 36A, B). Bu hücrelerin çekirdeklerinin yuvarlağımsı oval veya loplu olduğu izlendi. Daha küçük boyuttaki olan ve loplu çekirdeği olan hücreler granülosit tip 2 olarak belirlendi (Resim 36A, B).



**Resim 36A.** EDTA antikoagulan kullanılmış Gökkuşığı alabalığı kanında SB pozitif reaksiyon veren hücreler.  
g1: Granülosit tip 1, g2: Granülosit tip 2. SB Boyama Metodu.

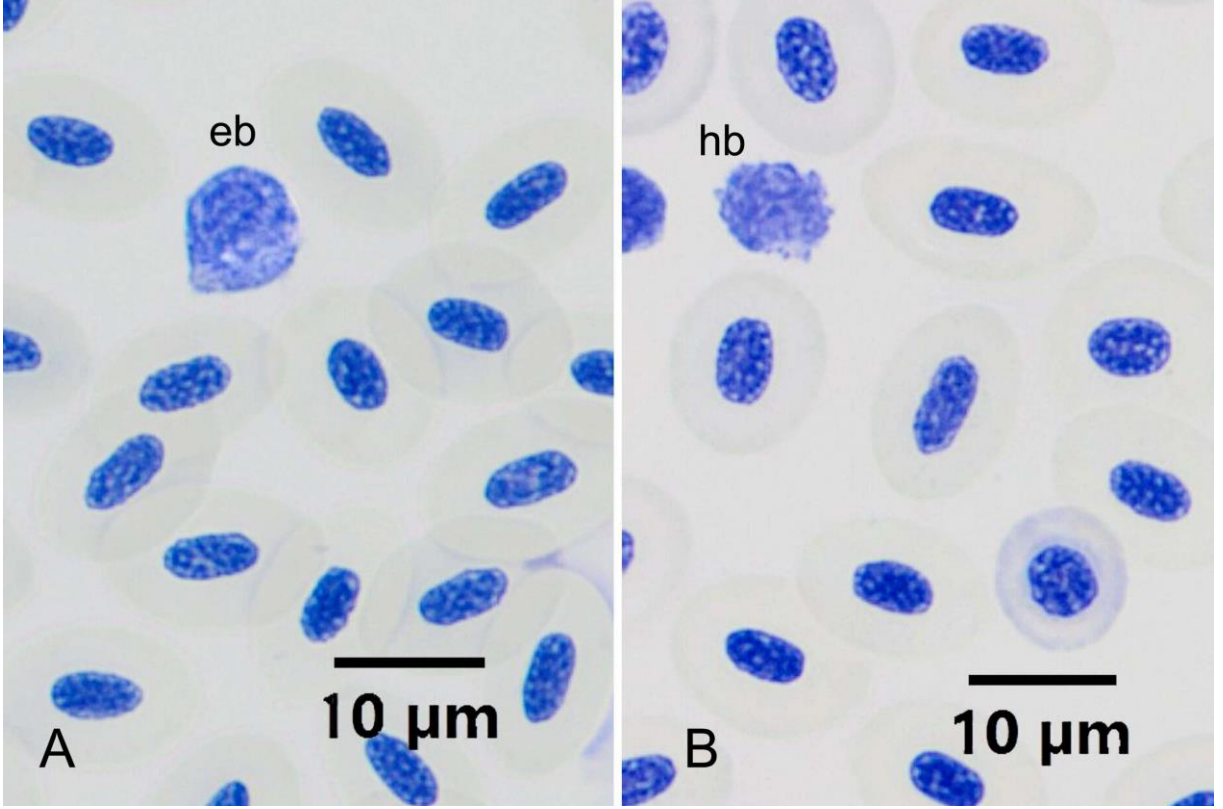


**Resim 36B.** Heparin antikoagulan kullanılmış Gökkuşığı alabalığı kanında SB pozitif reaksiyon veren hücreler.  
g1: Granulosit tip 1 g2: Granulosit tip 2. SB Boyama Metodu.

#### 4.3.4. TB Boyama Metodu

Toluidine blue pH 4 boyama metodu uygulandığında (Resim 37), tüm hücrelerin çekirdeklerinin ve sitoplazması bazofilik olan hücrelerin sitoplazmasının boyandığı görüldü. Bazofil olarak belirlenebilecek metakromazi gösteren hücreler arandı. Az sayıda sitoplazması açık mavi, granülleri ortokromatik boyanan hücrelere rastlandı. Bu hücreler, bazofil olarak kaydedildiler (Resim 37). Gökkuşığı alabalığı kan frotilerinde TB boyama için EDTA ve heparin antikoagulan karşılaştırıldığında önemli bir fark olmadığı gözlemlendi.



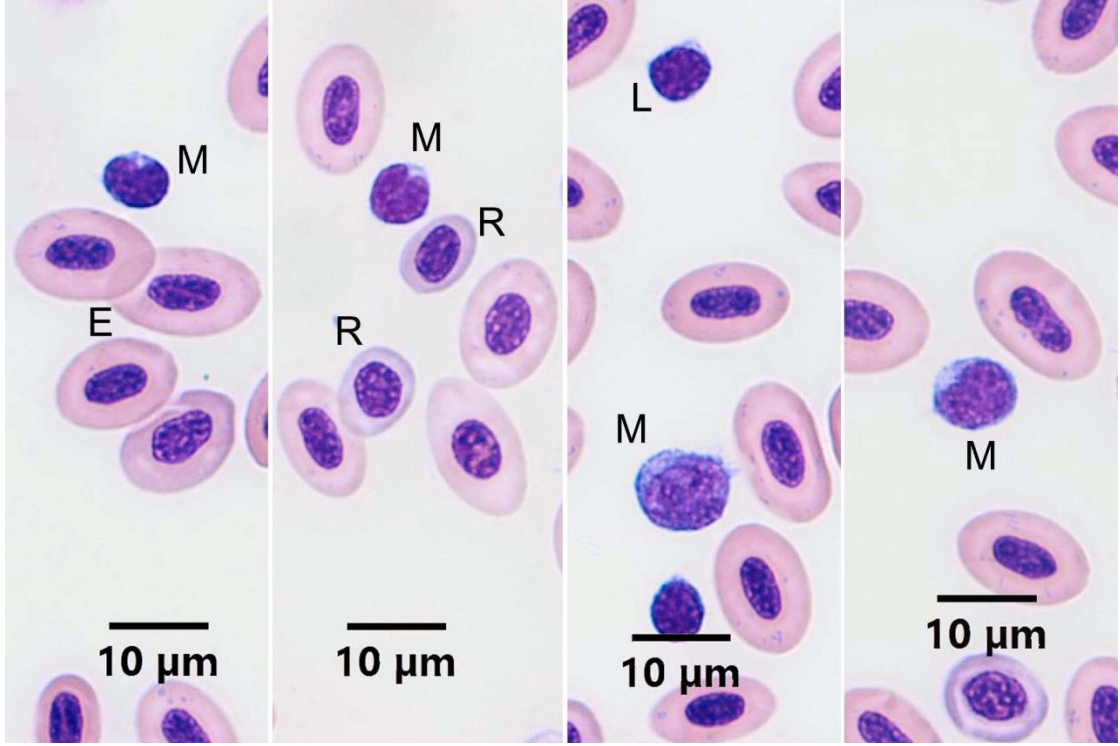


**Resim 37.** Gökkuşuğu alabalığı kanında TB pozitif reaksiyon veren bazofil lökositlerin görünümü. A: EDTA antikoagulan kullanılmış frotide bazofil lökositin görünümü. eb: TB pozitif granüllü hücre. B: Heparin antikoagulan kullanılmış frotide bazofil lökositin görünümü. hb: TB pozitif granüllü hücre. TB pH4 Boyama Metodu.

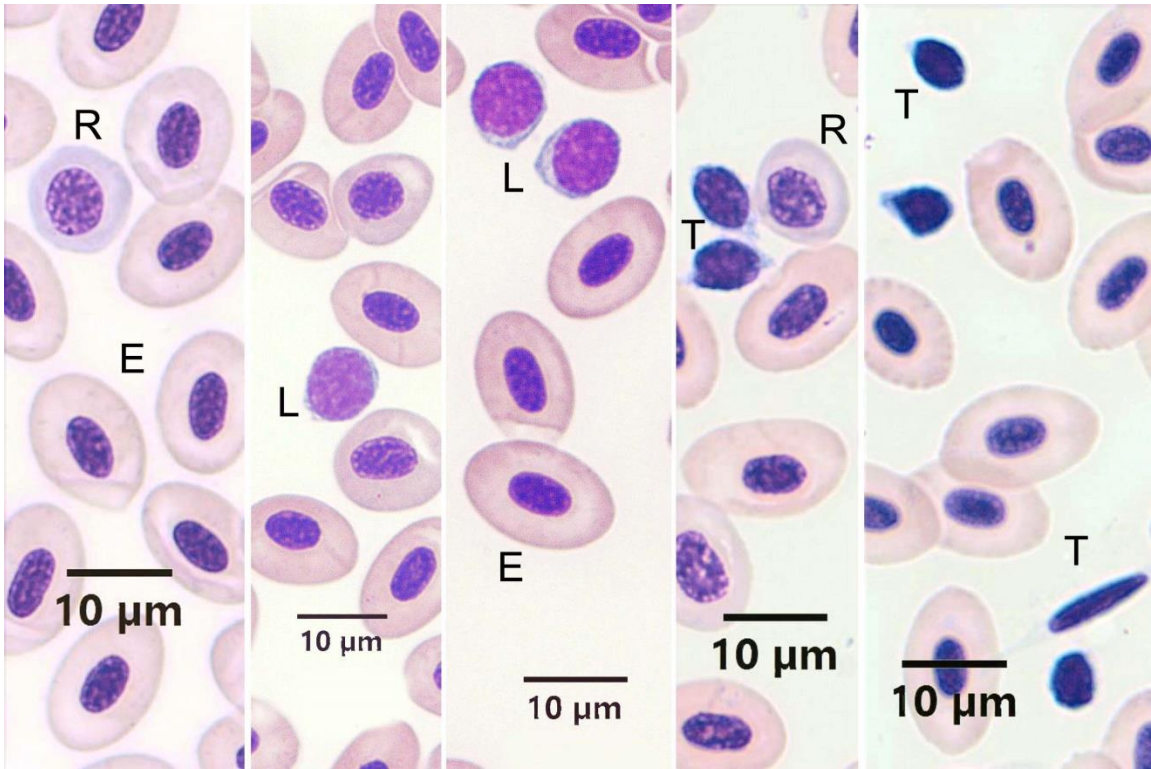
#### 4.3.5. MGG Boyama Metodu

Heparin ve EDTA kullanılan kan frotilerine metanol tespitinden sonra May-Grünwald Giemsa boyama metodu uygulandı. Her iki antikoagulan kullanımında da sonuç alınmış olmasına rağmen, eozinofillerin ancak heparin kullanılan frotilerde tam görüntü verdiği dikkati çekti.

Eritrositler oval şekilli olup, pembe sitoplazmalı ve hücrenin merkezinde oval çekirdekli olmak üzere, klasik görünümde gözlemlendi. Sitoplazması olgun eritrositlerden daha açık renkte olmak üzere, immatür eritrositlere (rubrisit) de rastlandı. İmmatür eritrositlerin şekillerinin oval veya yuvarlağımsı olduğu gözlemlendi (Resim 38A, B).



**Resim 38A.** EDTA antikoagulan kullanılmış Gökkuşığı alabalığı kanında kan hücrelerinin görünümü. E: Eritrosit, R: Rubrisit, L: Lenfosit, M: Monosit. MGG Boyama Metodu.

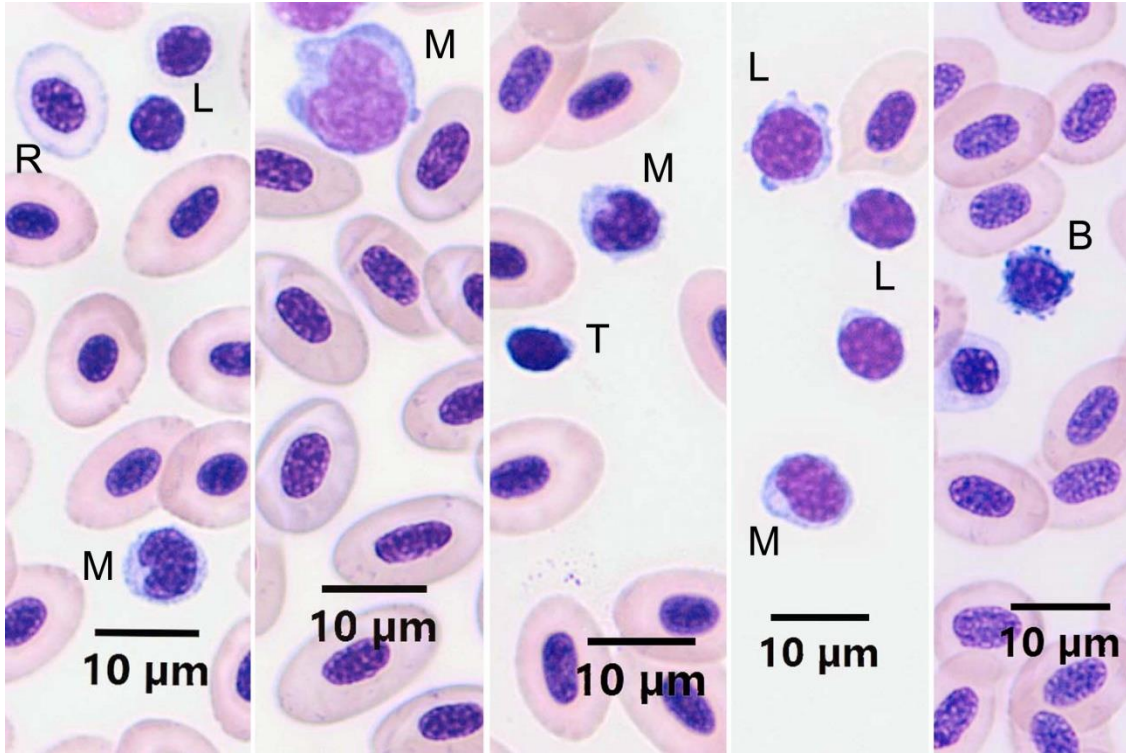


**Resim 38B.** Heparin antikoagulan kullanılmış Gökkuşığı alabalığı kanında kan hücrelerinin görünümü. E: Eritrosit, R: Rubrisit, L: Lenfosit, T: Trombosit. MGG Boyama Metodu.



Gökkuşığı alabalığında agranüositlerden lenfositlerin (Resim 38A, B) şekil olarak yuvarlak olup, çok az olan stoplazmalarının bazofilik olduğu gözlemlendi. Küçük ve büyük lenfositlerin bulunduğu görüldü.

Gökkuşığı alabalığı kanında monosit lökositler iki farklı şekilde gözlemlendi. Böbrek şeklinde çekirdeğe ve az miktarda bazofilik sitoplazmaya sahip monositler dışında, boyutları biraz daha büyük olan, koyu mavi sitoplazma, oval veya böbrek şekilli çekirdeğe sahip, sitoplazmasında vakuelleri olan monositler de gözlemlendi (Resim 38A, Resim 39).

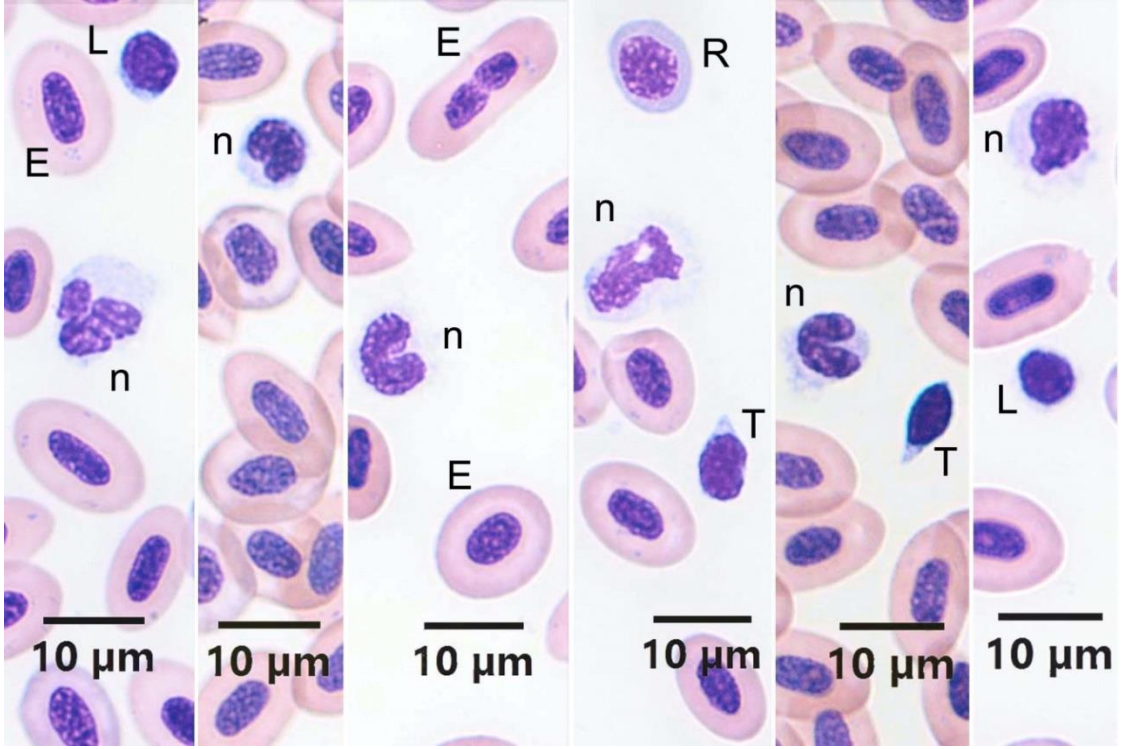


**Resim 39.** Heparin antikoagulan kullanılmış Gökkuşığı alabalığı kanında kan hücrelerinin görünümü.

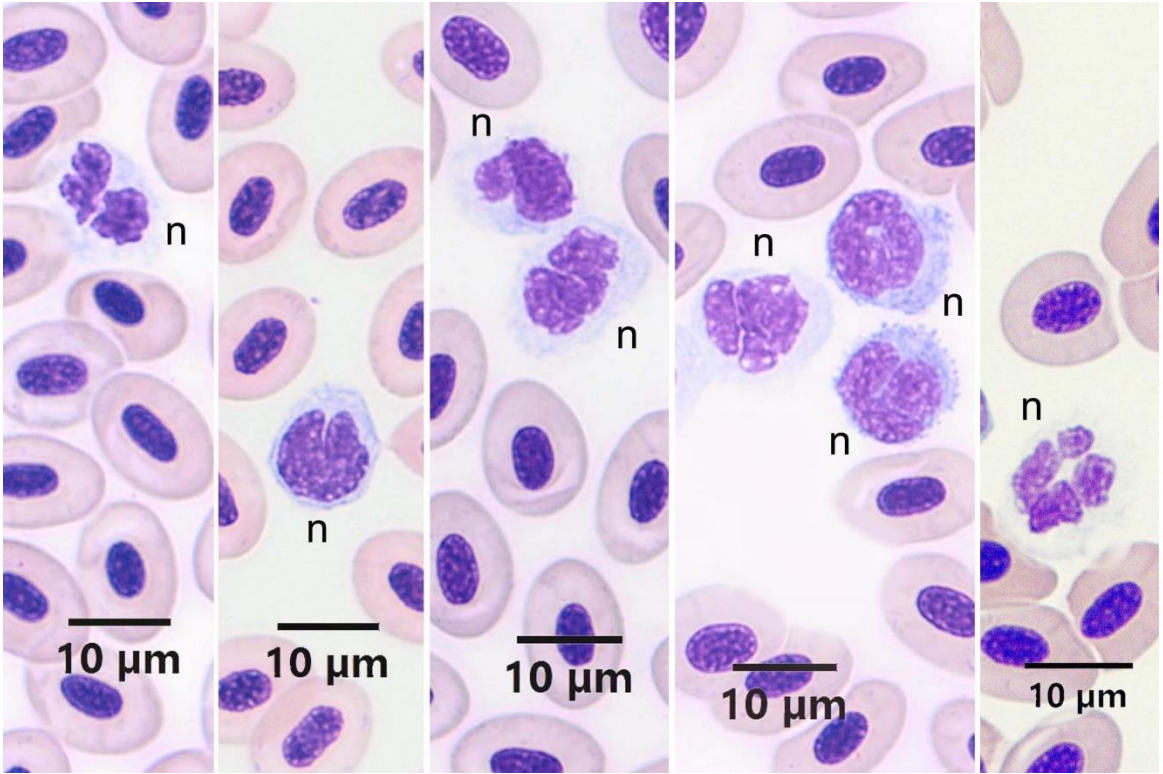
R: Rubrisit, L: Lenfosit, M: Monosit, T: Trombosit, B: Bazofil. MGG Boyama Metodu.

Gökkuşığı alabalığında granüositlerden nötrofillerin, hafif bazofilik sitoplazmaya, çoğunlukla loplu bazen de at nalı şeklinde bir çekirdeğe sahip oldukları, bununla birlikte sitoplazmalarında granüllerinin görülemediği tespit edildi (Resim 40A, B). Granülleri asidik veya bazik olarak görülmediğinden, bu hücreler nötrofil olarak isimlendirildi.

Gökkuşığı alabalığı kanında nötrofillerin yanında, granüosit lökositlerden eozinofiller de gözlemlendi (Resim 41A, B).

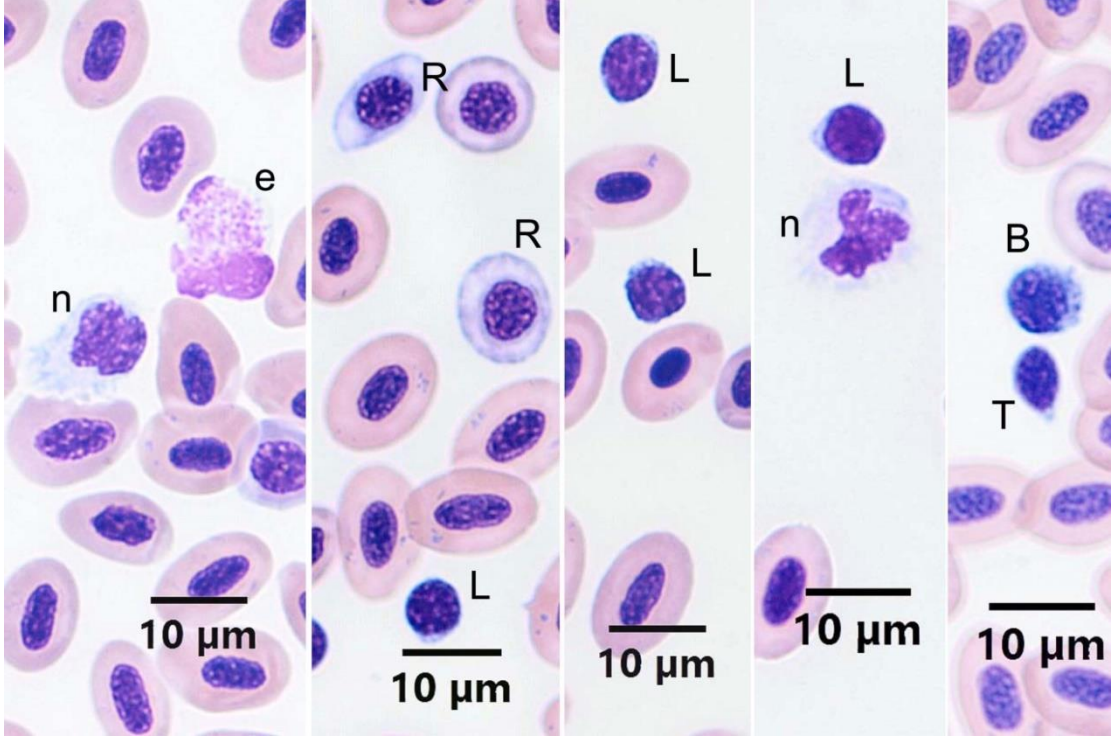


**Resim 40A.** EDTA antikoagulan kullanılmış Gökkuşığı alabalığı kanında kan hücrelerinin görünümü. E: Eritrosit, R: Rubrisit, L: Lenfosit, n: Nötrofil, T: Trombosit. MGG Boyama Metodu.

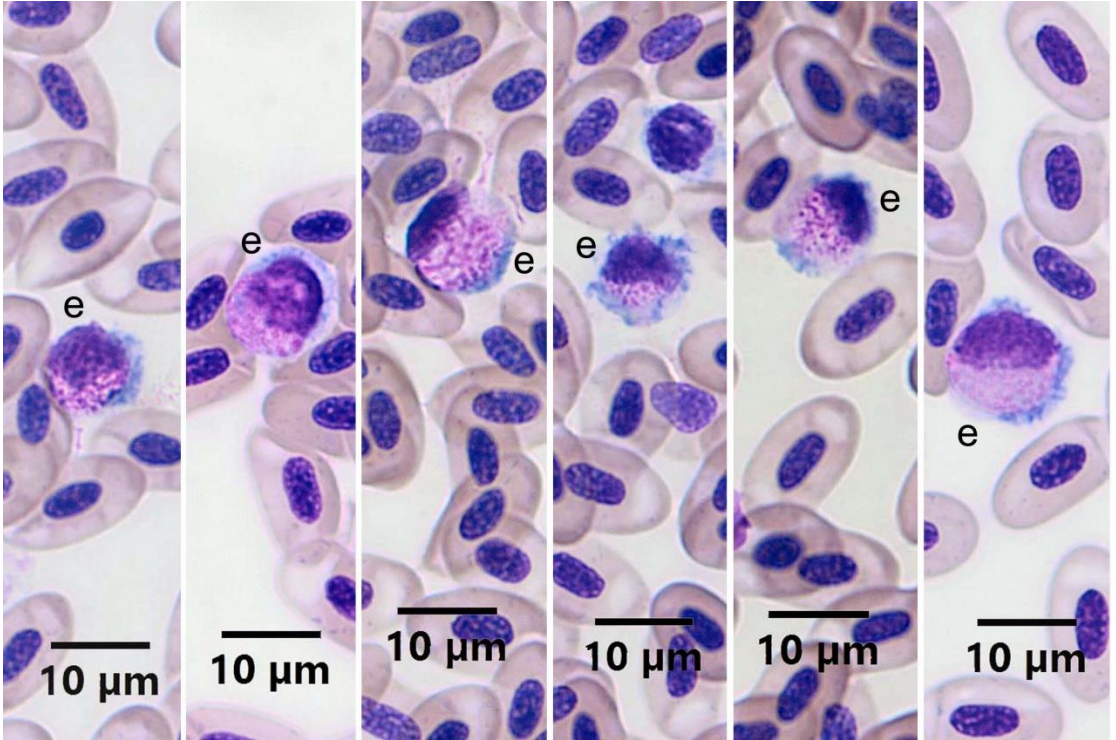


**Resim 40B.** Heparin antikoagulan kullanılmış Gökkuşığı alabalığı kanında kan hücrelerinin görünümü. n: Nötrofil. MGG Boyama Metodu.





**Resim 41A.** EDTA antikoagulan kullanılmış Gökkuşığı alabalığı kanında kan hücrelerinin görünümü.  
e: Eozinofil, n: Nötrofil, R: Rubrisit, L: Lenfosit, B: Bazofil, T: Trombosit. MGG Boyama Metodu.



**Resim 41B.** Heparin antikoagulan kullanılmış Gökkuşığı alabalığı kanında kan hücrelerinin görünümü.  
e: Eozinofil. MGG Boyama Metodu.

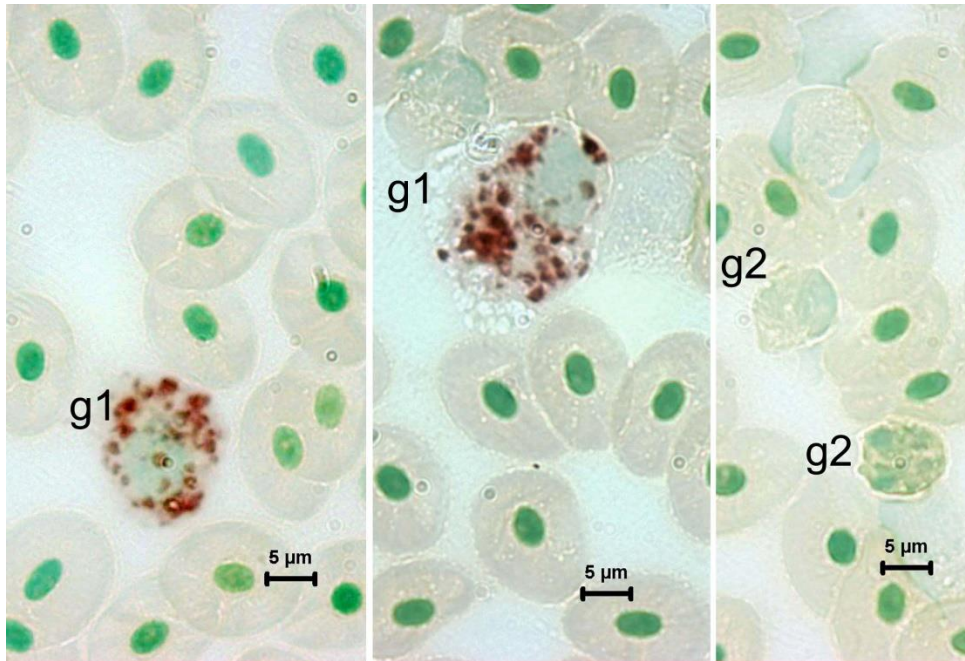
Gökkuşığı alabalığında, EDTA antikoagulan kullanılmış kanlarda eozinofillere çok az rastlandı ve görülenlerin de lize olduğu dikkati çekti (Resim 41A). Heparin antikoagulan kullanılan kanlarda eozinofil granüositler bazofilik sitoplazma içinde asidofilik granülleri ile ayırt edildiler. Çekirdeklerinin yassı oval veya loplu olduğu gözlemlendi (Resim 41B).

Gökkuşığı alabalığında bazofil granüositlere hem heparinli (Resim 39) hem de EDTA'lı frotilerde (Resim 41A) rastlandı.

Gökkuşığı alabalığında trombositlerin mekik şeklinde olup, yuvarlağımsı oval ve hücrenin şekline uygun çekirdeklerinin olduğu, çok az mavimsi sitoplazmaya sahip oldukları görüldü (Resim 38B, Resim 40A). Trombosit boyanmasında antikoagulan kullanımı fark yaratmadı.

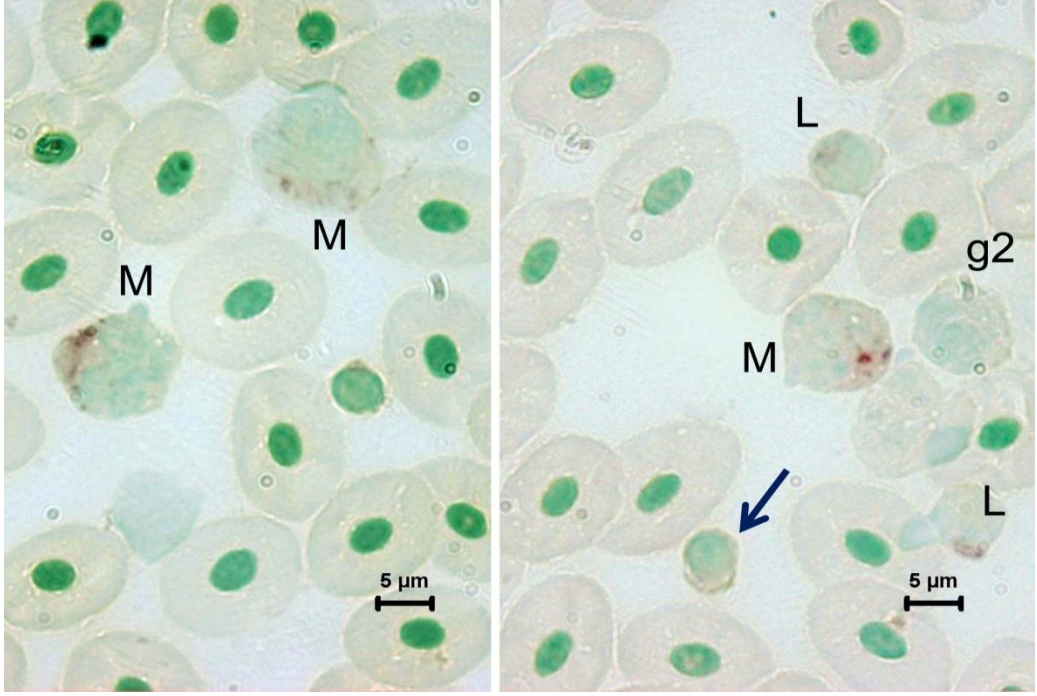
#### 4.3.6. ANAE PH 5.8 Boyama Metodu

Heparinize Gökkuşığı alabalığı kanlarına ANAE boyama metodu uygulandığında, bazı granüositlerin (Resim 42A), monositlerin ve bazı lenfositlerin pozitif reaksiyon verdiği gözlemlendi (Resim 42B, C). Bazı lenfositlerin (Resim 42B) ve trombositlerin ise reaksiyon vermediği dikkati çekti. ANAE pozitif granüositlerin (g1) çekirdek morfolojileri ve granüllerinin büyüklüğü eozinofil olabileceklerini düşündürdü.

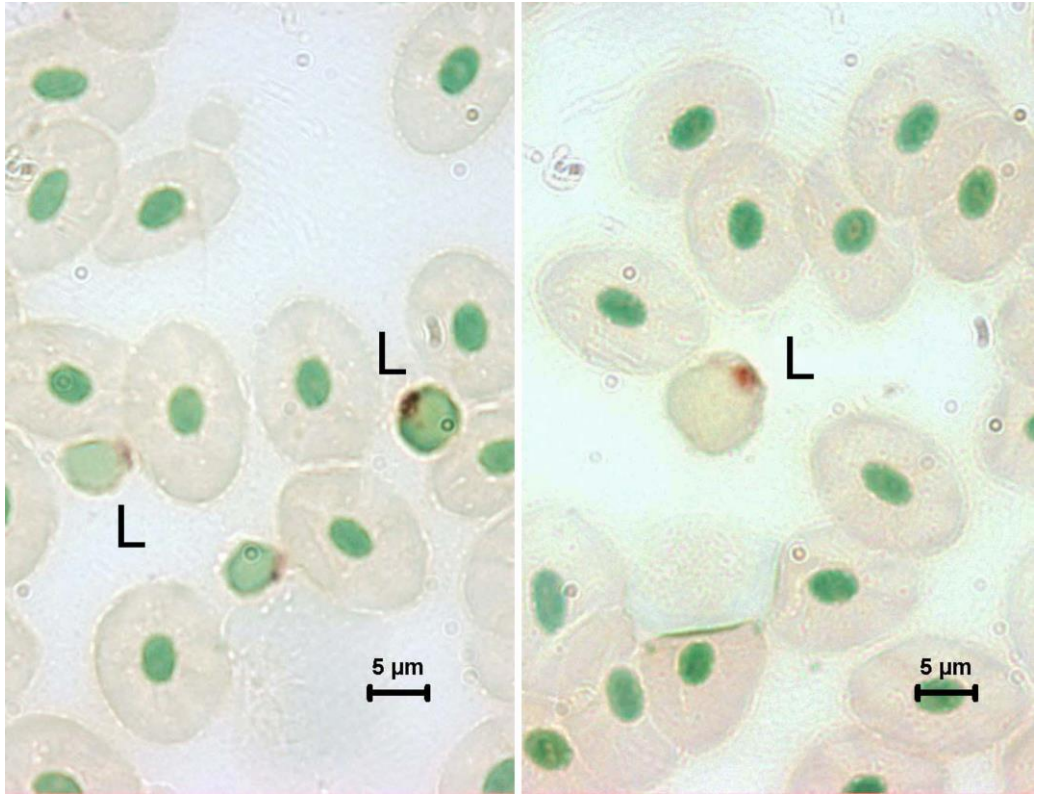


**Resim 42A.** Gökkuşığı alabalığı kanında heparinize frotilerde ANAE pozitif hücrelerin görünümü. g1: ANAE pozitif granüosit, g2: ANAE negatif granüosit. ANAE pH 5.8 Boyama Metodu.





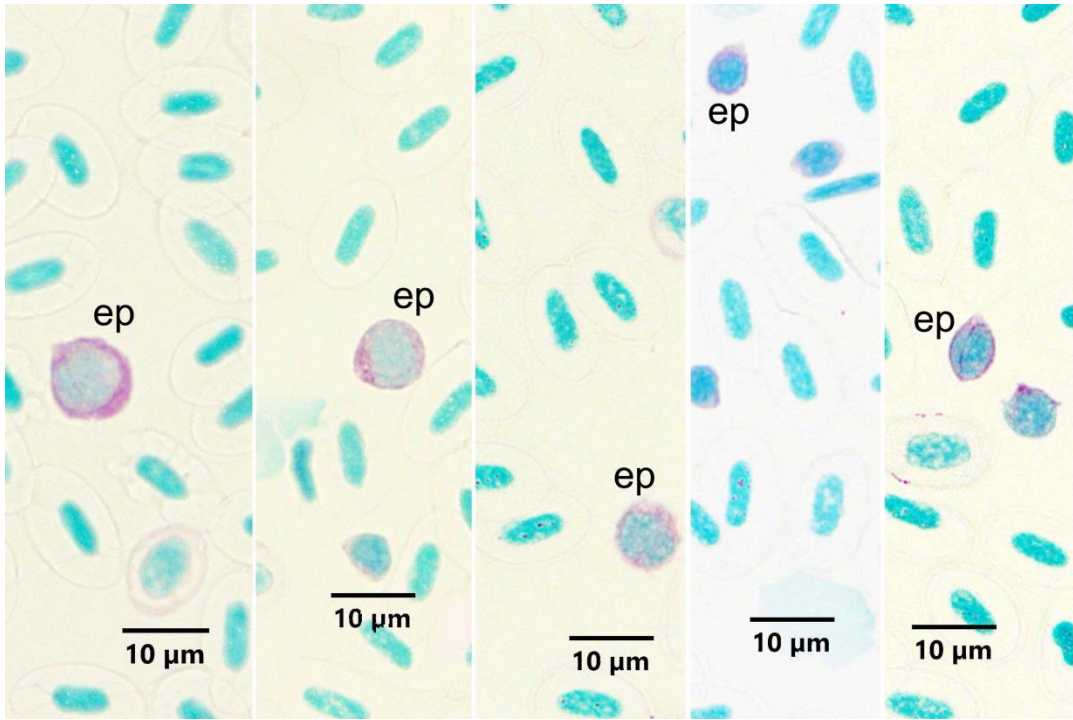
**Resim 42B.** Gökkuşığı alabalığı heparinize frotilerde ANAE pozitif hücrelerin görünümü. M: Monosit, L: ANAE pozitif lenfosit, g2: ANAE negatif granülosit, Ok: ANAE negatif lenfosit. ANAE pH 5.8 Boyama Metodu.



**Resim 42C.** Gökkuşığı alabalığı Heparinize frotilerde ANAE pozitif hücrelerin görünümü. L. ANAE pozitif lenfosit. ANAE pH 5.8 Boyama Metodu.

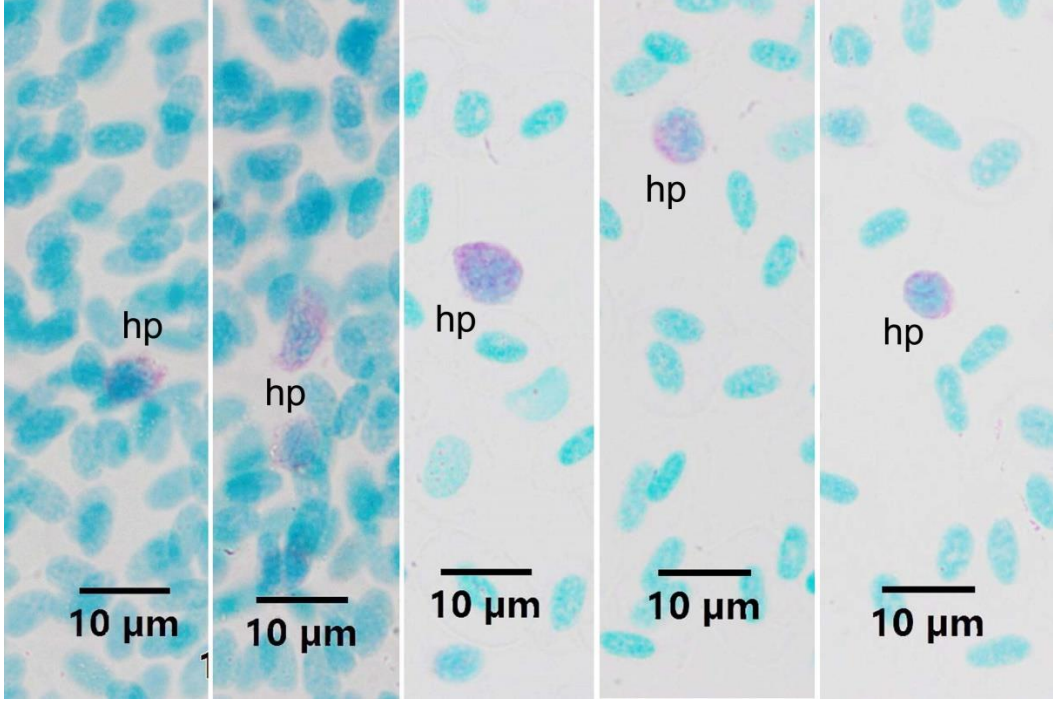
#### 4.3.7. MGP Boyama Metodu

Carnoy tespiti sonrası frotilere MGP boyama metodu uygulandığında çok az sayıda MGP pozitif hücre gözlemlendi. Bu hücrelerin farklı büyüklüklerde hücreler olduğu, granüositlerin morfolojisine benzer görüntü verdikleri dikkati çekti (Resim 43 A, B). EDTA kullanılmış kan frotilerinde bazı trombositlerde de pozitifiteye rastlandı (Resim 43A). Heparinize kan frotilerinde trombosit pozitifitesine rastlanmadı. Trombosit dışındaki hücrelerin plazma hücresi veya immatür granüosit olabilecekleri düşünüldü.



**Resim 43A.** Gökkuşuğu alabalığında EDTA antikoagulanlı kanlarda, MGP pozitif hücrelerin görünümü.

ep: MGP pozitif hücreler. MGP Boyama Metodu.



**Resim 43B.** Gökkuşağı alabalığında heparin antikoagulanlı kanlarda, MGP pozitif hücrelerin görünümü.  
hp: MGP pozitif hücreler. MGP Boyama Metodu.

## 5. TARTIŞMA

Balık hematolojisinde balık kanına uygulanan terminoloji, memeli hematolojisinden alınmıştır (Ellis, 1977). Balık kan hücreleri üzerine yapılan her bir çalışma, balıklarda kan hücrelerinin sınıflandırma şemasının oluşturulmasına yardımcı olmaktadır (Zinkl ve diğerleri, 1991). Sunulan çalışma, hepsi karnivor olan, tuzlu su balıklarından Deniz levreği ve Çipura ile tatlı su balığı Gökkuşluğu alabalığında, perifer kan hücrelerinin morfolojileri ve sitokimyasal özelliklerinin incelendiği, tanımlayıcı bir araştırmadır.

Sunulan çalışmada her üç balık türünde de eritrosit, rubrisit, lenfosit, monosit ve trombosit ayırımı, kuşlar ve memelilere benzer yönleriyle, gerçekleştirilmiştir.

Balık kanında, en yaygın görünen hücre tipi, çekirdekli olan eritrositlerdir. Balıklardaki eritrositler genellikle, oval şekilli olup; çekirdekleri ise, oval-yuvarlak şekilli olarak gözlenir (Kapoor ve Khanna, 2004). Sunulan çalışmada her üç balıkta da eritrositler benzer şekilde pembe sitoplazmalı ve hücrenin merkezinde oval çekirdekli olmak üzere, klasik görünümde gözlenmiştir. Esteban ve diğerleri (2000) Deniz levreğinde eritrositleri benzer şekilde tanımlamıştır. Sitoplazması olgun eritrositlerden daha açık renkte olmak üzere, immatür eritrositlere de rastlanmış, immatür eritrositlerin şekillerinin yuvarlağımsı olduğu dikkati çekmiştir. *A. nobilis*, *A. ocellatus*, *H. malabaricus* ve *A. bimaculatus* balıkları üzerine yapılan bir çalışmada; brilliant cresyl blue (BCB) veya metilen blue ile boyandıklarında sitoplazmada, olgunlaşmamış hücrelerin özelliklerine sahip küçük koyu yapılar ve kalıntı RNA'ya eşdeğer granüler materyal gösteren eritrositler, retikülositler olarak adlandırılmıştır (Fijan, 2002a). Benzer bulgular *Ictalurus punctatus* (Fijan, 2002a) ve *Tilapia redalli* (Tavares-Dias ve Moraes, 2004) balık türleri için de gösterilmiştir. *Aristichthys nobilis*, *A. ocellatus*, *H. malabaricus* ve *A. bimaculatus*, olgunlaşma evreleriyle doğru orantılı olarak olgunlaşmamış eritrositlerden daha fazla sayıda olgun eritrosit içerdiğinden, bu oranlar eritropoietik aktivite değişikliği göstergeleri olarak kullanılabilir (Fijan, 2002b). Balıklarda eritropoez; anemi, sıcaklık, mevsimler ve kanamadan etkilenebildiğinden, dolaşımdaki retikülosit sayısı bu faktörlerle değişebilmektedir. Retikülosit sayısı, anemik süreçler, sıcaklık ve oksijen varlığı gibi çevresel faktörler tarafından değişebilen, eskisinin yerine yenisinin oluşturulduğu bir yanıtın göstergesi olabilir (Lecklin ve Nikinmaa, 1998; Fijan, 2002b).



Balık kan hücrelerinde en dikkate değer farklılıklardan biri, trombositlerin çekirdekli olup, boyut olarak da kuşlarda olduğundan büyük olmasıdır (Ellis, 1977; Rowley ve diğerleri, 1988; Hine, 1992). Trombosit sitoplazması, Romanowsky tipi boyalarla zayıf şekilde boyandığında bazı balık türlerinde, trombositleri küçük lenfositlerden ayırt etmek zordur (Ellis, 1977; Zinkl ve diğerleri, 1991; Thomas ve diğerleri, 1999; Tierney ve diğerleri, 2004). Japon Balığı ve Beyaz Mersin Balığı'nda trombositler, oval iken Kanal Yayın Balığı, Çizgili Levrek, Gökkuşığı alabalığı ve Koho Samonu'nda trombositler, uzun-ince iğ şeklinde gözlenmiştir, yine bu türlerde az miktarda oval şekilli de olabilen trombositlerin de bulunduğu görülür. Lenfositler, oval şekilli olan trombositlerden, sitoplazmik karakterleri farklılığı ile ayrılırlar. Sayı olarak daha fazla bulunan lenfositler, hafif bazofilik boyanan sitoplazmaya sahiptir; trombositler ise daha az bulunur ve berrak bir sitoplazmaya sahiptir. Lenfositler, trombositlere göre daha büyük ve az yoğun bir çekirdeğe sahiptir. Bütün bu karakter farklılıklarına rağmen, yine de balık kanında lenfosit ve trombosit ayrımı yapabilmek bazen zordur (Zinkl ve diğerler, 1991). Sunulan çalışmada MGG boyama metodu ile boyanan frotiler incelendiğinde, her üç balık türünde de eritrosit, rubrisit, lenfosit, monosit ve trombosit ayırımında sorun yaşanmamıştır.

Yapılan araştırmada, klasik MGG boyamasında granülositlerin ayırımında sorun yaşandığı için, önce sitokimyasal bulguların belirlenip morfolojik özelliklerle biraraya getirilmesine karar verilmiştir. Granülositlerin sitokimyasal özellikleri ortaya konduktan sonra May-Grünwald Giemsa boyama sonuçları incelenmiştir.

## **5.1. CR Boyama Metodu**

Yapılan çalışmada Deniz levreği ile Gökkuşığı alabalığı kanında eozinofil granülositler, hafif bazofilik sitoplazmaları ve CR pozitif, ince tarzda granülleriyle tespit edilmiştir. Çipurada ise eozinofillerin çok hafif bazofilik bir sitoplazmaya sahip oldukları fakat diğer balıklardan farklı olarak granüllerinin daha yoğun ve biraz daha iri olduğu farkedilmiştir. Eozinofillerin büyüklüklerinin farklı olduğu, oldukça küçük eozinofillerin de bulunduğu dikkati çekmiştir. Deniz levreği ve Gökkuşığı alabalığı kanında eozinofil granülositler antikoagulan farkından etkilenmezken Çipurada EDTA kullanımı lizise neden olmuştur. Yapılan literatür taramasında hiçbir balık türünde kanda CR boyama metoduna

rastlanmamıştır. Sunulan çalışmada ilk kez balıklarda eozinofillerin demonstrasyonu için CR kullanılmış ve sonuca ulaşılmıştır.

Meseguer ve diğerleri (1990) levrek ön böbreğinde asidofilik granüllü hücrelerin bulunduğunu bildirmişlerdir. Bu bulgu çalışmanın Deniz levreği CR bulgularını destekler niteliktedir.

## 5.2. PAS Boyama Metodu

Sunulan çalışmada, Deniz levreği kanında PAS pozitivitesi veren yani glikojen veya nötral mukosubstans içeren, granülosit 1 ve granülosit 2 olmak üzere iki tip hücre kaydedilmiştir. Farklı antikoagulan kullanımı PAS pozitivitesini etkilememekle beraber, PAS boyamada kullanılan tespit sıvıları sonuç üzerine etkili olmuştur. Deniz levreğinde özellikle heparin kullanıldığında PAS boyamada aseton tespit, metanol tespite göre daha iyi sonuç vermiştir. EDTA kullanıldığında da aseton tespit metanolden daha önce tercih edilebilir (Tablo 1). Zinkl ve diğerleri (1991) çizgili levrekte nötrofillerin PAS pozitif olduğunu bildirmişlerdir. Esteban ve diğerleri (2000) elektron mikroskopik olarak asidofillerde glikojen birikimlerinden bahsetmişlerdir. Meseguer ve diğerleri (1990) levrek ön böbreğinde olgun heterofiller, asidofilik promyositlerde  $\beta$ -glikojen partiküllerinin varlığını kaydetmişler fakat bazofilik hücrelerde glikojen partiküllerinin varlığını bildirmemişlerdir. Do Vale ve diğerleri (2002) levrek nötrofillerinin glikojen içerdiğini tespit etmişlerdir. Sunulan çalışmada Deniz levreğinde tespit edilen PAS pozitif granülosit 1'lerin eozinofil, granülosit 2'lerin ise büyük çoğunluğunun nötrofil granülosit oldukları ileri sürülebilir. Her iki hücre tipinin de glikojen ve diğer nötral mukosubstansları içerdiği söylenebilir.

Çipura kanında PAS boyama metodu sonucunda, hücrelerin boyutları ve çekirdek özellikleri göz önüne alınarak granülosit tip 1 ve 2 olmak üzere iki çeşit hücrenin pozitive verdiği belirlenmiştir. Heparin antikoagulan EDTA antikoagulana göre PAS boyamada daha iyi sonuç vermiştir. EDTA kullanımında özellikle granülosit tip 1 lerin olumsuz etkilendiği gözlenmiştir. Çipura kanı PAS boyama metoduyla boyandığında, tespit sıvısı olarak metanolün asetondan daha iyi sonuç verdiği gözlenmiştir.

Yapılan literatür taramasında, Çipura kanında PAS pozitif granülosit olduğunu gösteren herhangi bir kaynağa rastlanmamıştır. Sunulan çalışmada iri granülosit tip 1 hücrelerinin eozinofil oldukları düşünüldü. Granülosit tip 2 hücrelerin çoğunlukla nötrofil lökosit olmak

üzere, küçük boy eozinofil veya bazofil lökositlerin de olabileceği kanısına varıldı. Estensoro ve diğerleri (2014) Bouin's solüsyonu ile tespit ettikleri Çipura barsak dokusunda PAS pozitif granüositleri görememişlerdir. Zuasti ve Ferrer (1989) yaptıkları çalışmada Çipura'da trombositlerin glikojen içerdiğini bildirmişlerdir. Sunulan çalışmada ise trombositlerde PAS pozitivitesine gözlenmemiştir.

Sunulan çalışmada heparin veya EDTA kullanılan Gökkuşığı alabalığı kanlarından hazırlanan frotilere, aseton veya metanol tespiti uygulandıktan sonra yapılan PAS boyama metodu sonucunda, zayıf olsa da granüosit ve trombositlerin pozitivite gösterdiği tespit edilmiştir. Nitekim Afonso ve diğerleri (1998) Gökkuşığı alabalığında, peritoneal eksudatında nötrofillerde elektron mikroskopik düzeyde glikojen partiküllerini gözlemişlerdir. Ayrıca yine Gökkuşığı alabalığında (eski yayınlardaki adıyla, *Salmo gairdneri*), nötrofil ve trombositlerin fagositoz yaptığı da bildirilmiştir (Suzuki, 1984). Bununla birlikte, yapılan literatür taramasında, Gökkuşığı alabalığı kanında PAS pozitif granüosit olduğunu gösteren herhangi bir kaynağa rastlanamamıştır.

Sitoplazmik PAS pozitif granüller, Pisi balığı ve Kalkan balığı gibi birçok balığın nötrofil benzeri granüositlerinde kaydedilmiştir (Ellis, 1976; Burrows ve diğerleri, 2001). PAS pozitifliği, glikojen gibi polisakkaritlerin varlığı, kalkan trombositlerinin sitoplazması boyunca gösterilmiştir (Burrows ve diğerleri, 2001). Tavares-Dias (2006a) tatlısu balıklarından *Astronotus ocellatus*'da eozinofillerin PAS pozitif olup, glikojen içerdiğini ileri sürmüşlerdir.

Balık kan hücrelerine PAS metodu uygulanacağına alternatif antikoagulan ve tespit sıvısı denemesi yapılması doğru sonuca götürecektir. Sunulan çalışmada genel anlamda granüositlerde PAS pozitivitesi gözlenmiştir, özel glikojen boyaması veya PAS pozitivitesinin diastaz kontrolü yapılmamıştır. Sonraki çalışmalarda glikojen varlığı, enzim sindirimi ile kesinleştirilmelidir.

Yapılan literatür taramasında balık kan hücrelerinde antikoagulan farkının PAS pozitivitesine etkisini sorgulayan herhangi bir kaynağa rastlanamamıştır.

### 5.3. SB Boyama Metodu

Yapılan literatür taramasında, Deniz levreği ve Çipura kanında SB boyama verilerine rastlanamamıştır. Sunulan çalışmada elde edilen SB pozitifitesi bulguları bu balıklar için ilk bulgulardır.

Deniz levreği kanında, SB pozitif çubuk şeklinde granülleri olan hücreler tespit edilmiştir. Bu hücrelerin farklı büyüklüklerde olması ve çekirdeklerinin farklılıklar göstermesi genel anlamda granüositlerin pozitifite verdiğini düşündürmüştür.

Sunulan çalışmada Çipura kanına SB boyama metodu uygulandığında PAS boyama metodunda olduğu gibi granüosit 1 ve granüosit 2 olarak tanımlanan hücrelerin SB pozitif oldukları tespit edilmiştir. Tip 1 granüositlerin eozinofil, tip 2 granüositlerin çoğunlukla nötrofil lökosit olmak üzere, küçük boy eozinofil veya bazofil lökositlerin de olabileceği düşünüldü

Ueda ve diğerleri (2001) teleost bir balık olan *Oreochromis niloticus*'da (Tilapia) hem eozinofil hem de nötrofillerde SB pozitif fosfolipidleri göstermişlerdir. Havixbeck ve diğerleri (2016), bir teleost olan *Carassius auratus*'da nötrofillerin SB pozitif olduğunu göstermişlerdir.

Gökkuşığı alabalığı kanına SB boyama metodu uygulandığında SB pozitif hücreler tespit edilmiş ve morfolojik özelliklerine göre granüosit 1 ve 2 olarak tanımlanmıştır. Araştırmacılar da (Plytycz ve diğerleri, 1989; Sasaki ve diğerleri 2002) sunulan bulgulara benzer şekilde Gökkuşığı alabalığı ön böbreğinde polimorf nükleer lökositlerin SB pozitif reaksiyon verdiklerini, monositlerin ise negatif olduklarını bildirmişlerdir.

Sunulan çalışmada, SB boyama metodu genel anlamda, her üç balıkta da granüositlerin pozitifite gösterdiğini ortaya koymuş, antikoagulan farkı SB pozitifitesini etkilememiştir.

Flerova ve Balabanova (2013) yaptıkları elektron mikroskopik düzeydeki çalışmalarında, çeşitli filogenetik gruplardaki kemikli balıkların nötrofillerindeki spesifik granüllerin ana formunun, farklı fibril dağılımına sahip uzun bir granül veya fibriller şeklinde kristaloid içeren granüller olduğunu, eozinofil granüllerinin ise esas olarak büyük, elektron yoğun, homojen formda olduğunu bildirmişlerdir. Işık mikroskopik düzeyde gerçekleştirilmiş olan sunulan çalışmada, SB pozitif hücrelerin granüllerinin Deniz levreğinde çubuk, Çipura ve Gökkuşığı alabalığında çubuk ve yuvarlak şekilli oldukları dikkati çekmiştir.

Hayhoe (1953) nötrofil ve eozinofillerde sudanofili gösteren granüllerin, aynı zamanda peroksidaz pozitivitesi de gösterdiğinden, bunların spesifik granüller olduğunu bildirmiştir. Sunulan çalışmada peroksidaz aktivitesi incelenmemiştir.

SB pozitivitesi muhtemelen granülositlerde bulunan primer ve sekonder (spesifik) granüllerin, olası salgı granüllerinin membran yapısında, mitokondrilerin membranlarında bulunan fosfolipid moleküllerinden kaynaklı olduğu düşünülebilir (da Silva ve diğerleri, 2011; Rørvig ve diğerleri, 2013). Ayrıca, hem PAS hem de SB boyamada pozitive gösteren benzer morfolojideki hücrelerin glikolipid de içerdiği söylenebilir.

#### **5.4. TB Boyama Metodu**

Deniz levreği, Çipura ve Gökkuşluğu alabalığı kanında, toluidin blue pH4 ile tüm hücrelerin çekirdeklerinin ve sitoplazması bazofilik olan hücrelerin sitoplazmalarının boyandığı gözlenmiştir. Bunların arasında az sayıda, bazofil olduğu düşünülen, sitoplazması açık mavi olup, çok ince mavi granüllere (ortokromatik granüller) sahip hücreler tespit edilmiştir. Metakromazi izlenmemiştir. Antikoagulan farkı, TB boyanma özelliğini etkilememiştir.

Meseguer ve diğerleri (1990)'nin Deniz levreği ön böbreğinde az miktarda bazofilik granüllü hücrelerin bulunduğunu bildirmiş olmaları, araştırmanın Deniz levreğinde perifer kanda da bazofil varlığını gösteren bulgusunu desteklemektedir.

López-Ruiz ve diğerleri (1992) Çipura'da giemsa boyamada bazofil tespit edememekle beraber elektron mikroskopik düzeyde bazofili tanımlamışlardır.

Campbell (2004) alt omurgalılarda, bazofil granüllerinin Wright'ın boyası gibi etanolde çözünen boyalarda genellikle zayıf boyandığı bildirilmiştir. Traves-Dias (2006b) kurşun asetat ile tespit ettiği frotilerde, TB boyama ile 15 tatlı su teleostundan sadece dördünde bazofilleri tespit etmiştir. Sadece tilapias, *I. punctatus* ve *L. Macrocephalus* bazofillerinin granüllerinde metakromazi gözlemiştir. Suziki (1986), sazan kanında, bazofillerin astra blue veya alcian blue ile boyanmadığını, TB pH 3'de metakromazi görülmediğini, bazofilik materyalin aşırı seyreltilmiş elektrolit solüsyonunda bile kolayca ayrılabilmediğini tespit etmiş ve bu nedenle memeli bazofillerindeki heparinin aksine, söz konusu bulguların, balıkların asit muskopolisakkarit molekülünde herhangi bir sülfat radikaline sahip olmadığını gösterdiğini

ileri sürmüştür. Sunulan çalışmada da ortokromatik boyama gerçekleştiğinden TB pozitif hücrelerin sülfatlı olmayan mukopolisakkarit içerdiği düşünülmektedir. Bu bağlamda, balıklarda bazofillerin sitokimyasal olarak gösterilebilmesi için tespit alternatiflerinin incelenmesi ve granül içeriğine yönelik çalışmalar yapılması gerekmektedir.

## 5.5. MGG Boyama Metodu

Deniz levreği kanında MGG boyama metodu için hem heparin hem de EDTA kullanımında sonuç alınmıştır. Eritrositlerin bazılarının çekirdeklerinin at nalı şeklinde, burğu veya loplu olduğu dikkati çekmiştir. Çavaş ve Ergene-Gözükara (2005) çekirdek anamolilerinin kimyasal bulaşma ve toksisiteye karşı yanıt olduğunu ileri sürmektedirler. Bu konuda, ayrıntılı deneysel çalışmaların artması konuya açıklık getirecektir.

Deniz levreğinde eritrosit, lenfosit, monosit ve trombositler ayırt edildikten sonra, geriye kalan hücrelerin sitoplazmalarında granül yapılarının MGG boyama metoduyla boyanmadığı farkedildi. Sunulan çalışmada bu hücrelerin sitoplazmalarındaki granüllerin sitokimyasal olarak varlığı gösterildiği için, genel olarak granülosit olarak isimlendirildiler. Esteban ve diğerleri (2000) elektron mikroskopik olarak granülositleri, heterofillerin fibriler bir materyal içeren sitoplazmik granül tipine sahip olmasıyla gerçekleştirebilmişlerdir. Pavlidis ve diğerleri (2007) ise yaptıkları çalışmada, Deniz levreği kanında eozinofil olmadığını bildirmişlerdir. Oysa sunulan çalışmada Deniz levreğinde eozinofiller CR ile demonstre edilmişlerdir. Pavlidis ve diğerleri (2007) Deniz levreği nötrofillerinin çekirdeklerini, lenfositlere benzeyen büyük çekirdekler olduğunu, sitoplazmalarının az olduğunu ileri sürmüştür. Sunulan çalışmada ise granülositlerin çekirdeklerinin oval, at nalı şeklinde veya loplu olabildikleri, lopların bir diğerinin üzerine kıvrılabildiği gözlenmiştir.

Sunulan çalışmada, Çipura kanı için MGG boyamada hem EDTA hem de heparin antikoagulan kullanımında sonuç alınmış olmasına rağmen, heparin kullanılan frotilerde özellikle eozinofiller olmak üzere, bütün hücrelerin daha iyi boyandığı görülmüştür. Çipura kanında MGG boyamada, granülosit lökositlerden eozinofil, nötrofil ve heterofil lökosit gözlenmekle beraber bazofil lökosite rastlanmamıştır. López-Ruiz ve diğerleri (1992) heparin antikoagulan kullandıkları çalışmalarında, Çipura'da eozinofillerin yuvarlak veya iki loplu çekirdekleriyle, yuvarlak hücreler olduğunu, açık mavi veya pembe sitoplazmalarında eozin ile boyanan granüller bulunduğunu bildirmişlerdir. Sunulan çalışmada farklı olarak, EDTA



antikoagulan kullanıldığında eozinofillerde turgor, lizis gibi istenmeyen durumlar tespit edilmiştir. Çipura kanı için MGG boyamada EDTA kullanılmaması gerektiği sonucuna varılmıştır. Estensoro ve diğerleri (2014) Bouin's solüsyonu ile tespit ettikleri barsak dokusunda eozinofilleri giemsa boyama metodu ile demonstre etmişlerdir.

Sunulan çalışmada Çipura kanında, López-Ruiz ve diğerlerinden (1992) farklı olarak, nötrofillere ilaveten heterofiller tanımlanmıştır. Milas ve diğerleri (2016) çalışmalarında, Çipura'da nötrofil ve asidofil granülositleri belirlemişler ve asidofil hücreleri ikiye ayırıp eozinofil ve heterofil olarak isimlendirmişlerdir.

Sunulan çalışmada, Gökkuşığı alabalığı kanı için MGG boyamada hem EDTA hem de heparin antikoagulan kullanımında sonuç alınmış olmasına rağmen, ancak heparin kullanılan frotilerde eozinofiller tam olarak gözlenebilmiştir. Eozinofiller, bazik sitoplazma üzerinde asidofilik granülleriyle gözlenmiştir. MGG boyamada bazofillere de hem EDTA hem de heparin antikoagulan kullanılmış frotilerde rastlanmıştır. EDTA antikoagulan kullanıldığında eozinofillerde turgor, lizis gibi istenmeyen durumlar tespit edilmiştir. Maqbool ve diğerleri (2013) ise Gökkuşığı alabalığında yaptıkları çalışmada, EDTA antikoagulan kullanılan MGG boyamada eritrositlerde genişleme gözlendiğini, lökositlerde ise, EDTA ve heparinin MGG boyama metodunda morfolojik bir değişikliğe neden olmadığını bildirmişlerdir.

Söz konusu bulgulardan farklı olarak, Cretu ve diğerleri (2020) Gökkuşığı alabalığı kanında yapılan MGG boyamada, Nabi ve diğerleri (2022) giemsa boyamada, eozinofil veya bazofile rastlamadıklarını bildirmişlerdir. Oysa sunulan çalışmada, özellikle heparinize kandaki CR pozitif eozinofillerin morfolojileri MGG boyamadaki eozinofil morfolojilerine benzemektedir.

Barber ve Westermann (1978a), MGG boyama tekniği ile yayın balığı (catfish) kanında eozinofilleri tanımlamışlardır.

Zinkl ve diğerleri (1991), Wright-Leishman-Giemsa boyama metodu uyguladıkları Gökkuşığı alabalığı kanında eozinofil bulunmadığını bildirmişlerdir. EDTA veya heparin kullandıklarını belirtmişler fakat farklılık oluşturup oluşturmadığından bahsetmemişlerdir.

Gökkuşığı alabalığı granülositlerden nötrofillerin, hafif bazofilik sitoplazmaya, çoğunlukla loplu bazen de at nalı şeklinde bir çekirdeğe sahip oldukları, bununla birlikte sitoplazmalarında granüllerinin görülemediği tespit edilmiştir. Van ve diğerleri (2020) alabalık nötrofillerinin ekstra sellüler tuzaklar oluşturduğunu göstermişlerdir. McCarthy ve

diğerleri (1973), Gökkuşığı alabalığının lökositlerini, lenfositler ve nötrofiller olarak sınıflandırmıştır.

MGG boyama metodu sonucunda, her üç balık türünde de eritrosit, rubrisit, lenfosit, monosit ve trombosit ayırımı memeli ve kanatlı hücrelerine benzer şekilde gerçekleştirilmiştir.

## 5.6. ANAE Boyama Metodu

Scapigliati ve diğerleri (1995) Deniz levreği timositlerine karşı monoklonal antikörlerin üretimi ve karakterizasyonu gerçekleştirmişlerdir. Sunulan çalışmada T lenfositler Deniz levreğinde, hem T lenfosit antikoru DLT15 ile hem de ANAE boyama yöntemi ile belirlenmiştir.

Çipura kanında, ANAE enzimhistokimya metodu ile lenfosit ve granüositlerde nonspesifik esterazlar gösterilmiştir. Yapılan literatür taramasında bu konuda herhangi bir veriye rastlanmamıştır. Bununla birlikte Meseguer ve diğerleri (1994), Çipura eozinofillerinin sitokimyasal incelemelerle, ışık ve elektronmikroskopik düzeyde, asit fosfataz, alkalın fosfataz ve peroksidaz içerdiklerini bildirmişlerdir.

Gökkuşığı alabalığı kanlarına ANAE boyama metodu uygulandığında, eozinofillerin, monositlerin ve bazı lenfositlerin pozitif reaksiyon verdiği tespit edilmiştir. Plytycz ve diğerleri (1989) de alabalık ön böbreğindeki monositlerde nonspesifik esterazları belirlemişlerdir. Blaxhall ve Hood (1985) kahverengi alabalıkta (*Salmo trutta* L), Afonso ve diğerleri (1998) Gökkuşığı alabalığı, peritoneal eksudasında ANAE pozitif T lenfositleri göstermişlerdir. Yapılan literatür taramasında Gökkuşığı alabalığı eozinofillerinde ANAE pozitivitesi bulgusuna rastlanmamıştır.

Dönmez ve diğerleri (2007) Kangal balığı kan hücrelerinde ANAE pozitivitesini göstermişlerdir. Sunulan çalışma materyalinde lenfositler, granüositler ve monositlerde belirlenen nonspesifik esteraz; hücre zarında, sitoplazmik veziküllerde, lizozomlarda veya sitozolik olarak bulunabilir. Enzimin balık kan hücrelerindeki yerleşim yerini belirlemek için ultrastruktural inceleme (Monahan ve diğerleri, 1981) yapılabilir

## 5.7. MGP Boyama Metodu

Meseguer ve diğeri (1991) levrek ön böbreğinde, Romano ve diğeri (2005) graft çalışmalarında, ultrastructural olarak plazma hücrelerini tanımlamışlardır. Eren ve Bozkurt (2017a; b) Deniz levreği, ön böbrek ve dalağında plazma hücrelerini MGP boyama metodu ile göstermişlerdir. Kanda plazma hücrelerini, Esteban ve diğeri (2000) giemsa boyama metodu kullanarak, oval şekilli morumsu kırmızımsı renkte çekirdeği ve koyu mavi sitoplazmasıyla tanımlamışlardır. Sunulan çalışmada, levrek kanında az sayıda gözlenen MGP pozitif hücrelerin, farklı büyüklüklerde olmaları dikkati çekmiştir.

López-Ruiz ve diğeri (1992) Çipura kanında az sayıda plazma hücresi tespit etmişlerdir. Bu hücreleri giemsa metodu ile yuvarlak morumsu çekirdekleri ve yoğun koyu mavi sitoplazmalarıyla tanımlamışlardır. Sunulan çalışmada plazma hücrelerini belirlemek amacıyla MGP boyama metodu uygulanmış ve az sayıda farklı büyüklüklerde, granüositlerin morfolojisine benzer görüntü veren pozitif hücreler tespit edilmiştir.

Sunulan çalışmada Gökkuşığı alabalığında da plazma hücrelerini belirlemek amacıyla MGP boyama metodu uygulanmış ve az sayıda farklı büyüklüklerde ve farklı çekirdek morfolojilerine sahip hücrelerde pozitivite tespit edilmiştir. Bromage ve diğeri (2004) de Gökkuşığı alabalığında plazma hücrelerinin bulunduğunu belirtmişlerdir.

Deniz levreği, Çipura ve Gökkuşığı alabalığı kanında tespit edilen pironinofil pozitif hücrelerin eksentrik çekirdeğe ve yoğun sitoplazmik boyaya sahip olanları klasik görünümde plazma hücrelerine benzerken, farklı büyüklüklerde hücre boyutuna ve loplu çekirdeğe sahip pironinofilik hücreler, granüositlerin immatür formları olarak düşünülebilir. Ayrıca Gökkuşığı alabalıklarında bazı trombositlerin de pironinofilik içeriğe sahip olduğu gözlenmiştir.

Sunulan çalışmada pironin pozitif olan farklı büyüklükteki hücrelerin, RNA aktivitesi yoğun olması beklenen plazmablast, plazma hücresi veya immatür granüositler olması muhtemeldir. Hücrelerin morfolojileri de bunu desteklemektedir. Gökkuşığı alabalığında trombositler hem PAS pozitif hem de MGP pozitivitesi gösterdiği düşünülünce, pironin pozitivitesinin RNA aktivitesi olduğu fikri desteklenebilir. Deniz levreği ve Çipura'da antikoagulan farkı önemsizken, Gökkuşığı alabalığında MGP için EDTA tercih edilmesi daha uygun olacaktır.

## SONUÇ ve ÖNERİLER

Deniz levreği, Çipura ve Gökkuşuğu alabalığında CR boyama metodu ile eozinofiller tespit edilmiştir. Bu sonuç her üç balıkta da eozinofillerin granüllerinde enzimatik veya nonenzimatik katyonik proteinler olduğunu açıklamaktadır. EDTA antikoagulan kullanımının, Çipurada eozinofillerin CR pozitivitesini olumsuz etkilediği, bazı eozinofillerin granüllerinin lize olduğu gözlenmiştir.

Deniz levreği, Çipura ve Gökkuşuğu alabalığında granüositler ve Gökkuşuğu alabalığında ilaveten trombositler PAS pozitif reaksiyon göstermişlerir. PAS pozitivitesi glikojen veya diğer nötral mukosubstans yapıların varlığını işaret eder. Deniz levreğinde heparin ve EDTA antikoagulan kullanımında, aseton tespitin metanol tespite göre daha iyi sonuç verdiği tespit edilmiştir. Çipurada ise heparin antikoagulan ve metanol tespit ile daha iyi sonuç alınmıştır.

Her üç balıkta da granüositlerde SB pozitivitesi tespit edilmiştir. Granüositlerin granül membranları, salgı vezikülü membranları ve mitokondri membranlarının fosfolipid molekülleri SB pozitivitesi vermiş olmalıdır. SB pozitivitesi antikoagulan farkından etkilenmemiştir.

Toluidin blue pH4 boyama metodu sonucunda; az sayıda, bazofil olduğu düşünülen, açık mavi sitoplazmalı, metakromatik olmayıp ortokromatik ince granüllere sahip hücreler tespit edilmiştir. Antikoagulan farkı boyanma sonucunu etkilememiştir. Bu hücrelerin pH 4'de metakromazi göstermeyip ortokromazi göstermesinin, granüllerinin asidik mukosubstan içeriğinin sülfatlı olmamasından kaynaklandığı söylenebilir.

MGG boyama metodu sonucunda, her üç balık türünde de eritrosit, rubrisit, lenfosit, monosit ve trombosit ayırımı memeli ve kanatlı hücrelerine benzer şekilde gerçekleştirilmiştir. MGG boyamada Deniz levreği eritrositlerinde çekirdek anomalilerine rastlanmıştır.

Deniz levreğinde granüosit lökositlerin granülleri MGG boyamada gözlenemediğinden, çekirdek yapılarına bakılarak genel olarak “granüosit” olarak tanımlanmıştır. Antikoagulan farkı MGG boyama sonucunu etkilememiştir.

Çipura'da MGG boyamada granüositlerden heterofil, nötrofil ve eozinofil gözlenmiş fakat bazofile rastlanmamıştır. EDTA kullanımında eozinofillerde turgor ve lizis gerçekleşmiştir.

Gökkuşığı alabalığında granüositlerden nötrofil, eozinofil ve bazofil gözlenmiştir. EDTA eozinofillerde hasara neden olmuştur. Bu nedenle Çipura ve Gökkuşığı alabalığında MGG boyama için heparin antikoagulan tercih edilmesi gerektiği sonucuna ulaşılmıştır.

Deniz levreğinde lenfositlerde, Çipura'da lenfosit ve granüositlerde, Gökkuşığı alabalığında lenfosit, monosit ve eozinofillerde ANAE pozitivitesi tespit edilmiştir. Nonspesifik esteraz olan ANAE enziminin, balık kan hücrelerindeki yerleşim yerini belirlemek için ultrastruktural incelemeler yapılmalıdır.

MGP boyama sonunda her üç balıkta MGP pozitif hücreler tespit edilmiş olup, morfolojik görünümüne göre bunların RNA aktivitesi yüksek olan plazma hücresi, immatür granüositler ve Gökkuşığı alabalığında bunlara ilaveten trombositler olduğu düşünülmüştür. Gökkuşığı alabalığı kanında MGP boyama için EDTA antikoaglan tercihi daha iyi sonuç vermiştir.

Genel olarak çalışma sonuçları irdelendiğinde, kan hücrelerinin morfolojik ve sitokimyasal özelliklerinin, yaşam ortamı farklılığından ziyade, taksonomik olarak familya farklılığından kaynaklanabileceği düşünülmüştür. Balık kanında sitokimyasal çalışmalar yapılırken antikoagulan kullanımı ve tespit işlemi uygulanmasında farklı alternatiflerin denenmesi gerektiği sonucuna varılmıştır.

Sunulan çalışmada, bundan sonra yapılacak sitokimyasal ve ultrastruktural çalışmalara kaynak oluşturacak bilgiler elde edilmiştir. Balık türlerinde, bu bilgiler ışığında, granüositlerin granül içeriklerinin, enzimhistokimyasal yöntemlerle, ışık ve elektron mikroskopik düzeyde incelenmesi, nonspesifik ve spesifik immunitenin evrimsel gelişiminin öğrenilmesine katkıda bulunacaktır.



## KAYNAKLAR

- Abelli, L., Picchietti, S., Romano, N., Mastrolia, L., Scapigliati, G. (1996). Ontogeny of thymocytes in sea bass *Dicentrarchus labrax*: studies with monoclonal antibodies. *Italian Journal of Zoology*, 63(4), 329-331.
- Acharya, K.R. ve Ackerman, S.J. (2014). Eosinophil granule proteins: form and function. *Journal of Biological Chemistry*, 289(25), 17406-17415.
- Afonso, A., Lousada, S., Silva, J., Ellis, A.E., Silva, M.T. (1998). Neutrophil and macrophage responses to inflammation in the peritoneal cavity of rainbow trout *Oncorhynchus mykiss*. A light and electron microscopic cytochemical study. *Diseases of aquatic organisms*, 34(1), 27-37.
- Agius, C. ve Roberts, R.J. (2003). Melano-macrophage centres and their role in fish pathology. *Journal of fish diseases*, 26(9), 499-509.
- Aguado-Giménez, F. ve Ruiz-Fernández, J.M. (2012). Influence of an experimental fish farm on the spatio-temporal dynamic of a Mediterranean maërl algae community. *Marine Environmental Research*, (74): 47- 55.
- Ahlgqvist, J. ve Andersson, L. (1972). Methyl green-pyronin staining: effects of fixation; use in routine pathology. *Stain technology*, 47(1), 17-22.
- Alpbaz, A.G. (1990). *Deniz Balıkları Yetiştiriciliği*. Ege Üniversitesi Su Ürünleri Yüksekokulu Yayınları No:20, Sayfa:110–139. İzmir, Ege Üniversitesi Basımevi.
- Alpbaz, A. ve Hoşsucu, H. (2002). *İç su balıkları yetiştiriciliği*. Ege Üniversitesi Su Ürünleri Fakültesi Yayınları. İzmir, Ege Üniversitesi Basımevi.
- Alpbaz, A. (2005). *Su ürünleri yetiştiriciliği: genel su ürünleri yetiştiriciliği, yetiştirilen su canlıları ve üretim yöntemleri*. Alp Yayınları.
- Anderson, M.K., Sun, X., Miracle, A.L., Litman, G.W., Rothenberg, E.V. (2001). Evolution of hematopoiesis: Three members of the PU. 1 transcription factor family in a cartilaginous fish, *Raja eglanteria*. *Proceedings of the National Academy of Sciences*, 98(2), 553-558.

- Aras, M.S., Bircan, R., Aras, N.M. (1995). *Genel Su Ürünleri ve Balık Üretim Esasları*. Atatürk Üniversitesi Ziraat Fakültesi Yayınları, Erzurum.
- Arias, A.M. (1976). Sobre la biología de la dorada, *Sparus aurata*, L., de los esteros de la provincia de Cádiz. *Investigación Pesquera*, 40(1): 201-222.
- Arias, A. (1980). Growth, food and reproductive habits of sea bream (*Sparus aurata* L.) and sea bass (*Dicentrarchus labrax* L.) in the "esteros"(fish ponds) of Cadiz [Spain]. *Investigacion Pesquera (Spain)*, 44(1): 59-83.
- Arnold, J.E. (2005). Hematology of the sandbar shark, *Carcharhinus plumbeus*: standardization of complete blood count techniques for elasmobranchs. *Veterinary Clinical Pathology*, 34(2), 115-123.
- Asociación Empresarial de Acuicultura de España (APROMAR). (2015). *La Acuicultura en España*.
- Aştı R.N., Alabay B., Kurtdede N., Altunay H., Ergün L. (1996). Determination of alpha-naphthyl acetate esterase activity in peripheral blood leukocytes in the different animal species. *Ankara Univ Vet Fak Derg*, 43: 129–133.
- Atay, D. (1990). *Balık Üretimi*, T.C. Tarım Orman ve Köyişleri Bakanlığı, Su Ürünleri Araştırma Enstitüsü Müdürlüğü Yayın No:2, Anadolu Matbaası, Eğirdir.
- Bagdonas, K., Nika, N., Bristow, G., Jankauskiene, R., Salyte, A., Kontautas, A. (2011). Short communication First record of *Dicentrarchus labrax* (Linnaeus, 1758) from the southeastern Baltic Sea (Lithuania). *J. Appl. Ichthyol*, 1(2).
- Barber, D.L. ve Westermann, J.E.M. (1978a). Occurrence of the periodic acid-Schiff positive granular leukocyte (PAS-GL) in some fishes and its significance. *J Fish Biol*, 12: 35-43.
- Barber, D.L. ve Westermann, J.M. (1978b). Observations on development and morphological effects of histamine liberator 48/80 on PAS-positive granular leukocytes and heterophils of *Catostomus commersoni*. *Journal of Fish Biology*, 13(5), 563-573.
- Barnett, R.R., Akindele, T., Orte, C., Shephard, K.L. (1996). Eosinophilic granulocytes in the epidermis of *Oreochromis mossambicus* gill filaments studied in situ. *Journal of fish biology*, 49(1), 148-156.
- Basurco, B. (1999). Finfish species diversification in the context of Mediterranean marine fish farming development. *Marine Finfish Species Diversification: Current Situation and Prospects in Mediterranean Aquaculture*, 24, 9-25.

- Basurco, B., Lovatelli, A., García, B. (2011). *Current status of Sparidae aquaculture*. Sparidae: biology and aquaculture of gilthead sea bream and other species. s: 1-50.
- Bat, L., Erdem, Y., Ustaoglu Tırl, S., Yardım, Ö. (2008). *Balık Sistematiği* (Fish Systematic). Nobel Yayın Dağıtım Ltd. Şti., Ankara, Nobel Yayın No: 1330. 1. Baskı, XVIII+ 270 p.(In Turkish).
- Blaxhall, P.C. ve Hood, K. (1985). Cytochemical enzyme staining of fish lymphocytes separated on a Percoll gradient. *Journal of fish biology*, 27(6), 749-755.
- Bloom, M.L. ve Wislocki, G.B. (1950). The localization of lipids in human blood and bone marrow cells. *Blood*, 5(1), 79-88.
- Boulineau-Coatanea, F. (1969). *Contribution à l'étude du bar Dicentrarchus labrax (Linné)*. Université de Paris, Faculté des Sciences (Doctoral dissertation, Thèse de 3ème cycle, option Océanographie Biologique).
- Brachet, J. (1940). La détection histochimique des acides pentosenucléiques. *Comptes rendus des séances de la Société de biologie et de ses filiales*, 88-89.
- Bromage, E.S., Kaattari, I.M., Zwollo, P., Kaattari, S.L. (2004). Plasmablast and plasma cell production and distribution in trout immune tissues. *The Journal of Immunology*, 173(12), 7317-7323.
- Buddington, R.K., Chen, J.W., Diamond, J.A.R.E.D. (1987). Genetic and phenotypic adaptation of intestinal nutrient transport to diet in fish. *The Journal of Physiology*, 393(1), 261-281.
- Burrows, A.S., Fletcher, T.C., Manning, M.J. (2001). Haematology of the turbot, *Psetta maxima* (L.): ultrastructural, cytochemical and morphological properties of peripheral blood leucocytes. *Journal of Applied Ichthyology*, 17, 77-84.
- Campbell, T.W. (1988). Fish cytology and hematology. *Veterinary Clinics of North America: Small Animal Practice*, 18(2), 349-364.
- Campbell, T. ve Murru, F. (1990). An introduction to fish hematology. *Compendium on Continuing Education for the Practicing Veterinarian*, 12(4), 525-532.

- Campbell, T.W. (2004). *Hematology of lower vertebrates*. American College of Veterinary Pathologists & American Society for Veterinary Clinical Pathology, Middleton, WI, 1104-1108.
- Campbell, T.W. ve Ellis, C.K. (2007). *Avian and exotic hematology and cytology*. Blackwell Publishing, Ames, IO.
- Campos-Pérez, J.J., Ellis, A.E., Secombes, C.J. (2000). Toxicity of nitric oxide and peroxy nitrite to bacterial pathogens of fish. *Diseases of aquatic organisms*, 43(2), 109-115.
- Canfield, P.J. (1998). Comparative cell morphology in the peripheral blood film from exotic and native animals a. *Australian Veterinary Journal*, 76(12), 793-800.
- Carrillo, M., Zanuy, S., Felip, A., Bayarri, M.J., Molés, G., Gómez, A. (2009). Hormonal and environmental control of puberty in perciform fish: the case of sea bass. *Annals of the New York Academy of Sciences*, 1163(1), 49-59.
- Carrillo, M., Espigares, F., Felip, A., Escobar, S., Molés, G., Rodríguez, R., ... ve Zanuy, S. (2015). Updating control of puberty in male European sea bass: a holistic approach. *General and Comparative Endocrinology*, 221, 42-53.
- Cenini, P. (1984). The ultrastructure of leucocytes in carp (*Cyprinus carpio*). *Journal of zoology*, 204(4), 509-520.
- Chaoui, L., Kara, F.D.M.H., Quignard, J.P. (2005). Alimentation et condition de la dorade *Sparus aurata* (Teleostei: Sparidae) dans la lagune du Mellah (Algérie Nord-Est). *CBM-Cahiers de Biologie Marin*, 46(3), 221-226.
- Chervinski, J. ve Chanin, Y. (1985). Gilthead sea bream (*Sparus aurata* L.) a candidate for culture in ponds- Laboratory experiments. *Bamidgeh*, 37(2), 42.
- Claridge, P.N. ve Potter, I.C. (1983). Movements, abundance, age composition and growth of bass, *Dicentrarchus labrax*, in the Severn Estuary and inner Bristol Channel. *Journal of the Marine Biological Association of the United Kingdom*, 63(4), 871-879.
- Clauss, T.M., Dove, A.D., Arnold, J.E. (2008). Hematologic disorders of fish. *Veterinary clinics of North America: Exotic animal practice*, 11(3), 445-462.
- Claver, J.A. ve Quaglia, A.I. (2009). Comparative morphology, development, and function of blood cells in nonmammalian vertebrates. *Journal of exotic pet medicine*, 18(2), 87-97.

- Colman, J.E., Pawson, M.G., Holmen, J., Haugen, T.O. (2008). European sea bass in the North Sea: past, present and future status, use and management challenges. *Global Challenges in Recreational Fisheries*, 111-129.
- Costa, C. ve Cataudella, S. (2007). Relationship between shape and trophic ecology of selected species of Sparids of the Caprolace coastal lagoon (Central Tyrrhenian sea). *Environmental Biology of Fishes*, 78(2), 115-123.
- Cretu, M., Andrei, R.C., Dediu, L., Docan, A., Mocanu, M. (2020). Effects of short-term starvation and different dietary protein level on leukocyte reaction in cultured rainbow trout *Oncorhynchus mykiss* (Walbaum, 1792). *Scientific Papers: Series D, Animal Science-The International Session of Scientific Communications of the Faculty of Animal Science*, 63(1).
- Culling, C.F.A., Allison, R.T., Barr, W.T. (1985). Haematoxylin and its counterstain. In 'Cellular Pathology Technique', 4th edn.(Ed. CFA Culling.) pp. 111–152.
- Çavaş, T. ve Ergene-Gözükara, S. (2005). Micronucleus test in fish cells: a bioassay for in situ monitoring of genotoxic pollution in the marine environment. *Environmental and molecular mutagenesis*, 46(1), 64-70.
- Çelikkale, M.S. (2002). *İç Su Balıkları ve Yetiştiriciliği* (Cilt 1). Karadeniz Teknik Üniversitesi Sürmene Deniz Bilimleri Fakültesi. Genel Yayın, (124).
- Dando, P.R. ve Demir, N. (1985). On the spawning and nursery grounds of bass, *Dicentrarchus labrax*, in the Plymouth area. *Journal of the Marine Biological Association of the United Kingdom*, 65(1), 159-168.
- Da Silva, W.F., Egami, M.I., Santos, A.A., Antoniazzi, M.M., Silva, M., Gutierrez, R.C., ve Paiva, M.J.R. (2011). Cytochemical, immunocytochemical and ultrastructural observations on leukocytes and thrombocytes of fat snook (*Centropomus parallelus*). *Fish & shellfish immunology*, 31(4), 571-577.
- Davidson, A.J. ve Zon, L.I. (2004). The 'definitive'(and 'primitive') guide to zebrafish hematopoiesis. *Oncogene*, 23(43), 7233-7246.
- Davis, P.S. (1988). Two occurrences of the gilthead, *Sparus aurata* Linnaeus 1758, on the coast of Northumberland, England. *Journal of fish biology*, 33(6), 951-951.
- Dawson, C., Whitehead, P.J.P., Bauchot, M.L., Hureau, J.C., Nielsen, J., Tortonese, E. (1986). *Fishes of the north-eastern Atlantic and the Mediterranean*.



- Delgado-Coello, B. (2021). Liver regeneration observed across the different classes of vertebrates from an evolutionary perspective. *Heliyon*, 7(3).
- De Iuliis, G. ve Pulerà, D. (2019). *The dissection of vertebrates*. Academic press.
- De Paiva, M.J.T.R., Souza, Â.T.S., Cezar, G., Pavanelli, R.M.T., das Eiras, A.C. (2000). Hematological evaluation in commercial fish species from the floodplain of the upper Paraná River, Brazil. *Acta Scientiarum*, 22(2), 507-513.
- Demir, N. (1992). Ekoloji. In: *İhtiyoloji*. İstanbul Üniversitesi Fen Fakültesi Basımevi, İstanbul.
- Demirsoy, A. (1998). *Yaşamın temel kuralları: Omurgalılar*. Meteksan Basımevi.
- Dendrinis, P. ve Thorpe, J.P. (1985). Effects of reduced salinity on growth and body composition in the European bass *Dicentrarchus labrax* (L.). *Aquaculture*, 49(3-4), 333-358.
- De Jong, J. L. ve Zon, L.I. (2005). Use of the zebrafish system to study primitive and definitive hematopoiesis. *Annu. Rev. Genet*, 39, 481-501.
- Do Vale, A., Afonso, A., Silva, M.T. (2002). The professional phagocytes of sea bass (*Dicentrarchus labrax* L.): cytochemical characterisation of neutrophils and macrophages in the normal and inflamed peritoneal cavity. *Fish & Shellfish Immunology*, 13(3), 183-198.
- Donoghue, P.C., Forey, P.L., Aldridge, R.J. (2000). Conodont affinity and chordate phylogeny. *Biological Reviews*, 75(2), 191-251.
- Donoghue, P.C. ve Sansom, I.J. (2002). Origin and early evolution of vertebrate skeletonization. *Microscopy research and technique*, 59(5), 352-372.
- Donoghue, P.C. ve Purnell, M.A. (2005). Genome duplication, extinction and vertebrate evolution. *Trends in ecology & evolution*, 20(6), 312-319.
- Dönmez, H.H., Sur, E., Boydak, M. (2007). Kangal balıklarının (*garra rufa*) perifer kan lökositlerinde alfa-naftil asetat esteraz aktivitesinin belirlenmesi. *Veteriner Bilimleri Dergisi. Eurasian Journal of Veterinary Sciences*, 23(2), 81-84.
- Ekingen, G. (2001). *Balık anatomisi*. Mersin Üniversitesi.
- Ellis, A.E. (1976). Leucocytes and related cells in the plaice *Pleuronectes platessa*. *Journal of Fish Biology*, 8(2), 143-156.

- Ellis, A. (1977). The leucocytes of fish: a review. *Journal of fish biology*, 11(5), 453-491.
- Ellis, A.E. (1986). The function of teleost fish lymphocytes in relation to inflammation. *International journal of tissue reactions*, 8(4), 263-270.
- Ellis A.E. (2001). The immunology of teleosts, in Roberts RJ (ed): *Fish Pathology* (ed 3). London, Saunders.
- Emre, Y. ve Kürüm, V. (2007). *Havuz ve kafeslerde alabalık yetiştiriciliği*. Ofset Hazırlık Pak Ajans, Baskı-Cilt Posta Basım.
- Eren Ü. ve Bozkurt, M. (2017a) Beslenme tipi ve yaşam ortamı farklı olan balıklarda immun sistem organları: I. Ön böbrek üzerinde histolojik çalışmalar. *Animal Health Production and Hygiene*, 6(2), 509-518.
- Eren Ü. ve Bozkurt, M. (2017b) Beslenme tipi ve yaşam ortamı farklı olan balıklarda immun sistem organları: II. Dalak üzerinde histolojik çalışmalar. *Animal Health Production and Hygiene*, 6(2), 519-525.
- Eschenroeder, J.C., Peterson, M.L., Hellmair, M., Pilger, T.J., Demko, D., Fuller, A. (2022). Counting the Parts to Understand the Whole: Rethinking Monitoring of Steelhead in California's Central Valley. *San Francisco Estuary and Watershed Science*, 20(1).
- Esteban, M.Á., Muñoz, J., Meseguer, J. (2000). Blood cells of sea bass (*Dicentrarchus labrax* L.). Flow cytometric and microscopic studies. *The Anatomical Record: An Official Publication of the American Association of Anatomists*, 258(1), 80-89.
- Estensoro, I., Mulero, I., Redondo, M.J., Alvarez-Pellitero, P., Mulero, V., Sitja-Bobadilla, A. (2014). Modulation of leukocytic populations of gilthead sea bream (*Sparus aurata*) by the intestinal parasite *Enteromyxum leei* (Myxozoa: Myxosporea). *Parasitology*, 141(3), 425-440.
- Fänge, R. (1992). 1 Fish Blood Cells. In *Fish physiology*, (Vol. 12, pp. 1-54). Academic Press.
- FAO, (1991). Fiches FAO d'identification des especes, Zone de Peche 37, Mediterranee et Mer Noire. Revision 1, Volume 2.
- Fijan, N. (2002a). Morphogenesis of blood cells lineages in channel catfish. *Journal of Fish Biology*. 60, 999–1014. doi: 10.1006/jfbi.2002.1909.

- Fijan, N. (2002b). Composition of main haematopoietic compartments in normal and bleed channel catfish. *Journal of Fish Biology*. 60, 1142–1154. doi: 10.1006/jfbi.2002.1925.
- Flerova, E.A. ve Balabanova, L.V. (2013). Ultrastructure of granulocytes of teleost fish (Salmoniformes, Cypriniformes, Perciformes). *Journal of Evolutionary Biochemistry and Physiology*, 49(2), 223-233.
- Francescon, A., Barbaro, A., La Rocca, A., Bertaglia, R. (1987). Stima quantitativa della dieta naturale dell'orata (*Sparus aurata*) in ambiente salmastro. *Arch. Oceanogr. Limnol.*, 21(1): 45-61.
- Freyhof, J. ve Kottelat, M. (2007). *Handbook of European freshwater fishes*.
- Fritsch, M., Morizur, Y., Lambert, E., Bonhomme, F., Guinand, B. (2007). Assessment of sea bass (*Dicentrarchus labrax*, L.) stock delimitation in the Bay of Biscay and the English Channel based on mark-recapture and genetic data. *Fisheries Research*. 83(2-3), 123-132.
- Froese, R. ve Pauly, D. (2010). FishBase. World Wide Web electronic publication. [www.fishbase.org](http://www.fishbase.org). (05/2010).
- Frye, F.L. (1991). *Biomedical and surgical aspects of captive reptile husbandry* (No. 598.1 FRY).
- Gamito, S., Wallace, J.C., Raffaelli, D. (1997). An observation of prey selection by hatchery-reared juveniles of *Sparus aurata* (Linnaeus, 1758) in a saline water reservoir of Ria Formosa (Portugal). *Publicaciones Especiales-Instituto Espanol de Oceanografia (España)*. Investigaciones sobre el bentos marino. 171-179.
- Gautam, D.K., Chimata, A.V., Gutti, R.K., Paddibhatla, I. (2021). Comparative hematopoiesis and signal transduction in model organisms. *Journal of Cellular Physiology*, 236(8), 5592-5619.
- Geldiy, R. ve Balık, S. (2007). *Türkiye Tatlısu Balıkları*, Ege Üniversitesi Su Ürünleri Fakültesi Yayınları No: 46. Ege Üniversitesi Basımevi, Bornova/İzmir, 532s.
- Gleich, G.J. ve Adolphson, C.R. (1986). The eosinophilic leukocyte: structure and function. *Advances in immunology*, 39, 177-253.
- Glomski, C.A., Tamburlin, J., Chainani, M. (1992). The phylogenetic odyssey of the erythrocyte. III. Fish, the lower vertebrate experience. *Histology and histopathology*.

- Gómez-Perretta, C., Armas-Portela, R., Stockert, J.C., Tato, A., Ferrer, J.M. (1986). Increased acidophilia of eosinophil granules after EDTA treatment. *The Histochemical Journal*, 18(1), 1-4.
- Groff, J.M. ve Zinkl, J.G. (1999). Hematology and clinical chemistry of cyprinid fish: common carp and goldfish. *Veterinary Clinics of North America: Exotic Animal Practice*, 2(3), 741-776.
- Grouls, V. ve Helpap, B. (1981). Selective staining of eosinophils and their immature precursors in tissue sections and autoradiographs with Congo red. *Stain technology*, 56(5), 323-325.
- Hanel, R. ve Sturmbauer, C. (2000). Multiple recurrent evolution of trophic types in northeastern Atlantic and Mediterranean seabreams (Sparidae, Percoidae). *Journal of Molecular Evolution*, 50(3), 276-283.
- Havixbeck, J.J., Rieger, A.M., Wong, M.E., Hodgkinson, J.W., Barreda, D.R. (2016). Neutrophil contributions to the induction and regulation of the acute inflammatory response in teleost fish. *Journal of leukocyte biology*, 99(2), 241-252.
- Hayhoe, F.G.J. (1953). The cytochemical demonstration of lipids in blood and bone-marrow cells. *The Journal of Pathology and Bacteriology*, 65(2), 413-421.
- Hébert, P., Ainsworth, A.J., Boyd, B. (2002). Histological enzyme and flow cytometric analysis of channel catfish intestinal tract immune cells. *Developmental & Comparative Immunology*, 26(1), 53-62.
- Helfman, G., Collette, B.B., Facey, D.E., Bowen, B.W. (2009). *The diversity of fishes: biology, evolution, and ecology*. John Wiley & Sons.
- Hine, P.M. ve Wain, J.M. (1987a). Composition and ultrastructure of elasmobranch granulocytes. II. Rays (Rajiformes). *Journal of fish biology*, 30(5), 557-565.
- Hine, P.M. ve Wain, J.M. (1987b). Composition and ultrastructure of elasmobranch granulocytes. III. Sharks (Lamniformes). *Journal of fish biology*, 30(5), 567-576.
- Hine, P.M. (1992). The granulocytes of fish. *Fish & Shellfish Immunology*, 2(2), 79-98.
- Holland, P.W. (2015). Did homeobox gene duplications contribute to the Cambrian explosion?. *Zoological letters*, 1(1), 1-8.

- Horobin, R.W. ve Walter, K.J. (1987). Understanding romanowsky staining. *Histochemistry*, 86(3), 331-336.
- Hrubec, T.C. ve Smith, S.A. (2000). Hematology and plasma chemistry values for production tilapia (*Oreochromis hybrid*) raised in a recirculation system. *International Journal of Recirculating Aquaculture*, 1(1).
- Hutchinson, T.H., Field, M.D., Manning, M.J. (1999). Evaluation of immune function in juvenile turbot *Scophthalmus maximus* (L.) exposed to sediments contaminated with polychlorinated biphenyls. *Fish & Shellfish Immunology*, 9(6), 457-472.
- IUCN, I. (2010). *Red list of threatened species*. International Union for Conservation of Nature (Available at: [www.iucnredlist.org/mammals](http://www.iucnredlist.org/mammals), 2008).
- Jing, L. ve Zon, L.I. (2011). Zebrafish as a model for normal and malignant hematopoiesis. *Disease models & mechanisms*, 4(4), 433-438.
- Johnson, D.W. ve Katavic, I. (1984). Mortality, growth and swim bladder stress syndrome of sea bass (*Dicentrarchus labrax*) larvae under varied environmental conditions. *Aquaculture*, 38(1), 67-78.
- Jonsson, B. (2006). NOBANIS–Invasive Alien Species Fact Sheet–*Oncorhynchus mykiss* “, online: Database of the North European and Baltic Network on Invasive Alien Species NOBANIS, 2006.
- Kapoor, B.G. ve Khanna, B. (2004). *Ichthyology handbook*. Springer Science & Business Media.
- Kara, P., Kerman, K., Ozkan, D., Meric, B., Erdem, A., Ozkan, Z., Ozsoz, M. (2002). Electrochemical genosensor for the detection of interaction between methylene blue and DNA. *Electrochemistry Communications*, 4(9), 705-709.
- Kass, L. ve Batsakis, J. G. (1979). Cytochemistry of esterases. *CRC Critical Reviews in Clinical Laboratory Sciences*, 10(2), 205-223.
- Kelley, D.F. (1988). The importance of estuaries for sea-bass, *Dicentrarchus labrax* (L.). *Journal of Fish Biology*, 33, 25-33.
- Kennedy, M. ve Fitzmaurice, P. (1972). The biology of the bass, *Dicentrarchus labrax*, in Irish waters. *Journal of the Marine Biological Association of the United Kingdom*, 52(3), 557-597.

- Keat-Chuan Ng., C., Aun-Chuan Ooi, P., Wong, W. L., Khoo, G. (2017). A review of fish taxonomy conventions and species identification techniques. *Survey in Fisheries Sciences*, 4(1), 54-93.
- Ketani, M.A. ve Akbalık, M.E. (2015) Enzim Histokimya ve Önemi. *Dicle Üniversitesi Veteriner Fakültesi Dergisi*, (2), 50-71.
- Khandekar, G., Kim, S., Jagadeeswaran, P. (2012). Zebrafish thrombocytes: functions and origins. *Advances in hematology*.
- Köllner, B., Fischer, U., Rombout, J.H.W.M., Taverne-Thiele, J.J., Hansen, J.D. (2004). Potential involvement of rainbow trout thrombocytes in immune functions: a study using a panel of monoclonal antibodies and RT-PCR. *Developmental & Comparative Immunology*, 28(10), 1049-1062.
- Kurtdede N., Altunay H., Aşti, R.N., Akdeniz C., (1995). Ankara keçilerinin perifer kan T ve B lenfositlerinin alfa naftil asetat esteraz ve yüzey immunglobulin boyama yöntemi ile belirlenmesi. *Ankara Üniversitesi Veteriner Fakültesi Dergisi*, 42(01).
- Küçük, F.ve İkiz, R. (1993). Aksu çayı ve kollarında (Antalya) bulunan balık türlerinin saptanması. *Doğa Tr. J. of Zoology*, 17(4), 427-443.
- Laiz-Carrión, R., Guerreiro, P.M., Fuentes, J., Canario, A.V., Martín Del Río, M.P., Mancera, J.M. (2005a). Branchial osmoregulatory response to salinity in the gilthead sea bream, *Sparus auratus*. *Journal of Experimental Zoology Part A: Comparative Experimental Biology*, 303(7), 563-576.
- Laiz-Carrión, R., Sangiao-Alvarellos, S., Guzmán, J.M., del Río, M.P.M., Soengas, J.L., Mancera, J.M. (2005b). Growth performance of gilthead sea bream *Sparus aurata* in different osmotic conditions: implications for osmoregulation and energy metabolism. *Aquaculture*, 250(3-4), 849-861.
- Lamas, J., ve Ellis, A.E. (1994). Atlantic salmon (*Salmo salar*) neutrophil responses to *Aeromonas salmonicida*. *Fish & Shellfish Immunology*, 4(3), 201-219.
- Lane, H.C. (1979). Progressive changes in haematology and tissue water of sexually mature trout, *Salmo gairdneri* Richardson during the autumn and winter. *Journal of Fish Biology*, 15(4), 425-436.
- Lazzaro, X. (1987). A review of planktivorous fishes: their evolution, feeding behaviours, selectivities, and impacts. *Hydrobiologia*, 146(2), 97-167.



- Lecklin, T. ve Nikinmaa, M. (1998). Erythropoiesis in Arctic charr is not stimulated by anaemia. *Journal of Fish Biology*, 53(6), 1169-1177.
- Lieschke, G.J. ve Currie, P.D. (2007). Animal models of human disease: zebrafish swim into view. *Nature Reviews Genetics*, 8(5), 353-367.
- López-Ruiz, A., Esteban, M.A., Meseguer, J. (1992). Blood cells of the gilthead seabream (*Sparus aurata* L.): light and electron microscopic studies. *The Anatomical Record*, 234(2), 161-171.
- Loy, A., Cataudella, S., Corti, M. (1996). Shape changes during the growth of the sea bass, *Dicentrarchus labrax* (Teleostea: Perciformes), in relation to different rearing conditions. In *Advances in morphometrics* (pp. 399-405). Springer, Boston, MA.
- Lozupone, C.A. ve Knight, R. (2007). *Global patterns in bacterial diversity*. Proceedings of the National Academy of Sciences of the United States of America, 104:11436-11440.
- Lucas, J.S., Southgate, P.C., Tucker, C.S. (Eds.). (2019). *Aquaculture: Farming aquatic animals and plants*. John Wiley & Sons.
- Magadan, S., Sunyer, O.J., Boudinot, P. (2015). Unique features of fish immune repertoires: particularities of adaptive immunity within the largest group of vertebrates. *Pathogen-Host Interactions: Antigenic Variation v. Somatic Adaptations*, 235-264.
- Maiti, N.K., Saini, S.S., Sharma, S.N. (1990). Histochemical studies on chicken peripheral blood lymphocytes. *Veterinary Research Communications*, 14(3), 207-210.
- Maqbool, A., Ahmed, I., Sheikh, Z. A. (2013). Effects of two commonly used anticoagulants on haematology and erythrocyte morphology of rainbow trout (*Oncorhynchus mykiss*). *Int J Fish Aquat Stud*, 2, 239-243.
- Marian, S., Maccaroni, A., Massa, F., Rampacci, M., Tancioni, L. (2002). Lack of consistency between the trophic interrelationships of five sparid species in two adjacent central Mediterranean coastal lagoons. *Journal of fish biology*, 61, 138-147.
- McCarthy DH, Stevenson JP, Roberts MS (1973) Some blood parameters of the rainbow trout (*Salmo gairdneri* Richardson). I. The Kamloops variety. *J Fish Biol*, 5:1-8
- McManus, J.F.A. (1948). Histological and histochemical uses of periodic acid. *Stain technology*, 23(3), 99-108.
- Memiş, D. (2009). *Deniz Balıkları Yetiştiriciliği*. Filiz Kitapevi, İstanbul.

- Meseguer, J., Esteban, M.A., Ayala, A.G., Ruiz, A.L., Agulleiro, B. (1990). Granulopoiesis in the head-kidney of the sea bass (*Dicentrarchus labrax* L.): an ultrastructural study. *Archives of histology and cytology*, 53(3), 287-296.
- Meseguer, J., Esteban, M.A., Agulleiro, B. (1991). Stromal cells, macrophages and lymphoid cells in the head-kidney of sea bass (*Dicentrarchus labrax* L.). An ultrastructural study. *Archives of Histology and Cytology*, 54(3), 299-309.
- Meseguer, J., López-Ruiz, A., Esteban, M. (1994). Cytochemical characterization of leucocytes from the seawater teleost, gilthead seabream (*Sparus aurata* L.). *Histochemistry*, 102(1), 37-44.
- Milas, N.P., Kardum, M., Tadić, P., Matković, K., Župan, I., Šarić, T., Tkalčić, S. (2016). Morphometric characteristics of sea bream (*Sparus aurata* L.) blood cells in Adriatic sea aquaculture. 6. *Hrvatski Veterinarski Kongres s međunarodnim sudjelovanjem, od 26. do 29. listopada 2016, Opatija, Hrvatska. Zbornik Radova*, 597-606.
- Moksness, E., Kjørsvik, E., Olsen, Y. (Eds.). (2008). *Culture of cold-water marine fish*. John Wiley & Sons.
- Monahan, R.A., Dvorak, H.F., Dvorak, A.M. (1981). Ultrastructural localization of nonspecific esterase activity in guinea pig and human monocytes, macrophages, and lymphocytes.
- Mueller, J., Del Re, G.B., Buerki, H., Keller, H.U., Hess, M.W., Cottier, H. (1975). Nonspecific acid esterase activity: A criterion for differentiation of T and B lymphocytes in mouse lymph nodes. *European Journal of Immunology*, 5(4), 270-274.
- Nabi, N., Ahmed, I., Wani, G.B. (2022). Hematological and serum biochemical reference intervals of rainbow trout, *Oncorhynchus mykiss* cultured in Himalayan aquaculture: Morphology, morphometrics and quantification of peripheral blood cells. *Saudi Journal of Biological Sciences*. 29(4), 2942-2957.
- Near, T.J., Eytan, R.I., Dornburg, A., Kuhn, K.L., Moore, J.A., Davis, M.P., ... ve Smith, W.L. (2012). Resolution of ray-finned fish phylogeny and timing of diversification. *Proceedings of the National Academy of Sciences*, 109(34), 13698-13703.
- Nelson, J.S. (1994). *Fishes of the World*. 3rd Edn John Wiley & Sons Inc. New York, USA.

- Ortuno, J., Esteban, M.A., Meseguer, J. (2002). Effects of four anaesthetics on the innate immune response of gilthead seabream (*Sparus aurata* L.). *Fish & shellfish immunology*, 12(1), 49-59.
- Passantino, L., Altamura, M., Cianciotta, A., Patruno, R., Tafaro, A., Jirillo, E., ve Passantino, G. F. (2002). Fish immunology. I. Binding and engulfment of *Candida albicans* by erythrocytes of rainbow trout (*Salmo gairdneri* Richardson). *Immunopharmacology and immunotoxicology*, 24(4), 665-678.
- Passantino, L., Altamura, M., Cianciotta, A., Jirillo, F., Ribaud, M.R., Jirillo, E., Passantino, G. F. (2004). Maturation of fish erythrocytes coincides with changes in their morphology, enhanced ability to interact with *Candida albicans* and release of cytokine-like factors active upon autologous macrophages. *Immunopharmacology and immunotoxicology*, 26(4), 573-585.
- Passantino, L., Cianciotta, A., Patruno, R., Ribaud, M.R., Jirillo, E., Passantino, G.F. (2005). Do fish thrombocytes play an immunological role? Their cytoenzymatic profiles and function during an accidental piscine candidiasis in aquarium. *Immunopharmacology and Immunotoxicology*, 27(2), 345-356.
- Pastoret, P.P., Griebel, P., Bazin, H., Govaerts, A. (Eds.). (1998). *Handbook of vertebrate immunology*. Academic Press.
- Pavlidis, M., Futter, W.C., Katharios, P., Divanach, P. (2007). Blood cell profile of six Mediterranean mariculture fish species. *Journal of Applied Ichthyology*, 23(1), 70-73.
- Pawson, M.G., Pickett, G.D., Kelley, D.F. (1987). The distribution and migrations of bass, *Dicentrarchus labrax* L., in waters around England and Wales as shown by tagging. *Journal of the Marine Biological Association of the United Kingdom*, 67(1), 183-217.
- Perry, S., Reynolds, J., Baker, M. (1956). Methyl-green-pyronin as a differential nucleic acid stain for peripheral blood smears. *Blood*, 11(12), 1132-1139.
- Piaton, E., Fabre, M., Goubin-Versini, I., Bretz-Grenier, M.F., Courtade-Saidi, M., Vincent, S., ... ve Michiels, J.F. (2015). Technical recommendations and best practice guidelines for May-Grünwald-Giemsa staining: literature review and insights from the quality assurance. In *Annales de pathologie*, 35(4) 294-305.

- Piaton, E., Fabre, M., Goubin-Versini, I., Bretz-Grenier, M. F., Courtade-Saïdi, M., Vincent, S., ... ve Cochand-Priollet, B. (2016). Guidelines for May-Grünwald–Giemsa staining in haematology and non-gynaecological cytopathology: recommendations of the French Society of Clinical Cytology (SFCC) and of the French Association for Quality Assurance in Anatomic and Cytologic Pathology (AFAQAP). *Cytopathology*, 27(5), 359-368.
- Pita, C., Gamito, S., Erzini, K. (2002). Feeding habits of the gilthead seabream (*Sparus aurata*) from the Ria Formosa (southern Portugal) as compared to the black seabream (*Spondyliosoma cantharus*) and the annular seabream (*Diplodus annularis*). *Journal of Applied Ichthyology*, 18(2), 81-86.
- Plytycz, B., Flory, C.M., Galvan, I., Bayne, C.J. (1989). Leukocytes of rainbow trout (*Oncorhynchus mykiss*) phonephros: cell types producing superoxide anion. *Developmental & Comparative Immunology*, 13(3), 217-224.
- Potter, I.C., Hilliard, R.W., Bird, D.J. (1982). Stages in metamorphosis In: Hardisty MW, Potter IC, editors. *The biology of lampreys*, volume 4B.
- Powell, M.D., Wright, G.M., Burka, J.F. (1990). Eosinophilic granule cells in the gills of rainbow trout, *Oncorhynchus mykiss*: evidence of migration?. *Journal of Fish Biology*, 37(3), 495-497.
- Press, C.M. ve Evensen, Ø. (1999). The morphology of the immune system in teleost fishes. *Fish & shellfish immunology*, 9(4), 309-318.
- Quere, N., Desmarais, E., Tsigenopoulos, C.S., Belkhir, K., Bonhomme, F., Guinand, B. (2012). Gene flow at major transitional areas in sea bass (*Dicentrarchus labrax*) and the possible emergence of a hybrid swarm. *Ecology and Evolution*, 2(12), 3061-3078.
- Ringø, E., Olsen, R.E., Gifstad, T.Ø., Dalmo, R.A., Amlund, H., Hemre, G.I., Bakke, A.M. (2010). Probiotics in aquaculture: a review. *Aquaculture Nutrition*, 16(2), 117-136.
- Rodríguez, L., Begtashi, I., Zanuy, S., Carrillo, M. (2005). Long-term exposure to continuous light inhibits precocity in European male sea bass (*Dicentrarchus labrax*, L.): hormonal aspects. *General and comparative endocrinology*, 140(2), 116-125.
- Rodríguez, R., Felip, A., Cerqueira, V., Hala, E., Zanuy, S., Carrillo, M. (2012). Identification of a photolabile period for reducing sexual maturation in juvenile male sea bass

- (*Dicentrarchus labrax*) by means of a continuous light regime. *Aquaculture International*, 20(6), 1071-1083.
- Romano, N., Baldassini, M. R., Buonocore, F., Picchiatti, S., Mastrolia, L., Abelli, L. (2005). In vivo allograft rejection in a bony fish *Dicentrarchus labrax* (L.): characterisation of effector lymphocytes. *Cell and tissue research*, 321(3), 353-363.
- Rombout, J.H.W.M., Huttenhuis, H.B.T., Picchiatti, S., Scapigliati, G. (2005). Phylogeny and ontogeny of fish leucocytes. *Fish & shellfish immunology*, 19(5), 441-455.
- Rørvig, S., Østergaard, O., Heegaard, N. H., Borregaard, N. (2013). Proteome profiling of human neutrophil granule subsets, secretory vesicles, and cell membrane: correlation with transcriptome profiling of neutrophil precursors. *Journal of leukocyte biology*, 94(4), 711-721. *J. Leukoc. Biol.* 2013; 94 (23650620): 711-721
- Rowley, A.F., Rowley, A.F., Ratcliffe, N.A., Ratcliffe, N.A. (Eds.). (1988). *Vertebrate blood cells*. Cambridge University Press. Melbourne, Australia.
- Ruiz, J.M., Pérez, M., Romero, J. (2001). Effects of fish farm loadings on seagrass (*Posidonia oceanica*) distribution, growth and photosynthesis. *Marine Pollution Bulletin*, 42(9), 749-760.
- Saka Ş. ve Fırat K. (2022). Çipura (*Sparus aurata* Lin., 1758) Balığının Biyolojisi ve Yetistirme Teknikleri, ([www.tarimorman.gov.tr](http://www.tarimorman.gov.tr)) (10.05.2022).
- Sasaki, Y., Maita, M., Okamoto, N. (2002). Rainbow trout neutrophils are responsible for non-specific cytotoxicity. *Fish & shellfish immunology*, 12(3), 243-252.
- Saunders, D.C. (1966). Differential blood cell counts of 121 species of marine fishes of Puerto Rico. *Transactions of the American Microscopical Society*, 427-449.
- Scapigliati, G., Mazzini, M., Mastrolia, L., Romano, N., Abelli, L. (1995). Production and characterisation of a monoclonal antibody against the thymocytes of the sea bass *Dicentrarchus labrax* (L.) (Teleostea, Percichthyidae). *Fish & Shellfish Immunology*, 5(6), 393-405.
- Secombes, C.J. ve Ellis, A.E. (2012). The immunology of teleosts Chapter 4, in Roberts RJ (ed): *Fish Pathology* (ed 4). Doi: <https://doi.org/10.1002/9781118222942.ch4>. (23.03.2012).

- Shedge, S., Roy, P., Shedge, A., Doshi, M.A. (2020). Periodic acid schiff (PAS) staining: a useful technique for demonstration of carbohydrates. *Prof.(Dr) RK Sharma*, 20(4), 41405.
- Sheehan, H.L. ve Storey, G.W. (1947). An improved method of staining leucocyte granules with Sudan black B. *The Journal of pathology and bacteriology*, 59(1-2), 336-337.
- Shigdar, S., Harford, A., Ward, A.C. (2009). Cytochemical characterisation of the leucocytes and thrombocytes from Murray cod (*Maccullochella peelii peelii*, Mitchell). *Fish & Shellfish Immunology*, 26(5), 731-736.
- Shintani, S., Terzic, J., Sato, A., Saraga-Babic, M., O'hUigin, C., Tichy, H., Klein, J. (2000). Do lampreys have lymphocytes? The Spi evidence. *Proceedings of the National Academy of Sciences*, 97(13), 7417-7422.
- Smith, L.S. (1980). *Digestion in teleost fishes*. Fish feeds technology AO/UNDP Aquaculture Development and Coordination Programme. Rome, 3-18.
- Speckner, W., Schindler, J.F., Albers, C. (1989). Age-dependent changes in volume and haemoglobin content of erythrocytes in the carp (*Cyprinus carpio* L.). *Journal of Experimental Biology*, 141(1), 133-149.
- Spitz, J., Chouvelon, T., Cardinaud, M., KostECKI, C., Lorange, P. (2013). Prey preferences of adult sea bass *Dicentrarchus labrax* in the northeastern Atlantic: implications for bycatch of common dolphin *Delphinus delphis*. *ICES Journal of Marine Science*, 70(2), 452-461.
- Stoskopf, M.K. (1993). *Fish Medicine*, WB Saunders Comp. Philadelphia.
- Sullam, K.E., Essinger, S.D., Lozupone, C.A., O'CONNOR, M.P., Rosen, G.L., Knight, R.O. B., ... ve Russell, J.A. (2012). Environmental and ecological factors that shape the gut bacterial communities of fish: a meta-analysis. *Molecular ecology*, 21(13), 3363-3378.
- Sutoh, Y. ve Kasahara, M. (2021). The immune system of jawless vertebrates: insights into the prototype of the adaptive immune system. *Immunogenetics*, 73(1), 5-16.
- Suzuki, K. (1984). A Light and Electron Microscope Study on the Phagocytosis of Leucocytes in Rockfish and Rainbow Trout. *Bulletin of the Japanese Society of Scientific Fisheries*, 50(8), 1305-1315.



- Suzuki, Y. (1986). Cytochemistry of basophil granulocyte in carp [Cyprinus carpio] and puffer [Takifugu vermicularis]. *Bulletin of the Japanese Society of Scientific Fisheries (Japan)*.
- T.C. Tarım ve Köyişleri Bakanlığı (2010). Denizlerde ve İçsularda Amatör (Sportif) Su Ürünleri Avcılığını Düzenleyen 2006-2008 Av Dönemine Ait 37/2 Numaralı Sirkülerde Değişiklik Yapılmasına Dair Ek Sirküler. Resmi Gazete. 23.05.2007. Sayı: 26530. <http://www.tarim.gov.tr/Files/Mevzuat/sirkuler/sirkuler.htm> (Erişim tarihi 07.06.2010).
- Tavares-Dias, M. ve Moraes, F.R. (2004). *Hematology in Teleost Fish*. Villimpress, Ribeirao Preto, Sao Paulo.
- Tavares-Dias, M. (2006a). A morphological and cytochemical study of erythrocytes, thrombocytes and leukocytes in four freshwater teleosts. *Journal of Fish Biology*, 68(6), 1822-1833.
- Tavares-Dias, M. (2006b). Cytochemical method for staining fish basophils. *Journal of Fish Biology*, 69(1), 312-317.
- Tavares-Dias, M., ve Moraes, F.R.D. (2007). Leukocyte and thrombocyte reference values for channel catfish (*Ictalurus punctatus* Raf), with an assessment of morphologic, cytochemical, and ultrastructural features. *Veterinary Clinical Pathology*, 36(1), 49-54.
- Tekelioğlu, N. (2005). *İç su balıkları yetiştiriciliği: (soğuk ve sıcak iklim balıkları)*. Nobel.
- Temmink, J.H.M. ve Bayne, C.J. (1987). Ultrastructural characterization of leucocytes in the pronephros of carp (*Cyprinus carpio*, L.). *Developmental & Comparative Immunology*, 11(1), 125-137.
- Thomas, M.B., Thomas, W., Hornstein, T.M., Hedman, S.C. (1999). Seasonal leukocyte and erythrocyte counts in fathead minnows. *J Fish Biol*, 54 (5): 1116–1118.
- Tierney, K.B., Farrell, A.P., & Kennedy, C.J. (2004). The differential leucocyte landscape of four teleosts: juvenile *Oncorhynchus kisutch*, *Clupea pallasii*, *Culaea inconstans* and *Pimephales promelas*. *Journal of Fish Biology*, 65(4), 906-919.
- Toledo Guedes, K., Sánchez-Jerez, P., González-Lorenzo, G., Brito Hernández, A. (2009). Detecting the degree of establishment of a non-indigenous species in coastal ecosystems: sea bass *Dicentrarchus labrax* escapes from sea cages in Canary Islands (Northeastern Central Atlantic). *Hydrobiologia*, 623(1), 203-212.

- Tripathi, N.K., Latimer, K.S., Burnley, V.V. (2004). Hematologic reference intervals for koi (Cyprinus carpio), including blood cell morphology, cytochemistry, and ultrastructure. *Veterinary Clinical Pathology*, 33(2), 74-83.
- Tucker Junior, J.W. (2000). Marine fish culture. *Massachusetts: Kluwer Academic Publishers*.
- Uçal, O. ve Benli, H.A. (1993). *Levrek balığı ve Yetiştiriciliği*. Bodrum: Tarım ve Köy İşleri Bakanlığı Su Ürünleri, Araştırma Enstitüsü Müdürlüğü. Seri A, Yayın, (9).
- Ueda, I.K., Egami, M.I., Sasso, W.D.S., Matushima, E.R. (2001). Cytochemical aspects of the peripheral blood cells of Oreochromis (Tilapia) niloticus.(Linnaeus, 1758)(Cichlidae, Teleostei): part II. *Brazilian Journal of Veterinary Research and Animal Science*, 38, 273-277.
- Uğurlu, S. ve Polat, N. (2007). Samsun İli Tatlı Su Kaynaklarında Yaşayan Egzotik Balık Türleri. *Journal of Fisheries Sciences*, 1(3), 139-151.
- Uysal, İ. ve Albaz, A. (2002). Food intake and feed conversion ratios in abant trout (Salmo trutta abanticus T., 1954) and rainbow trout (Oncorhynchus mykiss W., 1792) in pond culture. *Turkish Journal of Biology*, 26(2), 83-88.
- Van, A.P., de Haro, N.Á., Bron, J.E., Desbois, A.P. (2020). Chromatin extracellular trap release in rainbow trout, Oncorhynchus mykiss (Walbaum, 1792). *Fish & Shellfish Immunology*, 99, 227-238.
- Volff, J.N. (2005). Genome evolution and biodiversity in teleost fish. *Heredity*, 94(3), 280-294.
- Walsh, C.J. ve Luer, C.A. (2004). *Elasmobranch hematology: identification of cell types and practical applications*. The Elasmobranch Husbandry Manual: Captive Care of Sharks, Rays and their Relatives. Smith, M, 307-323.
- Wassef, E. ve Eisawy, A. (1985). Food and feeding habits of wild and reared glithead bream Sparus aurata L. *Cybium (Paris)*, 9(3), 233-242.
- Williams, M., Zalasiewicz, J., Waters, C.N., Edgeworth, M., Bennett, C., Barnosky, A.D., ...ve Zhisheng, A. (2016). The Anthropocene: a conspicuous stratigraphical signal of anthropogenic changes in production and consumption across the biosphere. *Earth's Future*, 4(3), 34-53.

- Wittekind, D. (1979). On the nature of Romanowsky dyes and the Romanowsky-Giemsa effect. *Clinical & Laboratory Haematology*, 1(4), 247-262.
- Wittekind, D.H. (1983). On the nature of Romanowsky-Giemasa staining and its significance for cytochemistry and histochemistry: an overall view. *The Histochemical Journal*, 15(10), 1029-1047.
- Wurts, W.A. (1998). Why can some fish live in freshwater, some in salt water, and some in both. *World Aquaculture*, 29(1), 65.
- Yörük, M., Aşti, R.N., Kurtdede, N., Agaoglu, Z., Altunay, H. (1998). Light and Electron Microscopic Studies on Alpha Naphtyl Acetate Esterase Activity of the Periphral Blood T Lymphocytes in Van Cats. *Anatomia, Histologia, Embryologia*, 27(5), 289-292.
- Zhu, W. ve Su, J. (2022). Immune functions of phagocytic blood cells in teleost. *Reviews in Aquaculture*, 14(2), 630-646.
- Zimmer, C. (2000). In search of vertebrate origins: beyond brain and bone. *Science*, 287(3), 1576-1579.
- Zinkl, J.G., Cox, W.T., Kono, C.S. (1991). Morphology and cytochemistry of leucocytes and thrombocytes of six species of fish. *Comparative Haematology International*, 1(4) 187–195.
- Zon, L.I. (1995). Developmental biology of hematopoiesis.  
<https://doi.org/10.1182/blood.V86.8.2876.2876>
- Zuasti, A. ve Ferrer, C. (1989). Haemopoiesis in the head kidney of *Sparus auratus*. *Archives of Histology and Cytology*, 52(3), 249-255.

# EKLER

## Ek 1: ADÜ HADYEK



T.C.  
AYDIN ADNAN MENDERES ÜNİVERSİTESİ  
HAYVAN DENEYLERİ YEREL ETİK KURULU  
(AYDIN ADÜ-HADYEK)



Aydın, 27/10/2021

**Oturum** : Hayvan Deneyleri Yerel Etik Kurulu 2021 Yılı X. Oturum  
**Sayı** : 64583101/2021/156  
**Proje Başlığı** : Farklı yaşam ortamında bulunan balıkların kan hücreleri üzerinde morfolojik ve sitokimyasal çalışmalar.  
**Proje Yürütücüsü** : Ülker EREN  
**Proje Ekibi** : Müge BOZKURT Dİ STEFANO

**Bu çalışmanın hiçbir bölümünde:**

İnsan embriyosu ve fötüsü kullanılması  
İnsan embriyosu ve fötüsü dokularının kullanılması  
Diğer insan doku ve hücrelerinin kullanılması

**Hayvan Çalışması**

İnsanlarda araştırma  
İnsan olmayan primatların kullanılması  
Transgenik hayvanların kullanılması  
Hayvanlarda genetik modifikasyon öngörülmemiştir.

**Bu çalışmanın yapılmasında etik açıdan bir sakınca bulunmamaktadır.**

Prof. Dr. Murat SARIERLER  
Başkan

Prof. Dr. M. Dinçer BİLCİN  
Başkan Yardımcısı

Prof. Dr. İrfan DOST  
Üye

Prof. Dr. Işıl SÖNMEZ  
Üye

Prof. Dr. Serkan BAKIRCI  
Üye

Dr. Öğr. Üyesi Solmaz KARAARSLAN  
Üye

Dr. Öğr. Üyesi A. Önder  
ÜSTÜNDAĞ  
Üye

Dr. Öğr. Üyesi Aysun KOÇ  
Üye

Öğr. Gör. Dr. Asude Gülce GÜLER  
ORYAŞIN Sor. Vet. Hek.  
Üye

Hilal YAMAN  
Serbest Vet. Hek. Üye

Şenay TEKİNBAŞ  
HAYTAP Üye.

Bu rapor, sadece Adnan Menderes Üniversitesi'nde yapılacak çalışmalar için geçerlidir

**T.C.**  
**AYDIN ADNAN MENDERES ÜNİVERSİTESİ**  
**SAĞLIK BİLİMLERİ ENSTİTÜSÜ**

**BİLİMSEL ETİK BEYANI**

“Farklı yaşam ortamında bulunan balıkların kan hücreleri üzerinde morfolojik ve sitokimyasal çalışmalar” başlıklı Doktora tezindeki bütün bilgileri etik davranış ve akademik kurallar çerçevesinde elde ettiğimi, tez yazım kurallarına uygun olarak hazırlanan bu çalışmada, bana ait olmayan her türlü ifade ve bilginin kaynağına eksiz atıf yaptığımı bildiririm. İfade ettiklerimin aksi ortaya çıktığında ise her türlü yasal sonucu kabul ettiğimi beyan ederim.

Müge BOZKURT Dİ STEFANO

30 /06 /2022

## ÖZ GEÇMİŞ

<b>Soyadı, Adı</b>	: Bozkurt Di Stefano Müge
<b>Uyruk</b>	: Türkiye Cumhuriyeti
<b>Doğum yeri ve tarihi</b>	: İzmir, 30/10/1979
<b>Telefon</b>	: +90 505 093 53 79
<b>E-posta</b>	: mugebozkurdistefano@gmail.com
<b>Yabancı dil</b>	: İngilizce, İtalyanca

## EĞİTİM

<b>Derece</b>	<b>Kurum</b>	<b>Mezuniyet tarihi</b>
Doktora	Aydın Adnan Menderes Üniversitesi Veteriner Fakültesi Histoloji-Embriyoloji Anabilim Dalı	2022
Y. Lisans	Aydın Adnan Menderes Üniversitesi Veteriner Fakültesi Histoloji-Embriyoloji Anabilim Dalı	2006
Lisans	Aydın Adnan Menderes Üniversitesi Fen-Edebiyat Fakültesi Biyoloji Bölümü	2003



## BURSLAR ve ÖDÜLLER

“Prof. Dr. Yener Aytekin Türkçe Bilim Dili Özel Ödülü” X. ULUSAL HİSTOLOJİ-EMBRİYOLOJİ KONGRESİ 17-20 Mayıs 2010, Çeşme, İzmir, Türkiye.

**Bozkurt, M.**, Aydemir I., Eren Ü. (2010) “Deniz Levreği (*Dicentrarchus labrax*) ve Çipura (*Sparus aurata*)’da kan hücreleri üzerinde ışık mikroskopik çalışmalar” X. ULUSAL HİSTOLOJİ-EMBRİYOLOJİ KONGRESİ 17-20 Mayıs 2010, Çeşme, İzmir, Türkiye.

## İŞ DENEYİMİ

Yıl	Yer/Kurum	Ünvan
2006-2012	Aydın Adnan Menderes Üniversitesi Sağlık Bilimleri Enstitüsü Veteriner Histoloji-Embriyoloji Anabilim Dalı	Araştırma Görevlisi

## AKADEMİK YAYINLAR

### 1. MAKALELER

**Bozkurt, M.**, ve Sandıkçı, M. (2009). “Farklı yaşlardaki civcivlerin barsak villus boyu ve çapı ile kadeh hücresi ve mitotik hücre sayılarındaki değişimler”. Yüzüncü Yıl Üniversitesi Veteriner Fakültesi Dergisi, 20(1), 5-9.

**Bozkurt, M.**, ve Eren, Ü. (2009). Balıklarda lenfoid organlar. Veteriner Hekimler Derneği Dergisi, 80(2), 13-18.

Eren, Ü., Kum, Ş., **Bozkurt, M.**, Güleş, Ö. (2010). İneklerde genital sistemde MHC II molekülü bulunduran mast hücreleri. Veterinary research communications, 34(5), 405-411.

Eren, Ü. ve **Bozkurt**, M. (2017) Beslenme tipi ve yaşam ortamı farklı olan balıklarda immun sistem organları: I. Ön böbrek üzerinde histolojik çalışmalar. *Animal Health Production and Hygiene*, 6(2), 509-518.

Eren, Ü. ve **Bozkurt**, M. (2017) Beslenme tipi ve yaşam ortamı farklı olan balıklarda immun sistem organları: II. Dalak üzerinde histolojik çalışmalar. *Animal Health Production and Hygiene*, 6(2), 519-525.

## 2. PROJELER

## 3. BİLDİRİLER

### A) Uluslararası Kongrelerde Sunulan Bildiriler

### B) Ulusal Kongrelerde Sunulan Bildiriler

**Bozkurt M.**, Sandıkçı, M. (2008) “Farklı yaşlardaki civcivlerin barsak villus boyu ve çapı ile kadeh hücresi ve mitotik hücre sayılarındaki değişimler”. IX. ULUSAL HİSTOLOJİ-EMBRİYOLOJİ KONGRESİ, 20-23 Mayıs 2008, Adana, Türkiye.

**Bozkurt M.**, Aydemir, I., Eren, Ü. (2010) “Deniz Levreği (*Dicentrarchus labrax*) ve Çipura (*Sparus aurata*)’da kan hücreleri üzerinde ışık mikroskopik çalışmalar” X. ULUSAL HİSTOLOJİ-EMBRİYOLOJİ KONGRESİ 17-20 MAYIS 2010, Çeşme, İzmir, Türkiye.

Eren, Ü., Kum, Ş., **Bozkurt**, M., Güleş, Ö. (2010) “İneklerde genital sistemde MHC II molekülü bulunduran mast hücreleri” X. ULUSAL HİSTOLOJİ-EMBRİYOLOJİ KONGRESİ 17-20 Mayıs 2010, Çeşme, İzmir, Türkiye.

Korkmaz, D., **Bozkurt**, M., Kum, Ş., Eren, Ü. (2010) “Deve ince barsağı üzerinde histolojik ve histokimyasal çalışmalar” X. ULUSAL HİSTOLOJİ-EMBRİYOLOJİ KONGRESİ 17-20 Mayıs 2010, Çeşme, İzmir, Türkiye.

