

**T.C.**  
**AYDIN ADNAN MENDERES ÜNİVERSİTESİ**  
**SAĞLIK BİLİMLERİ ENSTİTÜSÜ**  
**FİZYOLOJİ (TIP) YÜKSEK LİSANS PROGRAMI**

**PARASETAMOL İLE OLUŞTURULMUŞ DENEYSEL**  
**KARACİĞER TOKSİSİTESİ MODELİNDE**  
**DEKSPANTENOL VE TOKOFEROL'ÜN OLASI**  
**KORUYUCU ETKİSİ**

**Ahu KARANFİL**  
**YÜKSEK LİSANS TEZİ**

**DANIŞMAN**  
**Prof. Dr. Recep ÖZMERDİVENLİ**

Bu tez Adnan Menderes Üniversitesi Bilimsel Araştırma Projeleri Birimi tarafından 18058 proje numarası ile desteklenmiştir

**AYDIN - 2020**

## KABUL VE ONAY SAYFASI

T.C. Adnan Menderes Üniversitesi Sağlık Bilimleri Enstitüsü Fizyoloji (Tıp) Anabilim Dalı Yüksek Lisans Programı çerçevesinde Ahu Karanfil tarafından hazırlanan “Parasetamol ile oluşturulmuş deneysel karaciğer toksisitesi modelinde Dekspantenol ve Tokoferol’ün olası koruyucu etkilerinin araştırılması” başlıklı tez, aşağıdaki jüri tarafından Yüksek Lisans Tezi olarak kabul edilmiştir.

Tez Savunma Tarihi:10.01.2020

Üye (T.D) : Prof.Dr. Recep ÖZMERDİVENLİ ADÜ

Üye : Doç. Dr. Onur ELMAS MSKÜ

Üye Prof. Dr. Gökhan CESUR ADÜ

### ONAY:

Bu tez Adnan Menderes Üniversitesi Lisansüstü Eğitim-Öğretim ve Sınav Yönetmeliğinin ilgili maddeleri uyarınca yukarıdaki jüri tarafından uygun görülmüş ve Sağlık Bilimleri Enstitüsünün .....tarih ve .....sayılı oturumunda alınan .....nolu Yönetim Kurulu kararıyla kabul edilmiştir.

Prof. Dr. Cavit KUM

Enstitü Müdürü

## TEŞEKKÜR

Yüksek Lisans eğitimim boyunca ve tez çalışmalarım sırasında tecrübeleriyle, bilgisi ve anlayışıyla her türlü sorunda yanımda olup beni yönlendiren çok değerli danışman hocam Prof. Dr. Recep ÖZMERDİVENLİ'ye şükranlarımı sunarım. Yüksek Lisans eğitimim ve çalışmalarım boyunca bilgi ve tecrübelerinden yararlandığım, hoşgörüsünü benden esirgemeyen Fizyoloji Anabilim Dalı Başkanımız sayın Prof. Dr. Rauf Onur EK'e Fizyoloji Anabilim Dalı Öğretim Üyesi Prof. Dr. Gökhan CESUR'a, Histoloji-Embriyoloji Anabilim Dalı Başkanı Prof. Dr. Alpaslan GÖKÇİMEN'e ve araştırma görevlisi Dr. Cevat GENÇER'e katkılarından dolayı teşekkür ederim. Ayrıca Biyokimya ve Biyoistatistik sonuçlarını değerlendiren, çalışmamın ilk anından itibaren, bana yardımcı olan ve benden desteğini esirgemeyen Fizyoloji Anabilim Dalı doktora öğrencisi Gül TAŞLI YEŞİLÇAYIR'a ve araştırma görevlileri; Ferhat ŞİRİNİLDİZ ve Cenk ORAK'a dayadıkları için teşekkürü bir borç bilirim.

# İÇİNDEKİLER

KABUL VE ONAY SAYFASI.....	i
TEŞEKKÜR .....	ii
İÇİNDEKİLER.....	iii
SİMGELER VE KISALTMALAR DİZİNİ .....	vi
ŞEKİLLER DİZİNİ .....	viii
RESİMLER DİZİNİ .....	ix
TABLolar DİZİNİ.....	x
ÖZET .....	xi
ABSTRACT .....	xiii
1. GİRİŞ VE AMAÇ .....	1
2. GENEL BİLGİLER.....	5
2.1. Karaciğer Anatomisi.....	5
2.2. Karaciğer Fizyolojisi .....	7
2.2.1. Karaciğer, Lenf ve Kan Akımı .....	7
2.2.2. Karaciğerin Metabolik İşlevleri.....	8
2.2.2.1. Karbonhidrat metabolizması.....	8
2.2.2.2. Yağ metabolizması .....	8
2.2.2.3. Protein metabolizması .....	9
2.2.3. Karaciğerin Diğer Metabolik Aktiviteleri .....	9
2.3. Karaciğer Hastalıklarının Görülme Nedenleri.....	11
2.3.1. Karaciğerde Nekroz.....	11
2.3.2. Karaciğer Fibrozisi .....	12
2.3.3. İnflamasyon .....	12
2.4. Parasetamolün Yapısı ve Özellikleri .....	12
2.4.1. Parasetamol ile Karaciğer Toksikitesi.....	14
2.4.2. Serbest Radikaller.....	18
2.4.3. Serbest Oksijen Radikalleri .....	19
2.4.3.1. Süperoksit Radikali ( $O_2^-$ ) .....	19
2.4.3.2. Hidrojen Peroksit ( $H_2O_2$ ) .....	19
2.4.3.3. Hidroksil Radikali ( $OH^-$ ) .....	20

2.4.3.4. Singlet Oksijen ( $^1O_2$ ).....	20
2.4.3.5. Nitrik oksit (NO) .....	21
2.4.4. Serbest Radikal Kaynakları .....	21
2.4.4.1. Biyolojik kaynaklar: .....	21
2.4.4.2. İntrasellüler kaynakları: .....	21
2.4.5. Antioksidanlar .....	22
2.4.5.1. Glutasyon (GSH VE GSSG).....	24
2.4.5.2. Glutasyon Peroksidaz (GSH-Px) .....	24
2.4.5.3. Glutasyon redüktaz (GSH-Red).....	24
2.4.5.4. Glutasyon transferaz (GSH-Tr).....	25
2.4.5.5. Katalaz .....	25
2.4.5.6. Süperoksit dismütaz (SOD) .....	25
2.4.6. Dekspantenol (DXP: Dexpanthenol).....	26
2.4.7. Vitamin E (Alfa Tokoferol).....	27
3. GEREÇ VE YÖNTEM.....	29
3.1. Deney Hayvanları.....	29
3.2. Deney Grupları .....	29
3.2.3. Dekspantenol Uygulaması.....	31
3.2.4. Evigen Ampul Uygulanması .....	32
3.2.5. Deneysel Karaciğer Toksikitesi Oluşturulması .....	33
3.3. Karaciğer Doku Örneklerinin Biyokimyasal Analizi .....	33
3.3.1. Doku Malondialdehit (MDA) Düzeylerinin Ölçümü .....	34
3.3.2. Doku Myeloperoksidaz (MPO) Düzeylerinin Ölçümü .....	36
3.3.3. Doku Glutasyon Peroksidaz (GSH PX) Düzeylerinin Ölçümü .....	36
3.3.4. SerumAspartat Aminotransferaz (AST) Düzeylerinin Ölçümü .....	37
3.3.5. Serum Alanin Aminotransferaz (ALT) Düzeylerinin Ölçümü.....	37
3.3.6. Serum Laktat Dehidrojenez (LDH) Düzeylerinin Ölçümü .....	38
3.3.7. Karaciğer Doku Örneklerinin Histolojik Analizi .....	39
3.3.8. İstatiksel Analiz .....	39
4. BULGULAR .....	40
4.1. Biyokimyasal Bulgular .....	40
4.1.1. Doku MDA Düzeyleri .....	40
4.1.2. Doku MPO Değerleri.....	41
4.1.3. Doku Glutasyon Peroksidaz Düzeyleri .....	42

4.1.4. Serum Alanin Aminotrasferaz (ALT) Deęerleri .....	43
4.1.5. SerumAspartat Aminotransferz (AST) Düzeyleri .....	44
4.1.6. Serum Laktat Dehidrogenaz(LDH) Düzeylerinin Ölçümü .....	45
4.2. Histolojik Bulgular .....	46
5. TARTIŞMA.....	51
6. SONUÇ VE ÖNERİLER .....	57
KAYNAKLAR.....	58
ÖZGEÇMİŞ.....	70

## SİMGELER VE KISALTMALAR DİZİNİ

<b>ABY</b>	: Akut Böbrek Yetmezliği
<b>ALP</b>	: Alkale fosfataz
<b>ALT</b>	: Alanin Amino Transferaz
<b>APAP</b>	: N-Asetil-P-aminofenol
<b>AST</b>	: Aspartat Amino Transferaz
<b>CAT</b>	: Katalaz
<b>CCl<sub>4</sub></b>	: Karbon Tetraklorür
<b>COX</b>	: Santral Siklooksijenaz
<b>DXP</b>	: Dekspantenol
<b>ECM</b>	: Ekstrasellüler Matriks
<b>g</b>	: Gram
<b>GGT</b>	: Gama Glutamil Transpeptidaz
<b>GPx</b>	: Glutasyon Peroksidaz
<b>GSH</b>	: Glutasyon
<b>GSH-Px</b>	: Glutasyon Peroksidaz
<b>GSH-Red</b>	: Glutasyon Redüktaz
<b>GSH-Tr</b>	: Glutasyon Transferaz
<b>GSSG</b>	: Okside glutasyon
<b>H<sub>2</sub>O<sub>2</sub></b>	: Hidrojen Peroksit
<b>HDL</b>	: Yüksek yoğunluklu lipoprotein
<b>HNO<sub>2</sub></b>	: Nitrik Asit
<b>HOCl</b>	: Hipokleröz Asit
<b>İM</b>	: İntramuskuler
<b>İP</b>	: İntraperitonel
<b>KC</b>	: Karaciğer
<b>KoA</b>	: Koenzim A
<b><sup>1</sup>O<sub>2</sub></b>	: Singlet Oksijen
<b>LOO<sup>-</sup></b>	: Lipit Peroksil
<b>LOOH</b>	: Lipit Peroksit
<b>MDA</b>	: Malondialdehit

<b>mmHg</b>	: Milimetre civa
<b>N<sub>2</sub>O<sub>3</sub></b>	: Dinitrojen Trioksit
<b>NAC</b>	: N-asetil-Sistein
<b>NADPH</b>	: Nikotinamid Adenin Dinükleotid Fosfat
<b>NAPQI</b>	: N-Asetil-P-Benzokinonimine
<b>nm</b>	: Nanometre
<b>NO<sup>-</sup></b>	: Nitrik Oksit
<b>NO<sub>2</sub><sup>-</sup></b>	: Nitrojen Dioksit
<b>NSAİ</b>	: Non steroidal antienflamatuar ilaçlar
<b>O</b>	: Oksijen
<b>O<sub>2</sub><sup>-</sup></b>	: Süperoksit Radikali
<b>O<sub>3</sub></b>	: Ozon
<b>OH<sup>-</sup></b>	: Hidroksil
<b>OH</b>	: Hidroksil Radikali
<b>ONOO<sup>-</sup></b>	: Peroksinitrit
<b>PBS</b>	: Fosfat Tamponlu Tuz Çözeltisi
<b>PO<sub>2</sub></b>	: Oksijen Basıncı
<b>Proc</b>	: Processus
<b>PT</b>	: Protrombin zamanı
<b>RO<sup>-</sup></b>	: Alkolsil
<b>ROO<sup>-</sup></b>	: Peroksil
<b>ROT</b>	: Reaktif Oksijen Nitrojen
<b>ROT</b>	: Reaktif Oksijen Türleri
<b>SOD</b>	: Süperoksit Dismutaz
<b>TBA</b>	: Thiobarbituric Acid
<b>TNBS</b>	: Trinitrobenzen Sülförük Asit
<b>XO</b>	: Ksantin Oksidaz



## ŞEKİLLER DİZİNİ

Şekil 1. Karaciğerin anatomik yapısı, önden görünüm .....	6
Şekil 2. Parasetamol kimyasal formülü .....	13
Şekil 3. Parasetamolün normal ve yüksek dozlarda alındığında vücutta metabolizasyonu ..	15
Şekil 4. Serbest radikallerin hücresel hasarı.....	23
Şekil 5. Oksidanların üretilmesi ve giderilmesi arasında denge bozulduğu zaman oksidatif hasar meydana gelir .....	23
Şekil 6. Mikroplate okuyucu .....	34
Şekil 7. Doku MDA değerleri .....	40
Şekil 8. Doku MPO değerleri .....	41
Şekil 9. Doku GSH PX değerleri.....	42
Şekil 10. Serum ALT düzeyleri.....	43
Şekil 11. Serum AST düzeyleri.....	44
Şekil 12. Serum LDH düzeyleri .....	45

## RESİMLER DİZİNİ

<b>Resim 1.</b> Dekspantenolün yapısal formülü .....	26
<b>Resim 2.</b> Dekspantenol 500mg/2ml .....	26
<b>Resim 3.</b> Oral gavaj ile parasetamol uygulaması .....	31
<b>Resim 4.</b> Dekspantenol ip uygulaması .....	32
<b>Resim 5.</b> dekspantenol 500 mg/2ml .....	32
<b>Resim 6.</b> Evigen ampul im uygulaması .....	32
<b>Resim 7.</b> MDA mikroplate .....	35
<b>Resim 8.</b> MDA Assay kit .....	36
<b>Resim 9.</b> GSH PX Mikroplate.....	37
<b>Resim 10.</b> ALT Mikroplate .....	38
<b>Resim 11.</b> Kontrol grubuna ait karaciğer kesiti mikroskopik görüntüsü; normal histolojik bulgular(beyaz ok) .....	46
<b>Resim 12.</b> Toksikite grubuna ait karaciğer kesiti mikroskopik görüntüsü: mononükleer hücre infiltrasyonu(beyaz ok), granüler dejenerasyon(siyah ok).....	47
<b>Resim 13.</b> D1 grubu karaciğer kesitimikroskopik görüntüsü Azalmış nekrotik hücreler ve infiltrasyon (beyaz ok) .....	47
<b>Resim 14.</b> D2 grubu karaciğer kesiti mikroskopik görüntüsü Azalmış mononükleer hücre infiltrasyonu (beyaz ok) .....	48
<b>Resim 15.</b> D1+E Grubu karaciğer kesiti mikroskopik görüntüsü Azalmış nekrotik hücreler ve granüler dejenerasyon (beyaz ok) .....	48
<b>Resim 16.</b> D2+E Grubu karaciğer kesiti mikroskopik görüntüsü Azalmış nekrotik hücreler ve granüler dejenerasyon (beyaz ok) .....	49
<b>Resim 17.</b> E Grubu karaciğer kesiti mikroskopik görüntüsü Azalmış hücre infiltrasyonu (beyaz ok) .....	49

## TABLÖLAR DİZİNİ

<b>Tablo 1.</b> Antioksidan savunma sistemlerinin bileşenleri .....	22
<b>Tablo 2.</b> Doku MDA, MPO, GSH Px Değerleri .....	46
<b>Tablo 3.</b> Serum ALT, AST, LDH Değerleri .....	46

## ÖZET

### PARASETAMOL İLE OLUŞTURULMUŞ DENEYSEL KARACİĞER TOKSİSİTESİ MODELİNDE DEKSPANTENOL VE TOKOFEROL'ÜN OLASI KORUYUCU ETKİSİ

**Karanfil A. Aydın Adnan Menderes Üniversitesi Sağlık Bilimleri Enstitüsü Fizyoloji  
Anabilim Dalı Yüksek lisans Tezi, Aydın, 2020.**

Bu çalışmada parasetamol ile oluşturulmuş deneysel karaciğer toksisitesi modelinde dekspantenol ve tokoferol'un koruyucu etkinliği araştırıldı.

Çalışmamızda 56 adet 250-300 g ağırlığında Wistar albino cinsi dişi sıçan kullanıldı. Sıçanlar kontrol grubu, 250 mg/kg dekspantenol grubu, 500 mg/kg dekspantenol grubu, 60 mg/kg tokoferol grubu, toksisite grubu, 250 mg/kg dekspantenol+ 60 mg/kg tokoferol grubu, 500 mg/kg dekspantenol+60 mg/kg tokoferol grubu olmak üzere 7 gruba ayrıldı (n=8). Sham grubuna 7 gün boyunca intramuskuler ve intraperitonel olarak serum fizyolojik uygulanmış olup 8. Gün karaciğer ve kan örnekleri histolojik ve biyokimyasal inceleme için alındı. Herhangi bir toksisite uygulaması yapılmadı. 1. Tedavi grubuna 250 mg/kg dekspantenol intraperitonel olarak 7 gün boyunca uygulandı. 7.günün sonunda 24 saat öncesinde aç bırakılan ratlara 2000 mg/kg parasetamol oral gavaj yöntemiyle verilerek karaciğer toksisitesi oluşturuldu. 2. tedavi grubuna 500 mg/kg dekspantenol 7 gün boyunca intraperitonel uygulandı. 7.günün sonunda 24 saat öncesinde aç bırakılan ratlara 2000 mg/kg parasetamol oral gavaj yöntemiyle verilerek karaciğer toksisitesi oluşturuldu. Toksikite oluşturulduktan 24 saat sonra ratlar sakrifiye edilerek kan ve doku örnekleri histolojik ve biyokimyasal inceleme için alındı. 3. tedavi grubuna tokoferol 60 mg/kg intramuskuler olarak 7 gün boyunca uygulandı. 7.günün sonunda 24 saat öncesinde aç bırakılan ratlara 2000 mg/kg parasetamol oral gavaj yöntemiyle verilerek karaciğer toksisitesi oluşturuldu. 4.tedavi grubuna ise 60 mg/kg tokoferol ve 250 mg/kg dekspantenol 7 gün boyunca uygulandı. 7.günün sonunda 24 saat öncesinde aç bırakılan ratlara 2000 mg/kg parasetamol oral gavaj yöntemiyle verilerek karaciğer toksisitesi oluşturuldu. 5. tedavi grubuna ise 60 mg/kg tokoferol ve 500 mg/kg dekspantenol intramuskuler ve intraperitonel olarak 7 gün boyunca uygulandı. Toksikite grubuna 7.günün sonunda 2000mg/kg parasetamol oral gavaj

yöntemiyle verilerek hepatotoksisite oluşturuldu. Toksisite oluşturulduktan 24 saat sonra ratlar sakrifiye edilerek kan ve doku örnekleri histolojik ve biyokimyasal inceleme için alındı.

Biyokimyasal inceleme sonucunda doku MDA ve MPO değerleri tedavi gruplarında kontrol grubuna kıyasla anlamlı derecede yüksek bulundu ( $p<0.05$ ). Toksisite grubuna kıyasla ise anlamlı derecede düşük olduğun tespit edildi ( $p<0.05$ ). Dekspantenol ve tokoferol tedavi gruplarının doku GSH Px düzeyleri kontrol grubuna kıyasla yine anlamlı bulundu ( $p<0.05$ ). Serum ALT, AST ve LDH değerleri, tedavi gruplarında kontrol grubuna göre anlamlı derecede yükseldiği; toksisite grubuna göre anlamlı derecede düştüğü gözlemlendi ( $p<0.05$ ). Tedavi gruplarında kendi aralarında yüksek doz ve düşük doz arasında istatistiksel olarak anlamlı bir fark bulunamadı ( $p>0.05$ ). Histopatolojik değerlendirmede de dekspantenol ve tokoferol verilen gruplarda; toksisite grubuna kıyasla daha az hasar tespit edildi.

Sonuç olarak; Dekspantenol ve Tokoferol'un Parasetamol'un oluşturduğu karaciğer hasarına karşı koruyucu etkisinin olduğunu, konu ile ilgili yapılacak çalışmalara öncülük edeceğini söyleyebiliriz. Ayrıca klinikte bu endikasyonlarda uygulanabilirlik açısından daha fazla çalışma yapılması gerektiğini düşünmekteyiz.

**Anahtar Kelimeler:** Dekspantenol, Karaciğer, Parasetamol, Tokoferol, Toksisite.

## **ABSTRACT**

### **INVESTIGATION OF THE POSSIBLE PROTECTIVE EFFECTS OF DEXPANTHENOL AND TOCOPHEROL IN PARACETAMOL INDUCED EXPERIMENTAL LIVER TOXICITY MODEL**

**Karanfil A. Aydın Adnan Menderes University, Institute of Health Sciences,  
Physiology (Medicine) Graduate Program, Master Thesis, Aydın, 2020.**

In this study, it was aimed to investigate the possible protective effects of Dexpanthenol and Tokopherol in a model of paracetamol induced liver toxicity.

In this study, 56 female Wistar albino rats weighing 250-300g were used. Rats; control group, 250 mg / kg dexpanthenol group, 500 mg / kg dexpanthenol group, 60mg / kg tocopherol group, toxicity group, 250 mg / kg dexpanthenol + 60 mg / kg tocopherol group, 500 mg / kg dexpanthenol + 60 mg / kg tocopherol group were divided into 7 groups (n=8). Sham group was treated with saline intramuscularly and intraperitoneally for 7 days. On the 8th day liver and blood samples were taken for histological and biochemical examination. No toxicity treatment was used. First treatment group received 250 mg / kg dexpanthenol intraperitoneally for 7 days. At the end of the 7th day, rats left open for 24 hours were given 2000mg / kg paracetamol for toxicity by oral gavage method. The second treatment group received 500 mg / kg dexpanthenol intraperitoneally for 7 days. At the end of the 7th day, fasting rats 24 hours before, 2000 mg / kg paracetamol was administered by oral gavage to create liver toxicity. The third treatment group received 60 mg / kg tocopherol intraperitoneally for 7 days. At the end of the 7th day, fasting rats 24 hours before, 2000 mg / kg paracetamol was administered by oral gavage to create liver toxicity. In the 4th treatment group, 60 mg / kg tocopherol and 250 mg / kg dexpanthenol were given for 7 days. At the end of the 7th day, fasting rats 24 hours before, 2000 mg / kg paracetamol was administered by oral gavage method to create liver toxicity. In the 5th treatment group, 60 mg / kg tocopherol and 500 mg / kg dexpanthenol were administered intramuscularly and intraperitoneally for 7 days. At the end of the 7th day, fasting rats 24 hours before, 2000 mg / kg paracetamol was administered by oral gavage method to create liver toxicity. In the toxicity group was given 2000 mg/kg paracetamol by oral gavage method to create liver

toxicity. 24 hours after toxicity, rats were sacrificed and blood and tissue samples were made for histological and biochemical examination.

As a result of biochemical examination, tissue MDA and MPO values were significantly increased in the treatment groups compared to the control group ( $p < 0.05$ ). It was significantly lower than the toxicity group ( $p < 0.05$ ). Tissue GSH Px levels of treatment groups were again significant compared to control group ( $p < 0.05$ ). Serum ALT, AST and LDH levels were significantly higher in the treatment groups compared to the control group; significantly lower than the toxicity group ( $p < 0.05$ ). No statistically significant difference was found between high and low doses among the treatment groups ( $p > 0.05$ ). Histopathological evaluation of dexpanthenol and tocopherol groups; less damage compared to toxicity group.

As a result; We can say that dexpanthenol and tocopherol have a protective effect against liver damage caused by paracetamol and will lead the studies on the subject. We also think that more studies should be performed in terms of applicability in these indications in the clinic.

**Keywords:** Dexpanthenol, Liver, Paracetamol, Tokopherol, Toxicity.

# 1. GİRİŞ VE AMAÇ

Günümüzde artan ilaç kullanımına bağlı olarak ve alternatif tıp ürünlerinin tüketiminin artması nedeniyle ilaca bağlı hepatotoksisite de artış görüldüğü, parasetamolün kolay temin edilebilir olması nedeniyle intihar amacı ile sık kullanıldığı görülmüştür (Brunton LL, 2009), Antibakteriyel ajanlar, analjezikler, antiinflamatuvarlar ve antikonvülsanlar ilaca bağlı hepatotoksisitede oluşumunda üst sırada yer aldığı belirlenmiştir (Meler ve ark, 2005). Bu çalışma parasetamol ile oluşturulmuş deneysel karaciğer toksisitesi modelinde dekspanenol ve tokoferol'un koruyucu etkinliği araştırmak amacı ile gerçekleştirildi.

Asetaminofen ve N-Asetil -P-aminofenol (APAP) olarak da bilinen parasetamol yaygın olarak kullanılan antipiretik ve analjezik bir ilaçtır. Primer olarak merkezi sinir sistemine etki ederek; santral siklooksijenaz (COX) inhibisyonu ve olasılıkla madde bağımlılığının oluşmasında önemli nörotransmitter sistemlerden biri olan serotoninerjik sistemlerin aktivasyonu yoluyla indirekt etki ettiği düşünülen non-opioid bir ajandır ve %46 oranında hepatotoksisite oluşumuna neden olmaktadır.

Oral yoldan alındığında çok çabuk absorbe olarak, (Saccomano ve Deluca, 2008) etkisi erken başlar ve %90'ı karaciğerde aktif olmayan zararsız metabolitlerden olan glukuronid ve sülfat konjugatına dönüştürülür. Mükemmel bir biyoyararlanıma sahiptir. Maximum plazma konsantrasyonuna 30-60 dakika içinde ulaşan parasetamol, bu etkileri 3-4 saat devam ettirir. Parasetamol bütün vücut sıvılarına hemen hemen aynı oranda dağılırken; % 90-95 oranında 24 saat içerisinde %60'ı glukuronik asitle, %35'i sülfirik asitle ve yaklaşık olarak %3'ü sisteinle konjuge edilerek idrar yoluyla atılır. Düşük gastrointestinal yan etkilerinin olması, kolay absorbe olması ve ayrıca terapötik dozlarda alındığında biyoyararlanımının çok iyi olması nedeniyle en çok tercih edilen analjezik ilaç kategorisinde bulunmaktadır (Bertolini ve ark, 2006).

Çocuklarda tek seferde 120-150 mg/kg, erişkinlerde ise 750 mg'ın üzerinde alınması (Lewis ve Paloucek 1991) veya 24 saat içinde çocuklarda 250 mg/kg, yetişkinlerde ise 15 gr parasetamol alınması (Mekin ve ark, 1995), karaciğer toksisitesine neden olmaktadır (Allander ve ark, 2000 ).

Önerilen terapötik dozlarda parasetamol alımı genellikle iyi tolere edilebilir. Terapötik dozlarda alınan parasetamolün yalnızca %8'lik kısmı N-asetil-p-benzokinonimine



(NAPQI) dönüşür. Sitokrom enzimlerinden en önemlisi CYP2E1'dir. NAPQI oldukça reaktif elektrofilik bir molekül olup diğer intrasellüler proteinlere kovalent bağlanarak hepatotoksisite oluşturur. NAPQI fizyolojik koşullarda glutatyon (GSH) ile reaksiyona girerek zarar vermeden safra yoluyla atılır (Bessem ve Vermeulen, 2001; Corcoran ve ark, 1980).

Günümüzde çoğu hastalığın oluşumunda oksidatif stresin rol oynadığı gösterilmiştir. Akut, hepatik ensefalopati karaciğer yetmezliği, bilinen herhangi bir karaciğer hastalığı olmayan bireylerde hiperbilirubinemi ve koagülopati ile karakterize yüksek morbidite ve mortalite ile seyreden klinik bir sendromdur (Fabrega ve ark, 2013). Oksidanlar ve antioksidanlar arasındaki dengenin bozulması durumunda organizmada hasar oluşmaya başlar. Biyolojik yapılarda oluşan oksitleyici hasarların sebebi ise serbest radikallerdir. Serbest radikal üretiminin artmasına neden olan oksidan bileşikler ve aşırı oksitleyici stres veya vücuttaki serbest radikallerin oluşması ve parçalanması arasındaki dengesizlik oksidatif hasar oluşturmaktadır. Serbest radikaller olan; süperoksit radikali ( $O_2^-$ ), hidroksil radikali ( $OH^-$ ) ve nitrik oksit radikali (NO) elektrik yüküdür ve hücre zarı içinden geçerken hücrelere saldırır. GSH'nin azalması ile karaciğer hücreleri içerisindeki reaktif oksijen (ROT) nitrojen türleri artarken, hücre zarında nekrotik farklılıklar görülür. (Salem, 2005). GSH depolarının tükendiği ve NAPQI gibi reaktif elektrofilik moleküller detoksifiye edilemediği için hücre hasarı oluşur (Allander ve ark, 2000).

Okside hasarın canlı organizmada belirteci olarak en fazla kullanılan değer malondialdehid (MDA) düzeyidir. MDA lipid peroksidasyonunun en önemli ve oluşan en son ürünüdür. İçerisinde üç ya da daha fazla çift bağ bulunduran yağ asitlerinin peroksidasyonu sonucu oluşur. MDA enzim aktivitesi lipid peroksidasyonunun artışı ile bağlılık gösterir. MDA'nın hücre zarının geçirgenliğini yükselttiği, membranda iyon dengesini etkileyerek, enzim aktivitelerinin bozulması, deoksiribonükleik asit (DNA) yapısında kırılmalar gibi olumsuz sonuçlara neden olduğu bildirilmektedir (Kalender ve ark, 2002). Oluştugu bölgeden daha uzağa yayılarak diğer bölgelerde de doku nekrozu oluşturmaktadır. Bundan dolayı mutasyona neden olabilecek etkiye, hücre kültürleri için genotoksik ve karsinojenik etkiye sahip olduğu görülmüştür (Oliver, 2004).

Parasetamol toksisitesinin tedavisinde kullanılan yöntemler arasında; nazogastrik tüp, oral yolla uygulanan aktif kömür, gastrointestinal dekontaminasyon, uygun zamanda kullanılan NAC (N-Asetil-Sistein) bulunur (Kanter, 2006). Parasetamolün indüklediği toksisiteye karşı NAC'nin hepatotoksisitedeki koruyucu etkisinin oldukça yüksek olduğu bilinmektedir. NAC, sisteinin öncü bir bileşiği olarak tedavide klinikte sık kullanılan bir

ajandır. İn vitro ve in vivo çalışmalar NAC'nin bir glutatyon öncülü olarak rol oynadığını göstermiştir. NAC hastalara intravenöz ya da oral yolla verilerek GSH oluşumu sağlamaya çalışılmaktadır (Atkuri ve ark, 2007; Kanter,2006).

B5 provitamini olan Dekspantenol, pantotenik asit'in alkol formudur. Koenzim A'nın yapısında yer alan bir molekül olan pantotenik asit, antiinflamatuvar ve antiirritan özelliklere sahiptir ve yara yapılandırılmasını sağlar. Koenzim A, miyeloperoksidaz salınımını azaltarak serbest oksijen radikalleri üretimini azaltma yeteneği ile antiinflamatuvar etki göstererek granülositlerde mitotik aktiviteyi artırmaktadır. Ayrıca, pantotenik asit, hücre membranlarında adenozin-5- trifosfat ve glutatyon sentezinde artış meydana getirerek, oksidatif strese karşı tamir sistemlerinde ve inflamatuvar yanıtta önemli görev almaktadır (Altıntaş ve ark, 2012). Dekspantenolün yara iyileşmesi ve epitelizasyonu üzerindeki iyileştirici etkisi bulunduğu bilinmektedir (Ebner ve ark, 2002). Hormon ve kolesterol üretimi için de kullanılan pantotenik asit; protein, karbonhidrat ve yağ metabolizmaları için de gereklidir.

Tokoferol (Vitamin E); diyetle yağda çözünmüş olarak alınır, yapısında bulunan fenolik hidroksil grubuna sahip aromatik halka nedeniyle antioksidan etkiye sahiptir, ve hücre zarının bütünlüğünü korumakla sorumlu olan en önemli antioksidanlardan biridir (Van ve ark, 1988). Vitamin E'nin antioksidan özelliğinden dolayı kalp damar hastalıkları ve kansere karşı koruyucu bir rol oynadığı bildirilmektedir (Ong ve ark, 1994).

Doğal olarak bulunan ve E vitamini olarak adlandırılan ve bitkilerde sentezlenen sekiz farklı tokoferolden ( $\alpha,\beta,\gamma$  gibi) biyolojik olarak aktif olanı  $\alpha$  tokoferoldür. Tokol veya 6-hidroksikromanlara izoprenoid yan zincirlerin katılması ve tokol çekirdeğinin değişik yerlerine metil grubunun bağlanması ile E vitaminleri elde edilmektedir. Antioksidan olan ve yağ dokusunda depolanan E vitamini, hücre membranındaki doymamış yağ asitlerinin moleküler oksijen ve serbest radikaller ile enzimatik olmayan oksidasyonunu engellemektedir (Chan ve Decker, 1994).

Bitkisel yağlar ve tohumlarda fazla miktarda bulunur. Solunum havası ile dışarı atılan pentan miktarı, lipit peroksidasyonun bir göstergesidir. Diyetle alınan E vitamininin, solunum havasındaki pentan miktarını azaltarak; lipit peroksidasyonunu engellediğini göstermektedir (Akkuş, 2000).

Glutatyon peroksidaz ile E vitamini serbest radikallere karşı birbirini tamamlayıcı etki gösterirler. Enzim, teşekkül etmiş olan peroksitleri ortadan kaldırırken, E vitamini peroksitlerin sentezini engeller. Çimlenmekte olan hububat embriyosunda, yeşil yapraklı bitkiler, yağlı tohumlarda bolca bulunan E vitamini diyetle yağda çözünmüş olarak alınır

(Miyagawa ve ark, 1991). E vitamini, okside olduktan sonra ve parçalanmadan önce, askorbik asit ve glutatyonla yeniden indirgenebilmektedir (Akkuş, 2000). Eksikliği; eritrositlerin hemolizine ve artan kas yıkımına neden olan E vitamini, zincir kırıcı bir antioksidan olarak bilinir. Fonksiyonları, lipit peroksi radikallerini parçalamak ve böylece lipit peroksidasyon zincir reaksiyonlarını sonlandırmaktır (Aly ve Donya, 2002).

Parasetamol'un kolay temin edilebilir olması, bilinçsiz kullanılmasına sebep olmakta ve bunun sonucunda da pek çok istenmeyen yan etkiler ortaya çıkabilmektedir. Bu nedenle; biz bu çalışmamızda tokoferol ve dekspantenol'un parasetamol ile oluşturulmuş deneysel karaciğer toksisitesi modelinde olası koruyucu etkilerinin araştırılmasının önemli olduğu düşüncesi ile bu çalışmayı gerçekleştirdik.

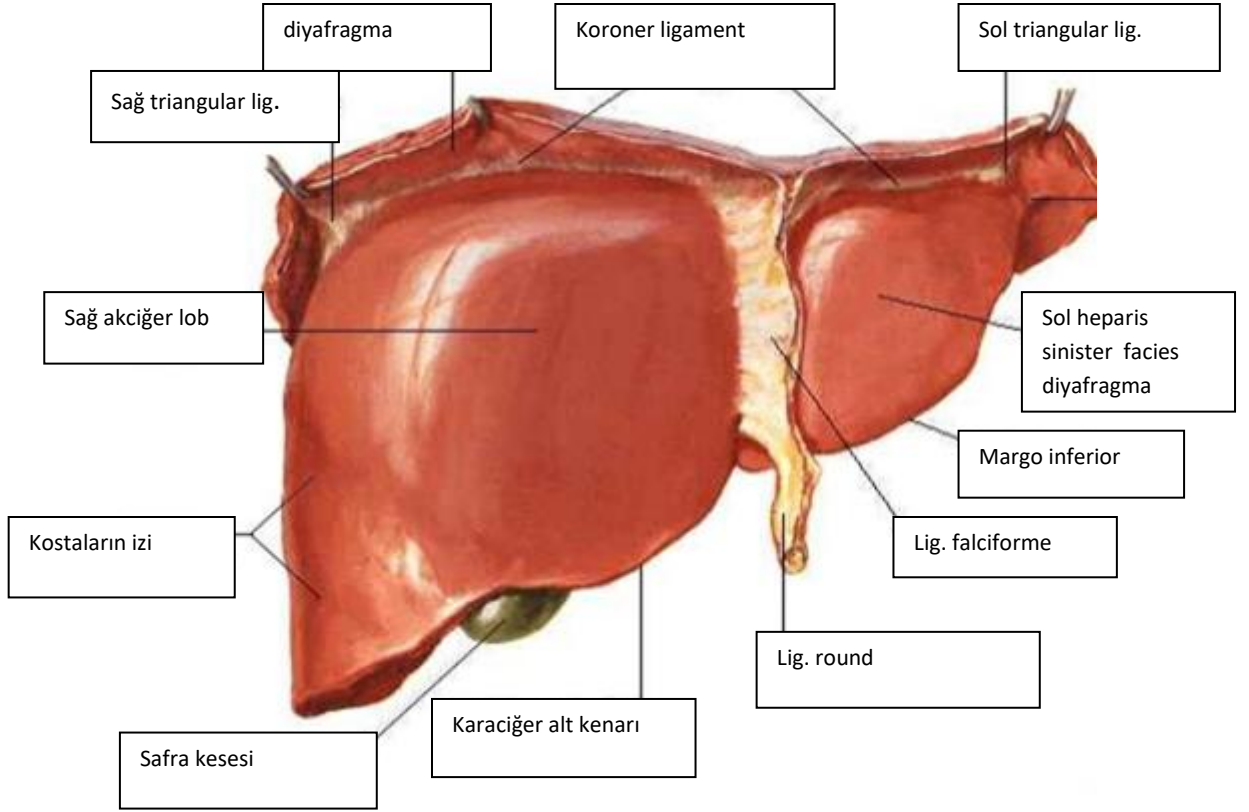
## 2. GENEL BİLGİLER

### 2.1. Karaciğer Anatomisi

Karaciğer 1.8 kg ağırlığıyla insan vücudunun en büyük iç organıdır. Gelişkin erkekte 1400-1600, gelişmiş kadında 1200-1400 g ağırlığa sahiptir. Hepatosit olarak adlandırılan hücrelerden oluşan karaciğerin çok çeşitli ve önemli fonksiyonları vardır. Abdomen boşluğunun üst bölümünde sağ hipokondriak ve epigastrik bölgenin büyük bir kısmını kapsar. Karaciğer; Lobus hepaticus dexter, Lobus hepaticus sinister, Lobus caudatus ve Lobus quadratus olmak üzere dört lobdan oluşur. Karaciğer loblarının anatomik ve fonksiyonel sınıflandırılmaları ise farklıdır. Anatomik olarak, lobus caudatus ve lobus quadratus lobus hepatis dexter'e ait iken, bu iki lob, a.hepatica propria ve v. Portae hepatis'in ramus sinister'i ile beslenir. Sol lobu çeşitli derecelerde sol hipokondrium'a da uzanır (Dere,1999). Karaciğerin ön yüzüne bakıldığında lobus hepatis dexter ve lobus hepatis sinister gözüktür. Ön yüzde bu iki lobu birbirinden lig.falciforme hepatis ayırır. Lobus dexter tüm karaciğerin 5/6'sını oluşturur.

Normal sağlıklı bireylerde alt kenarı toraks kafesinin altına kadar uzanmaktadır. Karaciğerin üst yüzü diyafragma ile çok yakın ilişkidir. Sağ lobun en yüksek noktası 4.interkostal aralık veya 5.kostaya kadar yükselir. Sol lobun üst sınırı 6. Kostanın üst sınırına kadar uzanır. Ayakta durur pozisyonda karaciğer alt kenarı sağ midaxiller hat üzerinde 10. veya 11. kostaya kadar iner. Karaciğerin, diyafragmatik ve visseral olmak üzere iki yüzü, bir kenarı vardır (margo inferior)(şekil 1) (Dere,1999; Arıncı,2001).

Facies diaphragmatica; Büyük olan bu yüz diafragma ile komşudur ve baktığı yönler göre bölümlere ayrılır.



**Şekil 1.** Karaciğerin anatomik yapısı, önden görünüm (Netter, 2015)

Diyafragmatik yüz, pars superior (üzerine kalbin oturduğu impressio cardiaca'nın bulunduğu bölüm), pars anterior (diyafragmadan karın ön duvarına doğru sarkan bölüm), pars dextra (sağ yüz) ve pars posterior (lig.coronarius ile diyafragmaya tutunan bölüm) olmak üzere 4 ayrı parçaya ayrılır. Pars anterior ile visseral yüzün kesiştiği keskin kenara margo inferior, pars posterior ile visseral yüzün kesiştiği künt kenara margo posterior denir (şekil 2). Pars anterior her iki lobda da konveks ve düzdür. Visseral yüz ise aşağı ve sola bakar. Visseral Yüzde lobları birbirinden ayıran yapılar daha belirgindir. 'H' harfi şeklindeki oluklar, karaciğerin visseral yüzünü dört loba ayırır. Porta hepatis'in arkasında kalan loba lobus caudatus, önünde kalan loba ise lobus quadratus denir (Dere,1999).

Karaciğeri 5 faktör yerinde tutar;

- 1-İntraabdominal pozitif basınç
- 2-Periton ligamentleri
- 3-Altta bulunan karın içi organlarının appozisyon durumu
- 4- Vena cava inferior
- 5- Area nuda bağ dokusu

Karaciğer kollajen lif ve zarlarla kaplanmıştır. Bu fibröz kapsül kanal ve damarlarla birlikte karaciğerin en derin noktasına giderek perivasküler fibröz kapsülü (Glisson kapsülü) meydana getirir. Karaciğer içinde vena porta, ductus biliferi ve a. Hepatica dalları hep yan yana dağılırlar. Bu üçlüye portal triad denilmektedir.

Vena porta karaciğer içinde sağ ve sol lobe dallara ayrılarak ilerler. A.hepatica dalları da aynen vena porta dallarını izlerler. Hepatik ven sistemi vena centralis'lerden başlar. Sinüzoidler vena centralis'e doğrudan doğruya açılırlar (Netter, 2015).

Ductus hepaticus dexter ve sinister genellikle porta hepatis'te birleşerek ductus hepaticus communis'i yaparlar. Bu ductus'da biraz distal'de ductus cysticus'la birleşerek ductus choledochus haline geçer. A.hepatica communis truncus coeliacus'dan çıkar. Öne ve sağa dönerek omentum minor'un içine girer. Sindirim kanalının venleri aynı isimli arterlerle yandaş olarak seyrederek. Bu venler portal sistemi oluşturur (Netter, 2015; Arıncı, 2001).

## **2.2. Karaciğer Fizyolojisi**

İnsan vücudundaki en büyük organ olan karaciğer, 1200-1600 g ağırlığında olup, vücut ağırlığının yaklaşık %2'sini oluşturur. Karaciğer hücreleri, substratları paylaşan ve metabolik sistemlerin tümüne enerji sağlayan büyük bir kimyasal reaktan topluluğudur (Guyton ve Hall, 2017).

### **2.2.1. Karaciğer, Lenf ve Kan Akımı**

Karaciğerde kan akım hızı yüksek, akım direnci düşüktür. Hepatik sinüzoidlerin delikleri çok geçirgendir, bu da protein ve sıvının lenfatik sisteme geçmesine yol açar. Karaciğerden gelen lenf sıvısı içinde protein derişimi 6 gr/dl kadardır. Plazma protein derişiminden biraz düşüktür. Normal koşullarda karaciğer damarlarında direnç düşüktür, ortalama basınç 9 mmHg kadardır. Karaciğer sinüzoidlerinin çok fazla geçirgen olması, çok miktarda proteinin damar dışına kaçmasına ve fazla miktarda lenf oluşumuna yol açar. Siroz (karaciğerde fibrotik doku gelişimi) ya da portal venede pıhtı oluşması gibi patolojik koşullarda karaciğerde kan akımı çok güçleşebilir (Guyton ve Hall, 2017).

Portal toplardamarlardan kan akım hızı 1100 ml/dk dır. Ayrıca karaciğer atardamarından ek bir 300ml kan daha gelir, yani karaciğer 1400 ml/dk lık bir kan akımıyla

kalbin dakikada hacminin %27'sini alır. Normal koşullarda karaciğer damarlarında direnç düşüktür, ortalama basınç 9 mmHg kadardır. Karaciğerde damar direncinin artması tüm splenik dolaşımda kapiller hidrostatik basıncı artırır, sindirim sisteminde doku aralıklarına sıvı sızmasına ve ölüme yol açabilir (Guyton ve Hall, 2017).

## **2.2.2. Karaciğerin Metabolik İşlevleri**

Karaciğer hücreleri hep birlikte ele alındığında, substratları paylaşan ve metabolik sistemlerin tümüne enerji sağlayan bir organdır. Burada çeşitli metabolik sistemler, substrat (ham madde) ve enerjileri paylaşırlar. Karaciğer vücudun diğer bölgelerinden gelen ve buralara giden birçok maddeyi işler ya da sentezler (Guyton ve Hall, 2017).

### **2.2.2.1. Karbonhidrat metabolizması**

Karbonhidrat metabolizmasında karaciğerin üstlendiği en önemli görevlerden biri kan glikoz derişimini sabit tutmaktır. Kandaki fazla glikozu alarak glikojen biçiminde depolayabilir. Kan şekeri düşmeye başladığında karaciğer glikojeni glikoza dönüştürerek kan şekerinin düzenlenmesini sağlar. Glikoneojenez, kanda glikozun normal düzeyde kalmasına yardımcı olur.

Çok miktarda glikojen depolar, Galaktoz ve früktozu glikoza dönüştürür. Glikoneogenezin ana merkezidir, kan glikoz derişimi düştüğü zaman amino asitleri ve gliserolü glikoneogenez yoluyla glikoza dönüştürür. Karbonhidrat metabolizmasının ara ürünlerinden sentez gerçekleştirir (Guyton ve Hall, 2017).

### **2.2.2.2. Yağ metabolizması**

Vücuttaki tüm hücreler yağı metabolize edebilirler ancak yağ metabolizmasının bazı işlevleri temel olarak karaciğerde gerçekleşir. Yağların asetil CoA ya beta oksidasyonu karaciğerde çok hızlı biçimde gerçekleşir. Fazla asetil koenzim asetoasetik asite dönüşür, hızla hücre dışına geçer, diğer dokulardaki hücrelere taşınarak bu hücrelerin içinde yeniden asetil CoA ya dönüşür ve enerji için kullanılır. Karaciğer çok miktarda kolesterol,

fosfolipidler ve lipoproteinlerin büyük bölümünü sentezler. Karaciğerde sentezlenen kolesterolün %80'i safra tuzlarına dönüşür. Kalanı lipoproteinlerle diğer dokulara taşınır. Fosfolipidler de kanda lipoproteinlerle taşınır. Kolesterol ve fosfolipidlerin her ikisi de vücuttaki çeşitli hücreler tarafından zarların ve hücre içi yapıların oluşumunda kullanılır (Guyton ve Hall, 2017).

### **2.2.2.3. Protein metabolizması**

Karaciğerin protein metabolizmasına katkısı olmaması ile vücut ancak birkaç gün ölmeden dayanabilir. Karaciğerin protein metabolizmasına yaptığı temel katkılar:

Amino asitlerin deaminasyonu; enerji için kullanılmadan önce gerçekleşmesi gereken bir basamaktır. Amino asitlerin deaminasyonu yalnızca karaciğerde gerçekleşir.

Üre yapımı; amonyağı vücut sıvılarından uzaklaştırarak, deaminasyon sürecinde ve barsak bakterilerinin etkisiyle çok miktarda amonyak oluşarak toksik bir durum yaratır. Karaciğerin bu işlevi olmadığında plazma amonyak derişimi hızla yükselir (Guyton ve Hall, 2017).

Plazma proteinlerinin yapımı; hemen bütün plazma proteinleri karaciğerde yapılır. Tek ayrıcalık lenfoid dokuda yapılan gama globülinlerdir. Plazma proteinlerinin %90'ı, karaciğer hücrelerinde yapılır. Tek ayrıcalık lenfoid dokuda yapılan gama globulinlerdir (Guyton ve Hall, 2017).

Karaciğer aynı zamanda çeşitli amino asitlerin birbirine dönüşümünü ve amino asitlerden çeşitli metabolik bileşiklerin sentezlenmesini sağlar. Esansiyel olmayan amino asitleri sentezler ve metabolik açıdan önemli diğer bileşiklere dönüştürür (Guyton ve Hall, 2017).

### **2.2.3. Karaciğerin Diğer Metabolik Aktiviteleri**

Karaciğer aynı zamanda vitaminlerin ve demirin depolanmasını sağlar. Karaciğer, vitaminler ve demir için bir depo alanı oluşturur. D vitamini için 4 aylık, A vitamini için 10 aylık, B12 vitamini için bir yıllık depo bulunur. Karaciğerde en fazla depo edilen A vitamini (Guyton ve Hall, 2017).



Vücut sıvılarında fazla miktarda demir bulunduğunda, bu demir, apoferritin isimli bir proteine bağlanarak ferritini oluşturur ve bu şekilde karaciğer hücresi içinde depolanır (Guyton ve Hall, 2017).

Karaciğer; pıhtılaşma için gereken faktörleri sentezler. Bunlar: fibronojen, protrombin, hızlandırıcı (accelerator) globülin, VII. faktör ve diğer önemli koagülasyon faktörleridir. Bu nedenle karaciğerde işlev bozukluğu ya da K vitamini eksikliği pıhtılaşma bozukluklarına neden olabilir.

Karaciğerde aynı zamanda hormonlar ve yabancı maddeler metabolize edilir. Karaciğerin östrojen, kortizol ve aldosteron gibi çok sayıda hormon ve ilacı zehirsizleştirerek safra ile vücuttan uzaklaştırdığı bilinmektedir. Karaciğer hasarı ilaç ve hormonların vücutta birikmesine neden olur ve karaciğer toksikasyonu oluşturabilir.

Bilirubin hemoglobin metabolizmasının zehirli son ürünüdür ve safrayla atılır. Hemoglobin 'hem' halkası metabolize edildiği zaman biliverdin isimli bir madde oluşur. Bu madde hızla bilirübine indirgenir ve plazma albüminiyle bağlanır. Plazma albüminiyle bilirübünün oluşturduğu bileşiğe serbest bilirubin adı verilir Serbest bilirubin karaciğere hücreleri tarafından tutulur, ya glukuronidle birleşerek bilirubin, burada bakteriler tarafından ürobilinojene çevrilir (Guyton ve Hall, 2017).

Serbest bilirubin karaciğer hücreleri tarafından tutulur, ya glukuronidle birleşerek bilirubin glukuronide dönüşür, ya da sülfatla bağlanarak bilirubin sülfat oluşturur. Bu şekilde bağlı (conjugated) bilirubin safrayla barsaklara salgılanır, burada bakteriler tarafından ürobilinojene çevrilir. Ürobilinojen çok eriyebilir bir yapıdadır, bağırsak mukozasından emilerek kana geçer. Emilen ürobilinojenin % 5 i idrarla atılır, büyük bir kısmı karaciğer tarafından yeniden safrayla atılır (Guyton ve Hall, 2017).

Sarılık hücre dışı sıvıda bağlı ya da serbest bilirübünün artmasıdır. Serbest bilirübünün plazma düzeyi normal düzeyinin çok üzerine çıkabilir. Konjuge bilirubin ince barsakta absorbe olmaz. Sarılık, eritrosit (kırmızı kan hücreleri) yıkımının artmasıyla (yani hemolitik sarılık) ya da safra kanalının tıkanması veya karaciğer hücrelerinin hasarına bağlı olarak safranın sindirim sistemine atılamamasına bağlı olarak ortaya çıkabilir (Guyton ve Hall, 2017).

### 2.3. Karaciğer Hastalıklarının Görülme Nedenleri

Karaciğer hastalıklarının görülmesinin altında yatan çeşitli etkenler vardır. Hepatit A,B, C, D ve E virüslerini içeren viral hepatitler bu etkenlerdendir. Her ikisi de enterik yolla bulaşan hepatit A ve E kendi kendini sınırlayıcıdır bu nedenle kronik hepatite neden olmazlar. Bu virüslerin dışındada HSV1,2,6; EBV, CMV ve Adenovirus gibi çok farklı virüslere bağlı hepatitler karaciğer yetmezliğini tablosu oluşturur (Lee,1997; Çakaloğlu, 2000).

Karaciğer (KC) testlerinde; alanin aminotransferaz (ALT), aspartat aminotransferaz (AST), alkalin fosfataz (ALP), gama glutamil transpeptidaz (GGT), bilirubin, albümin ve total proteine bakılır. Bunlardan ALT, AST, ALP, GGT karaciğerle ilgili olan enzimlerdir. Diğerleri karaciğer fonksiyonunu belirlemeye yardımcı olur.

Asetaminofen (parasetamol), İzoniazid, Amiodaron, NSAİ ve CCl4 gibiönceden öngörülemeyen ilaç reaksiyonu gibi ilaçlara bağlı ve mantar (Amanita phalloides),organik bileşikler, fosfor vb. sebeplerden doğan toksikasyonlar karaciğer hastalıkları oluşumunda son derece etkilidirler. Gebelikte görülen akut yağlı karaciğer hastalığı, reye sendromu gibi metabolik bozuklukların yanında akut dolaşım yetmezliği, Budd-Chiari sendromu, Hepatik veno-okluzivhastalık, Sinuzoidal obstrüksiyon sendromu, Hepatik arter trombozu gibi hastalıkların görüldüğü vasküler olaylar ile Wilson Hastalığı, Otoimmün hepatit, Karaciğer transplantasyonu sonrası primer graft fonksiyon bozukluğu karaciğer yetmezliğine sebep olan başlıca etkenlerdendir) (Kumar ve ark,2003).

#### 2.3.1. Karaciğerde Nekroz

Nekroz, hücrenin veya hücre topluluklarının patolojik nedenlerle zedelenmesi ve geri dönüşümsüz olacak şekilde ölümünün gerçekleşmesi olarak tanımlanır. Nekrozu oluşturan başlıca etken kanlanma bozukluğu olarak adlandırılan iskemidir. Karaciğerde görülen nekrozlarının özel adları ve anlamları vardır. Karaciğer hasarına sebep olan bir olay karaciğer hücreleri nekrozuna yol açabilir ve nekroz portal alan sınırını aşarak parankim içine yayılabilir (güve yeniği nekrozu) ve karaciğere özgü bir nekrozdur. Daha ağır bir iltihabi hasar oluştuğunda ise nekroz çok sayıda hepatositlerden oluşan grupları etkiliyorsa köprüleşme nekrozu olarak isimlendirilir. Nekroz, terminal venleri ve portal alanları

birleştirecek derecede olduğunda köprüleşme terimi (köprüleşme nekrozu) kullanılır ve hastalığın ağır seyrini gösterir (Kumar ve ark, 2003).

### **2.3.2. Karaciğer Fibrozisi**

Yara iyileşmesinin temel bir sonucu olan fibroz; karaciğer fibrozisi, karaciğerde başta kollagen olmak üzere Hepatik fibrozis ekstrasellüler matriks (ECM) birikimi ile karakterizedir ve karaciğerde değişik zedelenmeleri izleyerek oluşabilir (Poli, 2000). Akut hasarlarda parankimal hücrelerdeki rejenerasyon yeterli olurken, kronik hasar durumunda iyileşme tam olamayabilir (Bortolotti ve Guido, 2007). Karaciğerde fibrozise yol açan etmenlerin başında kronik hasar; viral hepatitler, alkol, ilaçlar, metal birikimine sebep olan metabolik hastalıklar başta gelmektedir. Karaciğer fibrozisinin evresinin belirlenmesinde komplikasyon riski taşısa da biyopsi yapılmaktadır. Fibrozis her iki yönde seyredebilirken, fibrozisin en ilerlemiş şekli olan siroz ise geri dönüşümsüzdür (Friedman, 1998).

### **2.3.3. İnflamasyon**

Akut viral hepatitlerin (hepatit A,hepatit B, hepatit C) sebep olduğu karaciğer hücreleri olan hepatositlerin İnflamasyonudur. Virüs, ilaçlar, alkol ve karaciğer yağlanmasına bağlı olarak gelişebilir ve tüm parakime yayılabilir. İnflamasyonun sonucunda hepatosit nekrozu oluşur (Kumar ve ark, 2003).

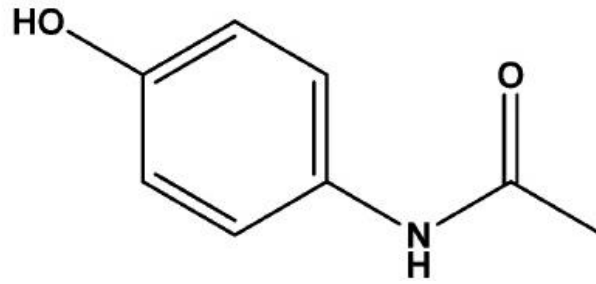
## **2.4. Parasetamolün Yapısı ve Özellikleri**

Para-amino-fenol türevi olan parasetamol ya da asetaminofen 19.asrın sonlarında antipiretik olarak tedaviye geçmiştir.Parasetamol antiinflamatuvar etkilere sahip değildir ayrıca gastrik lezyonlara neden olmaz (Dökmeci,2001).

Parasetamol (Asetaminofen) ağrı kesici (analjezik) ve ateş düşürücü (antipiretik) etkilere sahip olup kimyasal adı N-(4-hidroksifenilasetamid) dir. Kimyasal yapısından dolayı asetaminofen adını almıştır. Molekül ağırlığı 151,17, erime noktası 169 °C,

yoğunluğu 1.263 g/cm<sup>3</sup>, sudaki çözünürlüğü 1,4 g/100 mL (20 °C) dir (Elinav ve ark, 2007).

Günümüzde parasetamol analjezik-antipiretik etkisiyle aspirin'in alternatifi olarak, özellikle pediatri de sıklıkla kullanılmaktadır. Esterleşmiş türevi olan benorilat, aspirinle kombinasyon şeklinde bulunur. Kanda parasetamol ve aspirin ayrı ayrı etki yapar. Bu nedenle her iki ilacın olumlu ve olumsuz etkileri ortaya çıkabilir. Ayrıca parasetamol kafein, fenasetin, efedrin, kodein, antihistaminikler v.b. gibi ilaçlarla kombine edilmiş değişik galenik formlardaki preparatları antigribal tedavide de kullanılmaktadır. Parasetamolle kaza zehirlenmelerine ise günümüzde sıklıkla rastlanmaktadır.



**Şekil 2.** Parasetamol kimyasal formülü (Perumalla ve ark, 2012).

Bir anjin türevi olan parasetamol (asetaminofen) özellikle çocuklarda sık kullanılan bir analjeziktir. İlk defa 1966'da, parasetamolle zehirlenme sonucu sarılık ve karaciğer nekrozu olduğu gözlenmiştir. Birçok antigribal ve analjezik preparatların bileşiminde parasetamol bulunmaktadır. Tedavi dozlarında aspirinden daha düşük toksisiteye sahiptir, ancak yüksek dozlarda ağır sitolitik bir hepatit ve bazen organik böbrek yetmezliğine neden olabilmektedir.

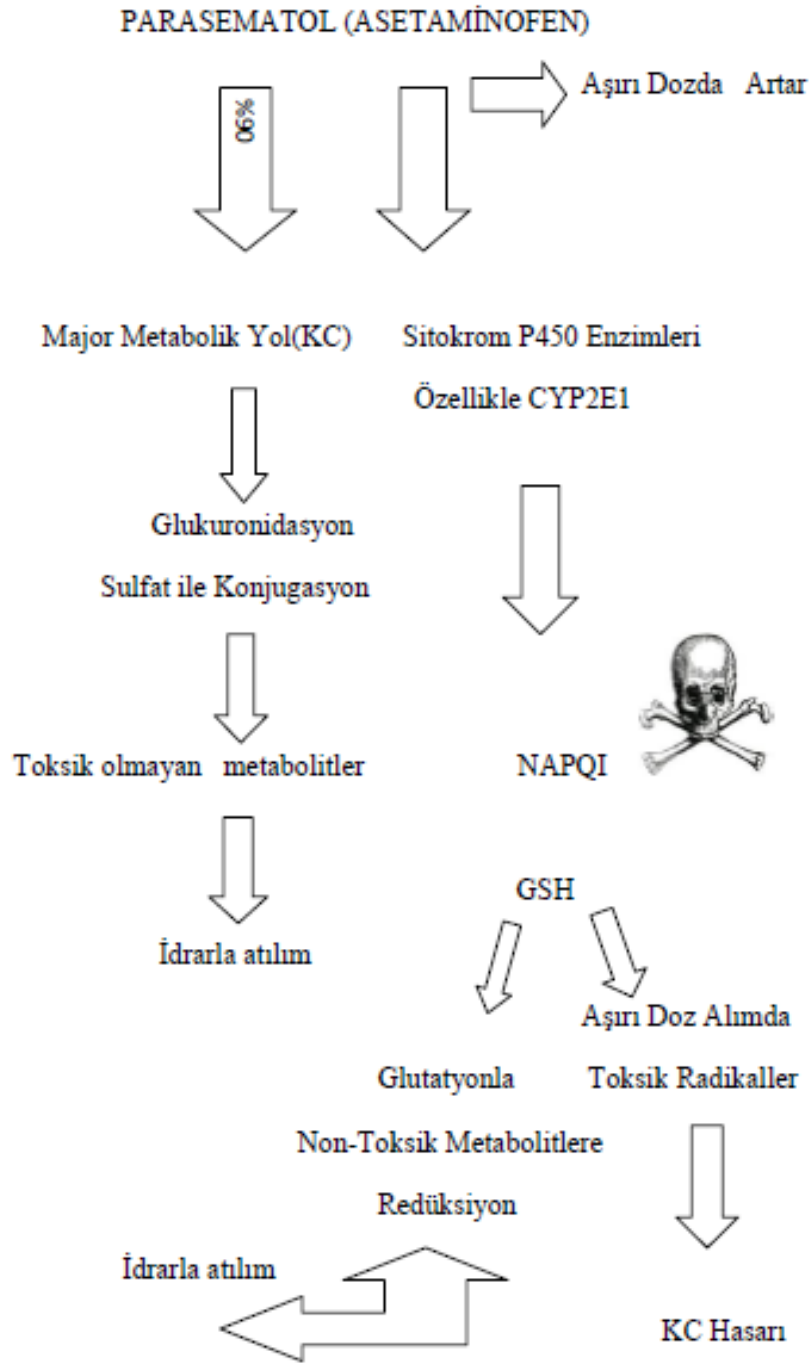
Parasetamol'un sindirim kanalından absorpsiyonu hızlı ve tamdır. Ağızdan alındıktan sonra 30-60 dk içinde maksimal kan konsantrasyonu oluşturarak, plazma proteinlerine düşük oranda bağlanır. Plazmadan eliminasyon yarı ömrü 2 saat kadardır. Özellikle böbrek ve karaciğerde olmak üzere organizma da hızla dağılır.

Benzer etkiler, böbrekte tübül hücrelerde de görülürken; bununla birlikte, çocuklarda parasetamol toksisitesine karşı duyarlılık, metabolik yolaktaki olası farklılık nedeniyle daha az görülür (Dökmeci, 2001).

### 2.4.1. Parasetamol ile Karaciğer Toksisitesi

Parasetamol oral alımdan sonra mide ve ince bağırsaktan hızla emilir ve karaciğerde metabolize olur. Çocuklarda tedavi dozu 10-15 mg/kg; yetişkinde ise 325-1000 mg 4- 6 saatte birdir. Günlük önerilen maksimum doz çocuklarda 50-90 mg/kg, yetişkinlerde ise 4 gr'dır. 5,9 250 mg/kg ve üzeri tek oral alım veya 24 saatin üzerinde 12 gr'dan fazla alımda toksisite gelişme ihtimali yüksektir (Elinav ve ark, 2007).

Parasetamol tedavi dozlarında karaciğerde sülfat ve glukuronid konjugatları şeklinde inaktive olmaktadır (bir kısmı sitokrom P450 etkisiyle). Bununla birlikte yaklaşık %8 oranında yüksek toksisitesi olan ara metabolitleri de oluşur. Bunlar karaciğerde glutatyonla redüksiyona uğrayıp, idrardan sistein ve merkaptürik asit konjugatları şeklinde elimine olmaktadır. Aşırı dozda parasetamol verilmesinde bu toksik metabolitlerin (N-asetyl-p-benzoquinone-imine=NAPQI) oluşumu artmaktadır ve karaciğerdeki sınırlı glutatyon depolarının, hızla eksilmesine yol açmaktadır. NAPQI hepatositlerde nekroz oluşturan makromoleküllerle geri dönüş olmaksızın bağlanır ve karaciğer hasarına yol açar. Oluşan karaciğer nekrozunun şiddeti, glutatyon depoları, sitokrom P450 sistemi ve glukuronizasyon sisteminin aktivitesine bağlıdır. NAPQI'nın biyolojik yarı ömrü kısadır ve hızla bir glutatyonla birleşerek detoksifikasyona uğrar. Parasetamol'un toksik ve elektrofilik metabolitleri (NAPQI) normalde hepatik glutatyon ile konjuge olurlar ancak ortamdaki glutatyonun yetersiz kalması makromoleküller karaciğer nekroz oluşumunun başlıca nedenidir. NAPQI'nın aşırı oranda birikmesi ya da karaciğerde glutatyon depolarının tükenmesi durumunda, NAPQI proteinlere ve hepatositlerin lipid tabakalarına bağlanarak hepatoselüler ölüme ve sentrolobüler nekroza yol açmaktadır. Kronik alkoliklerde karaciğerde glutatyon depoları azalmış olduğundan parasetamol'un toksisite riski ise artmaktadır. Klinik ve deneysel çalışmalara göre karaciğer mikrozomal enzimlerini etkileyen ilaçlar, toksik metabolit olan N-asetyl-p-benzoquinone-imine gelişmesini hızlandırarak parasetamol toksisitesine olan duyarlılığı artırırlar (Dökmeci, 2001) Akut zehirlenme oluşmasından yaklaşık 12 saat sonra serum aspartate aminotransferaz (AST) veya alanine aminotransferaz (ALT) aktivitesi 1000 IU/lt'nin üzerinde olarak tanımlanmaktadır (Sheth ve ark, 1998). Parasetamol oral alımından 1,5-2 saat sonra serum konsantrasyonu pik yapar (Forrest ve ark, 1982).



**Şekil 3.** Parasetamolün normal ve yüksek dozlarda alındığında vücutta metabolizasyonu (Emet, M, Yayla M, 2016).

Tedavi dozlarında alındığında parasetamolün %90'ı karaciğerde sülfat ve glukronit ile bağlı olarak metabolize olur. Bu metabolitler daha sonra idrarla atılır (34).Yaklaşık %2'si değişmeden idrara çıkar. Geri kalan %8'lik kısım hepatik sitokrom p450 enzimleri ile (CYP2E1, CYP1A2, CYP3A4) N-asetil p-benzokinoimin (NAPQI) isminde toksik ve yüksek oranda reaktif bir bileşiğe dönüştürülür (Manyike ve ark, 2000, Bessems ve Vermeulen, 2001). Bu sitokrom enzimlerinden en önemlisi CYP2E1'dir (şekil 4).

Normal koşullarda NAPQI hızla glutatyon (GSH) ile toksik olmayan metabolitlerine dönüştürülür. Ancak parasetamol zehirlenmesi, kronik alkolizm ve malnutrisyon gibi GSH eksikliğiyle seyreden durumlarda NAPQI nontoksik metabolitlere dönüştürülemez ve karaciğer nekrozuna neden olur (Jaeschke ve ark, 2012; Bunchorntavakul ve Reddy, 2013). NAPQI'nın hepatik hasara nasıl yol açtığı tam olarak bilinmemektedir ancak sülfhidril gruplarıyla reaksiyona girerek protein deformasyonuna neden olacak şekilde mitokondri hasarına ve böylece hücre ölümüne neden olduğu düşünülmektedir (Jaeschke, 2012; Lancaster ve ark, 2015). Bunun sonucunda oluşan mitokondri hasarı mitokondriyal zarın bütünlüğünün bozulması ve ATP üretiminin kesilmesine bağlıdır (Lancaster ve ark, 2015). Mitokondriyal proteinlerinin sitoplazmaya salınması ve ATP üretiminin kesilmesi ise hücre ölümüne neden olur.

Parasetamole bağlı karaciğer hasarı şu dört durumda oluşabilir:(Bessems ve Vermeulen, 2001; Cengiz,1997).

- 1) Parasetamol aşırı alımı,
- 2) Aşırı sitokrom p450 aktivitesi,
- 3) Karaciğer glukuronidasyon veya sülfatlama kapasitesinde düşme,
- 4) Glutatyon depolarının tükenmesi.

Zehirlenmenin klinik seyri 4 basamağa ayrılır:

Evre 1 (30 dk-24 saat): bulantı, kusma, terleme, solukluk, letarji, yorgunluk, labaratuvar bulguları tipik olarak normaldir.

Evre 2 (24-72 saat): hastanın evre 1'deki semptomları kaybolmuştur. Klinik olarak iyileşmiş gibi gözükebilir. 12 saat sonra karaciğer aminotransferaz enzimlerinde yükselme başlar. Bu yükselme vakaların %50'sinde ilk 24 saatte iken %100'ünde ilk 36 saate gerçekleşir (Singer, 1995). Karaciğer gerilmesine bağlı olarak sağ üst kadranda ağrısı ve hepatomegali görülür. Protrombin zamanı (PT) ve total bilirubinde artış, oliguria (idrarda miktarında azalma), renal fonksiyonda bozulma görülebilir.

Evre 3 (72-96 saat): Evre 1'deki semptomların geri dönmesine ilave olarak sarılık, konfüzyon, nöropsikiyatrik anormallikler, bulguları, amonyak artışı, karaciğer ALT, AST

enzimlerinde belirgin artış görülür. Karaciğer nekrozu çok fazla ise 4 ya da 5. günden sonra bilinç kaybı (koma), hiperventilasyon, hipoglisemi ve koagülasyon bozukluklarına bağlı kanamaya yatkınlık ile karaciğer yetmezliği şekillenir.

Parasetamol zehirlenmelerinde akut böbrek yetmezliği çok sık ortaya çıkmaz; belirgin hepatotoksitesi olanların %10-25'inde, bariz karaciğer yetmezliği olanların ise yarısında görülür (Bessems ve Vermeulen, 2001; Bosch ve ark, 1993).

Karaciğer biyopsisinde sitolizden sentrilobüler nekroza kadar değişen bulgular vardır. Asinüsün 3 numaralı alanını tuttuğu için Zonal bir nekroz olan Sentrilobüler nekroz görülmesinin ana nedeni bu bölgede CYP2E1 konsantrasyonunun en yüksek olması ve buna bağlı olarak burada NAPQI üretiminin yüksek olmasından kaynaklanmaktadır (Bessems ve Vermeulen, 2001).

Evre 4 (4 gün-2 hafta): 1-3ay sonunda karaciğer fonksiyon bozukluğu ortadan kalkar ve klinik iyileşme görülür. Parasetamol zehirlenmesinde iyileşenlerde hepatik fonksiyon bozukluğu kalıcı değildir (Bessems ve Vermeulen, 2001).

Tüm parasetamol zehirlenmelerinde %2 oranında, karaciğer etkilenmesi olanlarda %5, ciddi zehirlenmelerde %10, karaciğer yetmezliği olanlarda ise yaklaşık %50 oranında hepatik ensefalopatilerde ABY(akut böbrek yetmezliği) bildirilmektedir (Blakely ve McDonald, 1995).

Akut Parasetamol zehirlenme oluşmasından 12 saat sonra serum AST yarılanma ömrü 15,1 (12,2-19,4) saat, ALT yarılanma ömrü ise 39,6 (32,9-47,6) saat olarak bulunmuştur (Curtis ve Sivilotti, 2015).

Yani Aminotransferalar yükselmeye başlayınca ALT daha uzun süre yüksek kalmaktadır (10000U/lt'nin üstündedir). Yazarlar NAC'ın tedavide kesilmesini ALT düşüşü yerine AST düşüşüne göre karar verilebileceğini savunmaktadırlar (Curtis ve Sivilotti, 2015).

Parasetamol zehirlenmelerinde erken ve ivedi tedavi (N-asetilsistein uygulaması) mortalite oranını önemli ölçüde düşürmektedir. Ağızdan alınma durumlarında kusturma ya da gastrik lavajla mide boşaltılır ve hastaya yaşamsal destek sağladıktan sonra ilk 1-2 saat içerisinde oral yoldan tıbbi kömür uygulaması yapılır. Parasetamolun aşırı dozda alınması durumunda ortaya çıkan toksik belirtilere karşı N-asetilsistein (NAC) kullanılmaktadır (Dökmeci,2001). NAC, karaciğerde glutatyon sentezini arttırarak metabolitlerin (NAPQI) detoksifikasyonunu sağlamaktadır. NAC, zehirlenmiş hastanın karaciğerde azalmış olan glutatyon'un yerini alarak NAPQI ile konjuge olarak, glutatyon depolarının yok olmasını



önler. Başlangıçta 140mg/kg verilen N-asetilsistein, daha sonra 4 saatlik aralarla,70 mg/kg'lık 17 doz verilir (Dökmeci,2001).

#### **2.4.2. Serbest Radikaller**

Serbest radikaller (ROS); molekül ya da atomun eşlenmemiş elektron(e) içeren halidir. Ortaklanmamış elektronlardan dolayı oldukça reaktiftirler (Akkuş, 2000). Serbest radikaller, bir ya da daha çok sayıda çiftleşmemiş olan atom ya da atom gruplarıdır ve en önemlileri oksijen içeren radikallerdir. Elektron transferi sonucu meydana gelirler. Organik veya inorganik moleküller şeklinde olabilen bu radikaller kararsız oldukları için organizmadaki diğer kararlı moleküllerin de yapılarını bozarlar ve kararsız hale gelmesine sebep olurlar (Colleen ve ark, 2007).

Hücre büyüme ve gelişimi üzerine etkilerinden dolayıdır ki kanser, damar sertliği, romatizmal hastalıklar ve yaşlanmaya bağlı dejeneratif bozukluklara sebep olurlar (Goldstain ve ark, 1994; Akkuş, 20009). Serbest radikaller, savunma mekanizmalarının kapasitesini aştıkları zaman organizmada çeşitli bozukluklara yol açarlar. Canlılığın devamı için gerekli olan oksijen radikalleri sayısız enzimatik tepkime fonksiyonları için gereklidirler (Goldstain ve ark,1994). Moleküler oksijenin etrafındaki moleküllerden iki elektron alması ile peroksit (O<sup>2-</sup>) oluşur. Peroksit molekülü iki hidrojen atomu ile birleşince hidrojen peroksit (H<sub>2</sub>O<sub>2</sub>) meydana gelir (Diplock ve ark, 1993).

Normal metabolizmanın yanısıra hiperoksia, inflamasyon, radyasyonla artan oksijen metabolizması ise superoksit ve hidroksil radikalleri ve hidrojen peroksin oluşumunu artırır (Freema ve Crap, 1982).

Organizmanın elektromanyetik radyasyona (xışınları, gamma ışınları) ve partiküllü radyasyona (elektronlar, protonlar, nötronlar, alfa ve beta partikülleri) maruz kalması sonucu, erimiş durumdaki oksijenle ya da hücrel eriyenlerle, ikinci bir reaksiyona girebilen primer radikaller açığa çıkar. Organizmada serbest radikaller, fotokimyasal hava kirleri, hiperoksia, sigara dumanı, eriteçler, anestetikler ve aromatik hidrokarbonlar gibi çok çeşitli çevresel ajanların etkisiyle açığa çıkarlar (Freema ve Crap, 1982; Mason ve Chingnel, 1982).

### 2.4.3. Serbest Oksijen Radikalleri

Biyolojik sistemdeki en önemli radikaller, oksijenden oluşan radikallerdir. Serbest oksijen radikali biyokimyasında önemli rol oynayan maddeler; oksijenin kendisi, süperoksit, hidrojen peroksit, geçiş metallere iyonları ve hidroksil radikalleridir. Canlılarda oksidatif stres oluşumuna yol açan en önemli etken; metabolizma esnasında üretilen ve antioksidanlar tarafından zararsız hale getirilen radikallerin miktarındaki artıştır. Vücudun antioksidan savunma sistemi, serbest radikallerin etkisini engelleyerek, aradaki dengenin oksidanlar tarafına kayması durumuna ise oksidatif stres denilmektedir (Sies, 1991). Normal aerobik metabolizma sırasında, serbest oksijen radikallerinin çoğu radyasyon ve çevre kirliliğine maruz kalındığında vücutta düşük miktarlarda üretilir ve hücrelerde çeşitli hasarlara neden olur (Genestra, 2007; Tabakoğlu, 2013).

Ara ürünler olan reaktif oksijen türleri, reaktif nitrojen ise enzimlerin aktif yerinden sızarak moleküler oksijenle etkileşime girer ve serbest oksijen radikallerini oluştururlar (Pham ve ark, 2008; Altınışık, 2000). Kararsız bu reaktif oksijen türleri, kararlı olabilmek için hücrelere saldırarak ve çeşitli hastalıklara yol açabilmektedir (Janssen ve ark, 1993; Sardesai,1995).

#### 2.4.3.1. Süperoksit Radikali ( $O_2^-$ )

Hidrojen peroksit eşlenmemiş elektron içermediğinden dolayı tek başına radikal olarak tanımlanmaz (Davies ve ark, 1995).

Süperoksit anyonu, hem oksitleyici hem de redükleyici özelliğe sahiptir. Redükten olarak görev yaptığında; ferrisitokrom c'nin ya da nitroblue tetrazolium'un redüksiyonunda bir elektron kaybeder ve oksijene okside olur. Sitokrom C'ye indirgenmesi SOD tarafından inhibe edilir. Hücresel solunum için oksijenin varlığına gerek duyan tüm hücrelerde enerji oluşumu sırasında su açığa çıkar, serbest süperoksit radikali oluşur (Karabulut, 2016).

#### 2.4.3.2. Hidrojen Peroksit ( $H_2O_2$ )

$H_2O_2$  membranlardan kolayca geçebilen, uzun ömürlü bir oksidandır. İki süperoksit molekülü iki proton alarak hidrojen peroksit ve moleküler oksijeni oluşturur. Reaksiyon

sonucu radikal olmayan ürünler meydana geldiğinden bu, dismutasyon reaksiyonu olarak, süperoksit dismutaz enzimi tarafından katalizlenir (Akkuş, 2000).

H<sub>2</sub>O<sub>2</sub> okside edici bir ajan olarak özellikle reaktif değildir ve redoks metallerinin varlığında fenton kimyası hemen anlamlı miktarda OH<sup>-</sup> serbestleştirir. Hücre içi sinyal molekülü görevi de gören Hidrojen Peroksidin biyolojik sistemlerdeki asıl üretimi süperoksidin dismutasyonu ile olmaktadır. (Altınışık, 2000; Onat ve ark, 2006).

#### **2.4.3.3. Hidroksil Radikali (OH<sup>·</sup>)**

Hidroksil radikali (OH<sup>·</sup>), hidrojen peroksidin geçiş metallerinin varlığında indirgenmesiyle (Fenton reaksiyonu) meydana gelir. Suyun yüksek enerjili iyonize edici radyasyona maruz kalması sonucu da hidroksil radikali oluşur. Aşırı derecede reaktif olup, Hidrojen peroksit'in geçiş elementleri varlığında indirgenerek OH<sup>·</sup>'ye dönüştürülür ve sadece difüzyon ile sınırlandırılabilirdiğinden hızlı bir şekilde hem düşük hem yüksek molekül ağırlıklı bileşikler hasara uğratabilir ya da değiştirebilir (Onat ve ark, 2006).

Yarılanma ömrü çok kısadır. Oluştığı yerde büyük hasara sebep olur. Yağ asitleri gibi çeşitli moleküllerden bir proton kopararak yeni radikallerin oluşmasına sebep olur (Colleen ve ark, 2007; Akkuş, 2000).

#### **2.4.3.4. Singlet Oksijen (<sup>1</sup>O<sub>2</sub>)**

Oksijenden daha reaktif bir form olan Singlet oksijen eşleşmemiş elektron ya da elektronlara sahip olmadığından dolayı serbest radikal olarak değerlendirilmez (Akkuş, 1995). Oksijenin eşleşmemiş elektronlardan birinin verilen enerji sonucu bulunduğu orbitalden bir başka orbitale yer değiştirmesi ile oluşan bu reaktif oksijen çeşidi; DNA, lipid gibi moleküllerle reaksiyona girer. Fotokimyasal reaksiyonlar için oldukça önemli ve son derece reaktiftir (Halliwell, 1989; Ames ve ark, 1993).

#### **2.4.3.5. Nitrik oksit (NO )**

NO renksiz bir gaz olup, serbest radikal özelliğine sahip suda çözünebilen basit bir moleküldür(NO). NO 'in Arg'den sentezi Nitrik oksit sentaz (NOS) enzimi tarafından iki basamakla gerçekleşir ve hücrede NO miktarı çok hassastır. Tepkimenin ilk basamağında Arg'in guanido azotu (Nw) hidrosillenerek Nw-Hidroksi arjinin (Nw-OH-Arg) oluşur. Bu ara ürün oldukça kararlı bir yapıya sahiptir. Enzime sıkı bağlı olan bu ara ürün ikinci aşamada sitrullin ve NO'ya çevrilerek, enzimatik NO sentezinin her iki aşaması da enzimin birer monooksijenaz aktivitesi sayesinde gerçekleşir. NOS tarafından 1 mol Arg'den 1 mol NO sentezi için 2 mol O<sub>2</sub> ve 1,5 mol Nikotinamid adenin dinükleotit fosfat (NADPH) kullanılır. Kullanılan oksijenlerin iki atomu suya indirgenirken diğer iki oksijen atomu, NO ve sitrullin oluşumunda kullanılır (Kılınç AK, 2000). Sitrullindeki oksijen atomunun kaynağı ise ikinci monooksijenaz tepkimesi sırasında kullanılan oksijen atomudur (Kutay, 2002; Nelson ve Cox, 2000).

#### **2.4.4. Serbest Radikal Kaynakları**

##### **2.4.4.1. Biyolojik kaynaklar:**

Aktive olmuş fagositler, antineoplastik ajanlar, radyasyon, çevresel faktörler ( hava kirliliği yapan fotokimyasal maddeler, hiperoksi, pestisitler, sigara dumanı, anestezikler), stres (stres ile katekolamin düzeyi artar.) Katekolaminlerin oksidasyonu ise serbest radikal kaynağıdır (Akkuş, 2000).

##### **2.4.4.2. İntrasellüler kaynakları:**

Küçük moleküllerin otooksidasyonu, enzimler ve proteinler, mitokondrial elektron transportu, endoplazmik retikulum ve nükleer membran elektron transport sistemleri (sitokrom P-450), peroksizomlar, plazma membranı, iskemi ve travma gibi durumlar.

İyonizan radyasyonun etkisi gibi nadir durumlar dışında, serbest radikaller genellikle hücrelerde elektron transfer reaksiyonlarıyla meydana gelirler. Toksinin kendisi bir serbest radikaldir. Kirli havanın koyu rengini veren azot dioksit gazı iyi bir lipid peroksidasyonu

başlatıcısıdır (Akkuş,2000). Aktive olmuş fagositler, bakterisidal rollerinin sonucu olarak süperoksit üretirler.

#### 2.4.5. Antioksidanlar

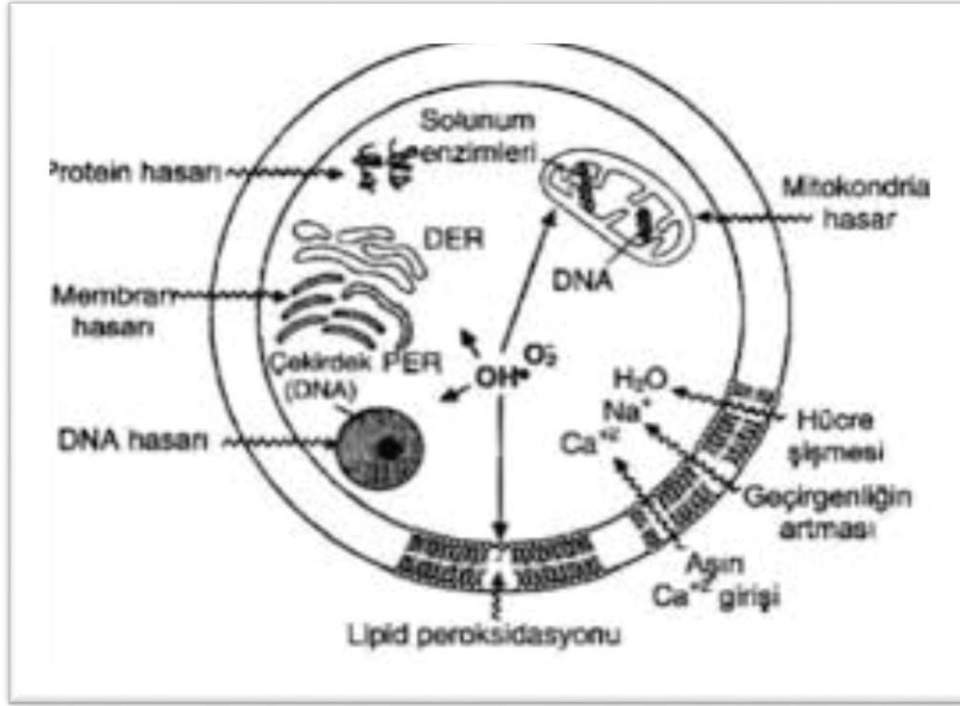
Reaktif oksijen türlerinin oluşumunu ve bunların meydana getirdiği hasarı önlemek için vücutta birçok bir savunma mekanizmaları gelişmiştir. Bunlar; antioksidanlar veya antioksidan savunma sistemleri olarak bilinirler (Akkuş, 1995; Takechi ve ark, 2008). Antioksidanların bir kısmı serbest radikalın meydana gelişini önlerken bir kısmı ise mevcut olanları etkisiz hale getirir. Antioksidanlar, enzim ve enzim olmayanlar gibi sınıflanabileceği gibi hücrelerin hem sıvı hem de membran kısımlarında kısımlarında bulunabilirler (Akkuş, 1995).

Serbest oksijen radikalleriyle etkileşip onlara bir hidrojen aktararak aktivitelerini azaltan veya inaktif şekle dönüştüren baskılayıcı etkileri de bulunmaktadır. Vitaminler, flavanoidler, trimetazidin ve antosiyanoidler bu tür etkiye sahiptir.

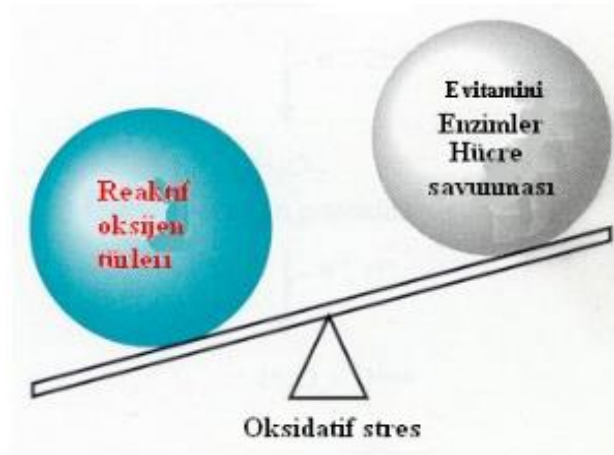
Serbest oksijen radikallerini kendilerine bağlayarak zincirlerini kırıp fonksiyonlarını engelleyici etkiye ise zincir kırıcı etki adı verilmektedir. Hemoglobin, serüloplazmin ve mineraller bu etkiye sahiptir (Akkuş, 2000).

**Tablo 1.** Antioksidan savunma sistemlerinin bileşenleri (Gürer, 2005).

Antioksidan Enzimler	Diğer Antioksidanlar
Mitokondriyal sitokrom oksidaz sistemi	Alpha tokoferol (lipit fazda)
Süperoksit dismutaz (SOD)	Beta – karoten (lipit fazda)
Katalaz	Askorbik asit (sıvı fazda)
Glutatyon peroksidaz	Melatonin (sıvı fazda)
Glutatyon S- transferaz	Ürik Asit (sıvı fazda)
Hidroperoksidaz	Serüloplazmin (sıvı fazda)
Transferrin	
Laktoferrin	
Ferritin	
Selenyum	
Albumin	
Glutatyon	
Bilirubin	
Ubikinon	



Şekil 4. Serbest radikallerin hücresel hasarı (Onat ve ark, 2006).



Şekil 5. Oksidanların üretilmesi ve giderilmesi arasında denge bozulduğu zaman oksidatif hasar meydana gelir (Cheung ve ark, 2001).

#### **2.4.5.1. Glutasyon (GSH VE GSSG)**

Esas olarak karaciğerde sentezlenmekle birlikte değişik oranlarda beyin, akciğer, böbrek gibi hemen her dokuda bulunan glutasyon zararlı bileşiklerin etkisizleştirilmesinde en önemli tripeptid yapıdaki antioksidanlardan birisidir (Reed, 2000). Glutamik asiti sistein ve glisin aminoasitlerinden meydana gelmiştir. Serbest radikaller ve reaktif toksik maddelerin detoksifikasyonu, kalsiyum homeoastazında, protein ve DNA'nın sentezinde, ksenobiyotiklerin konjugasyon ve detoksifikasyonunda, merkaptürik asitin oluşmasında, sistein depolanmasında ve transportunda rol oynarak hücrelerin protein yapısı dışındaki sülfidril grubu içeriğinin % 90 kadarını oluşturur (Bray ve Taylor, 1994). Glutasyonun –SH gruplarını oksidatif strese karşı saklamasıyla, fonksiyonel proteinlerin ve enzimlerin inaktivasyonu engellenir. Glioksilaz ve insülin transhidrogenaz gibi bazı enzimlerin koenzimidir. Hemoglobinin oksitlenerek methemoglobine dönüşmesini önler (Akkuş, 2000).

#### **2.4.5.2. Glutasyon Peroksidaz (GSH-Px)**

Hidroperoksitlerin indirgenmesinden sorumlu Glutasyon Peroksidaz, tetramerik, 4 selenyum atomu içeren sitozolik bir enzimdir. Membran fosfolipid hidroperoksidlerini, alkollere indirger. Membrana bağlı en önemli antioksidan olan vitamin E yetersiz olduğu zaman PLGSH-Px membranın peroksidasyona karşı korunmasını sağlar. GSH-Px'in, fagositik hücrelerde önemli görevleri olduğu gibi diğer antioksidanlarla beraber solunum patlaması sırasında serbest radikal peroksidasyonu sonucunda oluşan fagositik hücrelerin hasar görmesini engeller (Brody, 1999).

#### **2.4.5.3. Glutasyon redüktaz (GSH-Red)**

Bir flavoprotein olan glutasyon redüktaz, NADPH (koenzim olarak) yardımıyla okside glutasyonun (GSSG), redükte glutatyona indirgenmesini katalizlerek, antioksidan etki gösteren bir enzimdir. NADPH'ın hücre içi seviyesinin azalması glutasyon redüktazı inaktive olmasını sağlarken; bunun sonucunda Glutasyon Peroksidaz (GSH-Px) glutasyonu okside ederek H<sub>2</sub>O<sub>2</sub>'yu H<sub>2</sub>O'ya indirgemektedir. Glutasyonun okside formunun (GSSG)

tekrar GSH'ya indirgenmesi ise glutatyon redüktaz (GSH-R) tarafından sağlanmaktadır. DNA sentezi gibi birçok hayati hücresel fonksiyonun düzenlenmesini GSH/GSSG oranını koruyarak sağlar. Bu nedenle GSH/GSSG oranı önem taşımaktadır (Brody, 1999).

#### **2.4.5.4. Glutatyon transferaz (GSH-Tr)**

Sitozol ve mitokondride bulunan Glutatyon S-transferaz, lipid peroksitlere karşı bağımsız GSH peroksidaz aktivitesi göstererek koruma sağlayan bir grup enzimdir. Ksenobiotiklerin (yabancı maddeler) biotransformasyonunda önemli rol oynarlar ve çeşitli izoenzim tipleri bulunmaktadır. (Akkuş, 2000).

#### **2.4.5.5. Katalaz**

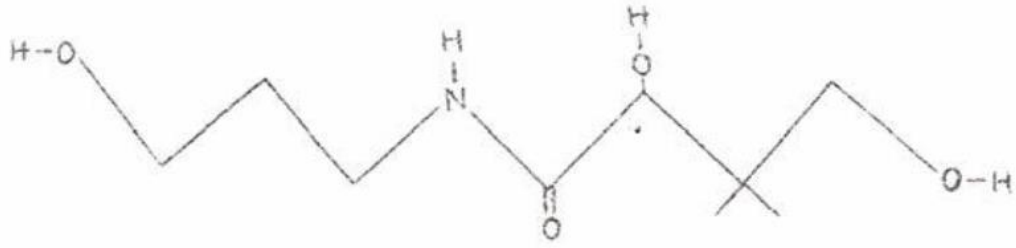
Çoğu hücre tipinde özellikle peroksizomlarda ve sitozolde bulunan ve bir hemoprotein olan katalaz; hidrojen peroksidi, oksijen ve suya parçalar (Deduve, 1983). Peroksidaz aktivitesine sahiptir. Kan, mukoz membranlar, karaciğer, kemik iliği ve böbreklerde yüksek miktarda bulunur (Master ve Holmes, 1977). Katalazın indirgeyici aktivitesi hidrojen peroksit ve metil, etil hidroperoksitleri gibi küçük moleküllere karşıdır. Büyük moleküllü lipit hidroperoksitlerine etki etmezken, oksijen radikallerinin oluşumundan korunmada ikincil bir göreve sahiptir ve hayvan hücrelerinin peroksizomlarında lokalizedir. (Demir ve ark, 2004).

#### **2.4.5.6. Süperoksit dismutaz (SOD)**

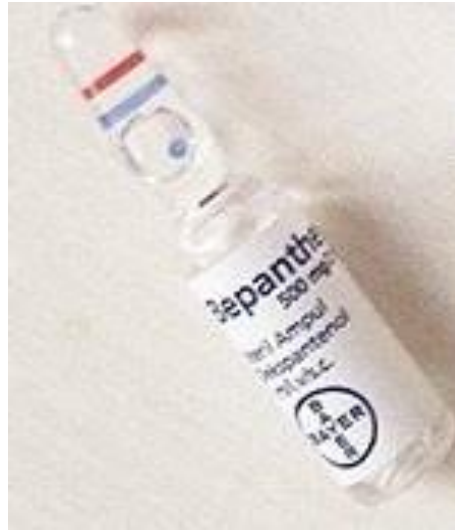Süperoksit dismutaz enzimi, süperoksidin, hidrojen peroksit ve moleküler oksijene dönüşümünü katalizler. Selüler bölmelerdeki süperoksit düzeylerini kontrol etmede rol oynar. Hem sitozol, hem de mitokondrilerde bulunan bu enzim süperoksit radikallerini etkisizleştirerek, hücreleri süperoksit radikalının zararlarından korurken ve memelilerde üç tipi bulunmaktadır (Fang ve ark, 2002). Sitozolde bulunan, Cu ve Zn ihtiva eden izomer ile mitokondride bulunan Mn ihtiva eden enzimlerdir (MnSOD) (Halliwell ve Gutteridge, 2007).



#### 2.4.6. Dekspantenol (DXP: Dexpanthenol)



**Resim 1.** Dekspantenolün yapısal formülü (Canpolat 2006'dan modifiye edilmiştir.)



**Resim 2.** Dekspantenol 500mg/2ml

B5 Provitamini olan, dekspantenol; pantotenik asit (PA)'in alkol analogudur ve deri tarafından hızla emilerek vücutta pantotenik asit'e dönüşmektedir. Yaşamın sürdürülebilmesi için esansiyel bir koenzim olan koenzim A prekürsürüdür (Arahamian ve ark, 1985). Dekspantenol, oral ya da parenteral yolla alındığında dokuda pantotenik aside dönüşmektedir ve bir nörotransmitter olan asetil kolinin sentezinde görev alarak; bu etkisi nedeniyle intravenöz formu bağırsak atonilerinin tedavisinde kullanılmaktadır (Akdeniz ve ark, 2007).

Yetişkinler için günlük alınması gereken dekspantenol 4 ile 7 mg arasındadır. PA, epitelizasyonu ve yara iyileşmesini hızlandırdığı bilinmektedir. Pantotenik asitin oksidatif

stres ve lipid peroksidasyonuna karşı koruyucu önemli etkileri olduğu bilinmektedir (Weimann ve Hermann, 1999; Barton ve Elliott, 1963).

Pantotenik asit büyük oranda hububatlarda ve baklagillerde bulunur ve emilimi çoğunlukla ince barsaklarda olmaktadır. Karaciğerde pantotenik asite dönüşen dekspantenol, deriden emilir. Portal dolaşım ile karaciğere gelen dekspantenol, koenzim A'nın yapısına katılarak buradan dokulara dağılır (Sachs ve ark, 1990). Dekspantenol, hücre proliferasyonunu artırır ve epiteli korur. Pantotenik asit, normal epitelyal fonksiyon için gereklidir; karbonhidratların, yağ asitlerinin, proteinlerin, steroid hormonlarının ve glukoneogenez için önemli olan ve bir kofaktör olan koenzim A'nın yapısına katılmaktadır. Ayrıca deride ve mukozal lezyonlarda belli konsantrasyonlarda emülsiyon veya solüsyon şeklinde tedavide kullanılabilir (Weimann ve Hermann, 1999; Barton ve Elliott, 1963).

#### **2.4.7. Vitamin E (Alfa Tokoferol)**

Vitamin E, diğer antioksidanlarla birlikte anti kanserojen etki göstererek tümörün büyümesini önlediği bildirilmiştir (Akkuş, 2000). Zincir kırıcı bir antioksidan olarak bilinen E vitamininin en yüksek antioksidan aktiviteye sahip olan çeşidi  $\alpha$ -tokoferoldür (Baskın ve Salem, 1997).

Tokoferol, selenyumla birlikte de görev almaktadır ve ancak diğer rollere de sahiptir; ve dışarıdan alınması gereklidir. Tromboksan, prostaglandinler ve prostasiklin gibi komponentlerin ilk kaynağı olan araşidonik asit metabolizmasında önemli role sahiptir. Araşidonik asit metabolizmasında önemli role sahiptir. Tokoferoller, bitkisel yağlar ve tohumlarda bulunur (Miyagawa ve ark, 1991). Barsaktan emilimi yaklaşık olarak %40 oranında yağ ile birlikte olmaktadır ve emilimi diffüzyonla olmaktadır. En önemli depolanma yeri yağ dokusu iken; mitokondri, endoplazmik retikulum ve plazma zarlarındaki fosfolipitler alfa tokoferole bağlanma özelliği gösterdiği için buralarda yoğun şekilde buldukları bildirilmiştir (Baskın ve Salem, 1997).

Vitamin E, enzimatik reaksiyonlarda kofaktör olarak görev almadığından dolayı vitaminden daha çok antioksidan olarak tanımlanmıştır (Baskın ve Salem, 1997).

Serbest radikallerin kanserin başlamasında rol aldığı ve E vitamini ile diğer antioksidanların antikanserojenik etki göstererek kanserin yayılmasını önlediği kaydedilmiştir (Kalaycıoğlu ve ark, 2000).

E vitamininin insan granüositlerinde NADPH oksidoredüktaz enzim sisteminin selektif bir inhibitörü olarak görev yapacağı bildirilmiştir (Akkuş, 2000). Karaciğer, plazma ve yağ dokularında fazla miktarda bulunan vitamin E, en yüksek oksijen kısmi basıncına maruz kalan lipid yapılarında hücre membranlarının bilayer yapısı içine girebilmektedir ve yüksek oksijen konsantrasyonlarında etkilidir (Gey ve ark, 1991; McNeil ve ark, 2004). Günlük alınması gereken vitamin E dozu yaşa, cinsiyete, patolojilere göre değişen miktarlar ortaya koymaktadır. Birçok yayın normal antioksidan etkinin 400IU vitamin E ile maximum etkinin ise 800IU ile meydana geldiğini ileri sürmektedir (Hodis ve ark, 2002).

Eksikliği sonucunda üremede bozukluk, kısırlık, kaslarda dejenerasyon ya da kas distrofisi görülen E vitamini, selenyum (SE) ile emilimi artar. Vitamin E, verilmesinin, ratlarda ve diyabetik hastalarda hemoglobin glikozilasyonunu azalttığı bildirilmiştir. Özellikle LDH kolestrol düzeyi ile pozitif bir korelasyon gösterdiği tespit edilmiştir (Akkuş, 2000).

### 3. GEREÇ VE YÖNTEM

Adnan Menderes Üniversitesi, Deney Hayvanları Laboratuvarında gerçekleştirilen bu çalışma da 250-300 g ağırlığında Wistar türü 56 dişi sıçan kullanıldı. Hayvan Deneyleri Yerel Etik Kurulu'nun 31.06.2018 tarihli 64583101/2018/073 sayılı kararı ile onay alındı.

#### 3.1. Deney Hayvanları

Sıçanlar Mart 2019 tarihi itibarı ile Adnan Menderes Üniversitesi Deney Hayvanları Laboratuvarında 12 saatgece 12 saat gündüz sirkadiyen ritimde,  $22 \pm 2^{\circ}\text{C}$  sıcaklıkta ve %45-50 nem oranında barındırıldı. Sıçanların beslenmesinde ise standart pellet yemi ve şehir içme suyu kullanıldı.

Laboratuvar analizleri ADÜ Fizyoloji Anabilim Dalı Araştırma Laboratuvarında, histolojik incelemeler ADÜ Tıp Fakültesi Histoloji-Embriyoloji Anabilim Dalı Laboratuvarında gerçekleştirildi.

#### 3.2. Deney Grupları

56 adet Wistar türü albino sıçan 7 gruba randomize olarak ayrıldı (n=8).

Sham (Kontrol) Grubu: 8 adet sıçandan oluşan kontrol grubuna tedavi gruplarına uygulanan tedaviler uygulandı ancak aynı doz dekspantenol ve tokoferol yerine serum fizyolojik intramuskuler ve intraperitoneal verilmiştir. Herhangi bir toksikasyon uygulaması yapılmadı. Deney sonunda hayvanlar sakrifiye edilerek karaciğer ve kan örnekleri alındı. Karaciğer dokuları alınarak histolojik inceleme için %10'luk formaldehit içerisinde saklandı. Kan örnekleri ise santrifüj edilerek -80 de biyokimya incelemesi için muhafaza edildi.

Toksikasyon Grubu: 8 adet sıçandan oluşan toksikasyon grubundaki hayvanlara parasetamol (2000 mg/kg) PBS (phosphate buffer saline) çözeltisinde süspanse edilerek hazırlandı. (Hohmann ve ark, 2013). Hazırlanan süspanسیون gavaj yöntemiyle oral olarak uygulandı. Parasetamol ile oluşturulan deneysel toksikasyondan 24 saat sonra hayvanlar

sakrifiye edildi. Karaciğer dokuları alınarak histolojik inceleme için %10'luk formaldehit içerisinde saklandı. Kan örnekleri ise santrifüj edilerek -80 de biyokimya incelemesi için muhafaza edildi.

250 mg /kg dekspantenol (D1) Grubu: 8 adet sıçandan oluşan D1 grubundaki hayvanlara 250mg/kg dekspantenol 7 gün boyunca intraperitoneal (ip) olarak uygulandı.7.günün sonunda toksik hepatit parasetamol (2000mg/kg) ile oluşturulduktan 24 saat sonra hayvanlar sakrifiye edildi. Karaciğer dokuları alınarak histolojik inceleme için %10'luk formaldehit içerisinde saklandı. Kan örnekleri ise santrifüj edilerek -80 de biyokimya incelemesi için muhafaza edildi.

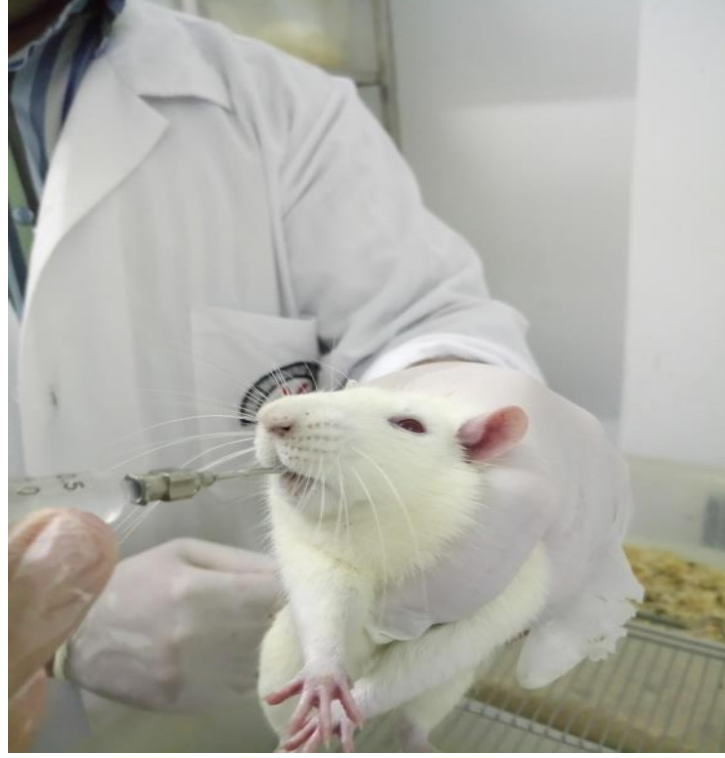500 mg/kg dekspantenol (D2) Grubu: 8 adet sıçandan oluşan D2 grubundaki hayvanlara 500 mg/kg dekspantenol 7 gün boyunca intraperitoneal (ip) olarak uygulandı (Turgut, 2009). 7.günün sonunda toksik hepatit parasetamol (2000mg/kg) ile oluşturulduktan 24 saat sonra hayvanlar sakrifiye edildi. Karaciğer dokuları alınarak histolojik inceleme için %10'luk formaldehit içerisinde saklandı. Kan örnekleri ise santrifüj edilerek -80 de biyokimya incelemesi için muhafaza edildi.

60 mg/kg tokoferol (E) Grubu: E grubunda bulunan hayvanlara ilk 7 gün 60 mg/kg tokoferol intramuskuler(im) olarak verildi ve 7.günün sonunda parasetamol tek doz (2000mg/kg) oral gavaj yöntemiyle verilerek deneysel toksikasyon oluşturuldu (Meier ve ark, 1983). 7.günün sonunda toksikasyon oluşturularak 24 saat sonra hayvanlar sakrifiye edildi. Kan ve karaciğer doku örnekleri histolojik ve biyokimyasal inceleme için muhafaza edildi.

250 mg/kg dekspantenol+ 60 mg/kg tokoferol (D1+E) Grubu: D1+E grubundaki hayvanlara 250mg/kg dekspantenol 7 gün boyunca intraperitoneal, 60mg/kg tokoferol yine 7 gün boyunca intramuskuler (im) olarak uygulandı. 7.günün sonunda parasetamol tek doz (2000mg/kg) oral gavaj yöntemiyle verilerek deneysel toksikasyon oluşturuldu. Toksikasyon oluşturulduktan 24 saat sonra hayvanlar sakrifiye edildi. Karaciğer dokuları alınarak histolojik inceleme için %10'luk formaldehit içerisinde saklandı. Kan örnekleri ise santrifüj edilerek -80 de biyokimya incelemesi için muhafaza edildi.

500 mg/kg dekspantenol + 60 mg/kg tokoferol (D2+E) Grubu: D2+E grubundaki hayvanlara dekspantenol(500mg/kg) intraperitoneal(ip) olarak, tokoferol (60mg/kg) intramuskuler(im) olarak 7 gün boyunca verildi ve 7. günün sonunda parasetamol ile toksisite oluşturuldu. Toksisite oluşturulduktan 24 saat sonra hayvanlar sakrifiye edilerek kan ve karaciğer doku örnekleri histolojik ve biyokimyasal inceleme amaçlı alındı. Toksik

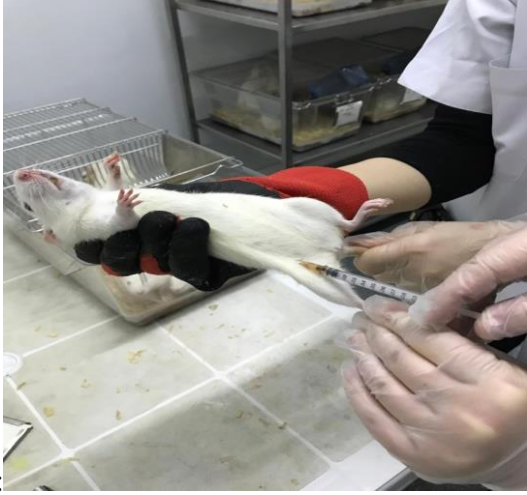hepatit oluřturmak amacıyla parasetamol tek doz (2000 mg/kg) PBS (phosphate buffer saline) özeltisinde süspanse edilerek hazırlanmıř ve oral gavaj yöntemiyle verildi.



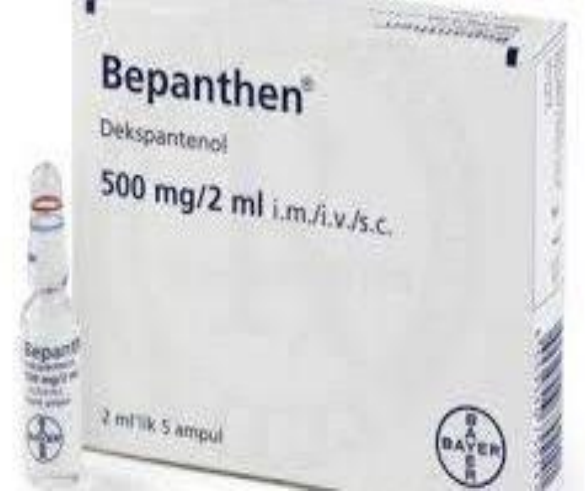**Resim 3.** Oral gavaj ile parasetamol uygulaması

### **3.2.3. Dekspantenol Uygulaması**

BEPANTHEN® 500 mg / 2 mL Enjeksiyonluk özelti içeren ampul řekli (Bayer Türk Kimya San. Ltd. řti.) 250 mg/kg ve 500 mg/kg olmak üzere iki doz olarak sıanlara intraperitoneal (ip) olarak uygulandı.



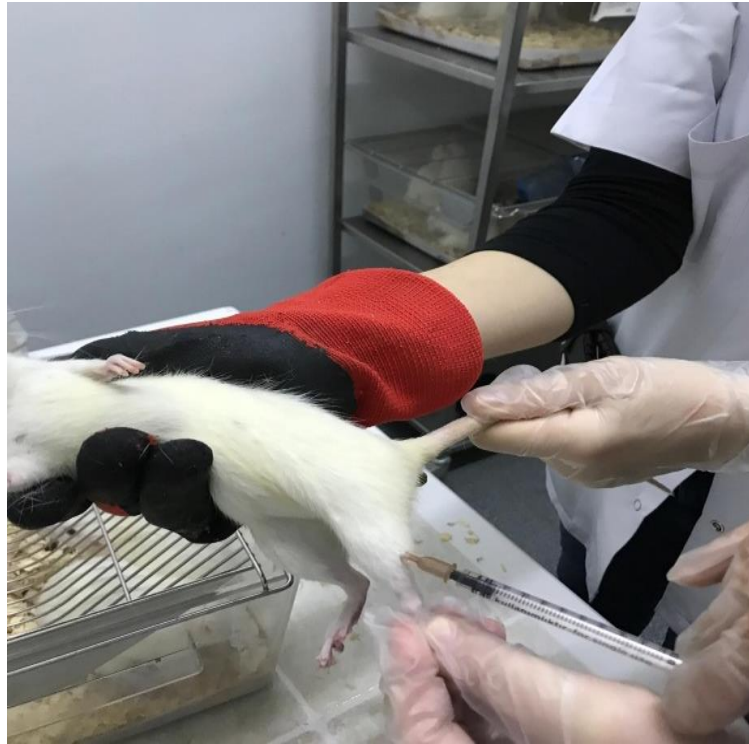**Resim 4.** Dekspantenol ip uygulaması



**Resim 5.** dekspantenol 500 mg/2ml

### 3.2.4. Evigen Ampul Uygulanması

Evigen 100 mg / 2 ml I.M Enjektabl Solüsyon içeren Ampul (koçak farma İlaç ve Kimya Sanayi A.Ş.) sıçanlara intramuskuler (im) olarak 60 mg/kg olarak uygulandı.



**Resim 6.** Evigen ampul im uygulaması

### 3.2.5. Deneysel Karaciğer Toksikitesi Oluşturulması

Sıçan başına 2 g/kg dozu 2 ml'ye tekabül edecek şekilde PBS (phosphate buffer saline) çözeltisinde süspansiyon edilerek hazırlandı. Hazırlanan süspansiyon gastrik sonda yardımıyla oral olarak uygulandı. (Parasetamol, Doğa İlaç Hammadde Ltd. şirketi, İst.) 16 saat öncesinde aç bırakılan hayvanlara parasetamol; 2 g/kg dozunda oral gavaj ile karaciğer toksisitesi oluşturuldu.

Dekspantenol ve evicap uygulamasından sonra 7.gün verilerek toksikasyon oluşturuldu. Çalışmada uygulanan tüm parasetamol dozları ilgili literatüre göre verildi. (Chattopadhyay, 2003; Kurulay ve ark, 1998). Parasetamol uygulamasından 4 saat sonra tüm gruptaki ratlara deney sonuna kadar, yeteri kadar su ve yem (Standart Sıçan Yemi) verildi.

### 3.3. Karaciğer Doku Örneklerinin Biyokimyasal Analizi

Dokuların homojenizasyonu: Deney grubu ve kontrol grubundaki karaciğer dokuları tartıldıktan sonra 'Ultra Turnax, IKA-WERKE, Germany' marka doku homojenizatörü ile ayrı ayrı homojenize edildi ve MPO aktivitesinin hesaplanması için PBS (phosphate buffer saline) 50 nanometre (nm)'de pH 7,4 olan fosfat tamponu içine konup doku homojenizatları 1500 dönel hız (rpm)'de 15 dakika boyunca 4C'de santrifüj edildi. Serumlar -80 de analiz için saklandı. ELİSA yöntemi 'Diagnostic Automation, Inc./ELx800TM' marka model otomatik 'microplate' okuyucuda uygulandı. MDA için 10 mg karaciğer dokusu her biri için ayrı ayrı 300 µl MDA Lysis Buffer ile homojenize edildi ve 13.000 dönel hız (rpm) 10 dk santrifüj yapıldı. 200 µl süpernatantlar analiz için mikrosantrifüj tüplerine aktarıldı.

Doku Glutasyon peroksidaz (GSH PX) örneği için 0.1 g karaciğer dokusu her bir örnek için alınarak 0.2 ml assay buffer içerisinde homojenize edildi. Homojenizasyondan sonra 10.000 dönel hız (rpm) de 15 dk +4 C'de santrifüj edildi. Daha sonra süpernatantlar analiz için toplandı.






**Şekil 6.** Mikroplate okuyucu

### **3.3.1. Doku Malondialdehit (MDA) Düzeylerinin Ölçümü**

Bio Vision (K739-100, USA)' marka 'Lipid Peroxidation (MDA) Colorimetric/Fluorometric Assay Kit' -20 Cde deney gününe kadar saklandı. MDA, maksimum absorpsiyonunu 532 nm dalga boyunda vermektedir.

10 Ml MDA standardı 407 µl distile su ile çözülerek 0.1M MDA solüsyonu hazırlandı. Daha sonra bu solüsyondan 20 µl alınarak 980 µl distile su ile seyreltilerek 0,2 mM MDA standardı oluşturuldu. Kalorimetrik analiz için 0, 2, 4, 6, 8, 10 µl 0,2mM 'lık MDA standardından alınarak mikrosantrifüj tüplerine eklendi. Distile su ile son hacim 200 µl' ye tamamlandı. Daha sonra 600 µl Tiyobarbitürik asit (TBA) reaktörü, standartlara ve örneklere eklendi. 95C'de 60 dk inkübasyondan sonra 10 dk oda ısısında buz ile ani olarak soğutuldu. Her bir örnekten 200 µl alınarak analiz için mikroplatedeki kuyucuklara

yerleřtirildi. Mikroplate okuyucuda 532 nm dalga boyunda okutularak kalibrasyon grafiđi oluřturuldu.



**Resim 7.** MDA mikroplate



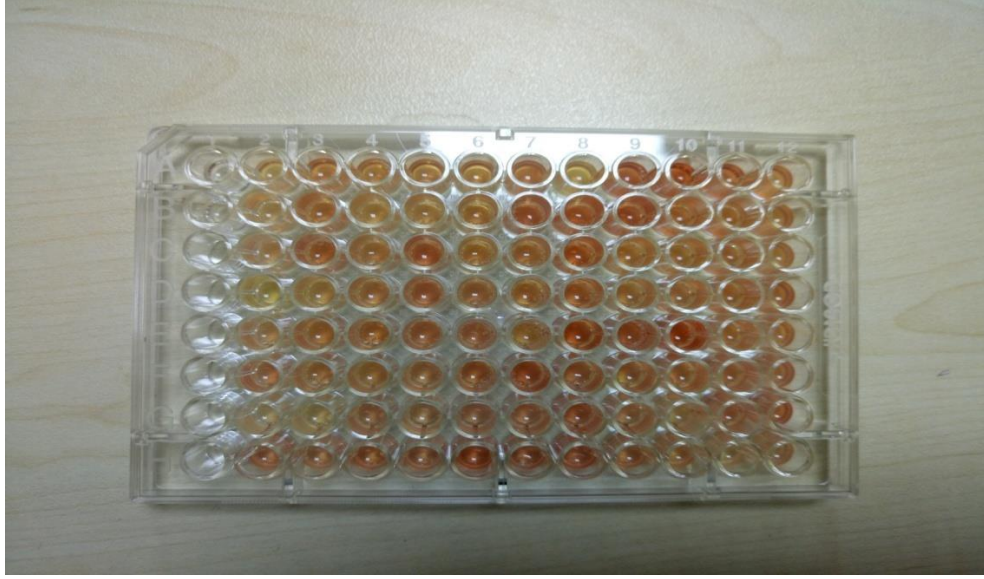
**Resim 8.** MDA Assay kit

### 3.3.2. Doku Myeloperoksidaz (MPO) Düzeylerinin Ölçümü

'Bio Vision (K744-100)' marka 'myelopeoxidase colorimetric activity assay kit' deney gününe kadar -20C'de saklandı. TCEP çözeltisinden 0.5 µl ve assay bufferdan 49 µl alınarak her bir kuyucuk 50 µl' ye tamamlandı. 5µl MPO substrate 300 µl distile su ile seyreltildi. 200 µl distile su ile stop mix hazırlandı. Standart oluşturmak için, 150, 140, 130, 120, 110, 100 µl MPO assay buffer her bir kuyucuğa eklendi. Homojenize edilen örnek dokulardan 0-50 µl alınarak kuyucuklara eklendi. 10 dk oda ısısında inkübe edildikten sonra 400 dönel hız (rpm)da 5 dk santrifüj edildi ve süpernatantlar analiz için dikkatlice toplandı. Toplanan süpernatantlar 5-10 µl pozitif kontrol kuyucuklarına, 1-50 µl 96 kuyucuğa aktarılıp MPO tampon ile son hacim 50 µl'ye tamamlandı. 25C'de inkübasyondan sonra 2 µl stop mix tüm kuyucuklara eklendi ve 10 dakika boyunca tekrar inkübe edilerek 5 µl TNB ilave edilip 412 nm'de okuması yapıldı.

### 3.3.3. Doku Glutatyon Peroksidaz (GSH PX) Düzeylerinin Ölçümü

'Bio Vision marka Glutathione Peroxidase Activity Colorimetric Assay Kit' Elisa yöntemi uygulanarak ölçüm yapıldı. NADPH, 0.5 ml distile su ile sulandırılarak 40mM NADPH solüsyonu elde edildi. GSH, 0,22 ml Assay Buffer ile sulandırılmış, Cumene Hydroperoxide ise 1,25 ml Assay Buffer ile sulandırılıp, karıştırıldı. GPx Pozitif Kontrol ise 100 µl Assay Buffer ile sulandırıldı. 40 mM'luk NADPH solüsyonundan 25 µl alınarak 975 µl distile su ile sulandırıldı. 0, 20, 40, 60, 80, 100 µl alınan 1mM'lük NADPH solüsyonu her bir kuyucuğa eklendi. 2-50 µl arasında örnek alınarak kuyucuklara doldurulmuş ve üzerine eklenen Assay Buffer ile son hacim 50 µl'ye tamamlandı. 5-10 µl arasında GPX pozitif kontrol istenilen bir kuyucuğa ilave edilip ve üzeri Assay Buffer ile 50 µl'ye tamamlandı. Hazırlanan 40µl 'lik reaksiyon mixi de kuyucuklara eklenerek 15 dk inkübe edildi. 10 µl de Cumene Hydroperoxide solüsyonu eklenerek ölçüm 340 nm'de yapıldı. 25 C'de 5 dk'lık inkübasyondan sonra tekrar okutulularak ikinci ölçüm yapıldı ve değerler hesaplandı.



**Resim 9.** GSH PX Mikroplate

### **3.3.4. Serum Aspartat Aminotransferaz (AST) Düzeylerinin Ölçümü**

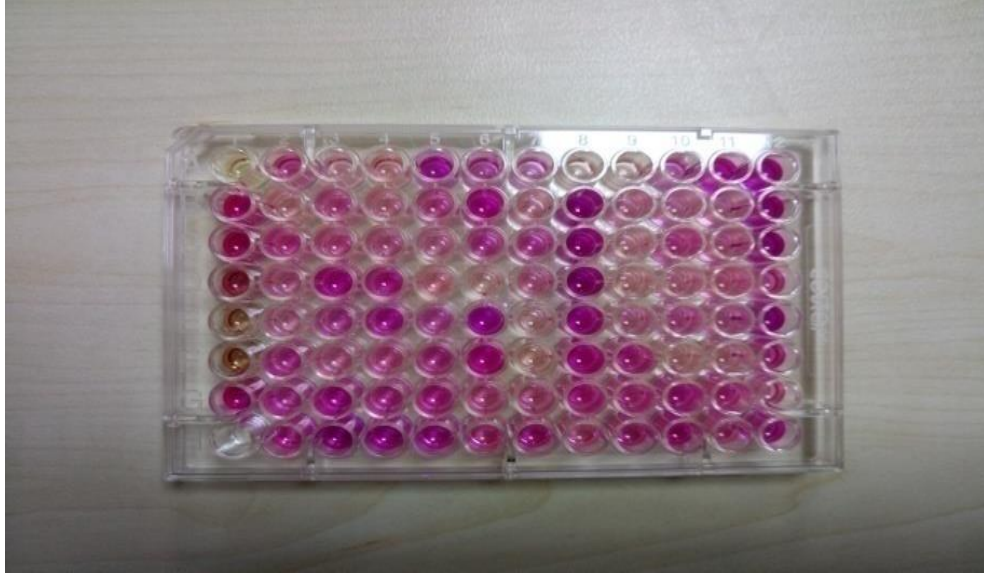
Biyokimya tüpüne konulan kanlar 4000 rpm de 10 dk +4 °C'de santifüj edildi. Analiz yapılana kadar -80 °C'de saklandı.

AST Enzim mix'i 220µl distile su ile sulandırılarak hazırlandı. AST Developer ise 820µl distile su ile sulandırılarak hazırlandı. AST Pozitif Kontrol ise 100µl distile su ile sulandırılarak hazırlandı. 10 µl, 0,1M Glutamat Standard'ından alınarak 990µl Assay Buffer ile seyreltilerek 0, 2, 4, 6, 8, 10 µl tüm kuyucuklara eklendi. Daha sonra Assay Buffer ile son hacim 50µl'ye tamamlandı. Hazırlanan test örneklerinden 50 µl alınarak kuyucuklara eklendi. 100µl hacminde reaksiyon karışımı hazırlanarak her bir örnek, standartlar ve pozitif kontrol kuyucuğuna eklendi. Ölçüm 450 nm de yapıldı. 37 C'de 60 dk'lık inkübasyondan sonra tekrar ölçüm yapılarak değerler hesaplandı.

### **3.3.5. Serum Alanin Aminotrasferaz (ALT) Düzeylerinin Ölçümü**

ALT Enzyme Mix'i 220 µl distile su ile sulandırıldı. ALT Substrate ise 1,1ml Assay Buffer ile sulandırıldı. ALT Pozitif Kontrol ise 100µl distile su ile sulandırılarak 5-10 µl eklenerek son hacim ALT Assay Buffer ile 20 µl'ye tamamlandı. Pyruvate Standard 990 µl

ALT Assay Buffer ile seyreltilerek 1 nmol/ $\mu$ l 'ye ayarlandı.0, 2, 4, 6, 8, 10 $\mu$ l hacminde standartlar kuyucuklara yerleştirildi. Daha sonra ALT Assay Buffer ile son hacim 20  $\mu$ l'ye tamamlandı. Her bir örnek için; ALT Assay Buffer, OxiRed Probe, ALT Enzyme Mix, ALT Substrate ile 100 $\mu$ 'lik reaksiyon karışımı hazırlandı.100 $\mu$ l'lik reaksiyon karışımı; örneklere, standartlara ve pozitif kontrole eklenerek karıştırıldı. İlk ölçüm 570nm de yapıldı. İkinci ölçüm için mikropate 37C 'de 60 dk inkübe edildikten sonra gerçekleştirildi.



**Resim 10.** ALT Mikroplate

### 3.3.6. Serum Laktat Dehidrojenez (LDH) Düzeylerinin Ölçümü

Substrat karışımı 1,1 ml distile su ile çözündürüldü. NADH Standardın içerisinde 0,4 ml distile su katılarak 1,25mM'lık NADH Solüsyonu elde edildi. LDH Pozitif kontrol ise 200  $\mu$ l Assay Buffer ile sulandırılarak 2-5 $\mu$ l pozitif kontrol olarak eklendi. Serum örneklerinden 2-50  $\mu$ l arasında bir değer alınarak (standart eğriye göre belirlendi.) kuyucuklara eklendi ve son hacim Assay Buffer ile 50  $\mu$ l'ye tamamlandı. NADH Standart eğrisi için 0, 2, 4, 6, 8, 10  $\mu$ l 1,25 mM'luk NADH Standart'ından alınarak kuyucuklara eklendi ve son hacim Assay Buffer ile 50  $\mu$ l'ye tamamlandı. 48  $\mu$ l Assay Buffer ile 2  $\mu$ l Substrat karışım solüsyonu karıştırılarak 50  $\mu$ l Reaksiyon Karışımı elde edildi ve örneklere, standartlara ve pozitif kontrol kuyucuklarına eklendi. İlk Ölçüm 450 nm de gerçekleştirildi. İkinci Ölçüm için 37C'de 30 dk inkübe edildikten sonra gerçekleştirildi ve değerler hesaplandı.

### **3.3.7. Karaciğer Doku Örneklerinin Histolojik Analizi**

Histolojik analiz için alınan karaciğer dokuları inceleninceye kadar %10'luk formaldehit içerisinde saklandı. Rutin histolojik takip metodu kullanılarak takip yapılan karaciğer dokuları parafin içerisinde gömülüp mikrotom cihazı ile 5µm boyutunda kesitler alındı. Hematoksil eozin boyama tekniği kullanılarak boyanan preparatlar, ışık mikroskobu düzeyinde 'Olympus B\*51' microscopa monte edilen 'Olympus DP20 Digital kamera' ile görüntüleme alındı.

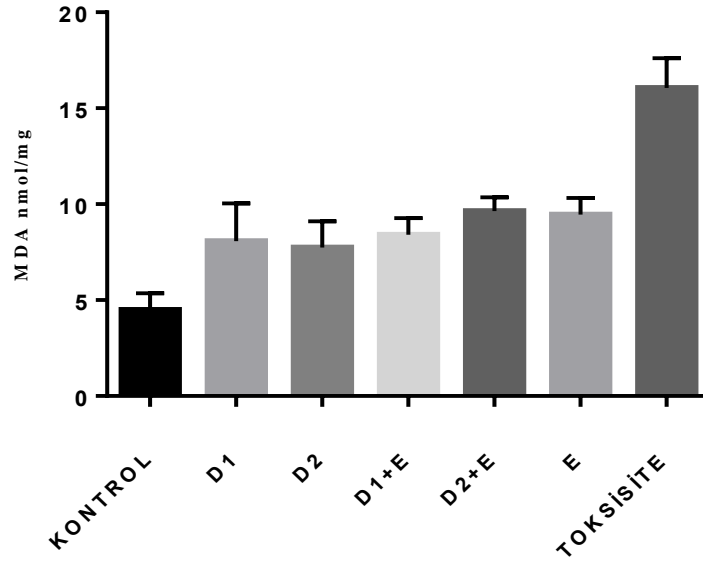
### **3.3.8. İstatiksel Analiz**

Elde edilmiş olan tüm verilerin istatistiksel analizi Graphpad Prism® 7 paket programı kullanılarak yapıldı. Gruplar arasındaki istatistiksel değerlendirme One-Way ANOVA testi ile değerlendirildi.  $P < 0,05$  değeri istatistiksel olarak anlamlı kabul edildi.

## 4. BULGULAR

### 4.1. Biyokimyasal Bulgular

#### 4.1.1. Doku MDA Düzeyleri

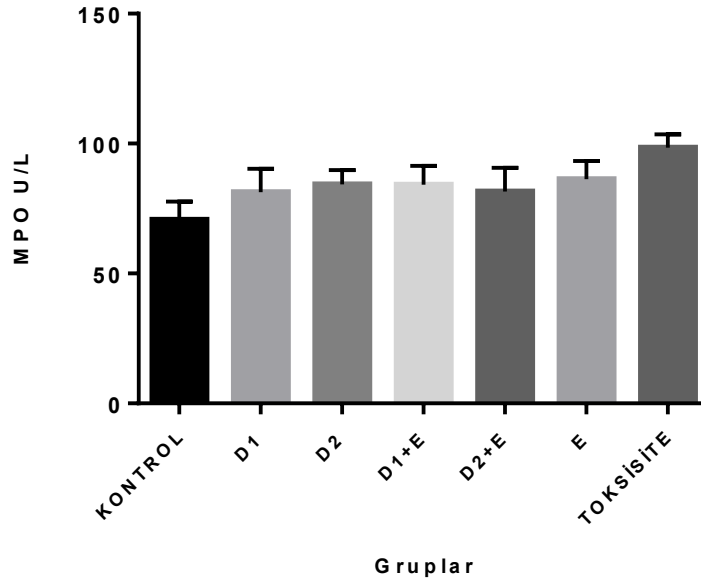


Şekil 7. Doku MDA değerleri

Lipid peroksidasyonunun en son ve en önemli ürünü olan MDA, kontrol grubunda  $4,48 \pm 0,874$  nmol/mg (n:8); D1 grubunda  $8,07 \pm 1,96$  nmol/mg (n:8); D2 grubunda  $7,73 \pm 1,36$  nmol/mg (n:8); E grubunda  $9,46 \pm 1,36$  nmol/mg (n:8); D1+E grubunda  $8,41 \pm 0,86$  nmol/mg (n:8); D2+E grubunda  $9,63 \pm 0,71$  nmol/mg (n:8); Toksisite grubunda  $16,06 \pm 1,54$  nmol/mg (n:8) olarak ölçüldü.

Kontrol grubu ile D1, D2, E grupları karşılaştırılması sonucu MDA değerinin D1 ve D2 gruplarında kontrol grubuna göre anlamlı derecede artış gösterdi. ( $P < 0,05$ ). D1+E ve D2+E gruplarında da MDA düzeyleri kontrol grubuna göre anlamlı şekilde artış gösterdiği görüldü ( $p < 0,05$ ). D1, D2, E, D1+E, D2+E gruplarındaki MDA düzeyleri toksisite grubuna göre anlamlı şekilde azaldığı gözlemlendi ( $p < 0,05$ ).

#### 4.1.2. Doku MPO Değerleri



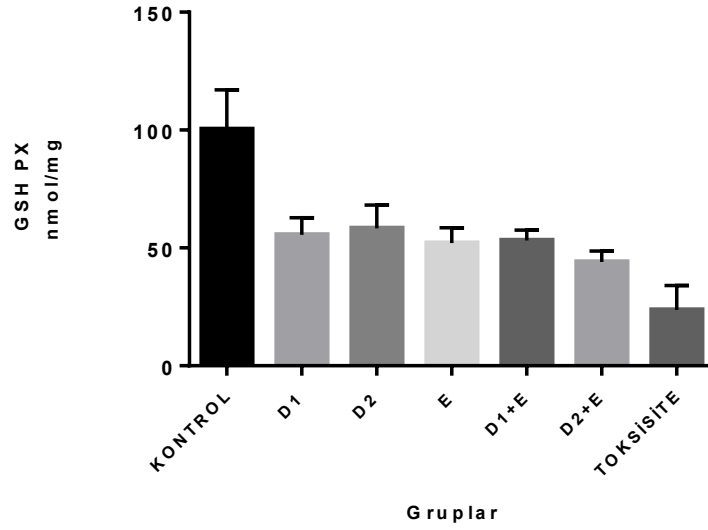
Şekil 8. Doku MPO değerleri

MPO değerleri kontrol grubunda  $81,29\pm 6,51$  nmol/mg (n:8); D1 grubunda  $84,30\pm 9,06$  nmol/mg (n:8); D2 grubunda  $84,12\pm 5,51$  nmol/mg (n:8); D1+E grubunda  $81,61\pm 7,295$  nmol/mg (n:8); D2+E grubunda  $86,35\pm 9,02$  nmol/mg (n:8); E grubunda  $98,47\pm 6,961$  nmol/mg (n:8); toksisite grubunda ise  $98,47\pm 5,03$  nmol/mg olarak ölçüldü.

Kontrol grubu ile D1 grubu karşılaştırıldığında D1 grubunda MPO düzeyi arttığı ancak bu artışın istatistiksel olarak anlamlı bir düzeye ulaşmadığı görüldü ( $p>0.05$ ). D2 ve E grupları, kontrol grubuyla karşılaştırıldığında MPO değerini kontrol grubuna göre anlamlı derecede artış görüldü. ( $P<0.05$ ). D1+E grubu da MPO düzeyleri kontrol grubuna göre anlamlı şekilde arttığı görüldü. ( $p<0,05$ ). D2+E grubunda ise MPO düzeyi artmış ancak anlamlı bir fark oluşturmadığı görüldü ( $p>0.05$ ). Toksisite grubu ile kontrol grubu kıyaslandığında ise toksisite grubunda MPO düzeyleri anlamlı derecede artış olduğu görüldü ( $p<0.05$ ). D1, D2,E, D1+E, D2+E grupları kendi aralarında kıyaslandığında ise anlamlı bir fark bulunamadı ( $p>0.05$ ).



### 4.1.3. Doku Glutatyon Peroksidaz Düzeyleri

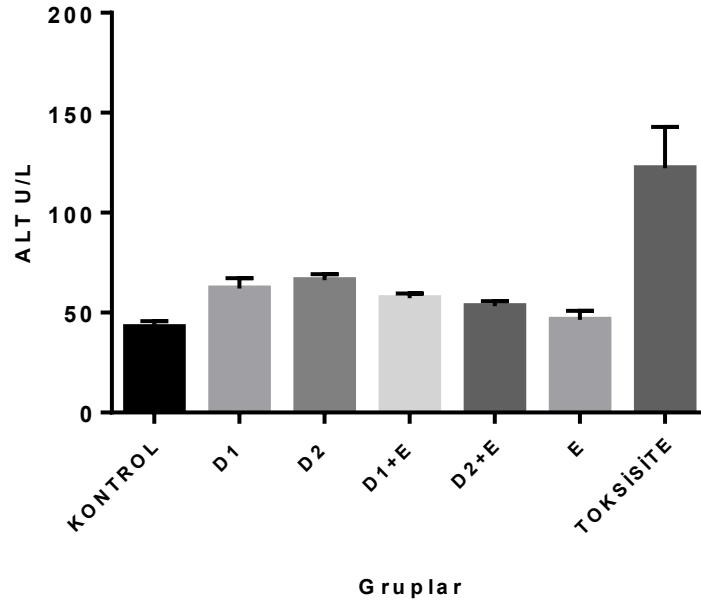


Şekil 9. Doku GSH PX değerleri

Doku GSH PX değerleri kontrol grubunda  $100,25 \pm 16,78$  nmol/mg (n:8); D1 grubunda  $55,52 \pm 7,322$  nmol/mg (n:8); D2 grubunda  $58,27 \pm 9,95$  nmol/mg (n:8); E grubunda  $52,07 \pm 6,483$  nmol/mg (n:8); D1+E grubunda  $53,12 \pm 4,45$  nmol/mg (n:8); D2+E grubunda  $44,06 \pm 4,636$  nmol/mg (n:8); toksisite grubunda ise  $23,62 \pm 10,432$  nmol/mg (n:8) olarak bulundu.

Ölçülen GSH PX düzeyleri, kontrol grubu ile D1, D2, E grupları arasında anlamlı fark bulundu ( $p < 0.05$ ). Kontrol grubu ile D1+E ve D2+E grupları karşılaştırıldığında sonuç yine anlamlıydı ( $p < 0.05$ ). Kontrol grubu ile toksisite grubu arasında fark yine anlamlı bulundu ( $p < 0.05$ ). Toksisite grubu ile D1+E ( $p < 0.05$ ) ve D2+E karşılaştırıldığında ise istatistiksel olarak anlamlı fark bulundu ( $p < 0.05$ ).

#### 4.1.4. Serum Alanin Aminotrasferaz (ALT) Değerleri

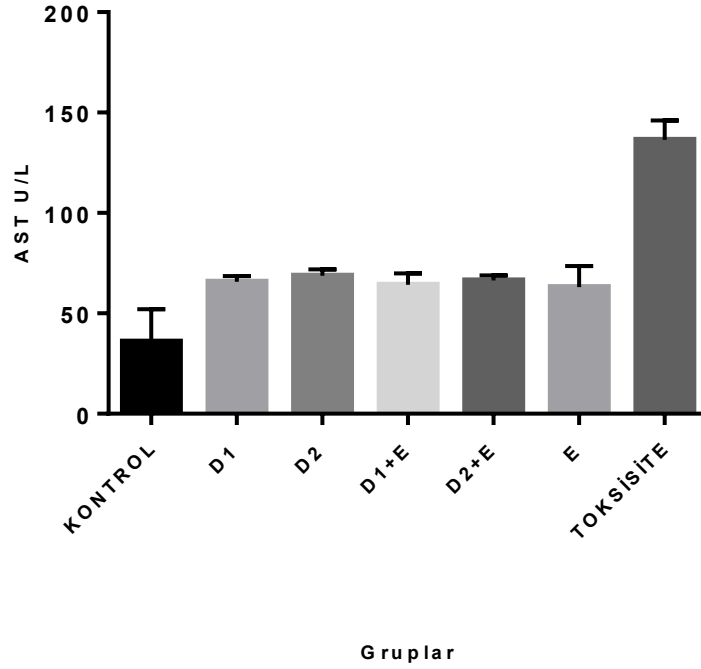


Şekil 10. Serum ALT düzeyleri

Serumda bakılan ALT değerleri kontrol grubunda  $42,68 \pm 3,023 \text{U/L}$  (n:8); D1 grubunda  $62,025 \pm 5,237 \text{U/L}$  (n:8); D2 grubunda  $66,18 \pm 2,987 \text{U/L}$  (n:8); E grubunda  $46,47 \pm 4,48 \text{U/L}$  (n:8); D1+E grubunda  $57,22 \pm 2,27 \text{U/L}$  (n:8); D2+E grubunda  $53,32 \pm 2,49 \text{U/L}$  (n:8); toksisite grubunda ise  $122,31 \pm 20,60$  olarak bulundu.

Serum ALT değerleri kontrol grubu ile D1, D2, D1+E grupları arasında anlamlı fark bulundu ( $p < 0.05$ ). Kontrol grubu ile E grubu arasında ise azalma görüldü ancak istatistiksel olarak anlamlı bir fark oluşmadı ( $p > 0.05$ ). Toksikite ile kontrol grubu arasında ise fark yine anlamlıydı ( $p < 0.05$ ).

#### 4.1.5. Serum Aspartat Aminotransferz (AST) Düzeyleri

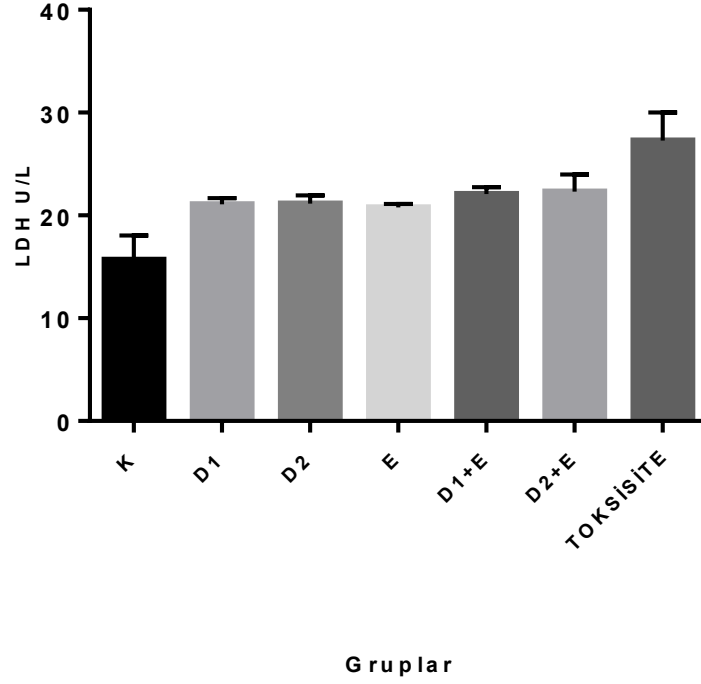


Şekil 11. Serum AST düzeyleri

Serum Aspartat Aminotransferz (AST) değerleri kontrol grubunda  $35,9167 \pm 16,24$  U/L (n:8); D1 grubunda  $65,791 \pm 2,735$  U/L (n:8); D2 grubunda  $68,79 \pm 3,14$  U/L (n:8); E grubunda  $63,04 \pm 10,06$  U/L (n:8); D1+E grubunda  $64,20 \pm 5,64$  U/L (n:8); D2+E grubunda  $66,37 \pm 2,59$  U/L (n:8) ve toksisite grubunda  $136,37 \pm 9,72$  olarak ölçüldü.

Kontrol grubu ile D1, D2, E, D1+E ve D2+E grupları arasında anlamlı fark görüldü ( $p < 0,05$ ). Kontrol grubu ile toksisite grubu karşılaştırıldığında ise yine anlamlı bir fark bulundu ( $p < 0,05$ ). D1, D2 ve E grupları arasında ise anlamlı bir fark oluşmadığı görüldü ( $p > 0,05$ ).

#### 4.1.6. Serum Laktat Dehidrogenaz(LDH) Düzeylerinin Ölçümü



Şekil 12. Serum LDH düzeyleri

Serum Laktat Dehidrogenaz (LDH) değerleri kontrol grubunda  $22,08 \pm 2,35$  U/L (n:8); D1 grubunda  $21,08 \pm 0,58$  U/L (n:8); D2 grubunda  $21,15 \pm 0,80$  U/L (n:8); E grubunda  $20,77 \pm 0,328$  U/L (n:8); D1+E grubunda  $22,08 \pm 0,67$  U/L (n:8); D2+E grubunda  $22,32 \pm 1,67$  U/L (n:8) ve toksisite grubunda  $27,28 \pm 2,72$  U/L (n:8) olarak ölçüldü.

Kontrol LDH değerleri ile D1, D2, E, D1+E, D2+E gruplarını karşılaştırdığımızda bu gruplar ile kontrol grubu arasındaki fark anlamlıydı ( $p < 0,05$ ). Kontrol grubu ile toksisite grubu arasında da yine anlamlı fark bulundu ( $p < 0,05$ ). D1, D2, E, D1+E, D2+E grupları kendi içinde karşılaştırıldığında, sonuçlar arasında anlamlı bir fark olmadığı görüldü ( $p > 0,05$ ).

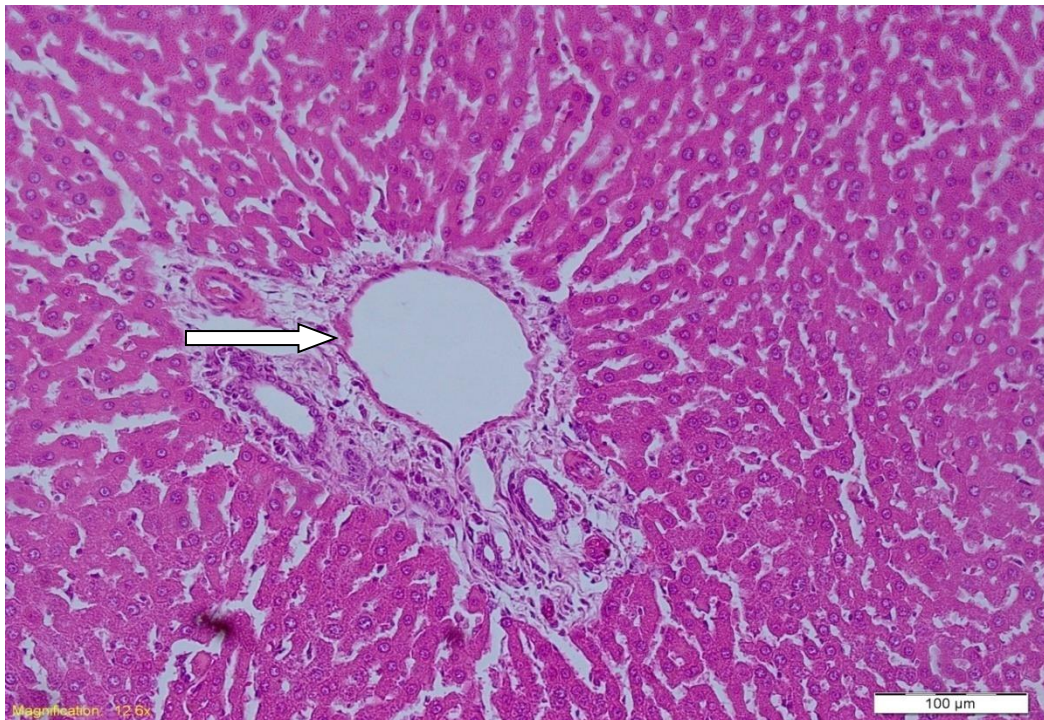
**Tablo 2.** Doku MDA, MPO, GSHP x Değerleri

Gruplar	MDA(nmol/mg)	MPO(nmol/mg)	GSHPx(nmol/mg)
Kontrol	4,48±0,874	81,29±6,51	100,25±16,78
D1	8,07±1,96	84,30±9,06	55,52±7,32
D2	7,73±1,36	84,12±5,51	58,27±9,95
E	9,46±1,36	88,47±6,96	52,07±6,48
D1+E	8,41±0,86	81,615±7,29	53,12±4,45
D2+E	9,63±0,71	86,35±9,02	44,06±4,63
Toksosite	16,06±1,54	98,47±5,03	23,62±10,43

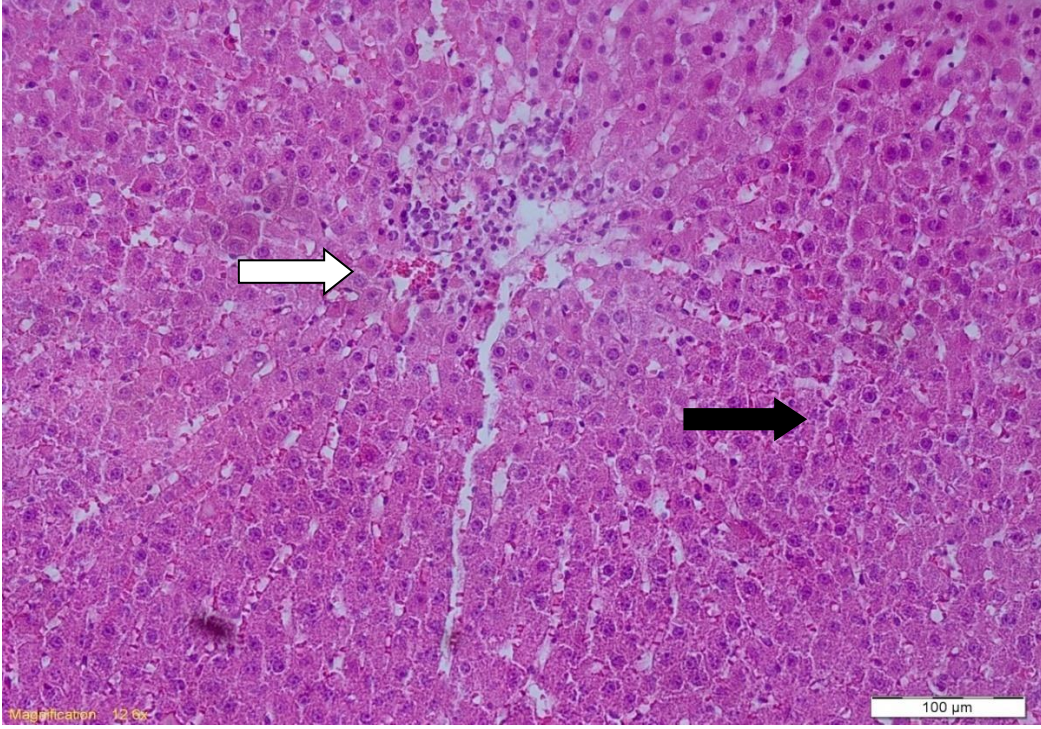
**Tablo 3.** Serum ALT, AST, LDH Değerleri

Gruplar	ALT(U/L)	AST(U/L)	LDH(U/L)
Kontrol	42,68±3,02	35,91±16,24	22,08±2,357
D1	62,02±5,23	65,79±2,73	21,08±0,58
D2	66,18±2,98	68,79±3,14	21,15±0,80
E	46,47±4,48	63,04±10,06	20,77±0,32
D1+E	57,25±2,27	64,20±5,64	22,08±0,67
D2+E	53,32±2,49	66,37±2,59	22,32±1,67
Toksosite	122,31±20,60	136,37±9,72	27,28±2,72

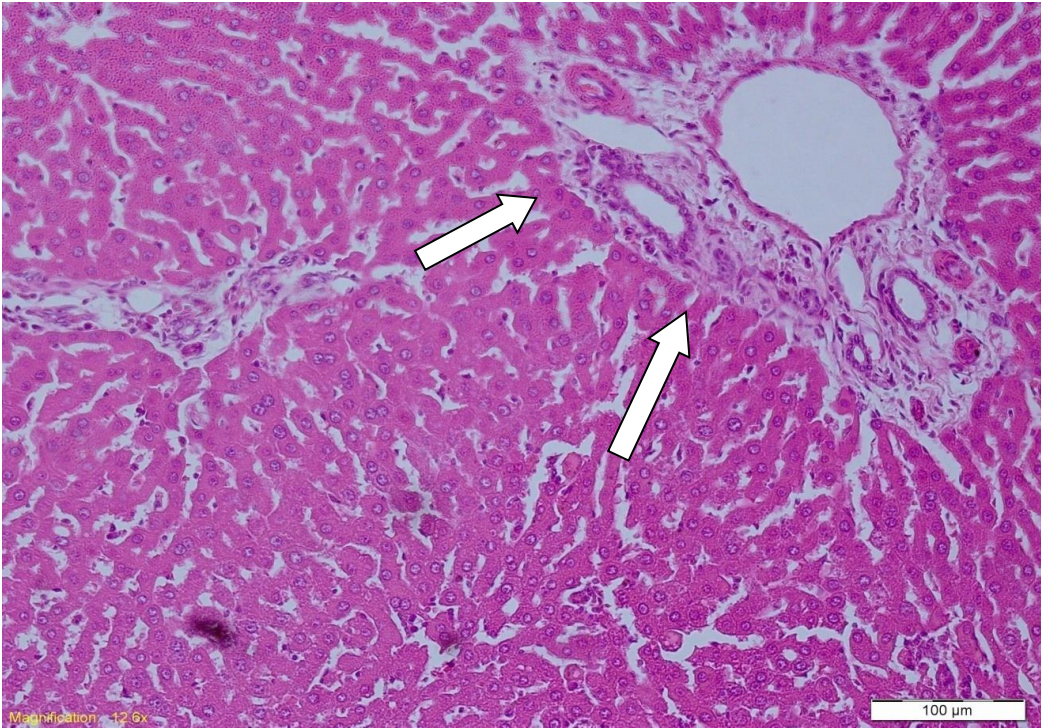
#### 4.2. Histolojik Bulgular



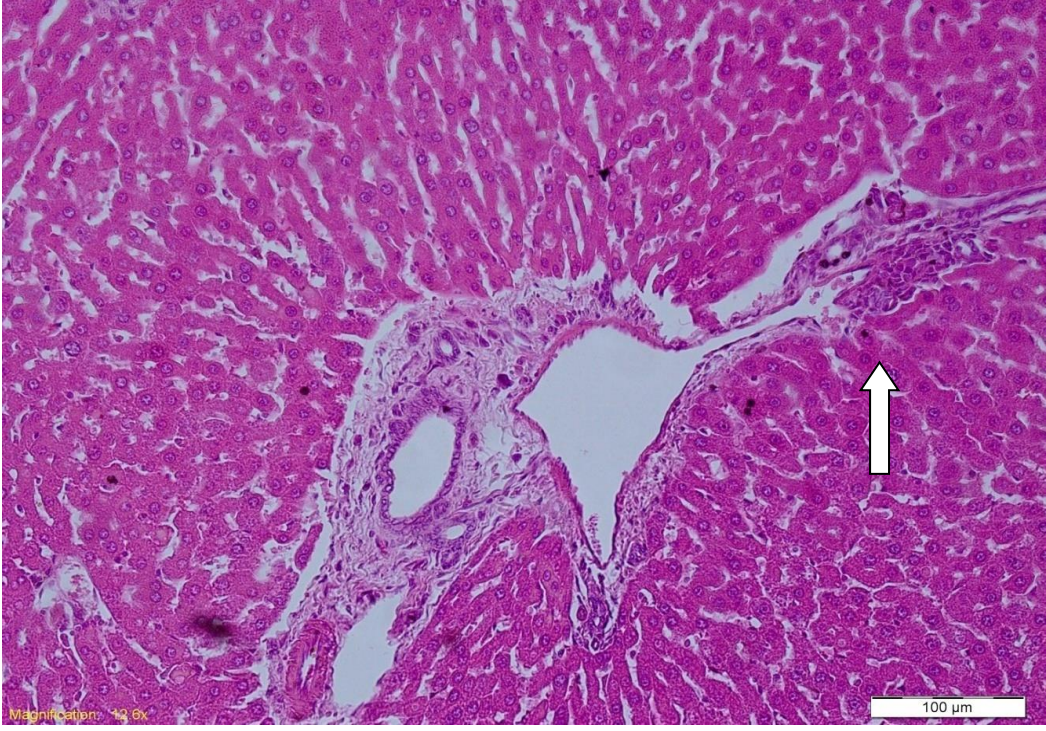
**Resim 11.** Kontrol grubuna ait karaciğer kesiti mikroskopik görüntüsü; normal histolojik bulgular (beyaz ok)



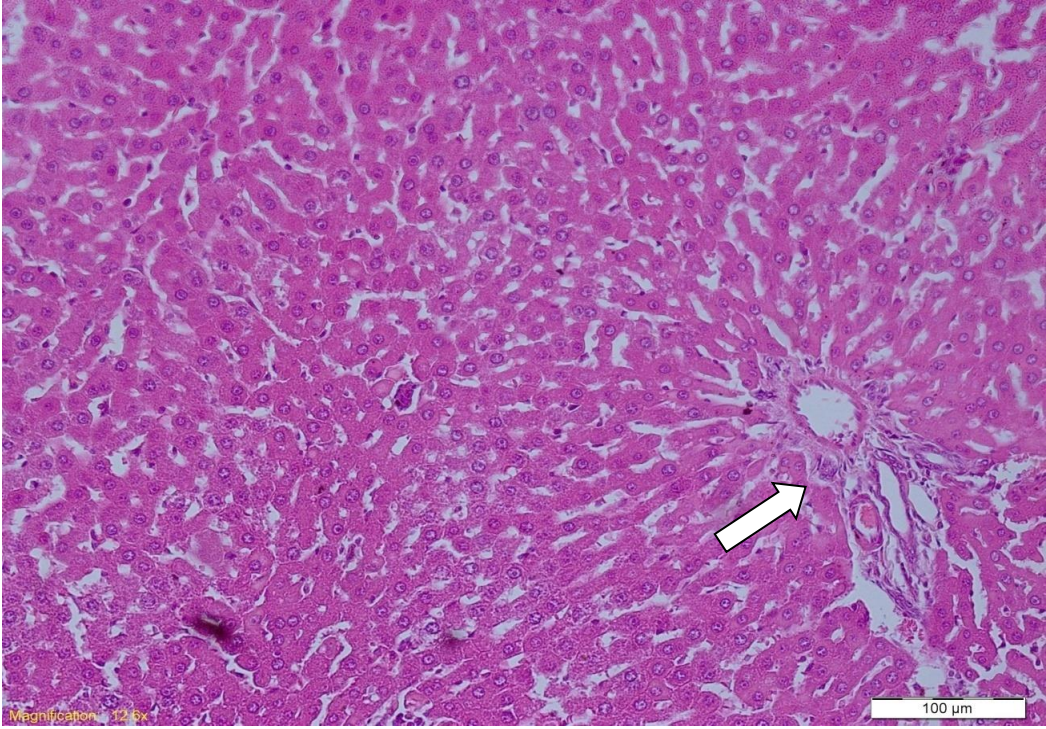
**Resim 12.** Toksikite grubuna ait karaciğer kesiti mikroskopik görüntüsü: mononükleer hücre infiltrasyonu (beyaz ok), granüler dejenerasyon (siyah ok).



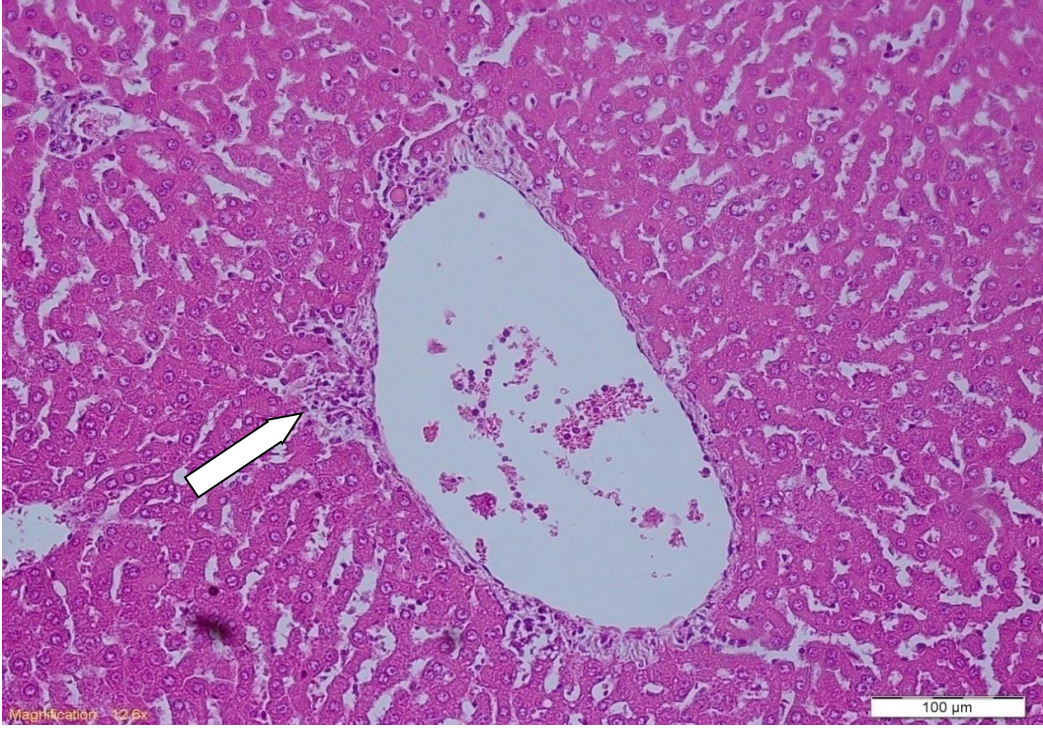
**Resim 13.** D1 grubu karaciğer kesitimikroskopik görüntüsü Azalmış nekrotik hücreler ve infiltrasyon (beyaz ok)



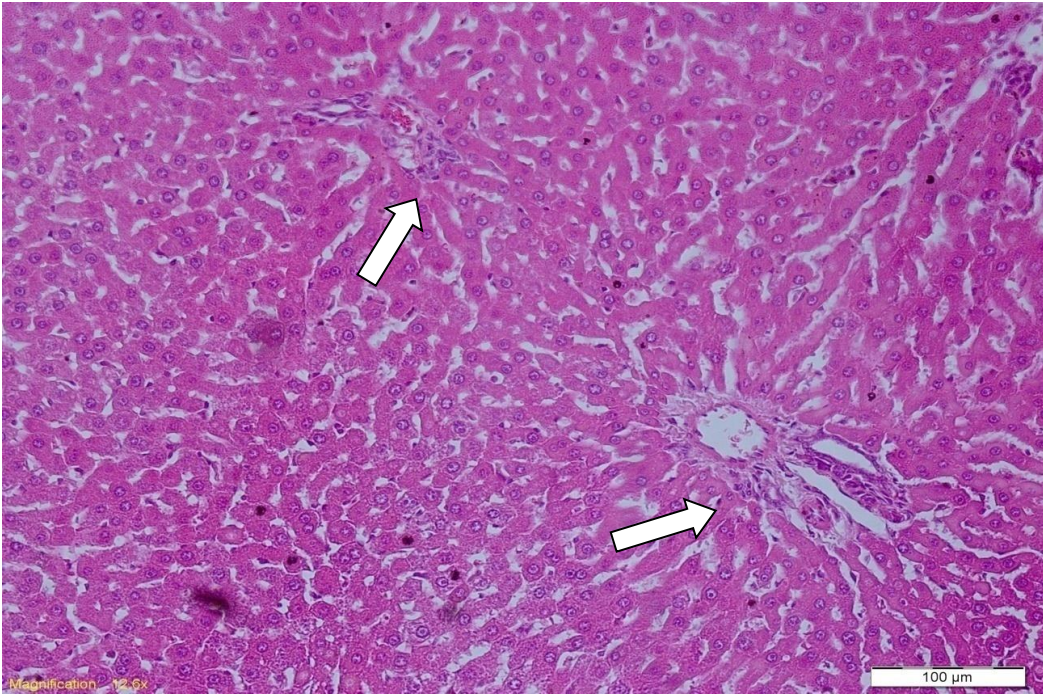
**Resim 14.** D2 grubu karaciğer kesiti mikroskopik görüntüsü Azalmış mononükleer hücre infiltrasyonu (beyaz ok)



**Resim 15.** D1+E Grubu karaciğer kesiti mikroskopik görüntüsü Azalmış nekrotik hücreler ve granüler dejenerasyon (beyaz ok)



**Resim 16.** D2+E Grubu karaciğer kesiti mikroskopik görüntüsü Azalmış nekrotik hücreler ve granüler dejenerasyon (beyaz ok)



**Resim 17.** E Grubu karaciğer kesiti mikroskopik görüntüsü Azalmış hücre infiltrasyonu (beyaz ok)



Histopatolojik bulgulara göre çalışmamızda toksisite grubunun histolojik incelemesinde hepatositlerde; bağ dokusu fazlalığı, hemoraji, mononükleer hücre infiltrasyonu, nekrotik hücreler ve granüler dejenerasyon gözlemlendi. Bu dejeneratif değişiklikler dekspantenol ve tokoferol ve kombine gruplarda da bulunmakla birlikte toksisite grubuna göre daha hafifti. Çalışmamızın histopatolojik bulguları dekspantenol ve tokoferol'un, karaciğerde parasetamol toksisitesine karşı koruyucu etkisi olduğunu göstermektedir.

## 5. TARTIŞMA

Karaciğer; detoksifikasyon, protein sentezi ve biyokimyasal sindirim gibi birçok fonksiyonu olan önemli bir organdır. Günümüzde yaygın olarak kullanılan parasetamolun aşırı doz alımı, karaciğerde hepatotoksositeye neden olmakta aynı zamanda viral ve toksik etkenler sebebi ile akut veya kronik hastalıklara zemin hazırlamaktadır. Çalışmamızda tokoferol ve dekspantenol'un Parasetamol ile oluşturulmuş deneysel karaciğer toksisitesi modelinde olası koruyucu etkilerinin araştırılmasını amaçladık.

Vitamin E (tokoferol) yağda çözünmesi nedeniyle mitokondri ve mikrozoimler gibi membran moleküllerine bağlanarak membran yüzeyine yerleşmekte ve lipid peroksidasyon zincir reaksiyonlarını sonlandırmaktadır (Gomez ve ark, 1989). Vitamin E hücre membran fosfolipitlerinde bulunan poliansatüre yağ asitlerini serbest radikal etkisinden koruyan ilk savunma hattını oluşturarak ilişkili olan serbest radikal oluşumunun ortaya çıkardığı akut karaciğer hasarını önlediği gösterilmiştir (Liu ve ark,1995). Bizim çalışmamızda da E vitamini verilen gruplarda ALT, AST, LDH miktarları toksisite grubuna göre azalarak istatistiksel olarak anlamlı bulundu. MDA, MPO enzim aktiviteleri de toksisite grubuna kıyasla azalmış olup istatistiksel olarak anlamlı bulundu ( $p<0.05$ ). Histolojik incelemede de toksisite grubuna kıyasla daha az hasar tespit edildi. Bu da vitamin E'nin akut karaciğer hasarını önlediği yönündeki literatür ile uyum göstermektedir.

Yaptığımız çalışmada parasetamol verilen toksisite grubunda karaciğer dokularında ALT, AST gibi karaciğer enzimlerinde; MDA ve MPO aktivitelerinde kontrol grubuna kıyasla istatistiksel olarak anlamlı bir artış görüldü ( $p<0.05$ ). Parasetamol karaciğer toksisitesi oluşumunda en önemli etkisi sitokrom p450 sistemiyle reaktif toksik metaboliti olan NAPQI'ya dönüştürülmesidir (Zimmerman, 1978; Dahlin ve ark, 1984). NAPQI proteinlere, lipitlere ve nükleik asit gibi hücre makromoleküllerine kovalent bağlanıp oksidatif stresi başlatarak, lipit peroksidasyonuna yol açar ve membran bütünlüğünü bozarak hücre hasarına sebep olur (Murat, 2010). Bizim çalışmamızda da parasetamol verilen toksisite grubunda, karaciğer enzimleri kontrol grubuyla karşılaştırıldığında anlamlı derecede yüksek bulundu ( $p<0.05$ ).

Parasetamol intoksikasyonları genellikle ilacın oral alımı sonrası görüldüğünden (Graham ve ark, 1994; Dargan ve Jones, 2003; Kozer ve Koren, 2001) çalışmamızda parasetamolü oral yolla vermeyi uygun bulduk. Bu kapsamda en çok tercih edilen metod

ratlarda oral yol ile yapılan akut parasetamol toksisite yöntemidir (Fagan ve Wannan,1996; Ahmed ve Khater, 2001). Bu noktada literatürde ratlarda parasetamol toksisitesi oluşturma ile ilgili pek çok doz seçeneği bulunmaktadır (Ghosh ve Sil, 2007; Kamanaka ve ark,2003; Ojo ve ark, 2006). Ratlarda oluşturulan parasetamol toksisitesinde literatürde çok yüksek dozlarda model oluşturulduğu söylene de 3 ile 6 gr/kg'lık dozlarda yaptığımız denemeler sonucunda 2 gr/kg'lık parasetamolun ratlarda toksisite oluşturduğu görüldü. (Hohmann ve ark, 2013). Yapılan diğer çalışmalarda E vitaminin ( tokoferol) ratlara intra muskuler olarak 60 mg/kg olarak verildiği için bizde tokoferolu 60 mg/kg olarak intra muskuler uyguladık (Meier ve ark, 1983). Dekspantenol ise yapılan çalışmalarda 250-500 mg/kg olarak uygulandığı için biz de çalışmamızda 250-500 mg/kg olarak intraperitonel uygulama yaptık (Turgut, 2009). Dekspantenol'ün ve tokoferol'ün antioksidan ve anti-inflamatuar etkisi üzerine birçok çalışma bulunsada, ratlarda parasetamol ile oluşturulan hepatotoksisite üzerine etkilerinin araştırılması şeklinde çalışmaya oldukça az rastlanılmamıştır. Bu nedenle biz de bu konu üzerinde çalışmayı uygun bulduk.

Dekspantenol'ün TNBS ile oluşturulan kolit modelinde dekspantenol tedavisi ile SOD ve GSH-Px enzim aktivitelerinde TNBS grubuna göre artış görülmüştür (Yıldız ve Demirtaş, 2016). Biyokimyasal analizde dekspantenol ve tokoferol verilen gruplarda MDA ve MPO düzeyleri TNBS grubuna göre anlamlı derecede azalmıştır. Bizim çalışmamızda da MDA ve MPO değerleri toksisite grubuna göre istatistiksel olarak anlamlı bulundu ( $p<0.05$ ). Bu sonucun dekspantenol ve tokoferolün antioksidan ve anti-inflamatuar etkisi olduğunu desteklediğini söyleyebiliriz.

Yapılan bir çalışmada dekspantenol'ün sıçan septik şok modelinde koruyucu etkisinin biyokimyasal verileri araştırılmış ve sepsis grubunda, tüm serum değerlerinde, karaciğerin GSH, CAT düzeyleri ile böbreğin CAT, GSH, MDA ve NO düzeylerinde iyileşme dekspantenol tedavisi ile sağlandığı görülmüştür (Demirci ve ark, 2018). Bizim çalışmamızda da dekspantenol verilen tedavi gruplarında karaciğer doku biyokimyasal analizlerinde GSH-Px enzim aktivitelerinde kontrol grubuna kıyasla anlamlı derecede azalış sağlandığı görüldü. Biyokimyasal sonuçlar bu çalışmayla uyum içerisindedir. GSH düzeyindeki bu azalmanın parasetamol'un toksik etkilerini azaltmak amacıyla GSH Px'in enzim aktivitesindeki artışa bağlı olarak savunma hattı oluşturularak antioksidan olarak kullanımının arttığını göstermektedir.

Askorbik asit ve Alfa-Tokoferol'ün karbon tetraklorürle ( $CCl_4$ ) oluşturulmuş akut karaciğer toksisitesi modelinde karaciğeri koruyucu etkisinin araştırıldığı bir başka çalışmada ise, vitamin E grubu ile  $CCl_4$  grubu arasında E vitamini verilen grupta ALT ve

AST karaciğer enzimlerinde, CCl<sub>4</sub> grubuna göre istatistiksel olarak anlamlı bir azalış olduğu gözlenmiştir (Bayram ve ark, 2004). Bizim çalışmamızda da E vitamini verdiğimiz gruplarda ALT ve AST enzimleri istatistiksel olarak tosite grubuna kıyasla anlamlı derecede azalmıştır. Bu çalışmayla uyum içerisinde olması E vitamininin profilaktik olarak karaciğer enzimlerini düşürerek karaciğer hasarında etkili olduğunu göstermiştir.

Yapılan bir başka çalışmada, sıçan karaciğerinde iskemi/reperfüzyon işlemine karşı vitamin-E (alfa tokoferol)'nin etkisi morfometrik olarak değerlendirilmiş, karaciğerde iskemi öncesinde 7 gün süreyle intraperitoneal olarak uygulanan vitamin E'nin, iskemi reperfüzyona bağlı hasarın oluşumunu kısmen engellediği gösterilmiştir (Shojaolsadati, 2013). İR öncesinde verilen E vitamininin (alfa-tokoferol) karaciğer hasarını azalttığı iki ayrı çalışmada da gösterilmiştir (Giakoustidis ve ark, 2002; Gondolesi ve ark, 1998). Bizim yaptığımız çalışmada da aynı şekilde E vitamini hem biyokimyasal hem de histopatolojik hasarı önlemede etkili olması bu çalışma ile de uyum göstermektedir. Hücre zarının yağda çözünen en önemli antioksidanlarından biri olarak kabul edilen vitamin E'nin koruyucu etkisi, serbest radikallerin hücre zarına tutunmadan inaktif hale getirilmesi ile hücreleri hasara karşı korur ve zarlarda oluşmuş lipid radikal zincir reaksiyonunu kırarak, serbest radikallerin zarlarda oluşturacağı peroksidasyonu ortadan kaldırıcı etkisi olabilir. Vitamin E'nin bu etki mekanizması yapılan bu çalışma ile de ortaya konmuştur (Bartles ve ark, 2007).

Sıçanlarda deneysel intestinal iskemi reperfüzyon hasarında dekspantenol'un etkileri araştırıldığında ise intravenöz olarak verilen 500 mg/kg dekspantenol'ün reperfüzyondan hemen sonra, deneysel intestinal iskemi-reperfüzyon sonrasında, hasarın etkilerini azaltmada etkili olduğu bildirilmiştir (Özkayran, 2009). Aynı çalışmada reperfüzyon sonrasında 500 mg/kg dozda uygulanan dekspantenolün, doku MDA ve MPO aktivite düzeylerinin anlamlı şekilde azaltması ve GSH-Px aktivite düzeylerinin anlamlı şekilde kontrol grubuna kıyasla anlamlı olarak arttığı gözlenmiştir. Bizim çalışmamızda da dekspantenol verilen tedavi gruplarında MDA ve MPO enzim aktiviteleri kontrol grubuna kıyasla anlamlı olarak artış göstermiş, MPO aktivite değeri ise kontrol grubuna kıyasla anlamlı şekilde azaldı. Literatürle uyumlu olan bu sonuçla dekspantenol'un antioksidan etkisi ile lipid peroksidasyonunu azaltıcı etkisi, reaktif oksijen türlerince oluşturulan hücre hasarına karşı koruyucu etkileri olduğunu ortaya koymaktadır.

Yapılan bir diğer çalışmada astım modeli oluşturulan farelerde dekspantenolün antioksidan ve antiinflamatuvar etkilerine bakılmıştır (Kurt, A, 2019). Dekspantenol verilen gruplarda, astım grubuna göre bulguların şiddetinin azaldığı görülmüştür. Astım grubunda,

kontrol grubuna göre GSH, SOD, CAT seviyeleri azalmış; MDA seviyesi ise anlamlı derecede yüksek bulunmuştur. Bizim çalışmamızda da biyokimya analizi sonucu GSH-Px seviyesi toksisite grubunda kontrol grubuna göre anlamlı şekilde azalırken, lipid peroksidasyonunun en önemli ve en son ürünü olan MDA enzim aktivitesi ise toksisite grubunda kontrole göre anlamlı olarak yükseldi. Antioksidanlar, peroksidasyon zincir reaksiyonlarını kırarak veya serbest oksijen radikallerini daha zayıf bir moleküle çevirerek lipid peroksidasyonunu ve hücre zararında oluşabilecek hasarı engellerek hücre membranını koruduğu bilinmektedir.

Bir başka çalışmada Retinol(A vitamini) ve alfa-tokoferol(E vitamini)'ün genotoksikve antigenotoksik etkilerine bakılmış (Filiz, F, 2011), A tokoferol'ün limitli olarak antiklastojenik ve antimutajenik etkilerinin olduğu ve DNA hasarını azaltıcı etki gösterdiği sonucuna varılmıştır. A vitaminin yüksek konsantrasyonda olmasının kromozom hasarlarına neden olabileceği şeklinde açıklanmıştır. Bizim çalışmamızda da 60 mg/kg (Meier ve ark, 1983). olarak uygulanan tokoferol'ün bu çalışmayla uyumlu olarak biyokimyasal ve histolojik olarak karaciğer hasarını azalttığı görüldü.

Bir diğer çalışmada deneysel pankreatit oluşturulan sıçanlarda alfa-tokoferol'ün etkinliği ve doz duyarlılığı incelenmiş (Tazeoğlu D, 2018), sonuç olarak alfa tokofrol'ün akut pankreatitte oluşan inflamasyonu ve pankreas hasarını azalttığı ve yüksek dozlarda daha etkili olduğu saptanmıştır. Aynı çalışmada Alfa-tokoferol verilen akut pankreatit grubunda CRP değerlerinin düştüğü vurgulanmıştır. Bu çalışmada tokoferol'ün antiinflamatuvar etkisi olduğunu göstermiş, oksijen radikallerinin yaptığı hücre hasarını önleyebilen bir antioksidan olduğunu göstermiştir. Çalışmamızda hepatotoksisite uygulanan gruplarda verilen alfa tokoferol'ün karaciğer hasarını azalttığı görüldü. AST, ALT, LDH değerleri tedavi gruplarında, toksisite grubuna göre anlamlı derecede azaldı. Bu da vitamin E' nin yapısında bulunan fenolik hidroksil grubuna sahip aromatik halka, vitaminin kimyasal olarak aktif kısmını oluşturarak antioksidan özelliğe sahip olmasını açıklamaktadır (Akkuş, 2000).

İskemi ve reperfüzyonda alfa tokoferolün etkisinin araştırıldığı bir başka çalışmada E vitamininin iskemi-reperfüzyon hasarında ciddi düzelmeler oluşturduğu ve hatta bu düzelmelerin sadece iskemik hasarında az altına düştüğü gözlemlenmiş, iskemi-reperfüzyon hasarının olabileceği operasyonlar öncesinde profilaktik olarak ve hasarın olduğu durumlarda tedavi edici olarak alfa-tokoferol'ün kullanılabileceği sonucuna varılmıştır (Yavuz, A, 2000). Çalışmamızda alfa-tokoferol akut hepatotoksisite de MDA ve MPO enzim aktivitelerini toksisite grubuna göre anlamlı derecede azaltırken, GSH-Px değerini

anlamli derecede dűűűrmesi karacięer toksisitesinde koruyucu amaçli kullanilabilir olduęu gűstermektedir.

Demir toksisitesinde alfa-tokoferol'un etkisine bakildięi bir dięer alıřmada (Tortop, N, 2007) Demir yűklemeđi yapılan grupta, kontrol grubuna gűre MDA dűzeylerinde artıřa ( $p < 0,05$ ), GSH dűzeylerinde ise azalmaya neden olmuřtur. Bu alıřmaya gűre demir artıřının lipit peroksidasyonunu arttırdıęına ve tokoferol'un demirin sebep olduęu oksidatif stresin reaktif űrűnlerine karřı koruyucu olabileceęi sonucuna ulařılmıřtır. alıřmada da alfa tokoferol verilen gruplarda kontrol grubuna kıyasla MDA dűzeylerinin anlamlı olarak yűksek bulunması aısından bu alıřmayla uyumludur.

Ratlarda deneysel kafa travmasında alfa tokoferol'un lipit peroksidayona etkisinin arařtırıldıęı bir alıřmada (Ataizi, Z, S, 2000); travmatize beyin dokusunda MDA deęeri artarken, GSH dűzeyleri azalmakta olduęu gűrűlműřtur. Sonu olarak travmanın oksidatif stresi arttırarak peroksidatif hűcre hasarını indűkledięini gűsterilmiřtir. Bulgular, alfa-tokoferol'un oksidan stres ve buna baęlı peroksidasyonu űnleyerek nűroprotektif etkisinin olabileceęine iřaret etmektedir. Bulgularımızda da alfa tokoferol'un antioksidan etkisi ile lipid peroksidasyonunu azaltıcı etkisi, reaktif oksijen tűrlerince oluřturulan hűcre hasarına karřı koruyucu etkileri olduęunu ortaya koymaktadır.

Deneysel sepsiste alfa-tokofeol'un eritrosit deformabilitesi, karacięer deęiřiklikleri ve saękalım űzerine koruyucu etkisinin arařtırıldıęı bir bařka alıřmada (Tulpar, A, 1994), alfa-tokoferol'un eritrosit defermabilitesini anlamlı olarak koruduęu gűrűlműřtur. Karacięerde histopatolojik bulgularda gruplar arasında farklılık bulunamamıř, ancak AST ve ALT seviyelerindeki artıř alfa-tokoferol ile anlamlı olarak űnlenmiř, saękalım artıřının alfa-tokoferol'un eritrosit defermabilitesi űzerine koruyucu etkisine baęlı olduęu dűřűnűlműřtur. Bu alıřmaya ile alfa-tokoferol'un sepsis ve septik ok tedavisinde koruyucu bir faktűr olduęu ortaya konulmuřtur. Biyokimyasal bulgularımızda da ALT ve AST deęerleri alfa\_tokoferol verilen gruplarda anlamlı derecede azalırken yapılan alıřmayla paralellik gűstererek alfa tokoferol'un karacięer hasarını űnlemede etkili olduęu sűylenebilir.

Yapılan bir alıřmada alfa tokoferol ve askorbik asidin in vitro ortamda HDL deęerlerini nasıl etkiledięine bakılmıř (ifti ve ark, 2011) ve askorbik asite baęlı olmaksızın verilen alfa tokoferol'un in vitro takviyesi yűksek yoęunluklu lipoproteinlerin (HDL) oksidatif űzelliklerini arttıran prooksidant etkiye sahip olduęu gűrűlműřtur ( $p < 0,05$ ). Alfa tokoferol'un prooksidant HDL'leri dozdan baęımsız bir űekilde arttıęı gűrűřműřtur. Dűřűk doz askorbik asidin herhangi bir etkisi gűrűlmezken, yűksek dozun yine HDL'lerin

oksidatif özelliklerini arttırdığı görülmüştür. Bu çalışma ile E vitamininin antioksidan özellikleri sonucu prooksidant yüksek yoğunluklu lipoproteinleri (HDL) arttırdığı görülmüştür. Çalışmamızda da ve tokoferol'ün antiinflamatuvar ve antioksidan özellikleri biyokimyasal ve histokimyasal bulgular ile desteklenmiş olup, dekspantenol ve tokoferol'un karaciğer hasarını koruyucu özellikte olduğu gözlemlendi.

Alfa tokoferol'ün sıçan böbreğinde sisplatinin yol açtığı lipid peroksidasyonuna etkisinin araştırıldığı bir başka çalışmada ( Bolaman, Z, ve ark, 2003), CDDP verilen sıçanlarda MDA düzeyleri yüksek bulunmuştur. CDDP+ a-tokoferol alan sıçanlarda ise kontrol grubuna göre fark saptanmamıştır. Bu sonuçlar, a-tokoferol'un CDDP'ye bağlı lipid peroksidasyonunu önlemede kullanılabileceğini göstermiştir. Alfa tokoferol çalışmamızda da MDA enzim aktivitesini kontrol grubuna kıyasla yükseltirken ( $p<0.05$ ), literatür sonuçları ile benzerlik göstermektedir.

Anason (*Pimpinella anisum*) Ekstresinin deneysel akut karaciğer hasarında karaciğer koruyucu etkisinin araştırıldığı bir başka çalışmada, karbon tetraklorürle oluşturulan akut karaciğer hasarı modelinde deney gruplarına E vitamini, C vitamini ve anason ekstresi uygulanmıştır. Vitamin E grubunda ALP düzeylerinde artış ve LDH düzeylerinde de istatistiksel olarak anlamlı bir azalma ( $p<0.05$ ) olsada bu sonuçlar  $CCl_4$  grubuna göre anlamlı bir farklılık göstermemiştir ( $p>0.05$ ). AST ve ALT düzeylerinde tüm diğer gruplara göre bir artış ( $p<0.05$ ), ve LDH düzeylerinde ise vitamin C grubuna göre istatistiksel olarak anlamlı bir azalma ( $p<0.05$ ) görülmüştür. Vitamin E grubunda; neredeyse tamamen normal karaciğer histolojisine ait bir görünüm sağlanmıştır (Erdoğan, E, ve ark, 2004). Çalışmamızda, toksisite grubunda LDH düzeyi istatistiksel olarak anlamlı şekilde yükselirken ( $p<0.05$ ), histolojik olarak incelenen karaciğer dokularında E vitamininin tamamen koruyucu olmadığı ancak toksisite grubuna kıyasla daha az nekrotik alanlara oluşturarak hasarı azalttığı bulundu. Aynı şekilde kontrol grubumuz ile tedavi gruplarımız arasında anlamlı fark olduğu görüldü ( $p<0.05$ ).

Sonuç olarak; çalışmamızın Dekspantenol, ve Tokoferol'un Parasetamol'un oluşturduğu karaciğer hasarı ile ilgili yapılacak çalışmalara öncülük edeceği, karaciğer hasarına karşı koruyucu etkisinin olduğunu, ayrıca klinikte endikasyonlarda uygulanabilirlik açısından daha fazla çalışma yapılması gerektiğini kanaatindeyiz.

## 6. SONUÇ VE ÖNERİLER

Çalışma sonunda yapılan histopatolojik değerlendirme de parasetamol verilen toksisite grubunda histopatolojik nekroz saptandı ve karaciğer enzim düzeyleri kontrol grubuna kıyasla anlamlı derecede yükseldi ( $p<0.05$ ). Dekspantenol ve tokoferol verilen tedavi gruplarında karaciğer enzim düzeyleri kontrol grubuna kıyasla istatistiksel olarak anlamlı derece düşük saptandı ( $p<0.05$ ). Bu bulgular; toksik hepatitte oluşan doku hasarında serbest radikallerin ve oksidatif stresin rol oynadığını düşündürmektedir (Hsu ve ark, 1989; Terneus ve ark, 2008).

Biyokimyasal analizler sonucunda doku Glutasyon peroksidaz enzimi, Myeloperoksidaz aktivitesini ve Malondialdehit düzeyleri tedavi gruplarında kontrol grubuna kıyasla anlamlı derecede yükseldi ( $p>0.05$ ). Parasetamol kaynaklı toksik hepatitte MDA düzeyinin yüksek bulunmasının, serbest radikaller ile oluşan lipid peroksidasyonunun sonuçlarından biri olduğunu söyleyenebilir.

Bu çalışmamızda karaciğer dokusunda tedavi grupları arasında düşük ve yüksek doz arasında biyokimyasal ve histopatolojik inceleme sonucunda istatistiksel olarak anlamlı bir fark bulunamadı ( $p>0.05$ ). Dekspantenol ve tokoferol grupları arasında biyokimyasal incelemede istatistiksel olarak anlamlı bir fark olmadığı görüldü. Parasetamol'un oluşturduğu bu karaciğer hasarına, Dekspantenol ve tokoferol'un koruyucu etkisinin başka çalışmalarla da desteklenmesi gerektiği ve bu çalışmanın öncü diğer çalışmalara ışık tutacağı kanaatindeyim. Dekspantenol'un ve tokoferol'un klinikte bu endikasyonda uygulanabilirliği açısından daha fazla çalışma yapılması gerektiği düşüncesindeyim.



## KAYNAKLAR

**Abdollahi M, Ranjbar A, Shadnia S, Nikfar S, Rezaie A.** Pesticides and oxidative stress: a review. *Medical Science Monitor* 2004, 10, 141-147.

**Ahmed MB, Khater MR.** Evaluation of the protective potential of Ambrosiamaritima extract on acetaminophen-induced liver damage. *Journal of Ethnopharmacology* 2001, 75: 169-174.

**Akdeniz. Y, Tarhan R, Barut Ş.** Can dexpanthenol prevent peritoneal adhesion formation? An experimental study. *Turkish Journal of Trauma & Emergency Surgery* 2007,13, 94- 100.

**Akkuş İ.** Serbest Radikaller ve Fizyopatolojik Etkileri. Konya: Mimoza Yayınları, 1995,1-80

**Alander SW, Dowd MD, Bratton SL, Kearns GL.** Pediatric acetaminophen overdose: risk factors associated with hepatocellularinjury. *Arch Pediatrics Adolescent Medicine* 2000, 154 (4), 346-350.

**Alekperov UK, Abutalybov MG, Akhundova DD.** “Antimutagenic activity of some vitamins and provitamins”, in: N.P. Dubinin (Ed.), Genetic Results of Environmental Pollution, Nauka, Moscow, 1977, 188–192

**Altınışık M.** Serbest oksijen radikalleri ve antioksidanlar. Aydın: Tıp Fak Biyokimya Ders Notları, 2000.

**Altınışık M.** 2006, Serbest oksijen radikalleri ve antioksidanlar, A.D.Ü. Tıp Fakültesi Biyokimya AD Eğitim Semineri, Aydın.

**Altintas R, Parlakpınar H, Beytur A, Vard, N, Polat A, Sagir M.** Protective effect of dexpanthenol on ischemia-reperfusion-induced renal injury in rats. *Kidney Blood Press Res* 2012, 36 (1), 220-30.

**Aly FAE, Donya SM.** “In vivo antimutagenic effect of vitamins C and E against rifampicin-induced chromosome aberrations in mouse bone-marrow cells”. *MutationResearch* 2002, 518, 1-7.

**Ames BN, Shigenaga MK, Hagen TM.** Oxidants, antioxidants, and the degenerative diseases of aging. *Proceedings of the National Academy of Sciences of the United States of America* 1993, 90, 7915-7922

**Aprahamian M, Dentinger A, Stock-Damge C, Kouassi JC, Grenier JF.** Effects of supplemental pantothenic acid on wound healing: experimental study in rabbit. *Am J Clin Nutr* 1985, 41, 578-589.

**Arıncı KE.** A. Anatomi 3.baskı, Güneş Kitapevi, Ankara, 2001.

**Atkuri KR, Mantovani JJ, Herzenberg LA.** N-Acetylcysteine--a safe antidote for cysteine/glutathione deficiency. *Current Opinion in Pharmacology* 2007, 7, 355-359.

**Barton-Wright EC, Elliott WA.** The pantothenic acid metabolism of rheumatoid arthritis. *Lancet* 1963, 38, 862-863.

**Baskin SI, Salem H.** Oxidants, antioxidants, and free radicals. Washington DC, Taylor and Francis, 1997, pp 26-120.

**Bayram İ, Özbek H, Uğraş S, Tuncer İ, Reçber D.** Askorbik Asit ve Alfa-Tokoferol'ün Karbon Tetraklorürle Oluşturulmuş Akut Karaciğer Toksisitesi Modelinde Karaciğeri Koruyucu Etkisi. *Van Tıp Dergisi* 2004, 11 (2),32-38.

**Bertolini A, Ferrari A, Ottani A, Guerzoni S, Tacchi R, Leone S.** Paracetamol: new vistas of an old drug. *CNS Drug Rev* 2006,12(3-4),250-275.

**Bessems JG, Vermeulen NP.** Paracetamol (acetaminophen)-induced toxicity: molecular and biochemical mechanisms, analogues and protective approaches. *Critical Reviews in Toxicology* 2001, 31, 55-138.

**Blakely P, McDonald BR.** Acute renal failure due to acetaminophen ingestion: a case report and review of the literature. *J Am Soc Nephrol* 1995,6 (1), 48-53.

**Bortolotti F, Guido M.** Reversal of liver cirrhosis: a desirable clinical outcome and its pathogenic background. *J Pediatric Gastroenterology Nutrition* 2007,44 (4), 401-406.

**Bosch ME, Sanchez AJR, Rojas FS, Ojeda CB.** Determination of Paracetamol Historical Evolution. *Journal of Pharmaceutical and Biomedical Analysis* 2006, 42, 291-321.

**Bray TM, Taylor CG.** Enhancement of tissue glutathione for antioxidant and immune functions in malnutrition. *Biochemical Pharmacology* 1994, 47, 2113-2123.

**Brody T.** Nutritional Biochemistry. 2nd ed. San Diego: Academic Press, 1999.

**Brunton LL.** Goodman & Gilman tedavinin farmakolojik temeli.(Çeviri: Ö Süzer), 2009, s 693-5, Nobel Tıp Kitabevi, İstanbul.

**Bunchorntavakul C, Reddy KR.** Acetaminophen-related hepatotoxicity. *Clinical Liver Dis* 2013, 17(4), 587-607.

**Carr AC, Zhu BZ, Frei B.** Potential antiatherogenic mechanisms of ascorbate (vitamin C) and alpha-tocopherol (vitamin E). *Circulation Research* 2000, 87, 349-354.

**Cengiz G.** Parasetamolün Toksikolojik Analizi, Plazma ve Doku Lipid Peroksidasyonuna Etkisi, Yüksek Lisans Tezi, Ankara Üniversitesi Adli Tıp Enstitüsü, Ankara, 1997.

**Chan KM, Decker EA.** Endogenous skeletal muscle Antioxidants. *Critical Reviews in Food Sciences and Nutrition* 1994, 34, 403.

**Chattopadhyay RR.** Possible mechanism of hepatoprotective activity of *Azadirachta indica* leaf extract. *Journal of Ethnopharmacology* 2003, 89, 217-219.

**Cheung C, Zheng GJ, Richardson BJ, Lam PKS.** Relationship between tissue concentrations of polycyclic aromatic hydrocarbons and antioxidative responses of marine mussels. *Perna viridis*. *Aquatic Toxicology* 2001, 52, 189-203.

**Colleen S, Marks AD, Lieberman M.** Temel Tıbbi Biyokimyası “Klinik Yaklaşım”. 2. Baskı, Ankara, Güneş Tıp Yayınları, 2007.

**Corcoran GB, Mitchell JR, Vaishnav YN, Horning EC.** Evidence that acetaminophen and N-hydroxyacetaminophen form a common acylating intermediate, N-acetyl-p-benzoquinoneimine. *Molecular Pharmacology* 1980, 18, 536-542.

**Curtis RM, Sivilotti ML.** A descriptive analysis of aspartate and alanine aminotransferase rise and fall following acetaminophen overdose. *Clinical Toxicology* 2015, 53(9), 849-855.

**Çakaloğlu Y.** Kronik viral hepatit tedavisi. *Ankem Dergisi*, 2000, 14, 416-422.

**Çiftci GA, Erdoğan İ, Alataş Ö.** In vitro effects of alpha-tocopherol and ascorbic acid on antioxidant characteristics of HDL. *Türkiye Biyokimya Dergisi* 2011, 36, 3, 242-247.

**Dahlin DC, Miwa GT, Lu AY, Nelson SD.** N-acetyl-p-benzoquinone imine: a cytochrome P-450-mediated oxidation product of acetaminophen. *Proceedings of the National Academy of Sciences of the United States of America* 1984, 81, 1327-1331.

**Dargan PI, Jones AL.** Management of paracetamol poisoning. *Trends in Pharmacological Sciences* 2003, 24, 154-157.

**Davies SJ, Reichardt-Pascal SY, Vaughan D, Russel GI,** Differential effect of ischemia-reperfusion injury on anti-oxidant enzyme activity in the rat kidney. *Exp Nephrol* 1995, 3, 3

**DeDuve C.** Microbodies in the living cells. *Science Am* 1983, 248,42-52.48-354.

**Demir H, Alkan S, Savran A.** Sığır karaciğerinden saflaştırılan katalaz enzimi üzerinde bazı ilaçların inhibisyon kinetiğinin incelenmesi. XVIII. Ulusal Kimya Kongresi, 2004, S. 500, Kars.

**Demirci B, Yılmaz M, Bektaş Uysal H.** Dekspantenol (vitamin B5)'ün LPS ile indüklenen endotoksik şok modelinde koruyucu etkisi. *Türk Biyokimya Dergisi* 2018, 43 (6), 632-637.

**Dere F.** Anatomi, Cilt 1, 5.Baskı, Adana Nobel Tıp Kitapevi, Adana.1999, s 210-222.

**Diplock AT, Gutteridge JMC, Shukie VKS.** Antioxidant, Free radical and polyunsaturated fatty acids in biology and medicine. *Richeliven Press* 1993.

**Dökmeçi İ, Dökmeçi AH.** Toksikoloji Zehirlenmelerde Tanı ve Tedavi, 4.Baskı, 2001.

**Ebner F, Heller A, Rippke F, Tausch I.** Topical use of dexpanthenol in skin disorders. *Am J Clin Dermatol* 2002, 3(6), 427-33.

**Elinav E, Pinsker G, Safadi R, Pappo O, Bromberg M, Anis E.** Association between consumption of herbalife nutritional supplements and acute Hepatotoxicity. *Journal of Hepatology* 2007, 47, 514-20.

**Fabrega E, Mises MA, Teran A, Moraleja I, Casafont F, Crespo J, Pons-Romero F.** Etiologies and outcomes of acute liver failure in a spanish community. *International Journal of Hepatology* 2013, 2013, 1-5.

**Fagan E, Wannan G.** Reducing paracetamol overdoses. *British Medical Journal* 1996, 313, 1417-1418.

**Fang YZ, Yang S, Wu G.** Free radicals, antioxidants and nutrition. *Nutrition* 2002, 18,872-9.

**Forrest JA, Clements JA, Prescott LF.** Clinical pharmacokinetics of paracetamol. *Clinical pharmacokinetics* 1982, 7(2), 93-107.

**Freeman BA, Crapo JD.** Biology of disease: Free radicals and tissue injury. *Lab Invest* 1982, 47, 5, 412.

**Friedman SL.** In Diseases of the Liver. In: Schiff E, Sorrell M, Maddrey W (Eds). Philadelphia, Lippincott-Raven, 1998, 371-386.

**Genestra M.** Oxyl radicals, redox-sensitive signalling cascades and antioxidants. *Cell Signal* 2007, 19, 1807- 1819.

**Gey KF, Puska P, Jordan P, Moser UK.** Inverse correlation between plasma vitamin E and mortality from ischemic heart disease in cross-cultural epidemiology. *Am J Clin Nutr* 1991,53, 326-334.

**Ghosh A, Sil PC.** Anti-oxidative effect of a protein from *Cajanus indicus* L. against acetaminophen-induced hepato-nephro toxicity. *Journal of Biochemistry and Molecular Biology* 2007, 40: 1039-1049.

**Goldstein S, Czapski G, Cohen H, Meyerstein D.** Free radicals induced peptide damage in the presence of transition metal ions. *Free Radical Biology and Medicine* 1994, 17.

**Gomez-Fernandez JC, Villalain J, Aranda FJ.** Localization of a-tocopherol in membranes. *Ann N Y Acad Sci* 1989, 570, 109-120.

**Goyri-O'Neill J, Pais D, Freire de Andrade F, Ribeiro P, Belo A, O'Neill A, Ramos S, Neves Marques C.** Improvement of the embalming perfusion method: the innovation and the results by light and scanning electron microscopy. *Acta Medica Portuguesa* 2013, 26, 188-194.

**Graham GG, Scott KF, Day RO.** Tolerability of paracetamol. *Drug Safety* 2005, 28, 227-240.

**Gryspeerd S, Van Hoe L, Marchal G, Baert AL.** Evaluation of hepatic perfusion disorders with double-phase spiral CT. *Radiographics* 1997, 17, 337-48.

**Guyton AC, Hall JE.** Guyton ve Hall Tıbbi Fizyoloji, Çağlayan Yeğen B, Alican İ, Solakoğlu Z, 13. Baskı, İstanbul, Güneş Tıp Kitapevi, 2017, sayfa 837-842

**Gürer R.** İdiopatik Parkinson Hastalığı etyopatogenezinde seruloplazminin yeri ve proton MR spektroskopisi ile verifikasyonu“ Göztepe Eğitim Öğretim hastahanesi İstanbul Uzmanlık Tezi, 2005.

**Gürsoy H.** Dekspantenol'ün Böbreği İskemi-Reperfüzyon Hasarından Koruyucu Etkisi Var mıdır? *Türk Nefroloji Diyaliz ve Transplantasyon Dergisi* 2011, 20 (2), 146-149.

**Halliwell B, Gutteridge JM.** Oxygen toxicity, oxygen radicals, transition metals and disease. *The Biochemical Journal* 1984, 219: 1-14

**Halliwell B, Gutteridge JMC.** Free Radicals in Biology and Medicine. 4th ed, Oxford, Oxford University Press, 2007.

**Halliwell B.** Tell me about free radicals, doctor: a review. *Journal of the Royal Society of Medicine* 1989, 82, 747-752.

**Hawkins N, Golding J.** A survey of the administration of drugs to young infants. The Alspac Survey Team. Avon Longitudinal Study of Pregnancy and Childhood. *British Journal of Clinical Pharmacology* 1995, 40, 79-82.

**Hodis HN, Mack WJ, LaBree L, Mahrer PR, Sevanian A, Liu CR, Liu CH, Hwang J, Selzer RH, Azen SP.** Alpha-tocopherol supplementation in healthy individuals reduces low-density lipoprotein oxidation but not atherosclerosis: the Vitamin E Atherosclerosis Prevention Study (VEAPS). *Circulation* 2002, 3, 91-101.

**Hohmann MS, Cardoso RD, Pinho-Ribeiro FA, Crespigio J, Cunha TM, Alves-Filho JC, da Silva RV, Pinge-Filho P, Ferreira SH, Cunha FQ, Casagrande R, Verri WA.** 5-lipoxygenase deficiency reduces acetaminophen-induced hepatotoxicity and lethality. *BioMed Research International* 2013, 16-20.

**Hsu CC, Lin KY, Wang ZH, Lin WL, Yin MC.** Preventive effect of *Ganoderma amboinense* on acetaminophen-induced acute liver injury. *Phytomedicine* 2008,15(11),946-950.

**Jaeschke H, Williams CD, Ramachandran A, Bajt ML.** Acetaminophen hepatotoxicity and repair: the role of sterile inflammation and innate immunity. *Liver Int* 2012,32(1),8-20.

**Janssen YM, Van Houten B, Borm PJ, Mossman BT.** Cell and tissue responses to oxidative damage. *Lab Invest* 1993, 69, 261-74.

**Kalaycıoğlu L, Serpek B, Nizamlioğlu M, Başpınar N, Muhtar A.** Biyokimya, Tiftik Nobel Yayın Dağıtım 2000.

**Kalender S, Kalender Y, Öğütçü A, Uzunhisarcıklı M, Durak D, Açıkgöz F.** Endosulfan-induced cardiotoxicity and free radical metabolism in rats: the protective effect of vitamin E. *Toxicology* 2002, 202, 227-235.

**Kamanaka Y, Kawabata A, Matsuya H, Taga C, Sekiguchi F, Kawao N.** Effect of a potent iNOS inhibitor (ONO-1714) on acetaminophen-induced hepatotoxicity in the rat. *Life Sciences* 2003, 74, 793-802.

**Kanter MZ.** Comparison of oral and i.v. acetylcysteine in the treatment of acetaminophen poisoning. *American Journal of Health-System Pharmacy* 2006, 63,1821-1827.

**Karabulut H, Gülay MŞ.** Serbest radikaller. *MAKÜ Sag. Bil. Enst. Dergisi* 2016, 4(1), 50 - 59.

- Kılınç A, Kılınç K.** Nitrik Oksit Biyolojik Fonksiyonları ve Toksik Etkileri, 1. Baskı. Ankara, Palme Yayıncılık, 2000.
- Kozer E, Koren G.** Management of paracetamol overdose: current controversies. *Drug Safety* 2001, 24, 503-512.
- Kumar V, Cotran RS, Robbins SL.** Robbins Temel Patoloji.(Çeviri: U. Çevikbaş), 7. Baskı, İstanbul, Nobel, 2003, 16,596-9.
- Kuralay F, Akarca US, Ozutemiz AO, Kutay F, Batur Y.** Possible role of glutathione in prevention of acetaminophen-induced hepatotoxicity enhanced by fish oil in male Wistar rats. *Journal of Toxicology and Environmental Health. Part A*, 1998, 53, 223-229.
- Kutay F.** Enzimler. İçinde: Onat T, Emerk K, Sözmen EY (editörler). İnsan Biyokimyası, 2. Baskı. Ankara, Palme Yayıncılık, 2002, 197-220, 439.
- Lancaster EM, Hiatt JR, Zarrinpar A.** Acetaminophen hepatotoxicity: an updated review. *Arch Toxicol* 2015,89(2),193-9.
- Lee WM.** Hepatitis B virus infection. *New England Journal of Medicine* 1997, 337,1733-1745.
- Lewis RK, Paloucek FP.** Assessment and treatment of acetaminophen overdose. *Clinical Pharmacy* 1991, 10, 765-774.
- Liu SL, Espos SD, Yao T.** Vitamin E therapy of acute CCl<sub>4</sub>-induced hepatic injury in mice is associated with inhibition of nuclear factor-kappa B binding. *Hepatology* 1995, 22,1474-1481.
- Makin AJ, Wendon J, Williams RA.** 7-year experience of severe acetaminophen induced hepatotoxicity. *Gastroenterology* 1995, 109, 1907-1916.
- Manyike PT, Kharasch ED, Kalhorn TF, Slattery JT.** Contribution of CYP2E1 and CYP3A to acetaminophen reactive metabolite formation. *Clin Pharmacol Ther* 2000,67(3),275- 82.
- Mason RP, Chingnell CF, Bray TM, Kalyanaraman B.** Free radicals in toxicology. *Toxicology and pharmacology* 1993, 33, 189.



**Master C, Holmes R.** Peroxysome: New aspects of cell physiology and biochemistry. *Physiology Rev* 1977, 57, 866-882.

**McNeil JJ, Robman L, Tikellis G, Sinclair MI, McCarty CA, Taylor HR.** Vitamin E supplementation and cataract: randomized controlled trial. *Ophthalmology* 2004, 111, 75-84.

**Meier-Bratschi A, Lutz WK, Schlatter C.** Methylation of liver DNA of rat and mouse by N-nitrosodimethylamine formed in vivo from dimethylamine and nitrite. *Food Chem Toxicol* 21(3), 285-289, 1983.

**Meler, Y, Cavallero, M, Roos, M, Pauli Magnus, C, Folkers, G, Meier, P.J, Fattinger, K.** Incidence of drug induced liver injury in medical inpatients. *Eur J Clin Pharmacol* 2005, 61, 135-143.

**Miyagawa K, Hirai K, Takezoe R.** Tocopherol and fluorescence levels in deep-frying oil and their measurement for oil assessment. *Journal Of American Oil Chemists Society* 1991, 68, 3, 163-166.

**Murat K.** Asetaminofen ile uyarılan karaciğer ve böbrek toksisitesi üzerinde katekinlerin koruyucu etkisinin incelenmesi. Biyokimya Anabilim Dalı. Uzmanlık Tezi. Ankara, Başkent Üniversitesi, 2010.

**Nelson DL, Cox MM,** Lehninger, Principles of Biochemistry, 3th ed. New York 2000, 784-787.

**Netter FH.** The CIBA Collection of Medical illustrations. Volume 3(3). Liver, Biliary Tract and Pancreas, CIBA, USA, 2005

**Ojo OO, Kabutu FR, Bello M, Babayo U.** Inhibition of paracetamol-induced oxidative stress in rats by extracts of lemongrass (*Cymbopogon citratus*) and green tea (*Camellia sinensis*) in rats. *African Journal of Biotechnology* 2006, 5, 1227-1232.

**Oliver L.** Emergency Medicine: A Comprehensive Study Guide. In: Tintinalli JE, Kelen GD, Stapczynski O (eds). Acetaminophen, 4th ed. New York, Mc Graw-Hill Companies Inc, 2004, 1088-1094.

**Onat T, Emerk K, Sözmen EY.** İnsan biyokimyası II. Baskı, Ankara, Palme Yayıncılık, 2006.

**Ong FB, Wan Ngah WZ, Top AG, Khalid BA, Shamaan NA.** Vitamin E, glutathione S-transferase and gamma-glutamyl transpeptidase activities in cultured hepatocytes of rats treated with carcinogens. *Int J Biochemistry* 1994, 17, 161-169.

**Özkayran H.** Sıçanlarda Deneysel İntestinal İskemi Reperfüzyon Hasarında Dekspantenol'ün etkileri, Adnan Menderes Üniversitesi, Tıp Fakültesi, Farmakoloji Anabilim Dalı, Uzmanlık Tezi, Aydın 2009.

**Paulsen F, Waschke J.** Sobotta insan anatomisi atlası, (Çev. Arıncı, K.), Beta basımevi, 2.cilt, 10.baskı, İstanbul, 2017.

**Perumalla SR, Shi L, Sun CC.** Ionized form of acetaminophen with improved compaction properties. *Cryst Eng Comm* 2012, 14, 2389-2390 p.

**Pham-Huy LA, He H, Pham-Huyc C.** Free Radicals, Antioxidants in Disease and Health. *Int J of Biomedical Sci* 2008, 4, 89-96.

**Poli G,** Pathogenesis of liver fibrosis: role of oxidative stress. *Mol Aspects of Med* 2000,21, 49-98.

**Prescott LF.** Paracetamol overdose. Pharmacological considerations and clinical management. *Drugs* 1983, 25, 290-314.

**Reed DJ.** Mechanisms of chemically induced cell injury and cellular protection. (E. Hodgson; R.C. Smart, Editörler). Introduction to biochemical toxicology. United States of America: Wiley and Sons Inc, 2000, s. 221-53.

**Reiter RJ, Melchiorri D, Sewerynek E, Poeggeler B, Barlow-Walden L, Chuang J, Ortiz GG, Acuña-Castroviejo D.** A review of the evidence supporting melatonin's role as an antioxidant. *J Pineal Res* 1995, 18, 1-11.

**Rose SR.** Subtleties of managing acetaminophen poisoning. *American Journal of Hospital Pharmacy* 1994, 51, 3065-3068.

**Saccomano S, Deluca DA.** Too toxic. *Nursing Management* 2008, 39, 32A, 32H.

**Sachs M, Asskali F, Lanaras C.** The metabolism of panthenol in patients with postoperative intestinal atony. *Z Ernahrungswiss* 1990, 29, 270-83.

**Salem ML.** Immunomodulatory and therapeutic properties of the *Nigella sativa* L. seed. *International Immunopharmacology* 2005, 5, 1749-1770.

**Sardesai VM.** Role of antioxidants in health maintenance. *Nutr Clin Pract* 1995, 10, 19-25.

**Sheth SG, Flamm SL, Gordon FD, Chopra S.** AST/ALT ratio predicts cirrhosis in patients with chronic hepatitis C virus infection. *Am J Gastroenterol* 1998, 93, 44-8.

**Shojaolsadati P.** Sıçan karaciğerinde iskemi reperfüzyon işlemine karşı vitamin E (alfa tokoferol)'nin etkisinin morfometrik değerlendirilmesi, Yüksek lisans Tezi, ESOGÜ, Sağlık Bilimleri Enstitüsü, Ağustos 2013.

**Sies H.** Oxidative stress. Orinaldo, Academic Press LTD, 1991.

**Singer AJ, Carracio TR, Mofenson HC.** The temporal profile of increased transaminase levels in patients with acetaminophen-induced liver dysfunction. *Ann Emerg Med* 1995, 26(1),49-53.

**Staubesand J.** Sobotta insan anatomisi atlası. (Çev. Arıncı, K), Beta basım yayım dağıtım, İstanbul,1990.

**Tabakoğlu E, Durgut R.** Veteriner hekimlikte oksidatif stres ve bazı önemli hastalıklarda oksidatif stresin etkileri. *AVKAE Derg* 2013, 3, 69-75.

**Takechi M, Tatehara S, Satomura K.** Effect of FGF-2 and Melatonin on Implant Bone Healing: a Hystometric Study. *Mater Sci Med* 2008, 19(8), 2949-2952.

**Terneus MV, Brown JM, Carpenter AB, Valentovic MA.** Comparison of S-adenosyl-L-methionine (SAME) and N-acetylcysteine (NAC) protective effects on hepatic damage when administered after acetaminophen overdose. *Toxicology* 2008, 244(1),25-34.

**Turgut O.** Ooferektomize ratlarda östrojen tedavisine eklenen melatonin ve dekspantenol'ün antioksidan parametreler üzerine etkisi, Uzmanlık tezi, Adnan Menderes Üniversitesi Tıp Fakültesi Kadın Hastalıkları Anabilim Dalı, Aydın, 2009.

**Van Gossum A, Kurian R, Whitwell J, Jeejeebhoy KN.** Decrease in Lipid Peroxidation Measured by Breath Pentane Output in Normals after Oral Supplementation with Vitamin E. *Clin. Nutr.* 1988, 7, 53-57.

**Weimann BI, Hermann D.** Studies on wound healing: effects of calcium Dpantothenate on the migration, proliferation and protein synthesis of human dermal fibroblasts in culture. *Int J Vitam Nutr Res* 1999, 69, 113-9.

**Williams AL, Hoofnagle JH.** Ratio of serum aspartate to alanine aminotransferase in chronic hepatitis, relationship to cirrhosis. *Gastroenterology* 1988, 95,734-9.

**Yıldız Y, Demirtaş S.** TNBS ile oluşturulmuş deneysel kolit modelinde Dekspantenol'ün etkisi, Yüksek lisans tezi, Adnan Menderes Üniversitesi, Sağlık bilimleri Enstitüsü, Fizyoloji Anabilim Dalı, Aydın, 2016.

**Zimmerman HJ.** Drug-induced liver disease. *Drugs* 1978, 16, 25-45.

## ÖZGEÇMİŞ

**Soyadı, Adı** : Karanfil, Ahu  
**Uyruk** : T.C.  
**Doğum yeri ve tarihi** : Ankara, 1984  
**Telefon** : 5066791135  
**E-mail** : ahukaranfil@hotmail.com  
**Yabancı Dil** : ingilizce

### EĞİTİM

Derece	Kurum	Mezuniyet tarihi
Lisans	Dumlupınar Üni. fizik tedavi ve rehabilitasyon	07.06.2003

### BURSLAR ve ÖDÜLLER:

XXXX

### İŞ DENEYİMİ

Yıl	Yer/Kurum	Ünvan
2003-2011	Özel Eğitim ve Rehabilitasyon	Fizyoterapist
2011-2019	Aydın Kadın Doğum Hastanesi	Fizyoterapist