

T.C.
AYDIN ADNAN MENDERES ÜNİVERSİTESİ
SAĞLIK BİLİMLER ENSTİTÜSÜ
CERRAHİ (VETERİNER) YÜKSEK LİSANS PROGRAMI
VCR-2019-001

**KLİNİĞİMİZE GETİRİLEN KEDİ VE KÖPEKLERDE
KARŞILAŞILAN KONJUNKTİVA HASTALIKLARININ TANI
VE SAĞALTIMI ÜZERİNE ÇALIŞMALAR**

ESER ÇAKMAKÇI
YÜKSEK LİSANS TEZİ

DANIŞMAN
Prof. Dr. Ali BELGE

Bu tez Aydın Adnan Menderes Üniversitesi Bilimsel Araştırma Projeleri Birimi tarafından
VTF-18010 proje numarası ile desteklenmiştir.

AYDIN- 2019

KABUL VE ONAY SAYFASI

T.C. Aydın Adnan Menderes Üniversitesi Sağlık Bilimleri Enstitüsü Cerrahi Anabilim Dalı Yüksek Lisans Programı çerçevesinde Veteriner Hekim Eser ÇAKMAKÇI tarafından hazırlanan “Kliniğimize getirilen kedi ve köpeklerde karşılaşılan konjunktiva hastalıklarının tanı ve sağaltımı üzerine çalışmalar” başlıklı tez, aşağıdaki jüri tarafından Yüksek Lisans Tezi olarak kabul edilmiştir.

Tez Savunma Tarihi: 08/01/2019

Ünvanı, Adı ve Soyadı:

Üniversitesi:

İmzası:

1- Prof. Dr. Ali BELGE

Aydın Adnan Menderes Üniversitesi

2- Dr. Öğr. Üyesi Zeynep BOZKAN

Aydın Adnan Menderes Üniversitesi

3- Dr. Öğr. Üyesi Osman BULUT

Muğla Sıtkı Koçman Üniversitesi

ONAY:

Bu tez Aydın Adnan Menderes Üniversitesi Lisansüstü Eğitim-Öğretim ve Sınav Yönetmeliğinin ilgili maddeleri uyarınca yukarıdaki jüri tarafından uygun görülmüş ve Sağlık Bilimleri Enstitüsü'nün tarih ve sayılı oturumunda alınan nolu Yönetim Kurulu kararıyla kabul edilmiştir.

Prof. Dr. Ahmet CEYLAN

Enstitü Müdürü

TEŞEKKÜR

Yüksek Lisans eğitimim boyunca, tezimin her aşamasında desteğini esirgemeyen değerli hocam ve tez danışmanım Cerrahi Anabilim Dalı Başkanı, Sayın Prof. Dr. Ali BELGE'ye sağladığı destek için içtenlikle teşekkür ederim. Lisansüstü eğitimime başlamamda çok yardımcı olan yüksek lisans eğitimime sağladıkları katkılarından dolayı, Cerrahi ABD Öğretim Üyesi Hocalarım Sayın Prof. Dr. Murat SARIERLER ve Prof. Dr. Nuh KILIÇ'a emeklerinden dolayı teşekkür ederim.

Çalışmanın her aşamasında tecrübe ve önerileri ile planlanmasında destek sağlayan Sayın Doç. Dr. İbrahim AKIN'a, Sayın Dr. Öğretim Üyesi Rahime YAYGINGÜL'e ve Sayın Dr. Öğretim Üyesi Zeynep BOZKAN'a, Dr. Öğretim Üyesi Osman BULUT'a, Dr. Araştırma Görevlisi Zeynep BİLGİN ŞEN'e ve Araştırma Görevlisi Büşra KİBAR'a içtenlikle teşekkür ederim. Zorlu süreçte süreci olabildiğince kolaylaştıran, çalışmanın sağlıklı yürütülmesinde fedakârca çalışarak, tez çalışmamda büyük emeği olan Yüksek Lisans Öğrencisi Veteriner Hekim Zeynep ERKAN'a çok teşekkür ederim. Çalışmanın gerçekleştirilmesinde ihtiyaç duyduğumuz her an yardımlarıyla destek olan başta Yüksek Lisans Öğrencisi Veteriner Hekim Elif KUL'a, Uzm. Vet. Hek. Umut ARDA'ya, Yüksek Lisans Öğrencisi Veteriner Hekim Doruk GÜROL'a, Yüksek Lisans Öğrencisi Abdullah GÜNDÜZ'e ve emeği geçen tüm Veteriner Fakültesi Cerrahi Anabilim Dalı lisansüstü ve lisans öğrencilerine içtenlikle teşekkür ederim.

İş arkadaşlarım Dr. Vet. Hek. İ. Gökçe YILDIRIM'a, Uzm. Vet. Hek. Erhan AY ve Vet. Hek. Murathan TAN'a sağladıkları desteklerden dolayı teşekkür ederim.

Yüksek Lisans eğitimim süresince sonsuz destekçi olan ihtiyaç duyduğum her anda tüm fedakârlıklarıyla yanımda olan değerli anne ve babam Serap ve Bülent ÇAKMAKÇI ve ağabeyim Kıvanç ÇAKMAKÇI'ya sonsuz teşekkür ederim.

İÇİNDEKİLER

KABUL ONAY	i
TEŞEKKÜR	ii
İÇİNDEKİLER	iii
SİMGELER VE KISALTMALAR DİZİNİ	vi
RESİMLER DİZİNİ	vii
ŞEKİLLER DİZİNİ	viii
TABLolar DİZİNİ	ix
ÖZET	x
ABSTRACT	xii
1. GİRİŞ	1
2. GENEL BİLGİLER	2
2.1. Anatomi	2
2.2. Normal Konjunktival Flora	3
2.3. Etiyoloji	3
2.4. Konjunktivitilerin Temel Klinik Bulguları	5
2.5. Köpeklerde Görülen Enfeksiyöz Konjunktivitiler	5
2.5.1. Bakteriyel Konjunktivitiler	5
2.5.2. Viral Konjunktivitiler	6
2.5.3. Fungal Konjunktivitiler	7
2.5.4. Paraziter Konjunktivitiler	7
2.6. Köpeklerde Görülen Nonenfeksiyöz Konjunktivitiler	8
2.6.1. Alerjik Konjunktivitiler	8
2.6.2. Folliküler Konjunktivitis	9
2.7. Konjunktival Kitleler (Neoplaziler)	10
2.8. Konjunktival Hemorajiler	11
2.9. Keratokonjunktivitis Sikka (Kuru Göz)	11
2.9.1. Keratokonjunktivitis Sikka'nın Etiyolojisi	12
2.9.2. Keratokonjunktivitis Sikka'nın Klinik Görünümü	13
2.9.3. Keratokonjunktivitis Sikka'nın Teşhisi	14
2.9.4. Keratokonjunktivitis Sikka'nın Tedavisi	15

2.10. Kedilerin Primer Konjunktivitisleri	17
2.10.1. Kedilerin Viral Konjunktivitisleri	17
2.10.1.1. Herpesvirusa Bağlı Konjunktivitisler	17
2.10.1.2. Kalisivirüs Konjunktivitişi	19
2.10.2. Kedilerde Chlamydia'lara Bağlı Olarak Gelişen Konjunktivitis	20
2.10.3. Yenidoğan (Neonatal) Konjunktivitişi	20
2.10.4. Kedilerde Keratokonjunktivitis Sikka	21
2.11. Üçüncü Göz Kapağı Hastalıkları	21
2.11.1. Anatomisi, Histolojisi ve Fonksiyonları	21
2.11.2. Üçüncü Göz Kapağının Anomalileri, Doğmasal ve Gelişimsel Bozuklukları	22
2.11.2.1. Palpebra Nictitans Kıkırdağının Bükülmesi	22
2.11.2.2. Üçüncü Göz Kapağı Bezinin Prolapsusu (Kiraz göz)	22
2.11.2.3. Palpebra Nictitans Protrüzyonu	24
2.11.3. Kedilerin Başlıca Üçüncü Göz Kapağı Hastalıkları	25
2.11.3.1. Horner Sendromu	25
2.11.3.2. Bezin Prolapsusu	25
2.11.3.3. Bilateral Üçüncü Göz Kapağı Protrüzyonu	25
2.11.3.4. Tümörler	25
3. GEREÇ VE YÖNTEM	26
3.1. Materyal	26
3.2. Muayene Yöntemleri	26
3.3. Sağaltım Yöntemleri	28
3.3.1. Medikal Sağaltım	28
3.3.2. Operatif Sağaltım	28
4. BULGULAR	29
4.1. Klinik Muayene Bulguları	29
4.2. Konjunktiva Hastalığı Tanısı Konulan Köpeklerin Irklara Göre Dağılımı	29
4.3. Konjunktiva Hastalığı Tanısı Konulan Kedilerin Irklara Göre Dağılımı	30
4.4. Köpeklerde Saptanan Konjunktiva Hastalıklarının Dağılımı	30
4.5. Kedilerde Saptanan Konjunktiva Hastalıklarının Dağılımı	30
5. TARTIŞMA	46
6. SONUÇ VE ÖNERİLER	52
KAYNAKLAR	53

SİMGELER VE KISALTMALAR DİZİNİ

CDV	: Canin distemper virüs
CuSO₄	: Bakır Sülfat
FCV	: Feline calicivirus
FHV-1	: Herpesvirus-1
GI	: Glandula
GTSZ	: Gözyaşı tabakası sonlanma zamanı
KCS/KKS	: Keratokonjunktivitis sicca
NSAID	: Nonsteroid antiinflamatuvar
PCR	: Polimeraz zincir reaksiyonu
DNA	: Deoksiribo Nükleik asit
IFA	: İmmun florasan antikor tekniği
PTF	: Prekorneal gözyaşı film tabakası
SCC	: Squamoz hücreli karsinom
SGT/STT	: Schirmer gözyaşı testi
RNA	: Ribo Nükleik asit

RESİMLER DİZİNİ

Resim 1.	Harder bezi protruzyonu	35
Resim 2.	Konjunktivitis follikülaris olgusu	35
Resim 3.	Distemper'a bağlı şekillenen viral konjunktivitis olgusu	36
Resim 4.	Epifora ve şemosis tablosu	36
Resim 5.	Schirmer gözyaşı testinin uygulanışı	37
Resim 6.	Köpekte oftalmik muayenenin yanı sıra laboratuvar tetkikleri	37
Resim 7.	Bakteriyal konjunktivitis	38
Resim 8.	Skleral konjunktiva üzerinde kist dermoid tablosu	38
Resim 9.	Blepharitis, dermatit ve konjunktivitis tablosu	39
Resim 10.	Alt göz kapağında yırtık	39
Resim 11.	Episkleral damarlaşmalar. Sekonder konjunktivitis tablosu	40
Resim 12.	Subkonjunktival hemoraji ve exophtalmus	40
Resim 13.	Neoplastik oluşum	41
Resim 14.	Medial kantus'a yerleşmiş yabancı cisim (pisipisi otu)	41
Resim 15.	Kedide horner sendromu	42
Resim 16.	Kedide Herpes Virus'a bağlı şekillenen konjunktivitis olgusu	42
Resim 17.	Kedide symblepheron olgusu	43
Resim 18.	Yabancı cisme bağlı şekillenen konjunktivitis tablosu	43
Resim 19.	Kedide Schirmer gözyaşı testi uygulaması	44
Resim 20.	Kedide allerjik konjunktivitis olgusu	44
Resim 21.	Yeni doğan konjunktiviti	45
Resim 22.	Symblepheron olgusu ve şemosis	45

ŞEKİLLER DİZİNİ

Şekil 1. Konjunktiva alanları	2
-------------------------------------	---

TABLULAR DİZİNİ

Tablo 1.	Konjunktival hastalıklarda etiyoloji	4
Tablo 2.	Konjunktivitislerin sınıflandırma yöntemleri	4
Tablo 3.	Materyali oluşturan köpeklerin ırk ve cinsiyete göre dağılımı	31
Tablo 4.	Materyali oluşturan kedilerin ırk ve cinsiyete göre dağılımı	32
Tablo 5.	Köpeklerde saptanan konjunktiva hastalıklarının dağılımı	33
Tablo 6.	Kedilerde saptanan konjunktiva hastalıklarının dağılımı	34

ÖZET

KLİNİĞİMİZE GETİRİLEN KEDİ VE KÖPEKLERDE KARŞILAŞILAN KONJUNKTİVA HASTALIKLARININ TANI VE SAĞALTIMI ÜZERİNE ÇALIŞMALAR

Çakmakçı E. Aydın Adnan Menderes Üniversitesi Sağlık Bilimleri Enstitüsü Cerrahi (Veteriner) Programı Yüksek Lisans Tezi, Aydın, 2019.

Çalışma materyalini Aydın Adnan Menderes Üniversitesi Veteriner Fakültesi Cerrahi Anabilim Dalı kliniklerine getirilen ve konjunktiva hastalığı tanısı konulan farklı yaş, cinsiyet ve ırkta toplam 223 kedi ve köpek oluşturdu.

Tüm olgularda inspeksiyon, fizik ve takiben oftalmoskopik muayene gerçekleştirildi. Oftalmolojik muayenede göz bütün eklenti organları ile genel olarak değerlendirildi. Köpeklerde saptanan olguların dağılımı konjunktivitis superficialis (49 olgu, 25 erkek, 24 dişi, 29 Melez, 4 Terrier, 3 Boston Terrier, 2 Boxer, 2 Golden Retriever, 2 Pommerian, 2 Sharpei, 2 Kangal, 1 Husky, 1 Rotweiller, 1 Cocker Spaniel), keratokonjunktivitis purulenta (25 olgu, 16 erkek, 9 dişi, 14 Melez, 3 Golden Retriever, 2 French Bulldog, 1 Chow Chow, 1 Pug, 1 King Charles Cavalliers, 1 Pekingese, 1 Pointer, 1 Terrier), konjunktivitis follicularis (9 olgu, 7 erkek, 2 dişi, 3 Melez, 2 Bulldog, 1 Doberman, 1 Golden Retriever, 1 Terrier, 1 Rotweiller), keratokonjunktivitis sikka (17 olgu, 14 erkek, 3 dişi, 5 Melez, 6 Pug, 2 Cocker Spaniel, 2 Pekingese, 1 Alman Çoban Köpeği, 1 Bulldog), harder bezi protruzyonu (13 olgu, 8 erkek, 5 dişi, 5 Melez, 2 Kangal, 3 Pointer, 2 Bulldog, 1 Cane Corso), alerjik konjunktivitis (3 olgu, 2 erkek, 1 dişi, 2 Melez, 1 Alman Çoban Köpeği), panophthalmia purulenta (4 olgu, 3 erkek, 1 dişi, 3 Melez, 1 Pekingese), 1 korneakonjunktiva dermoidi (Melez, erkek), skleral granulom (1 erkek, Melez), konjunktivitis papillaris (1 olgu, Pug, erkek) şeklinde olmuştur.

Kedilerde saptanan olguların dağılımı symblepharon (28 olgu, Melez, 14 erkek 14 dişi, 2 ay 2 yıl), herpes virüs konjunktiviti (25 olgu, Melez, 12 erkek, 13 dişi) konjunktivitis follicularis (1 olgu, dişi, British Shorthair), konjunktivitis superficialis (14 olgu, 7 erkek, 7 dişi, 12 Melez, 1 Himalayan, 1 British Shorthair), keratokonjunktivitis sikka (2 olgu, erkek, Melez) yabancı cisim (1 olgu, erkek, Melez), alt göz kapağı yırtığı (1 olgu, erkek, Melez) horner sendromu (1 olgu, erkek, Melez) şeklinde olmuştur.

Aydın Adnan Menderes Üniversitesi Veteriner Fakültesi Cerrahi Anabilim Dalı Küçük Hayvan Kliniklerine 01.01.2017 – 31.12.2018 tarihleri arasında getirilen toplam 5452 hasta içerisinde 223 kedi ve köpekte konjunktiva hastalığı tanısı konulmuştur. Toplam hasta sayısı içerisinde konjunktiva hastalıklarının oranı %4 olarak belirlenmiştir. Genel hasta sayısı içerisinde yer alan bu oranın azımsanmayacak düzeyde olduğu dikkati çekmektedir. Sonuç olarak kedi ve köpeklerde saptanan konjunktiva lezyonlarının ve hastalıklarının olası etiyojisi ve klinik görünümü belirlendi, uygulanan sađaltım ve elde edilen sonuçların meslek pratiđine katkı sađlaması ümit edilmektedir.

Anahtar Kelimeler: Kedi, köpek, konjunktiva, yangı, konjunktivitis purulenta, konjunktivitis follükularis.

ABSTRACT

STUDIES ON THE DIAGNOSIS AND TREATMENT OF ENCOUNTERED CONJUNCTIVA DISEASES IN THE CATS AND DOGS BROUGHT TO OUR CLINIC

**Cakmakci E. Aydin Adnan Menderes University Institute of Health Sciences,
Department of Surgery (Veterinary) Master of Science Thesis, Aydin, 2019.**

The study material consisted of 223 cats and dogs with conjunctival diseases in different age, sex and race that were brought to Aydin Adnan Menderes University Veterinary Faculty Department of Surgery and diagnosed as conjunctival disease.

Inspection clinic and ophthalmologic ophthalmoscopic examination were performed in all cases. In the ophthalmologic examination, the eye was evaluated with all the attachment organs. Conjunctivitis superficialis (49 cases, 25 males, 24 females, 29 Mixed, 4 Terriers, 3 Boston Terriers, 2 Boxers, 2 Golden Retrievers, 2 Pommerians, 2 Sharpei, 2 Kangals, 1 Husky, 1 Rottweiler, 1 Cocker Spaniel), keratoconjunctivitis purulenta (25 cases, 16 males, 9 females, 14 Mixed, 3 Golden Retrievers, 2 French Bulldogs, 1 Chow Chow, 1 Pug, 1 King Charles Cavaliers, 1 Pekingese, 1 Pointer, 1 Terrier), conjunctivitis follicularis (9 cases, 7 males, 2 females, 3 Mixed, 2 Bulldogs, 1 Doberman, 1 Golden retriever, 1 Terrier, 1 Rottweiler), keratoconjunctivitis sikka (17 cases, 14 males, 3 females, 5 Mixed, 6 Pug, 2 Cocker Spaniels, 2 Pekingese, 1 German Shepherd, 1 Bulldog), harder gland protrusion (13 cases, 8 males, 5 females, 5 Mixed, 2 Kangals, 3 Pointer, 2 Bulldogs, 1 Cane Corso), allergic conjunctivitis (3 case, 2 males, 1 female, 2 Mixed, 1 German Shepherd), panophthalmia purulenta (4 cases, 3 males, 1 female, 3 Mixed, 1 Pekingese), 1 cornea konjunktiva dermoid (Mixed, male), scleral granuloma (1 male, Mixed), conjunctivitis papillaris (1 case, Pug, male) were diagnosed in the dogs.

In the cats symblepharon (28 cases, Mixed, 14 male, 14 female, 2 months 2 years), herpes virus conjunctivitis (25 cases, Mixed, 12 male, 13 female) conjunctivitis follicularis (1 case, female, British Shorthair), conjunctivitis superficialis (14 cases, 7 males, 7 females, 12 Mixed, 1 Himalayan, 1 British Shorthair), keratokonjunktivitis sikka (2 cases, male, Mixed) foreign body (1 case, male, Mixed), lower eyelid rupture (1 case, male, Mixed) and Horner syndrome (1 case, male, Scottish fold) were recorded.

Totally, 223 of the all the 5452 admitted to the Aydın Adnan Menderes University Veterinary Faculty Small Animal Clinic of Surgery Department between 01.01.2017 and 31.12.2018 were presented with conjunctival diseases. The rate of conjunctival diseases in the other surgical conditions was %4. This rate cannot be underestimated considering general patient number. As a result, the possible etiology and clinical appearance of conjunctival lesions and diseases in cats and dogs are determined, and the treatment and results obtained are expected to contribute to the occupational practice.

Key Words: Cat, dog, conjunctiva, inflammation, conjunctivitis purulenta, conjunctivitis follicularis.

1. GİRİŞ

Konjunktiva, gözün immünolojik savunmasında, oküler hareketlerde, gözyaşı dağılımında ve kornea iyileşmesinde önemli görevler üstlenmiş bir dokudur. Göz kapağı kenarından başlayarak alt ve üst göz kapaklarının iç yüzünü sarar. Orbita'ya doğru derinlemesine uzanır ve forniksi oluşturduğu geri kıvrılma noktasından itibaren de limbusa kadar bulbus okülünün üzerini örter (Srinivasan ve ark, 1992).

Göz dokuları arasında en büyük alanlardan birisine sahip olmakla birlikte kedi ve köpeklerde konjunktivanın primer hastalıkları sadece birkaç enfeksiyonla sınırlıdır. Bunun tersine konjunktivanın sekonder hastalık ve bozuklukları ise oldukça fazladır (Gelatt, 2013).

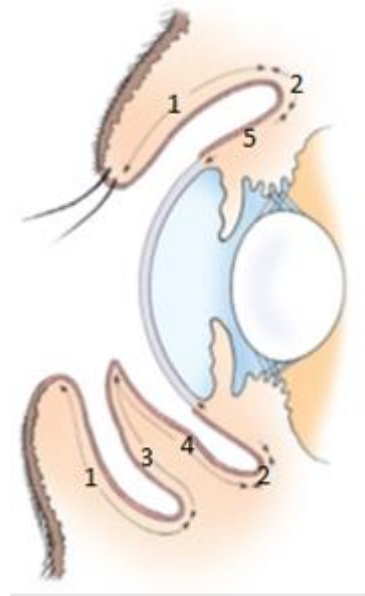
Konjunktiva problemlerinin ortaya konulması kapsamlı anamnez sorgulaması, fiziksel muayene ve kapsamlı bir oftalmik muayene ile çoğu zaman mümkün olabilmektedir (Hendrix, 2007).

Kliniğimize getirilen kedi ve köpeklerde göz hastalıklarının oranı her geçen gün artış göstermektedir. Bunlar içerisinde konjunktiva hastalıklarının sayısı azımsanmayacak boyuttadır. Bu çalışma ile kedi ve köpeklerde karşılaşılan konjunktiva lezyonu ve hastalıklarının olası etiyoloji ve klinik görünümü ortaya konularak; tanı ve uygulanan sağaltım yöntemlerinin elde edilen sonuçların paylaşılmasının bilgi birikimine ve klinisyen meslektaşlarımıza katkı sağlaması ümit edilmektedir.

2. GENEL BİLGİLER

2.1. Anatomi

Müköz bir membran olan konjunktiva; göz kapaklarının kenarından başlayarak alt ve üst göz kapaklarının iç yüzünün sarar, orbita'ya doğru derinlemesine uzanır ve forniksi oluşturduğu geri kıvrılma noktasından itibaren de limbusa kadar bulbus okulinin yüzeyini kuşatır (Gelatt, 2013). Konjunktivanın göz kapaklarının iç yüzeyini örten kısmı palpebral konjunktiva, buradan göz küresi içerisine doğru dönen kısmı ise bulbar ya da oküler konjunktiva adını alır (Reece, 2009).



Şekil 1. Konjunktiva alanları; (1) palpebra, (2) fornix, (3) anterior palpebra tertia, (4) posterior palpebra tertia, (5) bulbar konjunktiva (Slatter, 2013).

Konjunktiva damar ağı bakımından zengin bir dokudur (Murphy ve Pollock, 1993). Konjunktiva siliyer arterin dalları, dorso-ventral palpebral arterler ve malar arterler ile beslenir (Şaroğlu, 2013; Slatter, 2013). İki adet lenf ağı bulunur. Bunlardan biri yüzlek diğeri derinde bulunur. Lenf drenajı Regional lenf nodülleri tarafından sağlanır (Akın ve Samsar, 2005). Konjunktivanın innervasyonu; infratrohlear, frontal ve siliar sinirlerin uzantıları ile sağlanır (Murphy ve Pollock, 1993).

Yüzey katmanı keratinize olmayan çok katlı yassı epitel hücreleri ile altında yer alan substantia propria'dan oluşur (Slatter, 2013). Substantia propria'nun yüzeysel katında dışa dönük çok sayıda lenf düğümçükleri bulunur. Dokunun görevi dolaşımında yer alan mononükleer hücrelere antijeni sunmaktır (Eichenbaum ve ark, 1987; Srinivasan ve ark, 1992). Ayrıca konjunktiva gevşek bağ dokudan oluşur ve stroması; fibrositler, mast hücreleri, lenfositler, plazma hücreleri ve makrofajlardan da zengindir (Şaroğlu, 2013).

2.2. Normal Konjunktival Flora

Sağlıklı hayvanların konjunktivasında çeşitli bakteriler bulunur. Bunlar içerisinde en çok izole edilenleri gram-pozitif aerob bakterilerdir. Gram-negatif bakteriler sağlıklı köpeklerin konjunktivasında ancak %7-8 oranında izole edilebilmiştir. Anaerob bakteriler oldukça nadir izole edilir (Bistner ve ark, 1969; Urban ve ark, 1972; McDonald ve Watson, 1976; Teixeira ve ark, 2002; Thangamuthu ve Rathore 2002). Çok nadir de olsa bazı durumlarda konjunktival florada bazı mantar etkenlerine (*Cladosporidium oxysporum*, *Curvularia*) de rastlanabilmektedir (Samuelson ve ark, 1984).

2.3. Etiyoloji

Konjunktivitisin nedenleri arasında birçok etken söz konusudur. Nedenlerine bakacak olursak bunlar; bakteriler, paraziter nedenler, allerjenler, travma veya mekanik iritanlar olabileceği gibi diğer oküler veya sistemik hastalıklara bağlı olarak da konjunktivitis şekillenebilmektedir (Ameet-Singh ve ark, 2004; Gelatt, 2013).

Tablo 1. Konjunktival hastalıklarda etiyoloji (Akın ve Samsar, 2005).

Paraziter hastalıklar Leishmaniasis Ehrlichiosis	Nörolojik hastalıklar Horner sendromu Tetanoz Nörovejetatif bozukluklar	Viral hastalıklar (yangısal) Herpes virüs enfeksiyonu Mycoplasmosis Clamydiosis Juvenil sellülitis Canine distemper
		Tümörler(infiltrasyon) Lenfoma

Tablo 2. Konjunktivitilerin sınıflandırma yöntemleri (Slatter, 2013).

Etiyolojik Faktörler	Süresi	Görünüm
- Bakteriyel	- Akut	- Mukoid
- Viral	- Subakut	- Purulent
- Fungal	- Kronik	- Mukopurulent
- Parazitik	- Tekrarlayan	- Hemorajik
- İmmun aracılığı yetmezlikler		- Folliküler
- Toksik ve kimyasal ajanlar		- Membranöz
- Kuruluk (gözyaşı filmi anormallikleri, lagoftalmus, entropion)		- Psuedomembranöz
- Allerjik		
- Sürtünme		
- Endojen (distichia, entropion, trichiasis)		
- Ekzojen (yabancı cisim, toz veya partiküller)		

2.4. Konjunktivitislerin Temel Klinik Bulguları

Şemozis (ödem); akut konjunktivitiste, toksik maddelere maruz kalma durumlarında ve travmaya bağlı olarak şekillenir. *Epifora (oküler akıntı)*; genellikle konjunktivitis olgularında mukopurulent karakterdedir. Akıntının rengi şeffaftan sarıya doğru değişkendir. Bu rengi gözyaşı içerisindeki hücresel artıklar ve yangı mediatörleri belirler. *Hiperemi (kızarıklık)*; konjunktival veya siliyer damarlardan kaynaklanır. Aktif hiperemide konjunktiva parlak kırmızı renktedir. Pasif hiperemide ise bölgede venöz geri dönüşün sekteye uğramasıyla şekillenir (Şaroğlu, 2013).

2.5. Köpeklerde Görülen Enfeksiyöz Konjunktivitisler

2.5.1. Bakteriyel Konjunktivitisler

Köpeklerde, *Staphylococcus aureus*, *Staphylococcus epidermidis* ve *Streptococcus spp.* normal olarak gözde bulunurlar, zayıflayan savunma sistemi sonucunda konjunktiva florasında sayıları artarak hastalık yapma özelliği kazanırlar (Slatter, 2013). Mikroorganizmaların tip ve miktarı ile virulansını etkileyen diğer faktörler, gözkapığı konformasyonu, immun durum ve irritan faktörlerdir (Şaroğlu, 2013). Köpeklerde lakrimal filmdeki lyozim'in konsantrasyonu bakterilerin patojenitelerini etkiler (Akın ve Samsar, 2005). Ayrıca akut bakteriyel konjunktivit özellikle kirli sularda yüzen köpeklerde ortaya çıkabilir (Slatter, 2013).

Bakteri kaynaklı konjunktivitelere, köpeklerde kedilerden daha sık rastlanır. Klinik olarak normal köpeklerin %91'inde konjunktivadan bakterilerin izole edildiği belirtilmektedir. 150 sağlıklı köpeğin konjunktivasında; *Staphylococcus epidermidis* (%55), *Staph. aureus* (%45), *alfa hemolitik streptococcus* (%34), difteroidler (%30), *Neisseria sp.* (%26), *Pseudomonas sp.* (%14), *nonhemolitik streptokoklar* (%12) ve *beta-hemolitik streptokoklar* (%7.3) izole edilmiştir (Martin, 1973).

Sitolojik muayenede; akut olgularda çok sayıda nötrofil ve dejenere olmuş epitel hücreleri bulunur, kronik olgularda nötrofiller ve çok daha fazla sayıda mononükleer hücreler bulunur (Gelatt, 2013).

Kronik bakteriyel konjunktivitiser genellikle göz kapağı anomalileriyle, kulak ve deri enfeksiyonlarıyla ilişkilidir. Tedavi edilmeyen akut olgular daha sonra kroniğe dönüşür. Eksudasyon müközden mukopurulente deęişir, konjunktiva kalınlaşır, hiperemiktir (Slatter, 2013).

Spesifik tedavi, kültür ve antibiyotik duyarlılık testlerine dayanan antibiyotik veya antibiyotik-steroid uygulamasını içerir. Başlangıçta geniş spektrumlu bir topikal antibiyotiğe çoęu hayvan 3-5 gün içerisinde iyi yanıt verir (Martin, 2005). Gram pozitif bakteriyel konjunktivitiserde; kloramfenikol, eritromisin veya basitrasin, neomisin ve polimiksin-B gibi antibiyotikler; gram negatif bakteriyel konjunktivitiserde ise; tobramisin, neomisin ve polimiksin-B topikal olarak kullanılabilir (Gerding ve ark, 1988).

2.5.2. Viral Konjunktivitiser

Köpeklerde çok sayıda virüsün konjunktivitise yol açtığı bildirilmekle birlikte en çok karşılaşılanı canin distemper virüsüdür (CDV). CDV'nin erken evrelerinde konjunktivitis sıklıkla görülür (Slatter, 2013). Bilateral seyreden seröz karakterli, ilerleyen dönemde purulente dönüşen bir konjunktivitis formu görülür (Akın ve Samsar, 2005). Distemper virüsü, konjunktivitisin yanında korioretinitis, keratokonjunktivitis sikka ve optik nöritise de neden olur (Ledbetter ve ark, 2009).

Epitelyal hücrelerde sitoplazmik inklüzyon cisimciklerinin konjunktival kazımalarda bulunması zordur, ancak viral antijen IFA veya PCR ile saptanan viral DNA ile tespit edilebilir (Slatter, 2013). Başlangıç dönemlerinde yapılan sitolojik muayene mononükleer hücreler dikkati çeker (Gelatt, 2013). İntrasitoplazmik inklüzyon cisimcikleri ise enfeksiyonun dört ve altıncı gününden itibaren görülür ve ilerleyen günlerde kaybolurlar (Akın ve Samsar, 2005). İnküzyon cisimcikleri bilhassa üçüncü göz kapağı konjunktivasından alınan kazıntılarda görülebilir (Gelatt, 2013). Ayrıca korneada bulanıklaşma ve Schirmer gözyaşı testinde normalin altında deęerler ve bilateral rhinitis gözlenir. Sekonder bakteriyel enfeksiyonlar klinik tabloyu ağırlaştırır (Şaroęlu, 2013).

Hastalığın saęaltımında, lokal ve sistemik antibiyotikler, kabuk ve akıntıları temizlenerek suni gözyaşı takviyeleri kullanılır (Şaroęlu, 2013).

Herpes virüs, köpeklerde kronik folliküler konjunktivite, dişi köpeklerde vaginite, erkek köpeklerde ise balanite neden olur. Ayrıca yavru (neonatal) köpeklerde ölüme neden olabilir.

Herpes virusa baęlı olarak, kpeklerde lipit keratopati grnmne benzer bir tablo da geliřebilir (Martin, 2005).

Adeno virs tip-1 ve tip-2 kpeklerde sık olmasa da konjunktivitise neden olabilmektedir. Klinik grnmde bilateral hiperemi, serz ya da seromkz eksudat belirgindir (řaroęlu, 2013).

2.5.3. Fungal Konjunktivitiser

Fungal konjunktivitis kpeklerde nadir grlen bir enfeksiyondur. *Blastomyces dermatitidis* enfeksiyonu, alt gz kapaęı konjunktivasında nodl oluřmasına neden olabilir. Tanı, sitolojik muayene ve biyopsi sonularına dayanılarak ortaya konur. Saęaltımında ise sistemik itrakonazol tedavisinden yararlanılır (Brooks, 1991).

2.5.4. Paraziter Konjunktivitiser

Kpeklerde paraziter konjunktivitis nedenleri arasında onkoserka trleri, thelazialar, toxoplasma trleri yer almaktadır. Onkoserka trleri periorbital dokularda ve konjunktivada granlomatz řiřkinlik ve kist benzeri lezyonlara neden olur. Thelazialar ise konjunktival irritasyona yol aarlar (řaroęlu, 2013). *Toxoplasma gondii* olgusunda diagnostik olarak kpeklerde KCS, limbusta sarı renkte konjunktiva kitlesi grlr (Swinger ve ark, 2009). Kesin tanı sitolojik ve immunohistokimyasal analiz sonucu konulur (řaroęlu, 2013).

Tedavide nematodların buldukları yerden fiziksel yntemler kullanılarak ıkarılması yoluna bařvurulur. Bu amala topikal olarak moksidektin veya tetramizol ile deriye haricen imidaclopride (%10) ve moksidektin (%2,5) uygulanır (Bianciardi ve ark, 2005). Toxoplasma olgularında ise klindamisin ve ponazuril kullanılan ilalardır (Swinger ve ark, 2009).

2.6. Köpeklerde Görülen Nonenfeksiyöz Konjunktivitiser

2.6.1. Alerjik Konjunktivitiser

Alerjik konjunktivitis olguları, doğrudan temas veya inhalasyon yoluyla konjunktivanın antijenlere maruz kalması sonucu ortaya çıkar. Daha yaygın olarak atopi veya alerjik reaksiyon belirtileri görülebilir (Slatter, 2013).

Köpeklerde gözlenen atopi, tip 1 aşırı duyarlılık reaksiyonu içinde tanımlanır (Glaze, 1991; Lourenco-Martins ve ark, 2011). Köpeklerde aşırı immunglobulin E üretimine yol açan genetik bir yatkınlık söz konusudur ve atopinin nedeni olarak görülebilir. Duyarlılığa neden olan etkenlerden en yaygın olanları toz, polen ve bakteri toksinleridir (Lavach ve ark, 1977).

Klinik bulgularda periocular eritem, konjunktival hiperemi, seröz akıntı, şemozis, folliküler veya papillar konjunktivitis yer alır. Eş zamanlı olarak deride, patilerde, burun boşluğunda, kulaklarda veya farekste yangı şekillenir (Slatter, 2013).

Alerjik konjunktivitis olgularının tanısı, kortizon tedavisine yanıt, geçmişi ve eşlik eden sistemik bulgulardan yararlanılarak sıklıkla varsayımsaldır. Konjunktival sitoloji, eozinofiller, lenfositler ve plazma hücrelerinin bulguları tanıya yardımcı olabilir (Martin, 2005).

Sağaltımda; topikal oftalmik kortikosteroid tedavisi olabildiğince düşük sıklıkta ve konsantrasyonda kullanılarak sağaltıma başlanır. Hafif olgularda, hidrokortizon gibi düşük etkili bir kortikosteroid kullanılabilir. Şiddetli olgularda, özellikle hastalık seyrinin başlangıcında, deksametazon veya prednizolon gibi daha kuvvetli, nüfuz eden bir kortikosteroidin, topikal uygulanması gereklidir. Köpeklerde bağışıklık sistemine ilişkin konjunktivitis olgularında siklosporinin topikal olarak uygulanması tedavide önerilmektedir. Antihistaminikler alerjik ve eozinofilik konjunktivitis tedavisinde topikal olarak kullanılmaktadır. Sekonder bakteriyel konjunktivitis varsa, topikal oftalmik antibiyotik preparatları kısa vadede yardımcı olabilir. Bununla birlikte, birçok antibiyotik (örneğin Neomisin) alerjik konjunktivitise neden olabilir. Deride (göz kapağı dahil) de lezyonların bulunduğu şiddetli vakalarda kortikosteroidler, daha güçlü bağışıklık baskılayıcı ajanlar, antihistaminikler, antibiyotikler ve hiposensitivasyon terapisi yanı sıra sistemik tedavi gerekebilir (Slatter, 2013).

2.6.2. Folliküler Konjunktivitis

Sebebi tam olarak bilinmemekle beraber genellikle kronik antijenik uyarılar sonucunda ortaya çıkan farklı bir konjunktivitis türüdür (Bromberg, 1980). Yarı şeffaf görünümlü foliküller, üçüncü göz kapağının bulbar yüzeyindeki konjunktivada şekillenir. Sağlıklı köpeklerde foliküller az sayıda ve küçük hacimdedir ve bu durum normaldir. Ancak konjunktivitis şekillendiğinde folliküllerin sayısı ve hacmi artar. Eş zamanlı olarak konjunktivada hiperemi ve mukoid bir akıntı görülür. Genellikle 18 aylığın altındaki köpeklerde daha sık görülmektedir (Glaze, 1991).

Klinik süreç akut ya da kronik olarak gözlemlenir. Akut folliküler konjunktivitis olgusunda; gözyaşı akıntısı, kaşıntı, hafif derece fotofobi ve ağrı mevcuttur. Göz kapağı konjunktivasi ise hafif hiperemiktir. Üçüncü göz kapağının bulbus oculi'ye bakan kısmında bulunan lenf folikülleri hiperemik ve hiperplaziktir. Tıpkı bir böğürtlene benzer (Slatter, 2013).

Kronik konjunktivitis folliküleriste akut olguda görünen belirtiler azalırken, hipertorifiye uğrayan folliküllerin korneada yaptığı irkiltiye bağlı olarak keratitis gelişebilir. İlerlemiş olgularda spastik entropion şekillenebilir ayrıca kronik olgularda folliküller koyu renklidir ve palpebra büzüşmüştür (Akın ve Samsar, 2005).

Tanıda palpebra tertia'nın her iki tarafı dahil olmak üzere bir göz pensi ile tutularak özellikle korneaya bakan tarafında hiperplazik folliküllerin görülmesiyle tanı rahatlıkla konur (Martin, 2005). Konjunktivitis follikularis, palpebra tertia bezi prolapsus'ları organın eversiyonu ve inversiyonları ile karıştırılabilir. Dikkatli bir muayene ile birbirinden ayrılabilir (Akın ve Samsar, 2005).

Enfeksiyon belirtilerinin olmadığı ancak diğer belirtilerin varlığında tedavi 2-3 hafta süren, günde 4 kez topikal steroid damla uygulamalarından oluşur (Stades, 2007). Konjunktival forniksleri derin olan köpeklerde bu bölgelerde çok fazla vejetasyon olabileceği için irrigasyon tedavisi ihmal edilmemelidir (Glaze, 1991). Yapılan bu tedaviden sonuç alınmadığı takdirde veya 3-4 hafta sonra nüks görülürse, cerrahi müdahale gerekebilir. Genç hayvanlarda, operasyon 1-1,5 yaşına kadar ertelenmelidir (Stades, 2007).

Knapp'ın silindirik pensi ile folliküllerin ezilmesi işlemi sıklıkla kullanılan bir yöntemdir. Bu yöntemde folliküllerin ezilmesi esnasında palpebra tertia'nın tüm katmanlarında kompresyon ve yıkımlanmalar meydana gelir (Şaroğlu, 2013). Bu tür işlemler genel anestezi veya sakin hayvanlarda lokal anestezi altında uygulanır (Martin, 2005). Üçüncü göz kapağının serbest kenarı dişsiz bir pens ile tutulur. Knapp'ın silindirik pensi üçüncü göz

kapağı kaidesine yerleştirildikten sonra sıkıştırılıp serbest olan kenara doğru çekilir. Bu işlem birkaç kez tekrarlanır ve foliküllerin yıkımlanması sağlanır (Şaroğlu, 2013).

Foliküller ayrıca gazlı bez yardımı ile de ezilebilir. Ezme işlemi sırasında kanama meydana gelebilir. Bu kanama durdurulduktan sonra foliküllerin yıkımlanıp yıkımlanmadığı kontrol edilir (Akın ve Samsar, 2005). Bir diğer yöntem ise küret yardımı ile foliküllerin yıkımlanmasıdır. Burada dikkat edilmesi gereken küretin yuvarlak bombeli kısmının kornea tarafına bakması ve böylece şekillenebilecek zararlardan uzak durması amaçlanır (Şaroğlu, 2013).

Foliküller konjunktivanın belirli tek bir alanında bulunuyorsa küretaj alternatif bir yöntem olabilir, ancak nüks ihtimali bu yöntemde daha sık görülür. Kimyasal yöntemler ile yapılan küretaj işleminde örneğin $CuSO_4$ kullanıldığında bunun kalıntıları korneaya zarar verebilmektedir. Bütün operatif işlemlerden sonra bölge steril solüsyonlar ile temizlenmelidir. Topikal olarak antibiyotik ve kortikosteroid göz damlaları veya pomatları 7-10 gün süre ile günde 4 kez uygulanmalıdır (Stades, 2007).

2.7. Konjunktival Kitleler (Neoplaziler)

Köpeklerin konjunktivasında yassı hücreli kanser, anjiyoendoteliom, hemanjiom, hemanjiyosarkom, anjiokeratom, papillom ve lenfosarkom gibi tümörler ile karşılaşmak mümkündür (Hare ve Howard, 1977; Hargis ve ark, 1978; Bonney ve ark, 1980; Büyükmihçı ve Stannard, 1981; Gwin ve ark, 1982; Johnson ve ark, 1988; George ve Summers, 1990; Thomsen ve ark, 1991; Scherlie ve ark, 1992; Collins ve ark, 1993; Collier ve Collins, 1994; Kilrain ve ark, 1994; Boscov ve ark, 1998). Konjunktiva tümörleri, göz kapağı tümörlerinin aksine kötü huylu olma eğilimindedir. Metastaz ve eksizyon sonrası nüks oranı fazladır (Collins ve ark, 1993).

Dermoidler, daha çok lateral limbusa yerleşen ektodermal veya mezodermal kökenli doğmasal iyi huylu kitlelerdir (Gelatt, 2013). Dermoidler genelde yavaş büyür (Slatter, 2013). Çoğu zaman, yüzeyindeki kıllar iyice uzayıp irritasyona yol açmadıkça dikkat çekmezler (Gwin ve ark, 1982). Histolojik olarak deriye benzerler (Gelatt, 2013).

Tedavisinde cerrahi eksizyondan yararlanır. Eksizyonun, kıllara bağlı irritasyonların şekillenmesine fırsat vermeden mümkün olduğunca en erken dönemde yapılması önerilir (Gwin ve ark, 1982).

Skvamöz hücreli karsinom (SCC) veteriner hekimlikte en sık görülen konjunktival neoplazilerden biridir. Köpeklerde diğer hayvan türlerine göre daha seyrek rastlanır. Tam olarak etiyojisi bilinmemektedir. Bununla birlikte, en az melanin yoğunluğu olan hayvanlarda ve ultraviyole radyasyona maruz kalmanın yüksek olduğu, yüksek güneş ışığı veya yüksek coğrafi bölgelerde skuamöz hücreli karsinom insidansı çok daha fazladır. Tedavi seçenekleri, enükleasyon, cerrahi tümör eksizyonu, kriyoterapi, hipertermi, immünoterapi, radyoterapi, intralezyonel kemoterapi ve çeşitli kombinasyonlarda kullanılan fotodinamik terapiyi içerir (Slatter, 2013).

Genç köpeklerde sık rastlanan papillomatozis; bulbar, palpebral ve membrana nictitans konjunktivasına yerleşebilir. Etkili tedavisi ise kitlenin cerrahi yoldan eksize edilmesidir (Bonney ve ark, 1980; Brandes ve ark, 2009; Collier ve Collins, 1994; Hare ve Howard, 1977). Oküler papillomların kendiliğinden gerilemesi, özellikle genç hayvanlarda görülmektedir. Konjunktivanın benign (melanositoma) ve malign (melanom) melanositik tümörleri birçok türde görülebilir fakat daha sık olarak kedi ve köpeklerde rastlanılmaktadır (Slatter, 2013).

2.8. Konjunktival Hemorajiler

Köpeklerde sık rastlanan bir durumdur. Çoğunlukla travmalar sonucu şekillenir. Genel oftalmik muayene sonucunda olağan dışı bir durum yoksa bu hemorajiler tedavi gerektirmez. Muhtemelen bu hemorajinin temeli koagülopati ya da vaskülitistir. Ayrıca anjiostromilozis ve von Willebrand faktörü eksikliğinin de köpeklerde konjunktival hemorajiye neden olabileceği göz önünde tutulmalı ve unutulmamalıdır (Whitley ve ark, 2005).

2.9. Keratokonjunktivitis Sikka (Kuru Göz)

Gözyaşı; görmenin sağlıklı bir şekilde devam etmesi için damarsız bir doku olan korneanın öncelikli oksijen kaynağı olması, göz kapakları ile oküler yüzeyler arasında kayganlaştırıcı olması, koruyucu nitelikteki proteinleri içermesi ve debris ya da dökülmüş hücrelerin gözden uzaklaştırılması gibi önemli görevleri üstlenir (Gelatt,2013).

Gözyaşı tabakası üç katmandan oluşur. En dışta lipit katı, ortada aköz kat ve korneaya en yakın mukus katı şeklindedir. Lipit katı, meibomian (tarsal) bezleri tarafından; gözyaşı tabakasının orta katmanı olan aköz formu orbita ve palpebral tertia'da bulunan lakrimal bezler

tarafından oluşturulur (Bron ve ark, 2004; Butovich, 2011; Butovich ve ark, 2008; Mathers, 2004). Bu katman damarsız bir doku olan korneanın metabolik ihtiyaçlarını karşılar (Davidson ve Kuonen, 2004). En iç katman olan mukus katmanı en çok konjunktivadaki goblet hücreleri tarafından üretilir. Yapısında immunglobulin ve mütinde yer alır (Davidson ve Kuonen, 2004; Nichols ve ark, 1985; Royle ve ark, 2008).

Gözyaşı yetersizliği sonucu ortaya çıkan ilk patofizyolojik değişiklik, kornea ve konjunktiva epitel katmanlarının dehidre olarak gerilmesidir. Kayganlık ortadan kalkınca alt ve üst göz kapakları ile membrana nictitans'ın hareketleri sırasında sürtünme ve buna bağlı olarak irritasyon gelişir (Tseng ve Tsubota, 1997). Keratokonjunktivitis sikka veya kuru göz; lakrimal bez sekresyonunun azalması sonucunda ortaya çıkan klinik tablodur (Moore, 1990).

Keratokonjunktivitis sikka, korneada kuruma ve yangı, oküler ağrı, ilerleyici kornea hastalığı ve görüş kaybıyla sonuçlanan aköz gözyaşı eksikliği ile karakterize bir hastalıktır (Helper, 1996). Bu hastalığa yüksek düzeyde predispoze olan ırklar: İngiliz Bulldog, Pug, West Highland Beyaz Terrier'i, Yorkshire Terrier'i, Amerikan Cocker Spaniel'i, Pekingese, Minyatür Schnauzer, İngiliz Springer Spaniel'i gibi köpek ırklarıdır. (Kaswan ve Salisbury, 1990).

2.9.1. Keratokonjunktivitis Sikka'nın Etiyolojisi

İlaça bağlı nedenler: Köpeklerde KCS, trimetoprim-sülfametoksazol, sülfadiazin ve sülfasalazin gibi antibiyotikler de dahil olmak üzere birçok nonsteroid antiinflamatuvar ilaç (NSAID) ile ilişkilendirilmiştir. Sulfa türevi KCS, bu ilaçların azot içeren piridin ve pirimidin halkaları tarafından lakrimal asiner hücreler üzerinde doğrudan toksik bir etkisi ile ilişkilidir. Bu tür ilaçları kullanan hastalarda (%50'sinde) ilacı kullanmaya başladıktan 30 gün içerisinde KCS gözlemlenir. Belirtiler ilk hafta içerisinde ortaya çıkar. KCS ayrıca nadiren kullanılan az miktarda azot halkası içeren fenazopiridin ile ilişkilendirilmiştir. Çoğu köpekte 7-10 gün kullanımı KCS'ye neden olur, ancak kedilerde görülmez. Gözyaşı üretiminde geçici düşüşe neden olan genel anestezi ve topikal veya sistemik atropin de neden olabilir (Slatter, 2013).

Cerrahi olarak indüklenen KCS: Yaygın olarak üçüncü göz kapağı bezinin prolabe olması ve bu bezin çıkarılması işleminden sonra ortaya çıkar. Bu süre ameliyattan 4-5 sene sonrasındır. Ayrıca fasiyal sinirin hasar gördüğü hastalarda da görülebilir (Slatter, 2013).

Orbital ve Suporbital Travma: Bezleri doğrudan etkileyen ya da innerve eden sinirlere zarar veren travma KCS'ye neden olabilir. Bozukluğa sıklıkla travmatik proptosis eşlik eder (Slatter, 2013).

Enfeksiyöz: Köpek distemper virüsü üçüncü göz kapağı bezleri ve lakrimal bezleri etkileyerek geçici veya kalıcı işlev bozukluğuna neden olabilir. KCS aynı zamanda Leishmania enfeksiyonu ve bezlerin fibrosisi veya kanalları ile birlikte olan kronik viral veya bakteriyel konjunktivit ile ilişkilendirilmiştir. Feline herpesvirüs, lakrimal bez kanallarının fibrozisiyle KCS'yi indükleyebilir (Slatter, 2013).

Kongenital Nedenler: Kongenital asiner hipoplazi, Yorkshire Terrier, Pug, Chihuahua ve Bedlington Terrier gibi minyatür ırklarda görülür. Yorkshire Terrier ırkı köpeklerde kongenital KCS tek taraflı olabilir. Göz kapağı agenezisi olan kedilerde, bezlerin veya kanallarının bulunmaması nedeniyle KCS görülebilir (Slatter, 2013).

Senil Atrofi: 10 yaş ve üzeri olan hayvanlarda lakrimal bezlerin senil atrofisine bağlı olarak KCS riski yüksektir. Bir çalışmada Schirmer gözyaşı testi değerleri, 0.4mm/yaş olarak azaldığı gözlemlenmiştir (Slatter, 2013).

Nörojenik Nedenler: Hayvanlarda fasiyal felce bağlı olarak gelişebilir. Bu felç sentral kaynaklı olduğundan kuru göz şekillenir. Perifer fasiyal sinir hasarı olduğunda direkt KCS oluşmaz. Ancak, böyle bir durumda lagoftalmusa yol açarak gözyaşı dağılımında probleme yol açar (Şaroğlu, 2013).

Otoimmün reaksiyonların neden olduğu adenitis: Otoimmün reaksiyonlara bağlı olarak, gözyaşı üreten salgı bezlerinde yangı gelişebilir. Genellikle kronik KCS'li olgularda rastlanmaktadır. Histopatolojik olarak multifokal mononükleer yangı hücresi infiltrasyonu ve değişen derecelerde fibrozis dikkati çeker (Şaroğlu, 2013).

2.9.2. Keratokonjunktivitis Sikka'nın Klinik Görünümü

Klinik görünümü, süre ve şiddete bağlı olarak değişkenlik gösterir. Gözyaşı sekresyonunun aniden kesildiği akut ve şiddetli olgularda, şiddetli oküler ağrı, perifere yayılma eğilimli kornea ülseri ve keratomalazi, ülserlerin derinleşmesiyle descemetosel, sitafilom veya iris prolapsusu gibi klinik belirtiler gözlenir. Çoğu olguda keratokonjunktivitis derece derece ortaya çıkar ve korneada zor fark edilen ince bir vaskülarizasyon ve pigmentasyon ile karakterizedir (Stiles ve ark, 1995).

Ağrının bir belirtisi olarak blefarospazm şekillenir. Olgu kronikleştikçe ortadan kalkar (Şaroğlu, 2013). Blefarospazm olgusuna genelde enoftalmus eşlik eder (Akın ve Samsar, 2005).

Prekorneal Gözyaşı Film Tabakası (PTF)'nin aköz fazı bulunmadığı zaman mukus birikir ve bunun lakrimal sistemden atılmadığı görülür. Bu akıntı normal konjunktivitislerdeki akıntılardan farklıdır. Kalın, ipliksi bir şekilde kornea ile konjunktivayı birbirine yapıştıracak nitelikte olduğu görülür. Korneal vaskülarizasyonların ve pigmentasyon oluşumlarının kronik olgularda önceden süperfişial ilerleyen zamanlarda ise, derin korneal dokulara geçtiği gözlenir. Yüzük benzeri vaskülarizasyon ise tipik bir bulgu olarak değerlendirilir (Akın ve Samsar, 2005).

2.9.3. Keratokonjunktivitis Sikka'nın Teşhisi

Kesin tanı için, mukopurulent keratokonjunktivitis, korneada yangı, pigment ve ülser olan hastalarda Schirmer gözyaşı testi (SGT) sonuçlarının normalden düşük olması yeterlidir. Gözyaşının ölçülmesinde iki tip yöntem kullanılmaktadır. SGT-1 ile göze lokal uygulama yapılmaksızın 1 dakika içerisinde test kağıdının emdiği gözyaşı miktarı kriter alınır. Amaç hem temel gözyaşı düzeyinin hem de refleks gözyaşı miktarının ölçülmesidir. Normal köpeklerde SGT-1 düzeyi 16-25 mm/dakika'dır. SGT-2 testinde ise, lokal anestezikli bir ilaç ölçüm yapılacak göze damlatılır ve ardından ölçüm yapılır. Bu teste lokal anestezik damlatıldığı için refleks gözyaşı miktarı ölçülemez. Ölçüm değeri SGT-1'in yaklaşık %80'i kadardır (Şaroğlu, 2013).

Schirmer gözyaşı testi 1 miktarı dakikada 10mm'nin altında çıkan hastalar kuru göz yönüyle takip edilmelidir. 5mm/dk çıkarsa derhal KCS yönünden sağaltıma başlanılmalıdır.

Klinik pratikte sağlıklı ve gözyaşı yetersizliği bulunan köpekler için aşağıdaki değerler referans kabul edilir (türler ve bireyler arası değişiklik gösterebilmektedir):

- ≥ 15 mm/dk = normal gözyaşı üretimi
- 11–14 mm/dk = erken dönem veya subklinik KCS
- 6–10 mm/dk = orta veya hafif düzeyli KCS
- ≤ 5 mm/dk = şiddetli KCS

(Hawkins ve Johnson,1985; van der Woerd ve Adamcak, 2000; Wyman ve ark, 1995).

Musin yetmezliğinde ise tanı, gözyaşı tabakası sonlanma zamanının (GTSZ) azalması ile konulur. GTSZ testinde kornea flourescein ile boyanır. Boyalı kornea alanına mavi kobalt

filtresi ile bakılır ve flourescein tabakası içerisinde koyu renkli boyasız odaklar belirlenir. Testin yorumlanmasında hasta gözünü kırptıktan sonra boyalı bölgede ilk koyu alan belirleninceye kadar geçen süreye bakılır. Bu süre köpeklerde 20 saniyenin üzerindedir. Ancak 10 saniyenin altında olması ve SGT sonucunun da 12mm/dk'dan fazla çıkması hastada müsün yetmezliğini gösterir. Lipit yetmezliğinin teşhisi oldukça zordur (Şaroğlu, 2013).

2.9.4. Keratokonjunktivitis Sikka'nın Tedavisi

Medikal Sağaltım: Gözyaşı yetmezliğine bağlı oküler yüzey hastalıkları, öncelikli olarak ilaçlar yardımıyla tedavi edilmeye çalışılır. Tedavi; gözyaşı üretimini uyarıcı ilaçlar, gözyaşı yerine geçen ajanlar, topikal antibiyotikler, müsünolitikler, antienflamatuar ilaçlar bir arada, hastalığın durumu ve şiddetine bağlı değişen miktarlarda kullanılmasıyla gerçekleştirilir (Klauss ve Constantinescu, 2004; Dartt, 2009).

Gözyaşı Uyarıcıları (Lakrimostimülantlar) :

Kolinerjik ajanlar: Otonom sinir sisteminin hem sempatik hem de parasempatik dalları tarafından gözyaşı bezleri innerve edilir (Klauss ve Constantinescu, 2004; Dartt, 2009). Pilokarpin parasempatik innervasyonu uyarıcı bir kolinerjik ilaçtır. Ancak bu etkinin ortaya çıkabilmesi için gözyaşı bezlerinin sağlam ve aktif olması gerekmektedir. Oral pilokarpin tedavisi, %1-2'lik oftalmik pilokarpinin köpeğin mamasına damlatılması ile sağlanır (Rubin ve Aguirre, 1967; Smith ve ark, 1994). Bu uygulama günde iki kez 10 kg canlı ağırlığa bir damla olarak uygulanır. Lokal uygulamalar için pilokarpinin dilüe %0.125 veya %0.25'lik çözeltileri göze damlatılması önerilir (Giuliano, 2004; Holmberg ve Maggs, 2004).

İmmunomodülatör ilaçlar: Lakrimostimülan olarak en yaygın kullanılan immunomodülatör Tolypocladium infantum adlı mantardan üretilen Siklosporin A'dır. Bir diğeri ise Takrolimus'tur (Moore, 2004). T-hücresi aktivasyonunu önleyici etkiye sahiptir. Sağlıklı hayvanlarda baskılayıcı T-hücrelerinin daha baskın, yardımcı T-hücrelerinin daha az olduğu dikkati çeker. KCS'de bu denge bozulur ve yardımcı T-hücreleri daha baskın olurlar. Siklosporin A, yardımcı T-hücrelerini baskılayarak eski dengeye geri getirir (Jabs ve Prendergast, 1987).

Siklosporinin %1-2'lik solüsyonları günde 1-2 kez lokal olarak göze uygulanır ve iyi bir sonuç alınır. Bazı olgularda yanıt almak 4-6 hafta sürebilir. Siklosporinlerin esas yanıt verdiği olgular otoimmün kaynaklı hastalıklardır. Lokal uygulanan siklosporinin temelde iki farklı etkisi vardır; birincisi lakrimomimetik etkisi, ikincisi ise oküler yüzey ve bez yapıları üzerine

olan yangı giderici etkisidir. Ayrıca bu ilaç goblet hücrelerinden daha fazla mün salgılanmasını sağlar. Böylece konjunktivitisin şiddetini ve mukus akıntısının miktarını azaltır (Şaroğlu, 2013).

Takrolimus gibi kalsinörin inhibitörlerinin de köpeklerde KCS'de olumlu etkileri vardır. Siklosporinlerden 10 ile 100 kat daha fazla etkinliğe sahiptir. Veteriner hekimlikte %0,02-0,03 konsantrasyonda takrolimus preparatları hazırlanarak tedavide kullanılır (Gelatt, 2013).

Antibakteriyel Ajanlar: Keratokonjunktivitis sikka olgularında oküler yüzeylerin etkin şekilde temizlenememesi sonucunda gelişen sekonder bakteriyel enfeksiyonları kontrol altına almak için geniş spektruma sahip antibiyotikli merhemler veya damlalar kullanılır. Günde 3-4 kez uygulanır (Petersen-Jones, 1997).

Antiinflamatuvar Tedavi: Klinik belirtileri hafifletmek amacıyla ek tedavi olarak uygulanır (Giuliano, 2004; Holmberg ve Maggs, 2004). Ağrıyı hafifletmek, konjunktivitisin şiddetini azaltmak ve kronik keratitisi ilişkili ortaya çıkan kornea opasitelerini küçültmek için topikal kortikosteroid uygulamaları sık kullanılır. Koritokosteroid uygulamalarında dikkatli olunmalıdır. Çünkü kornea ülseri varsa iyileşmenin gecikmesine yol açarlar (Salisbury ve ark, 1995).

Gözyaşı yerine geçen preparatlar (Lakrimomimetikler, Yapay Gözyaşı): Doğal olarak salgılanan gözyaşı yetersiz olduğu için sağaltımın hemen hemen her aşamasında suni gözyaşı uygulamaları yapılmaktadır. Lakrimomimetikler, gözyaşı bileşiminde aköz, müsün ve lipitten birisi ya da birkaçının eksikliğini telafi eden maddeler içerirler. Başlangıçta günde 4-6 sefer diğer ilaçlar ile birlikte topikal kullanılır (Şaroğlu, 2013).

Aköz gözyaşı ilavesi en çok metilselülöz içeren preparatlar ile sağlanır. Dekstran ve polivinilpirolidon (povidon) gibi lineer polimerler müsün yerine geçme özelliğine sahiptir. Müsün yerine geçme özelliğine sahip viskoelastik maddelere örnek olarak hiyaluronat, kondroitin sülfat ve %1-2 metilselülöz gösterilebilir. Lanolin, vazelin ve mineral yağ gibi maddeleri içeren preparatlar lipidik salgının yerini tutması amacıyla kullanılır (Gelatt, 2013).

Müsünolitik-Antikollajenaz Ajanlar: Kuru göz hastalığı sırasında aşırı eksudat ve mukoid debrisin uzaklaştırılması için %5-10'luk konsantrasyonda asetilsistein preparatları mukolitik özelliğinden dolayı kullanılır (Gelatt, 2013). Oküler yüzeydeki epiteliyotoksik etkisini azaltmak için %5'lik olacak şekilde suni gözyaşı ile seyreltilerek günde 2-4 kez topikal olarak kullanılır (Şaroğlu, 2013).

Operatif Sağaltım: Kuru göz hastalarında punkta nasolakrimalisin farklı teknikler yardımıyla tıkanması, gözyaşı drenajını engellenmesi ve bu sayede gözyaşının biriktirilmesi

mantığıyla geliştirilen bu teknik son yıllarda köpek keratokonjunktivitis sikka tedavisinde kullanılmaya başlanmıştır (Williams, 2002; Gelatt ve ark, 2006).

Köpeklerde keratokonjunktivitis sikka'nın tedavisi için öngörölmüş iki cerrahi teknik bulunmaktadır. İlki tükürüğü göze yönlendirmek için "parotis bezi akıtıcı kanalının yerinin değiştirilmesi" ikincisi ise göz kapağı aralığının kısmen daraltılması ile kısmen daha etkin bir göz kırpmaya hareketi oluşturmayı amaçlayan "parsiyel tarsorafı" işlemidir (Gelatt, 2013).

Stenon Kanalının Transpozisyonu (Parotis bezi akıtıcı kanalının yerinin değiştirilmesi): Siklosporinlerin kuru göz hastalığında kullanılmasından sonra operatif girişler azalmıştır (Şaroğlu, 2013). İlaç tedavisine 2-3 ay boyunca yanıt vermeyen olgularda Schirmer test değeri hala 0 mm/dakika olan köpekler için dikkate alınabilecek bir operasyondur (Rhodes ve ark, 2011).

Preoperatif Değerlendirme: Keratokonjunktivitis sikka'lı köpeklerde bazen kserostomi (ağız kuruluğu) durumu da olabilir. Böyle köpeklerde stenon kanalı transpozisyon operasyonu için uygun değildir. Tükürüğün stenon kanalı ağızından akışını kontrol etmek amacıyla bir damla oftalmik atropin solüsyonu dile damlatılır ve papilla'dan tükürük akışı izlenir (Gelatt, 2013).

Tükürük gözyaşına oranla daha fazla mineral içerir. Operasyondan sonra kornea veya göz kapakları kenarlarında mineral tortuları kalabilir. Mineral tortularının önüne geçmek için yapay gözyaşı solüsyonlarının içinde hazırlanan %1-2'lik EDTA günde 2-3 kez topikal uygulanır (Rhodes ve ark, 2011). Siklosporin A'nın topikal sürekli kullanılması da mineral tortularının önüne geçer. Bu etki siklosporinin sahip olduğu lubrikant, müsinojenik ve antiinflamatuvar özelliklerinden kaynaklanmaktadır (Gelatt, 2013).

2.10. Kedilerin Primer Konjunktivitisleri

2.10.1. Kedilerin Viral Konjunktivitisleri

2.10.1.1. Herpesvirusa bağlı konjunktivitisler

Erişkin ve yavru kedilerde konjunktivitisin başlıca nedeni herpesvirus-1 (FHV-1)'dir (Studdert ve Martin, 1970; Crandell, 1971; Wardley ve ark, 1976; Ellis,1981). FHV-1

kedilerde aynı zamanda rhinotracheitise neden olan etkidir. Felin herpes virüs-1 solunum yolu epitel hücrelerine ve konjunktivaya afinite gösterir (Şaroğlu, 2013). Kedi yavrularında, iştahsızlık, ateş, hapşırma, öksürük, rinit ve nasal akıntı ile eş zamanlı olarak oküler bir akıntı ile birlikte seyreden konjunktivitis ile karakterizedir (Hoover ve ark, 1970; Nasisse ve ark, 1989a). Seyrek de olsa korneayı da enfekte eder (Gelatt, 2013).

Konjunktivitis hiperemi, blefarospasm, kemozis ve oküler akıntı ile karakterizedir. Bazı kediler de konjunktivitis şiddetli seyreder ve konjunktival yüzeyde ülserlere neden olur (Bistner ve ark, 1971; Nasisse, 1982). Etken kornea epiteliyumunda da çoğalarak kornea ülserlerine neden olabilir. Bu ülser dentritik tiptedir (Şaroğlu, 2013). Konjunktival yüzeyde fibrinli ve hücrel eksudat tespit edilebilmektedir. Kornea ülserleri ile konjunktival ülserlerin birbiri üzerine gelmesi yapışmalara neden olabilmektedir (Bistner ve ark, 1971; Nasisse, 1982).

Primer enfeksiyon tipik olarak yavrularda maternal antikorların azalmaya başladığı 8-12 haftalık yaşta gözlenir. FHV-1' e karşı yeterli immunitenin oluşabilmesi için intranasal ya da paranasal aşılamaya yapılmalıdır (Greene, 2006).

Ergin kedilerde kesin tanıyı ortaya koyabilmek için konjunktivitis görülen her kedide konjunktival kazıntı ya da sürme preparat ve sitoloji mutlaka gerekmektedir. Serum antikor titreleri, sadece aşılanmamış kedilerde potansiyel olarak yararlıdır fakat bazı durumlarda bu titreler öngörülebilir bir şekilde artmayabilir (Nasisse, 1990). Klinik olarak normal kediler, kronik konjunktivitisli kediler ve akut üst solunum yolu hastalığı olan kedilerde, serum nötralize edici antikor ve ELISA testleri kedilerde FHV-1 tanısında yardımcıdır (Maggs ve ark, 1999). PCR testi viral DNA tespiti için en duyarlı testtir (Nasisse ve ark, 1993; Stiles ve ark, 1997a, 1997b). FHV-1'in neden olduğu konjunktiviste, tipik sitolojik bulgular epitel hücreleri ve nötrofillerdir (Cello, 1967, 1971; Hoover ve ark, 1978; Shewen ve ark, 1978; Studdert ve ark, 1981; Johnson, 1984; Wills ve ark, 1984).

Kortikosteroidlerin FHV-1 enfeksiyonlarında oküler belirtiler gösteren hastalarda kullanılması kontraendikedir (Şaroğlu, 2013). İmmun sistemi zayıflatması latent durumda olan enfeksiyonu aktive eder (Slatter, 2013). Eğer bu tür ilaçlar kullanırsa virusun etki süresi uzar, klinik belirtiler şiddetlenir (Şaroğlu, 2013). Siklosporinlerin de immunsupressif etkilerinden dolayı primer oküler viral enfeksiyonlarda kullanımı kontraendikedir (Slatter, 2013). İmmunizasyon amacıyla kullanılan interferonların etkinliği hakkında yeterli çalışma bulunmamaktadır. Bu amaçla kullanılan ilaçlar lokal veya intranasal olarak kullanılır (Şaroğlu, 2013).

Klinik bulgular şiddetli, sürekli veya tekrarlayan olduğunda ve özellikle korneal tutulum olduğunda (ülserasyonlu veya ülserasyonsuz) antiviral ajanlar tedavi için düşünülebilir (Slatter, 2013). İdoksiuridin, adenin arabinosid ve triflorotiyimidin antiviral amaçla kullanılacak oftalmik formülasyonları da olan ilaçlardır. (Bu ilaçların etkileri sırasıyla triflorotiyimidin, İdoksiuridin, adenin arabinosid). Korneada lezyon bulunan hastalarda o dokuya penetre yeteneği en yüksek olan triflorotiyimidin tercih edilebilir. Uygulamalar ilk gün dört (4) saatte bir, daha sonraki günler ise günde beş (5) kez sağaltıma devam edilir. Yalnız bu ilaçlar kedilerde oküler irritasyona neden olabilir. Bu yüzden kullanımları sınırlıdır. İnsanlarda herpes simpleks enfeksiyonunun sağaltımı için kullanılan asiklovir kedi herpes virüs-1'e karşı etkisi triflorotiyimidinden yüz (100) kat daha düşük olduğu yapılan çalışmalarda kanıtlanmıştır (Şaroğlu, 2013).

Akut enfeksiyon olgularında ise sağaltım semptomatik olarak gerçekleştirilir (Slatter, 2013). Sekonder bakteriyal enfeksiyonların önüne geçebilmek için öncelikle lokal ya da sistemik antibiyotikler kullanılmalıdır. Bu amaçla günde dört (4) veya beş (5) kez antibiyotikli pomatlar kullanılabilir. İlacın daha iyi nüfus etmesi, etkinliğinin artırılması amacıyla uygulamadan önce oküler akıntuların uzaklaştırılması gerekmektedir (Şaroğlu, 2013). Ilık yaş antiseptik solüsyonlar ile göz temizlendikten sonra antibiyotik veya diğer ilaç uygulamalarına geçilir (Akın ve Samsar, 2008). Antibiyotik pomat olarak ise tetrasiklin içerenler önerilir. Tetrasiklinler, chlamydia ve mycoplazmalara da etkilidir. Böylece miks enfeksiyonların da önüne geçilmiş olunur (Şaroğlu, 2013).

Feline Herpes Virüs-1'in neden olduğu konjunktivitelerde L-lysine uygulaması, hastalığın şiddetini azaltma amacıyla kullanılabilir fakat hastalığın süresini kısaltmaz. Lysine uygulamaları çok sayıda kedinin bir arada yaşadığı ortamda, şüpheli kedilerin bulunduğu durumlarda profilaksi amacıyla kullanılabilir. Sağaltıma yardım amacıyla 12 saatte 1, 500 mg dozunda peros uygulanır (Şaroğlu, 2013).

2.10.1.2. Kalisivirüs konjunktivitisi

Konjunktiva için FHV-1'den daha az patojendirler buna rağmen konjunktivitise sebep olmaktadır (Kahn ve Gillespie, 1971; Love, 1975). Kediler FCV enfeksiyonundan kendiliğinden kurtulabilir ama bazı kediler kronik olarak enfeksiyonu taşırlar ve virüsü sürekli olarak yayarlar. Topikal oftalmik antiviral ilaçlar mevcut virüslerin DNA replikasyonunu bozarak etkili olduğu için RNA virüsüne karşı etkisizdir (Love, 1975).

2.10.2. Kedilerde *Chlamydia*lara Bağlı Olarak Gelişen Konjunktivitis

Chlamydia felis, obligat hücre içi gram negatif bir bakteridir ve muköz membranlara affinite gösterir. Kedilerde primer konjunktivitise sebep olan en yaygın patojendir (Cello, 1967, 1971; Hoover ve ark, 1978; Shewen ve ark, 1978; Studdert ve ark, 1981; Johnson, 1984; Wills ve ark, 1984).

C. felis'e ilişkin akut enfeksiyonlarda konjunktival hiperemi, şemosis, seröz oküler akıntı ve blefarospazm görülür (Wyrick ve Richmond, 1989). Başlangıçta konjunktiva şemotik, yüzeyi pürüzsüz ve parlak, grimsi pembe görünümündedir (Şaroğlu, 2013). Orta şiddette burun akıntısı da şekillenebilir. İlk önce tek göz de konjunktivitis şekillenir ilerleyen birkaç günde her iki gözü de etkileyerek devam eder. Tedavi gerçekleştirilmez ise konjunktivitis kronikleşir (Wyrick ve Richmond, 1989).

Kronik olgularda konjunktivada hiperplazi, hiperemi ve follikül gelişimi gözlenebilir. Hastalığın genel bulguları şiddetli rinitis ve glossitistir (Şaroğlu, 2013).

Konjunktiva epitel hücrelerinin sitoplazmasında karakteristik inklüzyon cisimciklerinin görülmesi ile teşhis edilir veya konjunktivadan alınan kazıntıda floresan antikor testinin pozitif sonuç vermesiyle tanı konulur. Inklüzyon cisimcikleri hastalığın üçüncü gününden itibaren bulunmaktadır ve ilerleyen iki haftalık süreçten sonra sayıları azalmaktadır (Storz ve Kaltenboeck, 1993).

Klamidyal organizmalar tetrasiklin, eritromisin, rifampin, flourokinolonlar ve azitromisine duyarlıdır (Johnson ve ark, 1983; Stamm, 1998). Canlı aşı ile aşılama enfeksiyona karşı en iyi korumayı sağlar (Kolar ve Rude, 1977; Mitzel ve Strating, 1977; Shewen ve ark, 1980a; Wills ve ark, 1987). Aşılansız kedilerin aşılansız kedilere oranlara hastalığı daha hafif atlattığı gözlenmiştir (Sykes, 2005).

2.10.3. Yenidoğan (Neonatal) Konjunktiviti

Yeni doğan kedi yavrularında akut konjunktival yangı ile belirginleşen bir sendromdur. Çoğunlukla mukopurulent karakterde olan bol miktarda göz akıntısı görülür. Yavrular 10-14 günlük iken fizyolojik ankilobleferonun ortadan kalkmasından ve çözülmesinden önce enfeksiyon gelişirse göz kapakları karakteristik bir görünüm olan şişkin bir hal almaktadır (Gelatt, 2013).

Tedavide geniş spektrumlu antibiyotiklerin topikal olarak uygulanması ile gerçekleştirilir. Eğer göz kapağı kenarları yapışmış ise palpebral açıklığın medial göz açısından laterale doğru hareket ettirilen bistüri ya da makas yardımıyla açılması gerekmektedir. Eğer yavru 10-14 günlük yaştan daha küçük ise ankiloblefaron açıldığında gözyaşı üretimi ve göz kırpma refleksi yetersiz olacaktır. Bu tür vakalarda yapay gözyaşı, topikal antibiyotikler ya da göz kapaklarının tamamının veya bir kısmının kapatılması gerekebilir (Gelatt, 2013).

2.10.4. Kedilerde Keratokonjunktivitis Sikka

Çok sık gözlenirse de kedilerde en önemli lakrimal sistem hastalığıdır. Asıl sebebi tam olarak ortaya konulamamıştır (Arnett ve ark, 1984). Nörolojik KCS'nin lakrimal bezlerin parasempatik innervasyonunu bozan hastalıkları izleyerek oluştuğu düşünülmektedir (Kidder ve ark, 2008).

2.11. Üçüncü Göz Kapağı Hastalıkları

Üçüncü göz kapağı; birçok evcil hayvan türünde bulunan ve medial kantus bölgesindeki membran şekilli aksesuar göz kapağıdır. Temel görevi korneayı dış etkilere korumaktır ve aköz gözyaşı üretimine katkıda bulunmaktadır (Gelatt, 2013).

2.11.1. Anatomisi, Histolojisi ve Fonksiyonları

Üçüncü göz kapağı; "T" şeklindeki hyalin kıkırdak dokusu, üçüncü göz kapağı bezi, bulbar ve palpebral yüzeyi örten konjunktiva, bulbar yüzeyin altındaki sayısız yüzeysel lenf foliküllerinden oluşur (Slatter, 2013).

Üçüncü göz kapağı ile göz kaslarının fasiyaları arasında sıkı bir bağ vardır (Mane ve ark, 1990). Köpeklerde üçüncü göz kapağının kendine ait kasları yoktur (Bromberg, 1980 Samuelson, 2007). Üçüncü göz kapağının bulbar yüzeyinde çok sayıda lenfoid düğümçükler bulunur. Bu lenfatik nodüller ile konjunktivanın epitel katmanı arasında goblet hücreleri yer

almaktadır (Prince ve ark, 1960). Üçüncü göz kapağının bezi seromüközdür ve köpeklerde gözyaşı filminin aköz kısmının %50'si kadarını üretir (Slatter, 2013).

Köpeklerde, üçüncü göz kapağı bezinin hem adrenerjik hem de kolinerjik innervasyonu vardır; kolinerjik reseptörler yoğunluktadır. Üçüncü göz kapağının konumu kısmen orbita düz kaslarının sempatik innervasyonu ile belirlenir. Horner sendromunda olduğu gibi bu sempatik innervasyonun kesintiye uğraması, enoftalmusa ve üçüncü göz kapağının öne çıkmasına neden olur (Slatter, 2013).

Üçüncü göz kapağı preorneal gözyaşı filmi dağılımı, korneanın korunması ve aköz gözyaşı bileşiminin bir kısmını ve immunglobulinlerin üretimini sağlar (Slatter, 2013).

Üçüncü göz kapağı konjunktivasının epitelinde ve glandula niktitansın stroması içinde IgA içeren plazma hücreleri bulunur. Diğer yandan, vücudun diğer bölgeleri için tanımlanmış olan “mukoza-ilişkili lenfoid doku” özelliğinin palpebra tertianın konjunktivası için de geçerli olduğu ortaya konmuştur (Giuliano ve ark, 2002).

2.11.2. Üçüncü Göz Kapağının Anomalileri, Doğusal ve Gelişimsel Bozuklukları

2.11.2.1. Palpebra Niktitans Kıkırdağının Bükülmesi

Üçüncü göz kapağı kıkırdağının gövdesinin bükülmesi (eversiyonu), iri yapılı köpek ırklarında çok sık karşımıza çıkmaktadır. Üçüncü göz kapağı arka yüzünün bir bölümü önden görünür şekil alır (Gelatt, 1970; Martin, 1970; Gelatt, 1972; Bromberg, 1980). Kronik konjunktivitis ve gözyaşı akıntısı şekillenir. Tedavi de en sık kullanılan yöntem, eversiyona uğrayan kıkırdak bölümünün cerrahi girişimler ile uzaklaştırılmasından ibarettir (Martin, 1970).

2.11.2.2. Üçüncü Göz Kapağı Bezinin Prolapsusu (Kiraz göz)

En sık karşılaşılan üçüncü göz kapağı bozukluğudur. Periorbital dokular ile palpebra tertia'nın tabanı arasındaki bağ doku bağlantısının zayıflığından kaynaklandığı düşünülmektedir (Severin, 1996). Normalde ventralde bulunması gereken glandula niktitans'ın dorsale doğru yer değiştirerek üçüncü göz kapağının bulbar yüzeyine doğru

prolabe olmasıdır (Dugan ve ark, 1992; Morgan ve ark, 1993). Üçüncü göz kapağı bezinin prolapsusu, 4 hafta ila 2 yaş arasındaki genç köpeklerin bir hastalığıdır. Başlangıçta konjunktiva altında küçük bir kırmızı kabarcık olarak görülür (Martin, 2005). Bezin yangı nedeniyle büyümesine bağlı olarak sonradan çok daha belirgin hal alır (Gelatt, 2013). Bozukluk tek taraflı olarak şekillenebileceği gibi çift taraflı da olabilir. Amerikan Spaniel Cocker, Puanter, Lhasa Apso, Pekingesese, Beagle ve İngiliz Bulldog ırkı köpekler kiraz göz hastalığına predispozitedir (Martin, 2005).

Cerrahi repozisyon: Prolabe olan glandula niktisans'ın normal pozisyonuna götürülerek tespit edilmesi amacıyla bir çok kurgulanmış teknik vardır. Bu teknikleri; dikişlerle bezi yerine çekmeyi hedefleyen yöntemler ile oluşturulan bir cepten faydalanarak bezi gömmeyi hedefleyen yöntemler olmak üzere iki ana başlık altında toplamak mümkündür (Chang ve Lin, 1980; Helper ve ark, 1974).

Blogg ve Gross teknikleri'nin uygulanışı; palpebra tertianın arka yüzünü saran konjunktivada oluşturulan küçük ensizyon aralığından girilerek, bulbus okülünün inferonazal yüzündeki derin episikleral doku ile bezin ventral bölümü arasında, 3/0 poliglikolik asit ip ile bir dikiş oluşturulur. Bu uzun dikişe sıkı bir düğüm atılması, prolabe durumdaki bezin yerine çekilmesini sağlar (Blogg, 1980). Benzer bir işlem bez ile sklera arasında yapılır ve dikiş iği olarak 5/0 krome katküt kullanılır (Gross, 1983).

Albert ve ark (1982) tarafından kediler için tasarlanmış çektirmeli repozisyon tekniği; İnferonazal limbusun yaklaşık 4mm açığında bulbar konjunktivaya perilimbal ensizyon uygulanır. Episkleral dokular diseke edilerek inferior oblik kas açığa çıkarılır. Açığa çıkarılan inferior oblik kasın tendinöz origo noktası ile bezin tabanı arasında 5/0 ipek iplik ile bir dikiş uygulanır. Dikişin düğümlemesi bezin doğal konumuna gitmesini sağlayan bir kuvvet oluşturarak bezi yerine oturtturur.

Kaswan-Martin tarafından bulunan orbita kenarından destek alan çektirme tekniği; Üçüncü göz kapağının ön yüzünü saran konjunktiva, orbital kenara yakın ve ona paralel şekilde ensize edilir. İki ucunda iğnesi bulunan 4/0 emilmeyen monofilament dikiş ipliğinin bir ucundaki iğne, konjunktivada meydana gelen açıklıktan ilerletilerek orbital kenarın periostundan geçirilir ve ters tarafa yönlendirilerek konjunktival açıklıktan tekrar geri çıkarılır. Periostta oluşturulan dikişin sağlam olup olmadığı ipin uçları gerdirilerek kontrol edilir. Diğer uçtaki iğne ile konjunktival aralıktan tekrar girilerek ipin prolabe olmuş bezin etrafından subkonjunktival olarak çepeçevre dolaşması sağlanır (iki köşede iğnenin dışarı çıkmasına izin verilir ancak, çıkış noktasının yakınından tekrar girilerek tur tamamlanmaya çalışılır.) İçine orbita kenarının periostunu da alan bu dikişin uçları yavaşça çekilerek

düğümlenir ve prolabe olan bez eski, normal pozisyonuna çekilir. Konjunktivda yapılan ensizyon 6/0 poliglaktin 910 iplik ile sürekli dikişle kapatılır (Kaswan ve Martin,1985).

Stanley-Kaswan tarafından tanımlanan ve Kaswan-Martin tekniğinden farklı olarak orbita kenarına ulaşmak için bölgeye yakın alt göz kapağında ikinci bir ensizyon gerçekleştirmeyi öngören modifiye bir tekniktir (Stanley ve Kaswan, 1994).

Twitchell tekniği; palpebra nictitansın anterior yüzünü saran konjunktiva ensize edilir ve subkonjunktival diseksiyon yapılarak bölgede bir cep oluşturulur. Bez, oluşturulan bu cebe 5/0 emilebilir dikiş materyali ile tespit edilir (Slatter, 2013).

Moore tekniği; prolabe olan bezin posterior yüzündeki konjunktiva kavun dilimi şeklinde rezeke edildikten sonra, yara dudakları arasında 7/0 emilebilir dikiş ipliğiyle 1-2 dikişle bez yerine gömülmeye zorlanır. Bu teknikten esinlenilerek tasarlanmış diğer bir teknikte; kavun dilimi şeklinde rezeksiyon yerine konjunktivadan şerit şeklinde daha küçük bir parça eksize edilmekte ve yaranın 1-2 büzdürme dikişi ile kapatılmasıyla bezi yerine gömecek kuvvet oluşturulmasıdır (Gelatt, 2013).

Morgan cep tekniği; prolabe olan bezin posterior yüzündeki konjunktivaya birbirine paralel iki ensizyon gerçekleştirilir. Bu ensizyonlar bezin alt ve üst sınırından yapılır. Subkonjunktival diseksiyon yapılarak bir cep oluşturulur ve bez bu cebe gömülür. Bezin gömülmesi, paralel konjunktiva ensizyonlarının dışında kalan kenarların sürekli dikiş tekniği ile karşı karşıya getirilmesiyle sağlanır. Dikiş materyali olarak 5/0 ya da 6/0 poliglukolik asit veya poliglaktin 910 kullanılır. Postoperatif gözyaşı kisti oluşumunu engellemek adına sürekli dikişin başlangıcı ve bitişi, ensizyon hattından en fazla 1-2 mm taşmalıdır (Martin, 2005).

2.11.2.3. Palpebra Nictitans Protrüzyonu

Glandula nictitans prolapsusu olmaksızın üçüncü göz kapağının bulbus okülü üzerine sarkmasıdır. Palpebra nictitans protrüzyonu primer ve sekonder olarak gelişebilir. İri yapılı köpek ırklarında primer olarak şekillenmektedir. Primer protrüzyon temelde kozmetik bir kusur olarak görülse de konjunktivitis ve epiforaya neden olabilmektedir. Cerrahi girişimler ile üçüncü göz kapağının boyu kısaltılır ve normal konumunda durması sağlanır (Peruccio, 1981).

Sekonder protrüzyon, enoftalmi ve mikroftalmi gibi patolojiler ile hacim artışıyla seyreden retrobulbar lezyonları takiben oluşur (Barnett, 1978). Primer nedenin ortadan kaldırılması tedavi için yeterli olacaktır (Bagley ve ark, 1994; Harkin ve ark, 2002; Johnson

ve Miller, 1990; Martin, 1990; Schrauwen ve ark, 1991; Valentine, 1992; Wise ve Lappin, 1989).

Ayrıca; horner sendromu, tetanoz, disotonomi, kenevir toksikasyonu ve kuduz gibi hastalıklarda da sekonder olarak üçüncü göz kapağı protrüzyonu şekillenebilir (Gelatt, 2013).

2.11.3. Kedilerin Başlıca Üçüncü Göz Kapağı Hastalıkları

2.11.3.1. Horner Sendromu

Kedilerde, gözün sempatik innervasyonu bozulduğu zaman ortaya çıkan bir bozukluktur. Üçüncü göz kapağında düşme, miyozis, ptozis ve enoftalmus gözlenmektedir. En sık rastlanan semptom üçüncü göz kapağının düşmesi ve myozisdir (Kudnig, 2002).

2.11.3.2. Bezin Prolapsusu

Köpekler ile karşılaştırıldığında kedilerde lakrimal bezin prolapsusu nadiren görülür. En çok Burma kedilerinde gözlendiği bildirilmiştir. İran ve kısa tüylü evcil ırk kedi ırkları da etkilenmektedir (Albert ve ark, 1982; Chahory ve ark, 2004; Christmas, 1992; Koch, 1979).

2.11.3.3. Bilateral Üçüncü Göz Kapağı Protrüzyonu

Hastalık sistemik hastalıklar, dehidrasyon ya da yaşlı kedilerde orbital yağ dokusunun kaybına ilişkin gözlenir. Tedavi gerekmemektedir. Genellikle hastalık birkaç hafta içinde iyileşir (Gelatt, 2013).

2.11.3.4. Tümörler

Kedilerde nadir görülmektedir. En sık mast hücre tümörü, hemanjiyosarkom, fibrosarkom ve adenokarsinom görülmektedir (Gelatt, 2013).

3. GEREÇ VE YÖNTEM

3.1. Materyal

Materyali, 01.01.2017 – 31.12.2018 tarihleri arasında Aydın Adnan Menderes Üniversitesi Veteriner Fakültesi Cerrahi Anabilim Dalı kliniklerine getirilen ve konjunktiva hastalığı tanısı konulan farklı yaş, cinsiyet ve ırkta toplam 223 (123 köpek, 100 kedi) adet kedi ve köpek oluşturdu.

Çalışma, ADÜ - HADYEK' in 64583101/2017/069 sayılı onayı ile Aydın Adnan Menderes Üniversitesi Veteriner Fakültesi Cerrahi Anabilim Dalı Küçük Hayvan Kliniklerinde yürütüldü.

3.2. Muayene Yöntemleri

Kliniğe getirilen köpek ve kedilerin sahiplerinden anamnez bilgileri alındı, inspeksiyon, fizik ve takiben oftalmoskopik muayene gerçekleştirildi. Fizik muayenede beden ısısı, kalp atım sayısı, solunum sayısı belirlendi. Mukozalar, deri, lenf yumrularının muayeneleri gerçekleştirildi. Oftalmoskopik muayenede göz bütün eklenti organları ile genel olarak değerlendirildi. Hayvanın görüş muayene testleri içerisinde, Pupillar Işık Yanıtı (PLR, Pupillary Light Reflex), Palpebral Refleks, Menace (tehdit) Refleksi ve Dazzle (ışığa karşı göz kısma) refleksi değerlendirmesi yapıldı. Direkt oftalmoskopi ve Slit Lamp Biyomikroskopisi gerek görülen olgularda ise Fundus Kamera Görüntüleme Muayenesi yapıldı. Kornea ile ilişkili olgularda saptanan lezyonların yayılım alanını belirlemek amacı ile Florescein Boyama; Gözyaşı sekresyonunu ortaya koymak amacı ile Schirmer Göz Yaşı Testi uygulandı.

Refleks muayeneleri; pupillar ışık refleksi (PLR), palpebral refleks, menace (tehdit) refleksi, dazzle (ışığa karşı göz kısma) refleksi, palpebral refleks değerlendirmesi yapıldı. Refleks muayeneleri; refleks var/ refleks zayıf/ refleks yok şeklinde skorlandı.

Oftalmoskopik muayene; bu amaçla oftalmoskop göze 25-30 cm uzaktan tutularak ışık kaynağı göze odaklandı. Oftalmoskopun diyoptri kadranı + değerlere alındı, doğrudan görülebilen palpebra, kirpikler, limbus palpebralis, konjunktiva, sklera, recessuslar, ön

kamara, iris, pupilla ve lens muayene edildi. Korneada olası yüzeysel epitel yıkımlanmalar yandan aydınlatma ile araştırıldı.

Pupillar ışık yanıtı refleksi; ışık kaynağı göze yönlendirildi, pupilla'nın diğer göze göre daha fazla konstrikte olması pozitif olarak değerlendirildi.

Palpebral refleksi; gözün medial veya lateral kantusuna hafifçe dokunuldu, bu arada hayvanların göz kapaklarını kırpması pozitif olarak kabul edildi.

Tehdit (menace) refleksi; parmak hayvanların gözüne doğru ani olarak yönlendirildi, bu aşamada kirpik ve perioküler kıllar ile temas etmemeye özen gösterildi. Hayvanın gözünü kırpması veya başını uyarının uzağına doğru hareket ettirmesi pozitif olarak değerlendirildi.

Işığa karşı göz kısma (dazzle) refleksi; göze kuvvetli bir ışık kaynağı yönlendirildi, hayvanın gözünde kamaşma veya kısılma meydana gelmesi pozitif olarak kabul edildi.

Schirmer I gözyaşı testi; standart Schirmer test kâğıtları göze herhangi bir topikal anestezi uygulanmaksızın kullanıldı. Ayrı ayrı paketlenmiş 41 numara Wathmann filtre kağıdından, 5 mm eninde, 5 mm aralıklı ve 50 mm uzunluğunda, her 5 mm'si çentikle derecelendirilmiş steril test şeritleri alt göz kapağının içinde bulunan lakrimal göl kurutulduktan sonra lateral kantusa yerleştirildi, 1 dakika sonra elde edilen değerler okundu ve kaydedildi.

Floresein Boyama; oftalmolojik muayeneler için ticari olarak satılan 1 µl %0.1 likit sodyum floresein (Floresein boya) test stripleri kullanıldı. Bulbar konjunktiva üzerine floresein test stribi temas ettirildi, köpek ve kedilerin göz kırpmasına izin verildi, sonra serum fizyolojik ile yıkandı, göz oftalmoskopun kobalt mavisi ışığı ile aydınlatıldı, korneada boya tutulumu gözlemlendi. Tutulumun gerçekleştiği alan Slit-Lamp biyomikroskop ile değerlendirildi ve fotoğrafları çekildi.

Konjunktival kültür; konjunktivanın enfeksiyöz karakterli yangılarında steri swap ile konjunktival akıntı örnekleri alındı. Örnekler mikrobiyoloji laboratuvarına gönderildi, etken identifikasyonu, izolasyonu ve antibiyogram yapıldı.

3.3. Saęaltım Yöntemleri

3.3.1. Medikal Saęaltım

Medikal saęaltım amacı ile konjunktivitis superficialis olgularında gözün temizlięi için %3 Acide borique solüsyonu, lokal antibiyotik damla ve pomatlar (Ciloxan), inatçılık gösteren olgularda metil prednisolon (Norsol) kullanıldı. Keratokonjunktivitis purulenta olgularında gözün temizlięi için %3 Acide borique solüsyonu, lokal antibiyotik damla ve pomatlar (Ciloxan), parenteral antibiyotik (Synulox) uygulandı. Kornea bütünlüęü bozulan olgularda bu tedaviye asetil sistein damla (Brunac) ve sikloplejin ilave edildi. Primer hastalıklar ile de ayrıca mücadele edildi.

3.3.2. Operatif Saęaltım

Entropion, konjunktivitis follikularis, harder bezi protrüzyonu, kornea konjunktiva dermoidi, sekleral granulom olgularında cerrahi saęaltım yöntemlerine başvuruldu. Entropionda göz kapaklarına plastik cerrahi uygulandı, řerit tarzında deri eksize edildi ve basit dikiřler ile yara dudakları birleřtirildi. Konjunktivitis follikularis olgularında knapp'ın silindirik pensi ile ezme iřlemi gerçekteřtirildi. harder bezi protrüzyonu olgularının saęaltımı amacı ile bezin morgan cep yöntemi ile yerine yerleřtirilmesi iřlemi gerçekteřtirildi. Kornea konjunktiva dermoidi ve granulom cerrahi yolla eksize edildiler.

4. BULGULAR

4.1. Klinik Muayene Bulguları

Alınan anamnez bilgilerinde hayvanların eşgali ve hastalığın oluşum şekli belirlendi. İncelemede hayvanların genel görünümü ve gözde meydana gelen değişimler ortaya konuldu. Fizik muayenede herpes virüs konjunktivitisli kedilerde genel durum bozukluğu gözlemlendi. Bu olgularda kalp ve solunum sayılarında artış, beden ısılarında kimi olgularda fizyolojik sınırların üzerinde değerler kaydedildi. Hayvanların gözlerinin kapalı, göz kapakları arasındaki aralığın daralmış (blepharospazm) olduğu, akıntı ve göz etrafındaki kılların akıntı tarafından yapıştırmış olduğu dikkati çekti. Görüş muayene yöntemleri içerisinde (pupillar ışık yanıtı, palpebral refleks, tehdit refleksi ve ışığa karşı göz kısma refleksi) herpes virüs konjunktivitisli ve symblepharon bulunan olgularda yanıt çoğu zaman negatif oldu. Kornea hasarı ile seyreden konjunktivitis olgularında da kimi olgularda benzeri sonuçlar elde edildi. Keratokonjunktivitis sikkalı bir olgu dışında schirmer gözyaşı testleri normal sınırlar içerisinde sonuç verdi.

Konjunktivitis olgularında konjunktival ödem, hiperemi, gözyaşı akıntısı dikkati çekti. Konjunktivitis follicularis olgularında 3. göz kapağının iç yüzünde lenf folliküllerinin hipertrofi ve hiperemisi gayet belirgin idi. Membrana niktitans bezinin protruziyonunda medial göz açısında kiraz benzeri bezin şişkinliği görüldü.

4.2. Konjunktiva Hastalığı Tanısı Konulan Köpeklerin Irklara Göre Dağılımı

Materyali oluşturan köpeklerin ırklara göre dağılımı Pug (9 adet; 1 dişi, 8 erkek), Pointer (4 adet; 3 erkek, 1 dişi), Terrier (8 adet; 6 dişi, 2 erkek) Pekingese (4 adet; 1 dişi, 3 erkek), Rotweiler (3 adet erkek), Golden Retriever (7 adet; 1 dişi, 6 erkek), Bulldog (6 adet; 2 dişi, 4 erkek), Chow Chow (1 adet erkek), Cocker Spaniel (3 adet; 1 erkek, 2 dişi), Kangal (4 adet; 2 dişi, 2 erkek), Pommerian (2 adet dişi), Doberman (1 adet erkek), Boston Terrier (1 adet dişi), King Charles Cavalliers (1 adet erkek), Alman Çoban Köpeği (2 adet erkek), Boxer (1 adet erkek), Sharpei (2 adet dişi), Cane Corso (1 adet erkek) Sibirian Husky (1 adet erkek), Melez (62 adet; 26 dişi, 36 erkek) şeklinde olmuştur.

4.3. Konjunktiva Hastalığı Tanısı Konulan Kedilerin Irklara Göre Dağılımı

Materyali oluşturan kedilerin ırklara göre dağılımı Himalayan 1 adet (erkek), Persian ırkı kedi sayısı 1 (erkek), British Shorthair 3 adet (1 dişi, 2 erkek), Melez ise 95 adet (45 dişi, 50 erkek) şeklinde olmuştur.

4.4. Köpeklerde Saptanan Konjunktiva Hastalıklarının Dağılımı

Köpeklerde saptanan olguların dağılımı konjunktivitis superficialis (49 olgu; 25 erkek, 24 dişi, 29 Melez, 4 Terrier, 3 Boston Terrier, 2 Boxer, 2 Golden Retriever, 2 Pommerian, 2 Sharpei, 2 Kangal, 1 Husky, 1 Rotweiller, 1 Cocker Spaniel), keratokonjunktivitis purulenta (25 olgu; 16 erkek, 9 dişi, 14 Melez, 3 Golden Retriever, 2 French Bulldog, 1 Chow Chow, 1 Pug, 1 King Charles Cavalliers, 1 Pekingese, 1 Pointer, 1 Terrier), konjunktivitis follikularis (9 olgu; 7 erkek, 2 dişi, 3 Melez, 2 Bulldog, 1 Doberman, 1 Golden Retriever, 1 Terrier, 1 Rotweiller), keratokonjunktivitis sikka (17 olgu; 14 erkek, 3 dişi, 5 Melez, 6 Pug, 2 Cocker Spaniel, 2 Pekingese, 1 Alman Çoban Köpeği, 1 Bulldog), harder bezi protruzyonu (13 olgu; 8 erkek, 5 dişi, 5 Melez, 2 Kangal, 3 Pointer, 2 Bulldog, 1 Cane Corso), alerjik konjunktivitis (3 olgu; 2 erkek, 1 dişi, 2 Melez, 1 Alman Çoban Köpeği), panophthalmia purulenta (4 olgu; 3 erkek, 1 dişi, 3 Melez, 1 Pekingese), 1 korneakonjunktiva dermoidi (Melez, erkek), skleral granulom (1 erkek, Golden Retriever), konjunktivitis papillaris (1 olgu, Pug, erkek) şeklinde olmuştur (Resim 1-14).

Konjunktivitis superficialis tanısı konulan olgulardan 12'sinin etiyolojisinde uveitis, 5'inde erlichshiasis, 2' sinde leishmaniasis, 3'ünde glaukom ve 7' sinde entropionun yer aldığı saptanmıştır. Keratokonjunktivitis purulenta olguları içerisinde 2 kornea ülseri, 1 iris staphylomuda klinik olarak eşlik etmiştir.

4.5. Kedilerde Saptanan Konjunktiva Hastalıklarının Dağılımı

Kedilerde saptanan olguların dağılımı symblepharon (28 olgu; Melez, 14 erkek 14 dişi, 2 ay 2 yıl), herpes virüs konjunktivitisi (25 olgu; Melez, 12 erkek, 13 dişi) konjunktivitis follikularis (1 olgu, dişi, British Shorthair), konjunktivitis superficialis (14 olgu; 7 erkek, 7 dişi, 12 Melez, 1 Himalayan, 1 British Shorthair), keratokonjunktivitis sikka (2 olgu, erkek,

Melez) yabancı cisim (1 olgu, erkek, Melez), alt göz kapağı yırtığı (1 olgu, erkek, Melez) horner syndrome (1 olgu, erkek, Melez) şeklinde olmuştur (Resim 15-22).

Tablo 3. Materyali oluşturan köpeklerin ırk ve cinsiyete göre dağılımı.

İrklar	Dişi	Erkek	Toplam
Pointer	1	3	4
Terrier	6	2	8
Pug	1	8	9
Golden Retriever	1	6	7
Cocker Spaniel	2	1	3
Pekingesee	1	3	4
Rottweiler		3	3
French Bulldog	1	1	2
Bulldog	1	2	3
Chow chow		1	1
Kangal	2	2	4
Pomeranian	2		2
Sharpei	2		2
Doberman		1	1
King Charles		1	1
Boston Terrier	1		1
Cane Corsa		1	1
Siberian Husky		1	1
Boxer		1	1
İngiliz Bulldog		1	1
Alman Çoban		2	2
Melez	26	36	62
Toplam	47	76	123

Tablo4. Materyali oluřturan kedilerin ırk ve cinsiyete gre dađılımı.

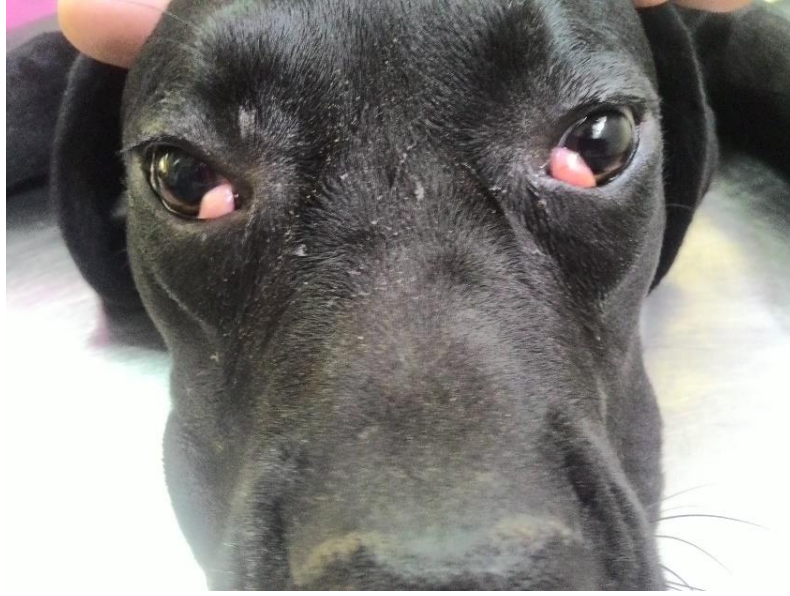Irklar	Diři	Erkek	Toplam
Himalayan		1	1
British Shorthair	1	2	3
Persian		1	1
Melez	45	50	95
Toplam	46	54	100

Tablo 5. Köpeklerde saptanan konjunktiva hastalıklarının dağılımı.

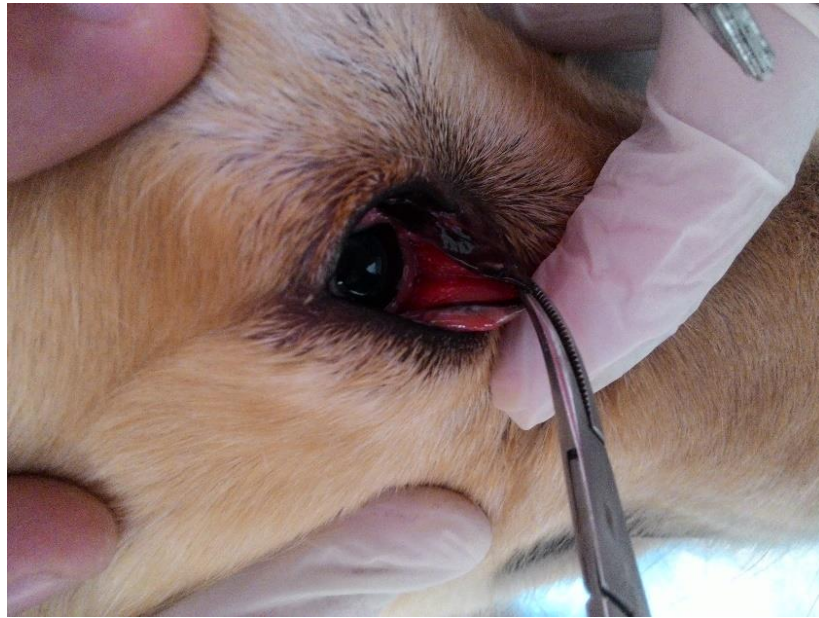
	P o i n t e r	D o b e r m a n	B u l l d o g	K a n g a l	C a n e C o r s o	P u g	B o x e r	S h a r p e i	H u s k y	C h o w C h o w	P o m e r i a n	B o s t o n T e r r i e r	P e k i n g e s e	A l m a n Ç o b a n	R o t w e i l l e r	F r e n c h B u l d o g	G o l d e n R e t r i e v e r	T e r r i e r	C o c k e r S p a n i e l	K i n g C h a r l e s K	M e l e z
konjunktivitis superficialis (49)				2			2	2	1		2	3			1		2	4	1		29
keratokonjunktivitis purulenta (25)	1					1				1			1			2	3	1		1	14
konjunktivitis follicularis (9)		1	2												1		1	1			3
keratokonjunktivitis sikka (17)			1			6							2	1					2		5
harder bezi protruzyonu (13)	3		2	2	1																5
alerjik konjunktivitis (3)														1							2
panophthalmia purulenta (4)													1								3
korneakonjunktiva dermoidi (1)																					1
konjunktivitis papillaris (1)						1															
seklral granulom (1)																	1				

Tablo 6. Kedilerde saptanan konjunktiva hastalıklarının dağılımı.

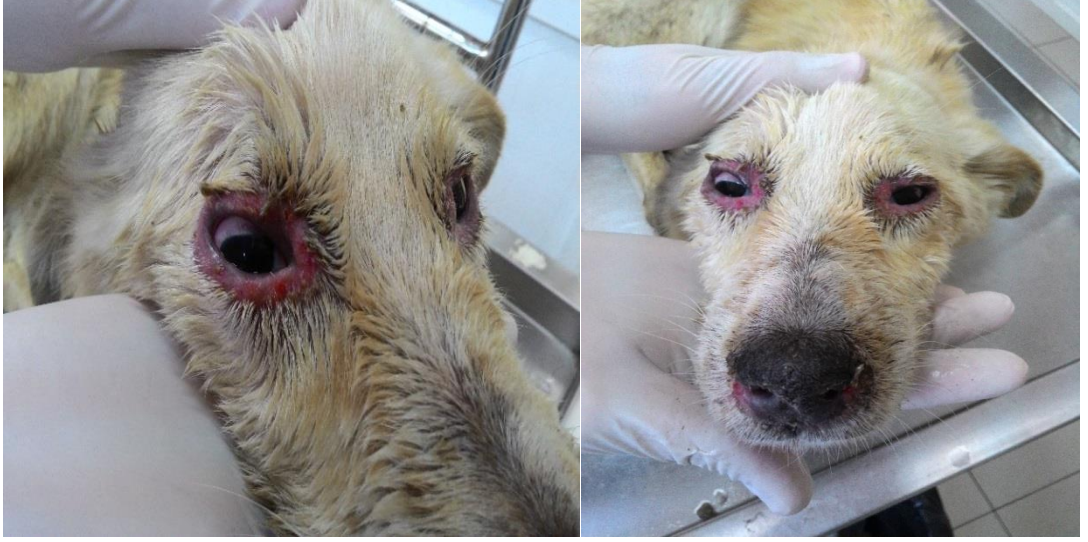	British Shorthair	Himalayan	Scottish Fold	Melez
Symblepharon (28)				28
Herpes virüs konjunktivitisi (25)				25
Konjunktivitis follikularis (1)	1			
Konjunktivitis superficialis(14)	1	1		12
Keratokonjunktivitis sikka (2)				2
Yabancı cisim (1)				1
Alt göz kapağı yırtığı (1)				1
Horner sendromu (1)			1	



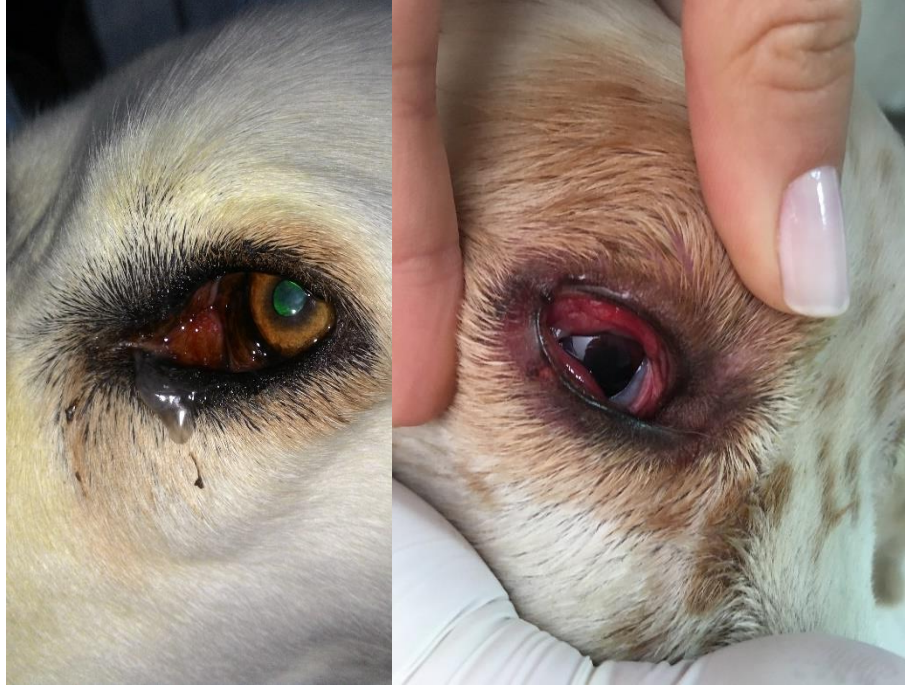Resim 1. ADÜ Veteriner Fakültesi Cerrahi Anabilim Dalı Kliniğine getirilen melez, 5 aylık, erkek köpekte Harder Bezi Protruzyonu.



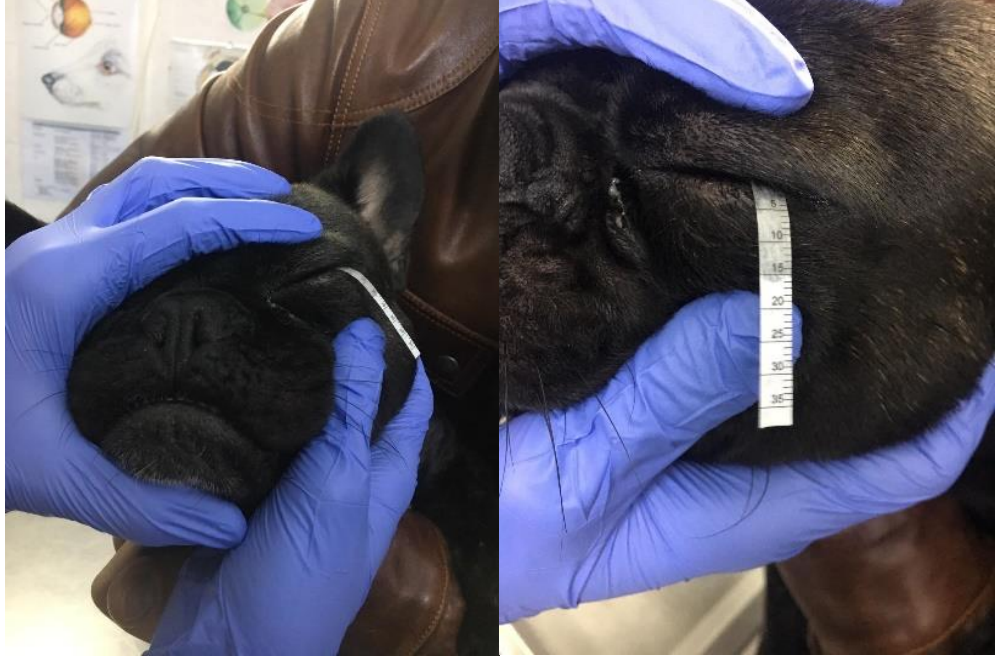Resim 2. ADÜ Veteriner Fakültesi Cerrahi Anabilim Dalı Kliniğine getirilen 6 yaşlı, Golden Retriever ırkı, erkek köpekte, konjunktivitis follikularis olgusu. Tedavi amacıyla Knapp'ın Dişli Pensi ile ezme işlemi uygulanmış ve topikal postoperatif antibiyotikli damla reçete edilmiştir.



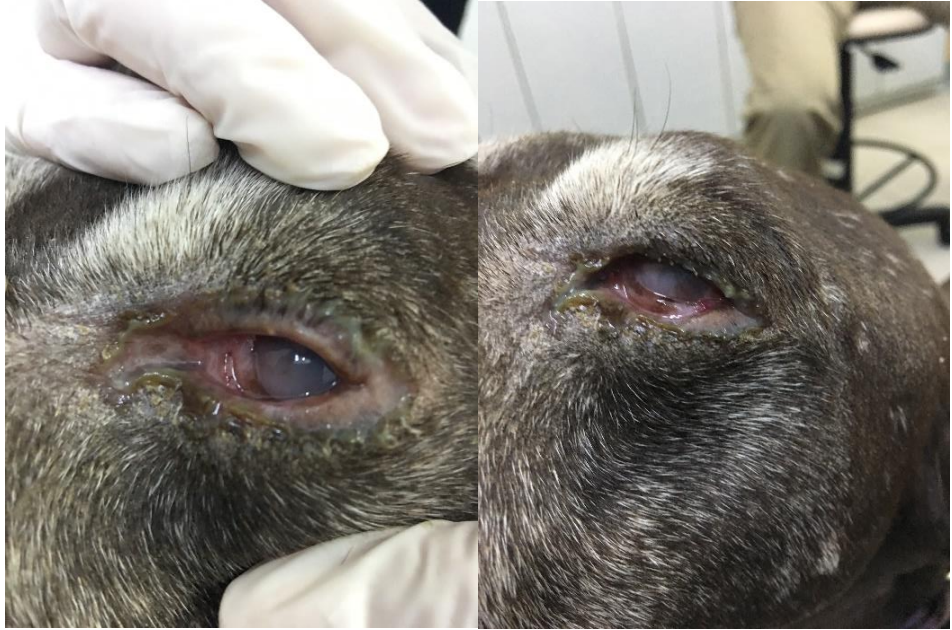Resim 3. ADÜ Veteriner Fakültesi İç Hastalıkları Anabilim Dalına getirilen 6 aylık, dişi, melez ırk köpekte Distemper'a bağlı şekillenen viral konjunktivitis olgusu. Blepharitis, konjunktivitis, episkleral damarlaşma, seröz karakterde akıntı ve bilateral burun akıntısı mevcut.



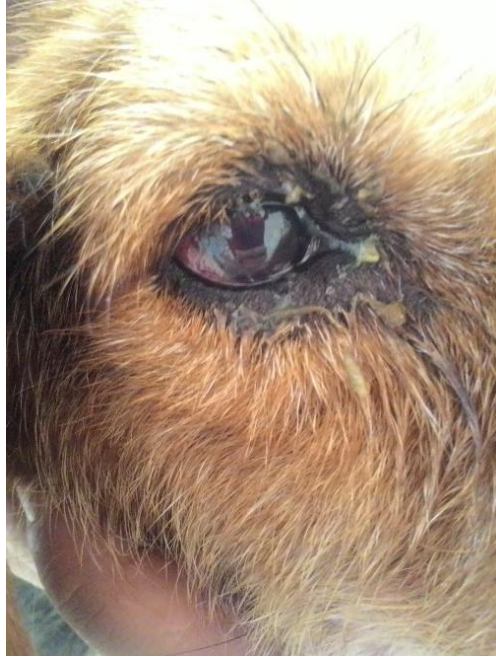Resim 4. Klinik muayenede gözlemlenen Epifora (Sol) ve Şemosis (Sağ) tablosu.



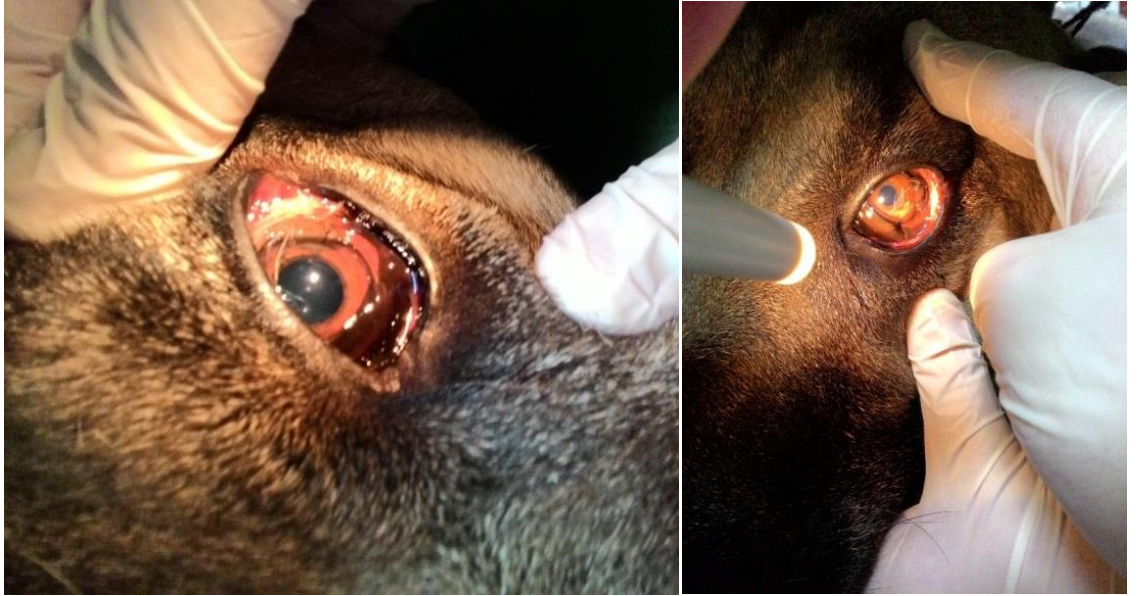
Resim 5. Schirmer Gözyaşı Testinin uygulanışı.



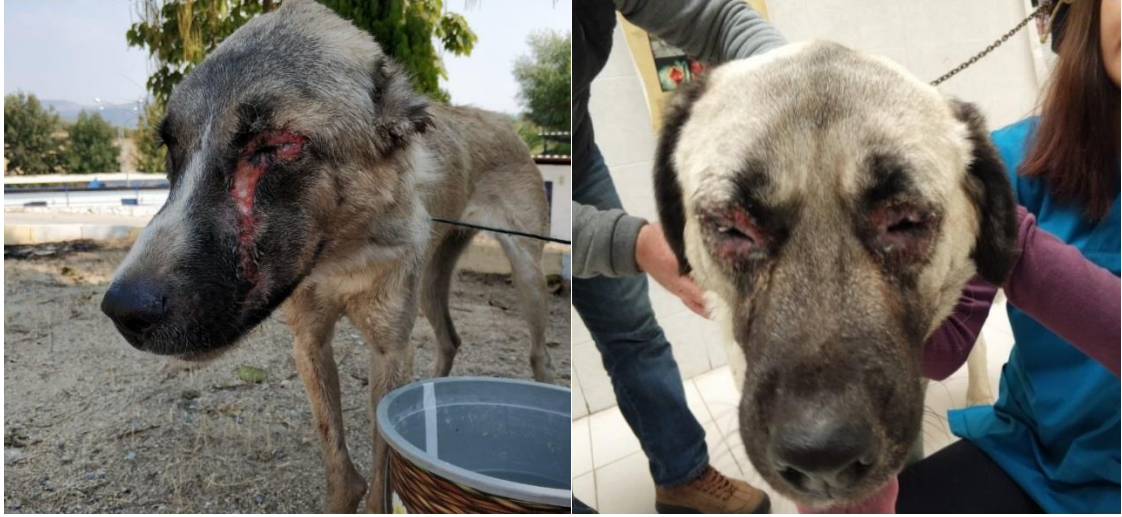Resim 6. ADÜ Veteriner Fakültesi Cerrahi Anabilim Dalı Kliniğine getirilen 11 yaşlı, dişi, melez ırk köpekte oftalmik muayenenin yanı sıra laboratuvar tetkikleri de yapılmıştır. Uveitis'e neden oluşturan Erlischia (+), Leishmania (+), Anaplazma (+) sonuç vermiştir. İç Hastalıkları Anabilim Dalı ile ortak sağaltım uygulanmıştır.



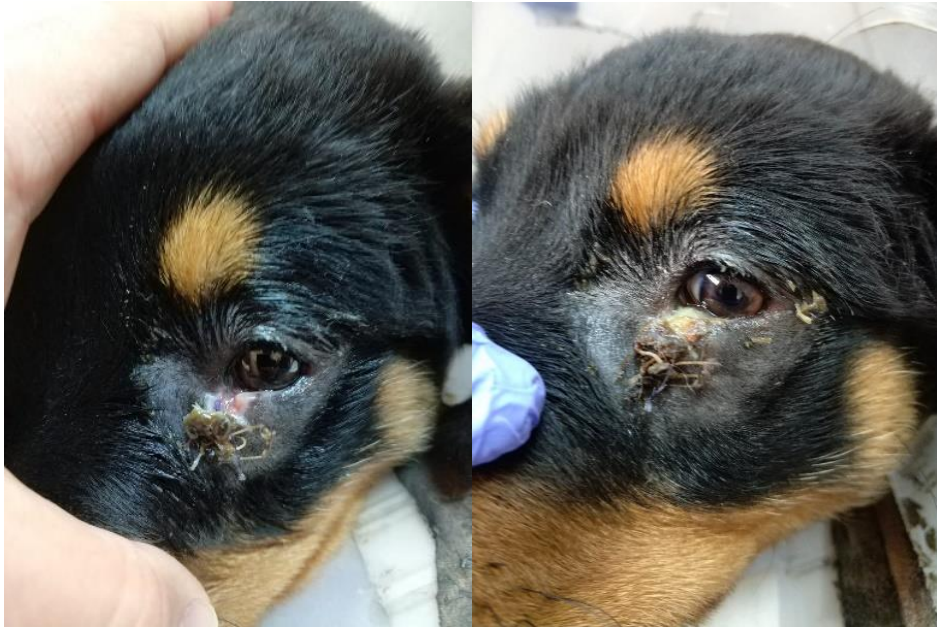Resim 7. 3 yaşlı, erkek, melez ırk köpekte bakteriyel konjunktivitis (Mikrobiyolojik örnek sonucu Staph. Aureus (+)).



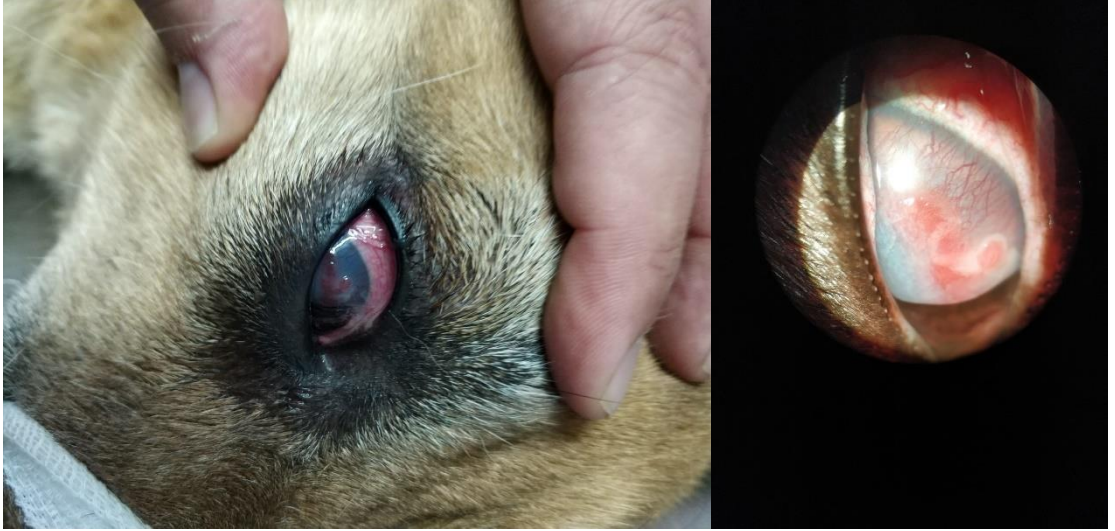Resim 8. 5 yaşlı, dişi, melez ırk köpekte skleral konjunktiva üzerinde Kist Dermoid tablosu.



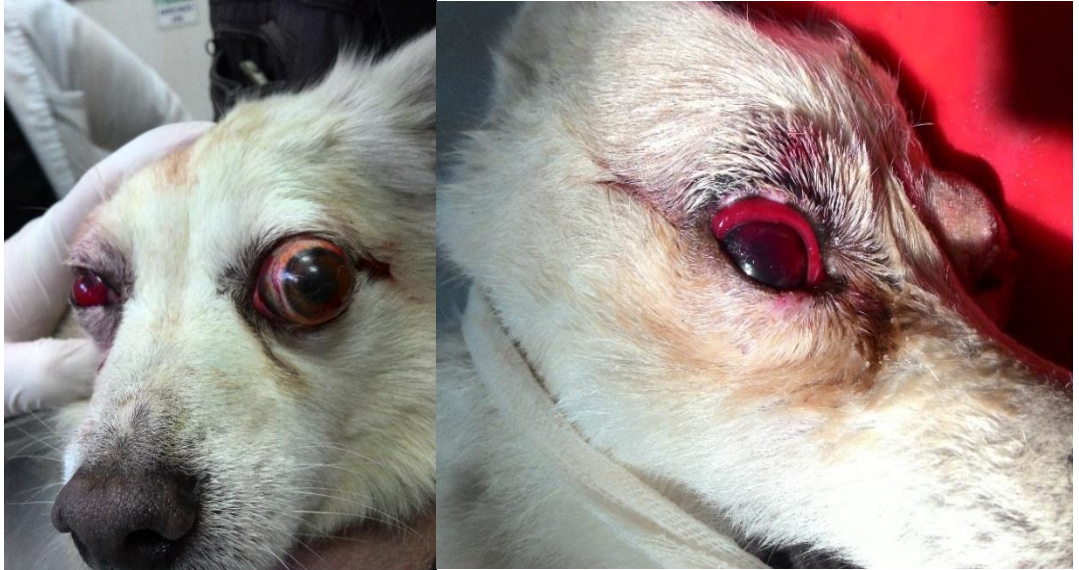Resim 9. Kan parazitleri sonucu şekillenen Blepharitis, dermatit ve konjunktivitis tablosu (Sağda yer alan köpekte Snap4Dx (+), Sağda yer alan köpekte ise Leishmania (+) çıkmıştır).



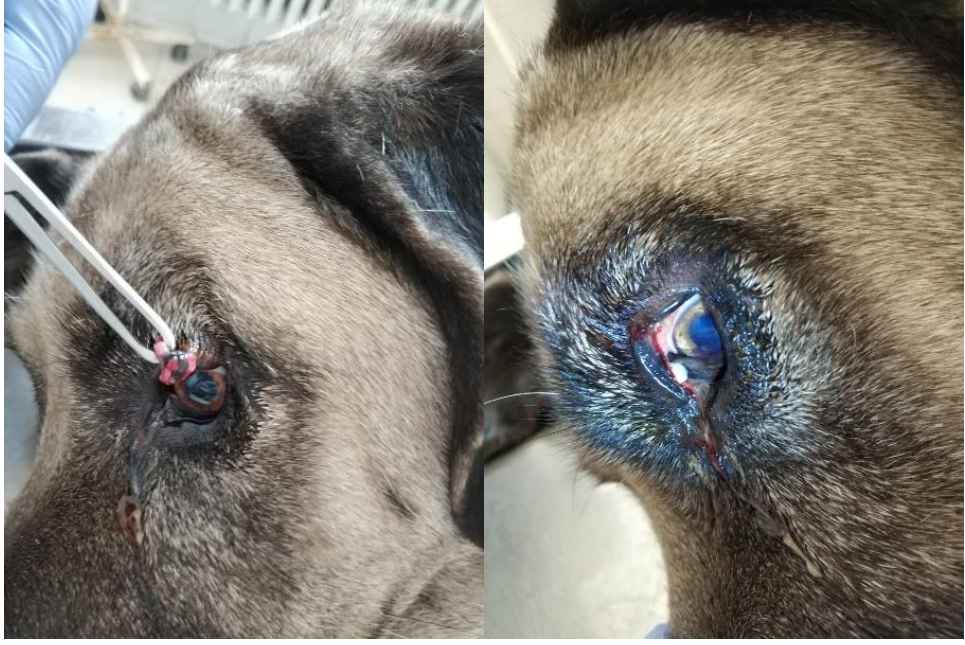Resim 10. Travmaya bağlı olarak şekillenen alt göz kapağında yırtık. Konjunktiva rezekt edilerek 3/0 PGA dikiş materyali ile dikildi. Postoperatif Antibiyotik ve Non-steroid içeren damla reçete edildi. 8. Günde tam bir iyileşme sağlandı.



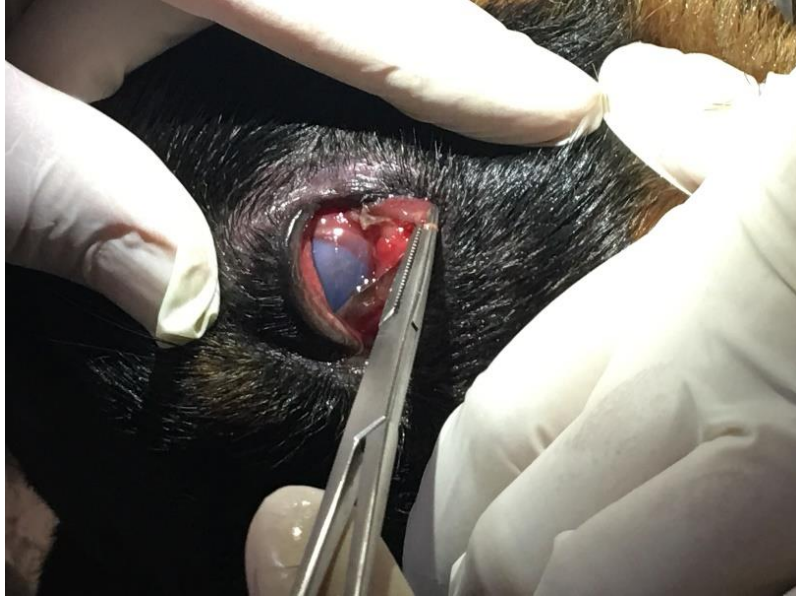Resim 11. Episkleral damarlaşmalar. Sekonder olarak şekillenen konjunktivitis tablosu.



Resim 12. Travmaya bağlı olarak şekillen Subkonjunktival Hemoraji (Sağ), Exophtalmus (Sol).



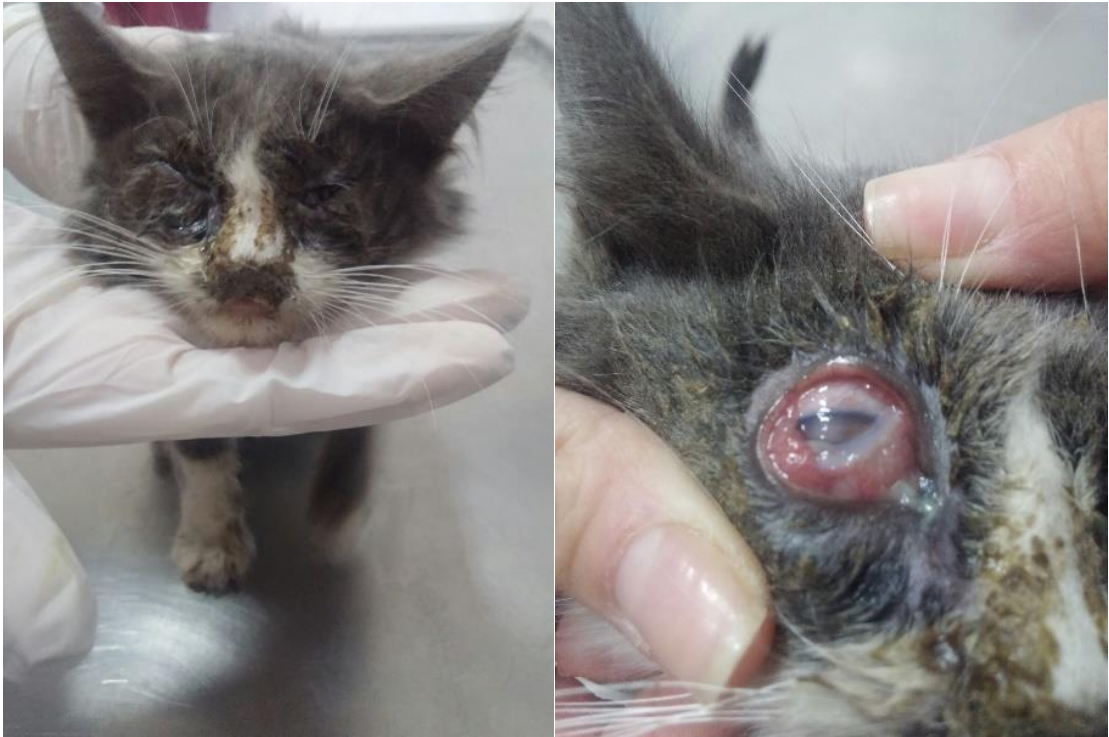Resim 13. Üst göz kapağını ve palpebral konjunktivayı da içiresine alan neoplastik oluşum.



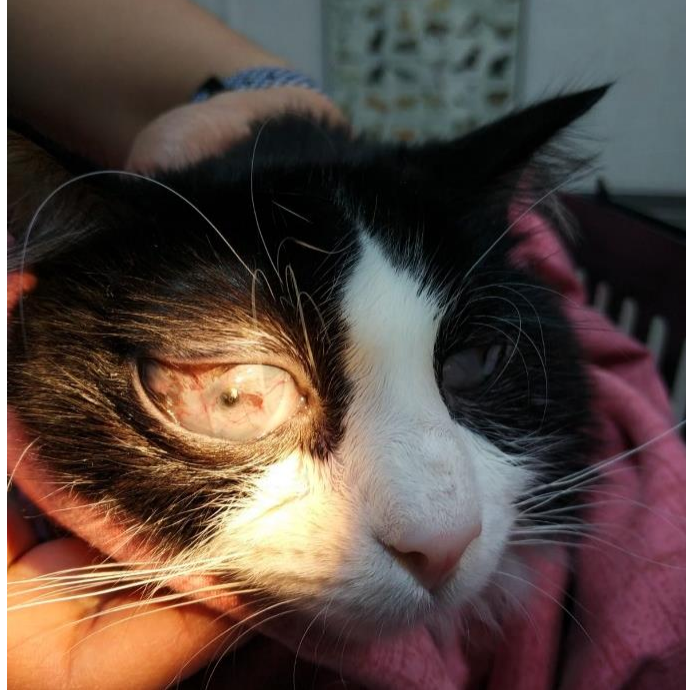Resim 14. Medial kantus'a yerleşmiş yabancı cisim (Pisipisi otu).



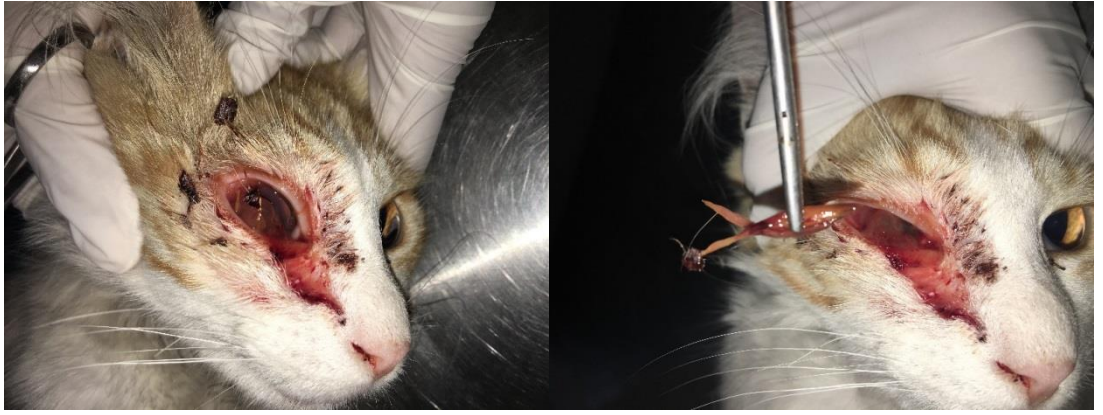Resim 15. 5 aylık erkek Schothisfold ırkı kedide Horner Sendromu.



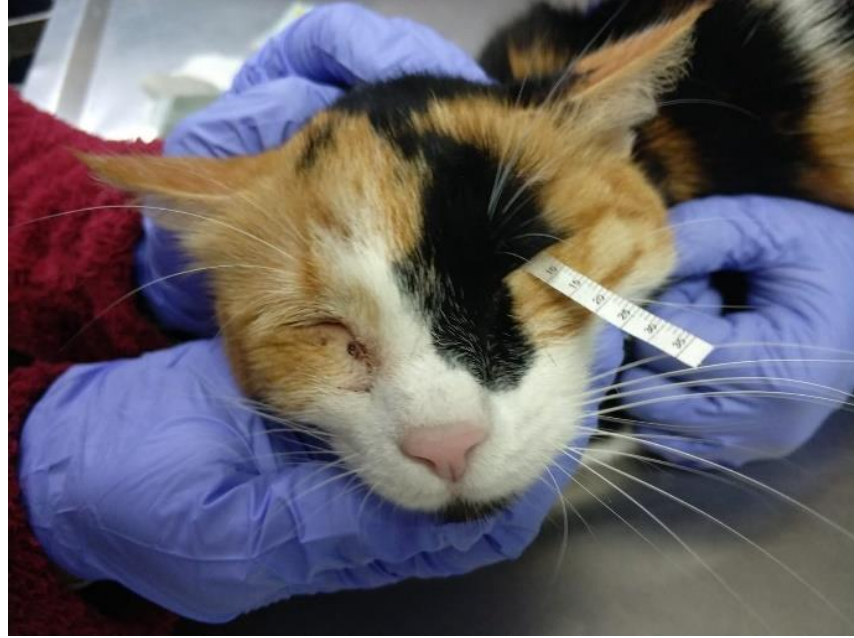Resim 16. 2 aylık, dişi, melez kedide Herpes Virus'a bağlı şekillenen konjunktivitis olgusu. Hiperemi, şemozis, epifora. Aynı zamanda üst solunum yolu enfeksiyonu da mevcut.



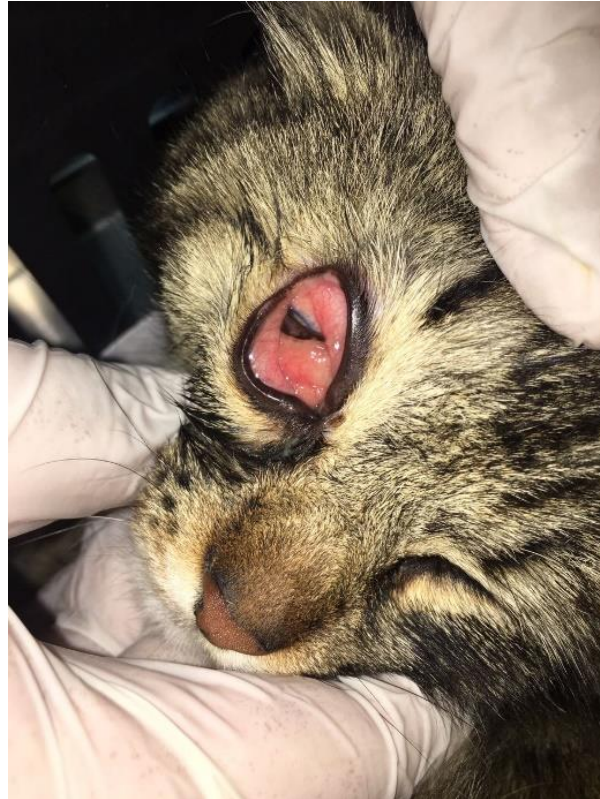Resim 17. 2 yaşlı, dişi, melez ırk kedide symblepheron olgusu. (Opere edildi, nüks şekillendi).



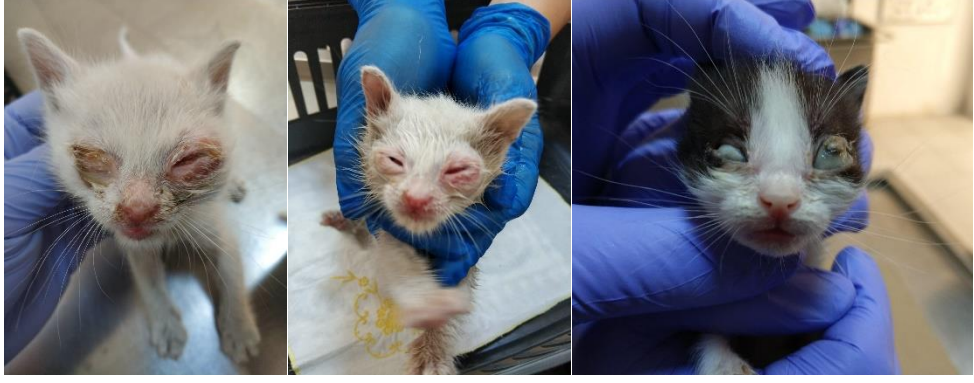Resim 18. Yabancı cisme bağlı şekillenen konjunktivitis tablosu. Cisim uzaklaştırıldı, koruyucu amaçlı antibiyotikli damla ve yapay gözyaşı reçete edildi.



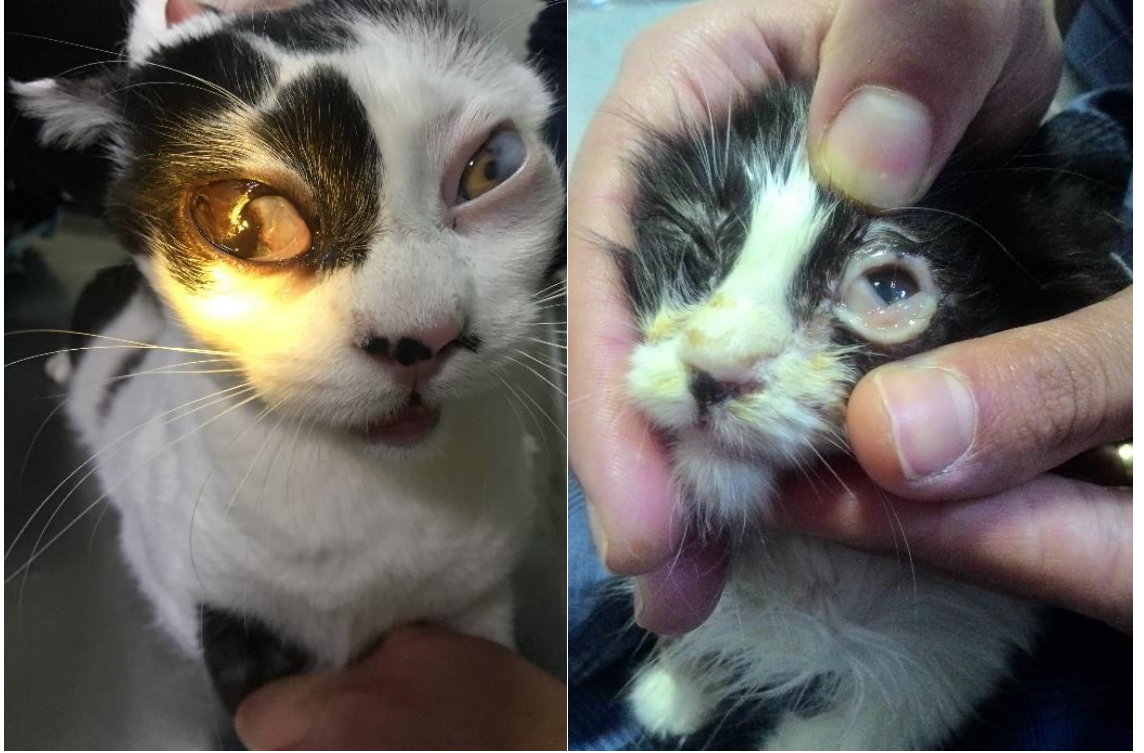Resim 19. 4,5 yaşlı dişi melez kedide Schirmer Gözyaşı Testi uygulaması. Sol gözde orta düzeyde KCS mevcuttu.



Resim 20. Kedide Allerjik Konjunktivitis olgusu. Şemosis, seröz karakterde akıntı, hiperemi mevcut. Tedavi amacıyla Nonsteroid damla reçete edildi.



Resim 21. Yeni doğan Konjunktivitisi.



Resim 22. Symblepheron olgusu (Sağ), Şemozis (Sol).

5. TARTIŞMA

Aydın Adnan Menderes Üniversitesi Veteriner Fakültesi Cerrahi Anabilim Dalı Küçük Hayvan Kliniklerine 01.01.2017 – 31.12.2018 tarihleri arasında getirilen toplam 5452 hasta içerisinde 223 kedi ve köpekte konjunktiva hastalığı tanısı konulmuştur. Toplam hasta sayısı içerisinde 463 göz hastası ile karşılaşılmıştır. Bunların içerisinde 223 kedi ve köpekte primer ve sekonder konjunktiva hastalığı görülmüştür. Toplam hasta sayısı içerisinde konjunktiva hastalıkları oranı %4; göz hastaları içerisinde %48.16 olarak belirlendi.

Literatür verilerde (Gelatt, 2013; Ameet-Singh ve ark, 2004), göz dokuları arasında en büyük alanlardan birisine sahip olmakla birlikte kedi ve köpeklerde primer konjunktiva hastalıkları ile çok az karşılaşıldığı bunların birkaç enfeksiyonla sınırlı olduğu; sekonder hastalık ve bozukluklarının daha çok görüldüğü ifade edilmektedir. Pratikte konjunktivitis ile sık karşılaşılr. Ancak bunun primer bakteriyel konjunktivitis gibi konjunktiva yüzeyini ilgilendiren hastalık ya da üveitis veya glokom gibi intraoküler daha ciddi patolojilerin yansması mı olduğunun ayırımını yapmak önemlidir. Bu bir tanı değil, klinik bir tanıdır. Konjunktivit, genel pratikte en sık tanı konulan oküler hastalık olmasına rağmen, kesin bir tanı konulması bazı durumlarda zor olabilir. Köpeklerde ve kedilerde diğer nedenlerin ayırımını yapmak için kapsamlı bir oftalmik muayene yapıldıktan sonra, gözyaşı testi, entropion açısından göz kapağı pozisyonunun değerlendirilmesi, kornea ülserasyonu için florescein testi ve yabancı cisim varlığı mutlaka araştırılmalıdır (Slatter, 2013).

Göz yüzeyinin geniş bir kısmını oluşturan konjunktivanın hastalıklarının değerlendirilmesinde anamnez çok önemlidir. Hastalığın başlama süresi (akut veya kronik), sekresyonun özelliği (purulent, mukopurulent veya seröz), ağrı ve travma açısından hasta sahibinden bilgi alınır. Muayeneye inspeksiyon ile başlanır göz çevresi, göz kapakların pozisyonu, kapak kenarları, kapak ve bulbar konjunktiva incelenir ayırıcı tanıda yardımcı olabilecek ipuçları değerlendirilir. Biyomikroskop ile konjunktival hiperemi, follikül ve papiller oluşumların ayırımı yapılarak, yerleşim yerleri ve büyüklükleri açısından incelenir (Şaroğlu, 2013; Slatter, 2013; Martin, 1973). Tüm olgularda muayene inspeksiyon, anamnez sorgulaması, fizik muayene ve oftalmolojik muayene ile başlatıldı. Görüş muayene testleri gerçekleştirildi. Direkt oftalmoskopi ve slitlamp biyomikroskop ile konjunktiva yakından incelendi. Kornea ile ilişkili olgularda saptanan lezyonların yayılım alanını belirlemek amacı

ile florescein boyama; gözyaşı sekresyonunu ortaya koymak amacı ile schirmer gözyaşı testi uygulandı.

Köpeklerde saptanan 123 olgunun içerisinde 49 köpekte primer hastalık olarak karşılaşılan konjunktivitis superficialis olgularının 29'unda lokal ve sistemik seyreden hastalıkların klinik bulgusu olarak konjunktivitis ile karşılaşıldı. Toplam 14 kedide konjunktivitis superficialis saptandı. Köpeklerde görülen konjunktivitis superficialisin göze olan travma, erlichiasis, leishmaniasis ve glaukom gibi hastalıkların seyri sırasında gelişen uveitis kaynaklı olduğu belirlendi. Bu durum keratit superficialisin gözün diğer dokularında gelişen patolojilere bağlı bir klinik semptom olduğunu bildiren görüşlerle (Gelatt, 2013; Ameet-Singh ve ark, 2004) örtüşmektedir.

Bakteriyel kökenli konjunktivitislere, köpeklerde kedilerden daha sık rastlandığı bildirilmektedir. Klinik olarak normal köpeklerin % 91'inde konjunktivadan bakterilerin izole edildiği belirtilmektedir. 150 sağlıklı köpeğin konjunktivasında; *Staphylococcus epidermidis* (%55), *Staph. Aureus* (%45), *alfa hemolitik streptococcus* (%34), difteroidler (%30), *Neisseria sp.* (%26), *Pseudomonas sp.* (%14), *nonhemolitik streptokoklar* (%12) ve *beta-hemolitik streptokoklar* (%7.3) izole edilmiştir (Martin, 1973). Gerding ve ark (1988), toplam 131 köpeğin gözlerinden alınan 151 swab örneğinin bakteriyolojik kültür sonuçlarının dağılımının %39.3 *Staphylococcus spp*; %17.3 *Streptococcus spp.* ve %4,6'sının mantar ve maya organizmaları şeklinde olduğunu bildirmektedirler. Antibiyogram sonuçlarında çoğu *Staphylococcus* türlerinin sefalotin, basitrasin ve gentamisin'e; çoğu *Streptococcus* türlerinin kloramfenikol, eritromisin, karbenisilin ve sefalotin'e; *Pseudomonas* türlerinin tobramisin, gentamisin ve amikasine duyarlı olduğunu rapor etmektedirler. Çalışmada köpeklerin 25'inde konjunktivitis purulenta saptandı. Olguların tamamında kornea da bir dereceye kadar etkilenmişti. Kudirkienė ve ark (2006), klinik olarak sağlıklı köpeklerden izole edilen patojenlerin yüzdesinin *Staphylococcus spp.* (%55), *Pseudomonas spp.* (%11.4) ve *Corynebacterium spp.* (%6.8); enfekte gözlerden izole edilen patojenlerin *Staphylococcus spp.* %58 şeklinde dağılım gösterdiğini rapor etmektedirler. *Staphylococcus aureus*'un, %20.5 oranı ile total izolatlar içerisinde en fazla bulunan mikroorganizma olduğunu bildirmektedirler. Antibiyotik duyarlılık testleri verilerinin *Staphylococcus aureus*'un klavulanik asit yanı sıra Metisilin, Oksasilin ve Amoksisilin'e karşı en duyarlı olduğuna vurgu yapmaktadırlar.

Alınan örneklerden yapılan izolasyon ve identifikasyon çalışmalarında *Staphylococcus aureus*, *Pseudomonas sp.* ve *beta hemolitik streptokok* ürediği rapor edildi. Bu olgularda lokal antiseptik, antibiyotik uygulamalar yanı sıra paranteral antibiyotik uygulamaları yapıldı.

Olguların 10 – 14 gün içerisinde düzeldikleri görüldü. Kedilerde 14 olguda konjunktivitis superficialis ile karşılaşıldı. Cinsiyet dağılımı eşit idi. Lokal antibiyotik damla ve pomatlar ile sağaltım gerçekleştirildi. Ortalama 2 hafta gibi bir süre içerisinde hayvanlar sağlığına kavuştular.

Keratokonjunktivitis Sikka'de klinik bulguların başlangıç döneminde; gözlerde kuruluk, kaşıntı, ağrı, fotofobi, görmede bulanıklık, kızarıklık, mukoz akıntı ile bazı hastalarda aşırı gözyaşı akıntısı olduğu belirtilmektedir. Sıcak ve kurak ortamlarda gözyaşı evaporasyonunun artması nedeni ile klinik belirtilerin daha sık ortaya çıktığı ifade edilmektedir (Akın ve ark, 2005). Yaşlı köpeklerin gençlere göre KKS'ye yakalanma oranı yüksektir. Ortalama görülme zamanı 7-9 yaşlar arasındır. Hastalığa karşı dişilerin predispozisyonu belirtilmektedir. Bu durumun dişilerde testosteronun immunomodülatör etkisinin eksikliğine bağlı olarak oluştuğu belirtilmektedir (Barnett, 1978). Çalışmada köpeklerde 17 olguda keratokonjunktivitis sikkaya saptanmıştır. Köpeklerin ağırlıklı olarak erkek cinsiyete (14 olgu) sahip oldukları görülmüştür. Bu durum Barnet (1978), tarafından bildirilen dişi cinsiyetin keratokonjunktivitis sikkaya olan yatkınlığı görüşü ile ters düşmüştür. Keratokonjunktivitis sikkaya görülen köpeklerin ırk dağılımı 5 Melez, 6 Pug, 2 Cocker Spaniel, 2 Pekingese, 1 Alman Çoban Köpeği ve 1 Bulldog şeklinde olmuştur. Literatür verilerde (Whitley ve ark, 1991), KKS'nin tüm köpek ırklarında sporadik olarak görülmekle birlikte English Bulldog, Lhasa Apso, Pug, Bloodhound, Pekingese, Shih Tzu, American Cocker Spaniel, Miniature Poodle, Dachshund, Chow Chow, Golden Retriever, White Terrier, Bull Terrier, Boston Terrier gibi ırklar daha fazla riski taşıdığı bildirilmektedir. Ayrıca, American Cocker Spaniel, English Bulldog ve Beagle ırklarında 3. göz kapağı bezinin ekstirpasyonunun KKS oluşumuna neden olabileceğine dikkat çekilmektedir. Çalışmada KKS saptanan olgu sayısı KKS ırk ilişkisi açısından sağlıklı yorum yapmak için yeterli değildi. Bununla birlikte hastalığın görüldüğü köpekler predispoze ırklardı. Kedilerde sadece iki olguda hastalık ile karşılaşıldı her iki kedinin de erkek ve melez olduğu görüldü.

Üçüncü göz kapağı hastalıklarına köpeklerde sıklıkla karşılaşılmaktadır. Bu hastalıklar; üçüncü göz kapağı kıkırdak problemleri, üçüncü göz kapağına ait enfeksiyon, travma, yabancı cisim ve neoplazileri ile üçüncü göz kapağı bezi (harder bezi) prolapsusu şeklinde sıralanabilmektedir (Dees ve ark, 2015; Mazzucchelli ve ark, 2012; Plummer ve ark, 2008; Premont ve ark, 2012). Palpebra tertianın iç yüzünde bulunan konjunktival folliküllerin hipertrofisi ile karakterize konjunktivitis follikularis olguları ile sıklıkla karşılaşılmaktadır. Sebebi tam olarak bilinmemekle beraber genellikle kronik antijenik uyarılar sonucunda ortaya çıkan farklı bir konjunktivitis türü olarak kabul edilmektedir (Bromberg, 1980). Sağlıklı

köpeklerde folliküller az sayıda ve küçük iken yangı ile birlikte sayısı ve hacmi artmaktadır. Eş zamanlı olarak konjunktivada hiperemi ve mukoid bir akıntı görülmektedir. Genellikle 18 aylığın altındaki köpeklerde daha sık görülmektedir (Glaze, 1991). Materyali oluşturan köpeklerin 9'unda konjunktivitis follikularis tanısı konuldu. Olguların 7 si erkek ve tamamı 2 yaş altında idi. Kedilerde de British Shorthair ırkı bir kedide konjunktivitis follikularis saptandı. Bu olguda dişi ve 6 ay yaş döneminde idi. Kedi ve köpeklerin yaşlarına ilişkin elde edilen veriler literatür bilgileri ile örtüşmektedir. Sağaltımında Knapp'ın silindirik pensi ile folliküllerin ezilmesi işlemine başvuruldu. Knapp'ın silindirik pensi üçüncü göz kapağı kaidesine yerleştirildikten sonra sıkıştırılıp serbest olan kenara doğru çekildi. Bu yöntemde folliküllerin ezilmesi esnasında palpebra tertia'nın tüm katmanlarında kompresyon ve yıkımlanmalar meydana gelecek şekilde en fazla 2 uygulama yapıldı. Tüm işlemler genel anestezi altında uygulandı.

Kiraz göz olarak da tanımlanan harder bezinin prolapsusu, hipertrofisi ya da hiperplazisi; gözün medial kantungunda dışarıdan kırmızı kitle halinde görülebilen oftalmik bir problem olup, köpeklerde sıkça karşılaşılmaktadır (Dewangan ve ark, 2018). Kedilerdeki görülme oranı ise köpeklere nazaran daha düşüktür (Dehghan ve ark, 2012). Chahory ve ark (2004), üçüncü göz kapağı bezi prolapsusunun kedilerde nadiren görüldüğünü bildirmektedirler. Birmanya, Persian ve Domestic Shorthair ırkı üç kedide üçüncü göz kapağı bezi prolapsusu ile karşılaştıklarını ve Morgan cep yöntemi ile sağaltımın gerçekleştirildiğini estetik olarak çok başarılı olduğunu ve nüks olayı ile karşılaşmadıklarına dikkat çekmektedirler. Materyali oluşturan kediler arasında üçüncü göz kapağı bezi prolapsusu ile karşılaşılmadı. Bazı araştırmacılar (Gomez, 2012, Plummer ve ark, 2008) hastalığın genellikle 2 yaşın altındaki köpeklerde görüldüğünü belirtmişlerdir. Multari ve ark (2016), harder bezi prolapsusu teşhis ettikleri 353 olgu içerisinde erkek köpeklerin hastalığa daha yatkın olduğunu belirtmişlerdir.

Çalışmada 13 olguda harder bezi protruzyonu ile karşılaşıldı. Köpeklerin 5'i Melez, 2'si Kangal, 3'ü Pointer, 2'si Bulldog ve 1'i Cane Corso ırkı; 8'i erkek, 5'i dişi idi. Yaşları 2 yaş altında idi. Klinik olarak, epifora, konjunktivit ve gözün medial kantungunda kırmızı kiraz benzeri bir kitle gelişimi görüldü. Köpeklerin tamamında gelişen harder bezi prolapsusu operasyonu, prolabe olan bezin yerine yerleştirilmesi tekniğine dayalı Morgan Cep yöntemiyle gerçekleştirildi. Bu amaçla prolabe olan bezin dorsal ve ventral kenarına iki paralel ensizyon yapıldı. Ensizyonların birbirine paralel olmasına dikkat edildi. Prolabe olan bez, cebin içerisine gömüldü ve ensizyonların dış yüzeyleri basit sürekli dikişlerle karşı karşıya getirilerek kapatıldı. Ensizyon hattı tamamen kapatıldığında ilk ve son düğümlerin

konjunktivanın anterior yüzeyinde kalmasına dikkat edildi. Dikiş materyali olarak 5/0, 6/0 emilebilen dikiş materyali seçildi. Bu gömme işlemi sırasında bez içeri itilirken dikiş ipliğinin çekilmesi ile bez gömüldü. Postoperatif olarak tüm hastalara 7 gün süreyle günde 3 kez ikişer damla olacak şekilde olası enfeksiyonları önlemeye yönelik geniş spektrumlu antibiyotik (%0.3 ofloksosin, Exocin – Abdi İbrahim İlaç Sanayi ve Ticaret A.Ş) topikal olarak uygulandı. Çalışma kapsamındaki tüm köpeklere kaşıma ve travmalara karşı önlem olarak Elizabeth yakalığı önerildi. Tüm olgular 1. hafta, 2. hafta ve 3. hafta kontrole çağrılarak muayene edildi. Olguların tamamı sorunsuz iyileşti. Nüks olayı ile karşılaşılmadı.

Erişkin ve yavru kedilerde konjunktivitisin başlıca nedeni olarak herpesvirus-1 (FHV-1) bildirilmektedir (Crandell, 1971; Ellis, 1981; Studdert ve Martin, 1970; Wardley ve ark, 1976). FeHV-1 oküler, nazal ve oral sekresyonlarda bulunmakta ve bulaşma büyük ölçüde enfekte bir kediyle doğrudan temas yoluyla olmaktadır. Akut enfekte hayvanlar en önemli virüs kaynaklarından biri kabul edilmekle birlikte enfekte olmuş taşıyıcı kedilerin de duyarlı kedilere virüsü bulaştırabildikleri kaydedilmektedir (Bistner ve ark, 1971). FHV-1 kedilerde aynı zamanda rhinotracheitise neden olmaktadır. Felin herpes virüs-1 solunum yolu epitel hücrelerine ve konjunktivaya afinite göstermektedir (Şaroğlu, 2013). Kedi yavrularında, iştahsızlık, ateş, hapşırma, öksürük, rinit ve nasal akıntı ile eş zamanlı olarak oküler bir akıntı ile birlikte seyreden konjunktivitis ile karakterize bir klinik tablo sergilemektedir (Hoover ve ark, 1970; Nasisse ve ark, 1989). Konjunktivitis, bazen şiddetli hiperemi ve ödem tipik bulgular olarak gelişmekte bol bir okulonasal akıntı görülmektedir. Bunlar yavaş yavaş mukopurulent hale gelerek dış burun ve göz kapaklarının kabuklanmasına yol açmaktadırlar. Ağır vakalarda dispne ve öksürük gelişmekte, seyrek de olsa korneayı da enfekte etmektedir (Gelatt, 2013). Çalışmada 25 kedide Herpes virüs konjunktivitisi ile karşılaşıldı. Olguların 2 si hariç diğerleri 1 yaş altında idi. Klinik olarak konjunktivada hiperemi, blefarospasm, ödem ve oküler akıntı görüldü. Bazı kediler de hastalığın şiddeti ile paralel konjunktival yüzeyde ülserler dikkati çekti. Konjunktival yüzeyde fibrinli ve hücreli eksudat tespit edildi. Bunların önemli bir kısmında korneanın da yangılandığı, ülserleştiği hatta desmatosel şekillendiği görüldü. Sağaltımda klinik bulgular şiddetli olduğunda antiviral ajanlar (idoksiuridin) kullanıldı. Akut olgularda semptomatik sağaltım uygulandı. Sekonder bakteriyel enfeksiyonların önüne geçebilmek için öncelikle lokal ve sistemik antibiyotikler günde dört (4) veya beş (5) kez uygulandı. İlacın daha iyi nüfuz etmesi, etkinliğinin artırılması amacıyla uygulamadan önce oküler akıntuların uzaklaştırılmasına dönük ılık yaş antiseptik solüsyonlar (%3Acide borique) ile göz temizlendi, sonra antibiyotik ve diğer ilaç uygulamalarına geçildi.

Symblepharon, palpebral konjunktivanın bulbar konjunktiva ve/veya korneaya kısmen veya tamamen yapışmasıdır. Bu durum sıklıkla FHV-1 epitel nekrozu gibi şiddetli primer enfeksiyon sırasında ortaya çıkar. Tanıda oküler incelemede konjunktiva'nın kendisine veya korneaya yapışması görülür. Kısmi yapışmalarda cerrahi olarak dokunun çıkarılması, işlevsel görüşü koruyabilir. Bununla birlikte, nüks daha belirgin yapışmalarda sık görülür (Kahn ve Gillespie,1971; Love, 1975). Çalışmada 28 kedide Symblepharon olgusu ile karşılaşıldı. Olguların tamamında kornea ve bulbar konjunktiva yoğun adesiv bir doku ile birbirine yapışmıştı. Operasyonu alınan olgularda adezyonlar açılmasına rağmen sık aralıklarla nüks engellenemedi. Olguların tamamı görmüyorlardı. Hastaların kliniğe geliş süreleri 3-6 ay arasında değişti. Neredeyse tamamına yakını sokaktan alınan kedilerdi. Bu yüzden etiyolojik olarak sağlıklı bir yorum yapılamamakla birlikte embriyonal ve ya neonatal dönemde FHV-1 epitel nekrozu gibi şiddetli primer enfeksiyonun altta yatan neden olabileceği söylenebilir.

Konjunktival veya korneakonjunktival dermoid, oküler gelişim sırasında hatalı doku farklılaşması sonucu palpebral, perilimbal konjunktiva veya kornea üzerinde kıllı deri parçasının gelişimidir. Materyali oluşturan melez erkek köpekte korneakonjunktiva dermoidi saptandı. Dermoidin uzun tüylerinin oküler yüzeyde hasara ve epiforaya neden olduğu görüldü. Dermoid cerrahi eksizyon ile uzaklaştırıldı.

Konjunktivitisin tek başına bir problem veya gözü etkileyen birçok hastalığın ortak semptomu olduğu konusunda çeşitli yorumlar bulunmaktadır. Sunulan çalışmada da konjunktivanın yangısının altında çok sayıda hastalığın yer aldığı görülmektedir. Etiyoloji ne olursa olsun toplam hasta sayısı içerisinde karşılaşılan konjunktiva hastalığı yüzde olarak önemli bir orana sahip olmuştur. Sonuç olarak kedi ve köpeklerde saptanan konjunktiva lezyonlarının ve hastalıklarının olası etiyoloji ve klinik görünümü belirlenmiştir. Hastalığın tanısı ve sağaltımında izlenen yol yanı sıra elde edilen sonuçların meslek pratiğine katkı sağlaması ümit edilmektedir.

6. SONUÇ VE ÖNERİLER

“Kliniğimize getirilen kedi ve köpeklerde karşılaşılan konjunktiva hastalıklarının tanı ve sağaltımı üzerine çalışmalar” isimli yüksek lisans tezi çalışması sonunda elde edilen bulgular sonucunda;

1. Aydın Adnan Menderes Üniversitesi Veteriner Fakültesi Cerrahi Anabilim Dalı Küçük Hayvan Kliniklerine 01.01.2017 – 31.12.2018 tarihleri arasında getirilen toplam 5452 hasta içerisinde 223 kedi ve köpekte konjunktiva hastalığı tanısı konulmuştur. Toplam hasta sayısı içerisinde 463 göz hastası ile karşılaşılmıştır. Bunların içerisinde 223 kedi ve köpekte primer ve sekonder konjunktiva hastalığı görülmüştür. Toplam hasta sayısı içerisinde konjunktiva hastalıkları oranı %4; göz hastaları içerisinde %48.16 olarak belirlendi. Bu sayının azımsanmayacak düzeyde olduğu;
2. Materyali oluşturan hayvanların ırkları dikkate alındığında kedi ve köpeklerde ağırlıklı olarak melez ırklarda karşılaşılmakla birlikte hemen her ırkta konjunktiva hastalıkları ile karşılaşılabileceği;
3. Kedilerde en fazla symblepharon (28 olgu) ve herpes virus konjunktivitisi (25 olgu), köpeklerde konjunktivitis superficialis (49 olgu) ile karşılaşıldı, yaygın hastalıkların bunlar olabileceği;
4. Konjunktiva hastalıklarının tek başına çok nadir şekillendiği, gözün diğer bileşenleri ve sistemik enfeksiyonların seyri sırasında çoğunlukla semptom olarak ortaya çıktığı,
5. Bu bağlamda sistemik birçok hastalığın konjunktivitise neden olduğu, primer konjunktiva hastalıkları yanı sıra sekonder konjunktivitisin çok fazla geliştiği;
6. Elde edilen verilerin kedi ve köpeklerde konjunktiva lezyonlarının ve hastalıklarının olası etiyoloji, klinik görünüm ve sağaltım açısından meslek pratiğine katkı sağlayacağı kanısına varıldı.

KAYNAKLAR

- Akın F, Samsar E.** Göz hastalıkları. Ankara, Medipres, 2005, 99-132.
- Albert RA, Garrett PD, Whitley RD.** Surgical correction of everted third eyelid in two cats. *Journal of the American Veterinary Medical Association*, 1982, 180, 763–766.
- Allevi G, Bevere, N, Boydell P.** Ventral subconjunctival orbital fat hernia in the dog: a case report. *Veterinaria Cremona*, 2003, 17(3), 85–88.
- Ameet-Singh, Cullen CL, Grahn BH.** History and clinical signs. *The Canadian Veterinary Journal*, 2004,45(9), 777–778.
- Arnett BD, Brightman AH, Musselman EE.** Effect of atropine sulfate on tear production in the cat when used with ketamine hydrochloride and acetylpromazine maleate. *Journal of the American Veterinary Medical Association*, 1984, 185, 214–215.
- Bagley RS, Dougherty SA, Randolph JF.** Tetanus subsequent to ovariohysterectomy in a dog. *Progress in Veterinary Neurology*, 1994, 5(2), 63–65.
- Barnett KC.** Diseases of the nictitating membrane of the dog. *Journal of Small Animal Practice*, 1978, 18, 101–108.
- Bianciardi P, Otranto D.** Treatment of dog thelaziosis caused by *Thelazia callipaeda* (Spirurida, Thelaziidae) using a topical formulation of imidacloprid 10% and moxidectin 2.5%. *Veterinary Parasitology*, 2005, 129(1–2), 89–93.
- Bistner SI, Carlson JH, Shively JN, Scott FW.** Ocular manifestations of feline herpesvirus infection. *Journal of the American Veterinary Medical Association*, 1971, 159, 1223–1237.
- Bistner SI, Roberts SR, Anderson RP.** Conjunctival bacteria: clinical appearances can be deceiving. *Modern Veterinary Practice*, 1969, 50(13), 45–47.
- Blogg JR.** Diseases of the eyelids. In: Blogg JR (ed), *The Eye in Veterinary Practice (Extraocular Disease)*. WB Saunders, Philadelphia, 1980, s 295–346.
- Boscós CM, Ververidis HN, Tondis DK, Stamou AI, Samartzi FC.** Ocular involvement of transmissible venereal tumor in a dog. *Veterinary Ophthalmology*, 1998, 1(2–3), 167–170.
- Bromberg NM.** The nictitating membrane. *Compendium on the Continuing Education for the Practicing Veterinarian*, 1980.
- Bron, AJ, Tiffany JM, Gouveia SM, Yokoi N, Voon LW** Functional aspects of the tear film lipid layer. *Experimental Eye Research*, 2004, 78, 347–360.

- Brooks DE.** Canine conjunctiva and nictitating membrane. In: *Veterinary Ophthalmology* (ed. Gelatt, K.N. 2nd ed.). Philadelphia, Lea & Febiger, 1991, 290–306
- Butovich IA, Millar TJ, Ham BM.** Understanding and analyzing meibomian lipids—a review. *Current Eye Research*, 2008, 33, 405–420.
- Butovich IA.** Lipidomics of human meibomian gland secretions: chemistry, biophysics, and physiological role of Meibomian lipids. *Progress in Lipid Research*, 2011, 50, 278–301.
- Buyukmihci N, Stannard AA.** Canine conjunctival angiokeratomas. *Journal of the American Veterinary Medical Association*, 1981, 178(12), 1279–1282.
- Cello RM.** Microbiological and immunologic aspects of feline pneumonitis. *Journal of the American Veterinary Medical Association*, 1971, 158, 932–938.
- Cello RM.** Ocular infections in animals with PLT (Bedsonia) group agents. *American Journal of Ophthalmology*, 1967, 63, 244–247.
- Chahory S, Crasta M, Trio S, Clerc B.** Three cases of prolapse of the nictitans gland in cats. *Veterinary Ophthalmology*, 2004, 7, 417–419.
- Chang SH, Lin AC.** Effects of main lacrimal gland and third eyelid gland removal on the eye of dogs. *Journal of the Chinese Society of Veterinary Science*, 1980, 6(1), 13–16.
- Christmas R.** Surgical correction of congenital ocular and nasal dermoids and third eyelid gland prolapse in related Burmese kittens. *The Canadian Veterinary Journal*, 1992, 33, 265–266.
- Collier LL, Collins BK.** Excision and cryosurgical ablation of severe periocular papillomatosis in a dog. *Journal of the American Veterinary Medical Association*, 1994, 204(6), 881–885.
- Collins BK, Collier LL, Miller MA.** Biologic behavior and histologic characteristics of canine conjunctival melanoma. *Progress in Veterinary and Comparative Ophthalmology*, 1993, 3(4), 135–140.
- Crandell RA.** Virologic and immunologic aspects of feline viral rhinotracheitis virus. *Journal of the American Veterinary Medical Association*, 1971, 158, 922–926.
- Dartt DA.** Neural regulation of lacrimal gland secretory processes: relevance in dry eye diseases. *Progress in Retinal and Eye Research* 2009, 28, 155–177.
- Davidson HJ, Kuonen VJ.** The tear film and ocular mucins. *Veterinary Ophthalmology*, 2004, 7, 71–77.
- Denghan MM, Pedram MS, Azari O, Mehrjerdi HK, Azad E.** Clinical evaluation of the pocket technique for replacement of prolapsed gland of the third eyelid in dogs. *Turkish Journal of Veterinary Animal Science*, 2012, 36(4), 352–356.

Dewangan R, Kalim RSMO, Panchkhande N, Sidar SK. and Sahu D. Chery eye in crossbred dog and its surgical management.). *International Journal of Science, Environment and Technology*, 2018, 7(1), 288 – 291.

Dugan SJ, Severin GA, Hungerford LL, Whiteley HE, Roberts SM. Clinical and histologic evaluation of the prolapsed third eyelid gland in dogs. *Journal of the American Veterinary Medical Association*, 1992, 201(12), 1861–1867.

Eichenbaum JD, Lavach JD, Gould DH, Severin GA, Paulsen ME, Jones RL Immunohistochemical staining patterns of canine eyes affected with chronic superficial keratitis. *American journal of veterinary research*, 1986, 47(9), 1952-1955.

Ellis TM. Feline respiratory virus carriers in clinically healthy cats. *Australian Veterinary Journal*, 1981, 57, 115–118.

Gelatt KN, Mackay EO, Widenhouse C, Widenhouse TS, Stopek JB. Effect of lacrimal punctal occlusion on tear production and tear fluorescein dilution in normal dogs. *Veterinary Ophthalmology*, 2006, 9, 23–27.

Gelatt KN. Eversion of the nictitating membranes. *Veterinary Medicine Small Animal Clinician*, 1970, 65(7), 674–675.

Gelatt KN. Surgical correction of everted nictitating membrane in the dog. *Veterinary Medicine Small Animal Clinician*, 1972, 67(3), 291–292.

Gelatt KN. *Veterinary Ophthalmology* (5 th Edn - Gelatt et al - 2 volumes). John Wiley & Sons, Inc. Oxford, 2013, 832-1897.

George C, Summers BA. Angiokeratoma: a benign vascular tumour of the dog. *Journal of Small Animal Practice*, 1990, 31(8),390–392.

Gerding PA, McLaughlin SA, Troop MW. Pathogenic bacteria and fungi associated with external ocular diseases in dogs: 131 cases (1981–1986). *Journal of the American Veterinary Medical Association*, 1988, 193(2), 242–244.

Giuliano EA, Moore CP, Phillips TE. Morphological evidence of M cells in healthy canine conjunctiva-associated lymphoid tissue. *Graefe's Archive for Clinical and Experimental Ophthalmology*, 2002, 240(3), 220–226.

Giuliano EA. Nonsteroidal anti-inflammatory drugs in veterinary ophthalmology. *Veterinary Clinics of North America: Small Animal Practice*, 2004, 34, 707–723.

Glaze, M.B. Ocular allergy. *Seminars in Veterinary Medicine and Surgery (Small Animal)*, 1991, 6(4), 296–302.

Gómez JBR. (Repairing nictitans gland prolapse in dogs. *Veterinary Record*, 2012, 171, 244-245.

- Greene, C.E.** Immunoprophylaxis. In: Greene CE (ed), *Infectious Diseases of the Dog and Cat*, 3rd ed. Saunders Elsevier, St. Louis, 2006, s 1069-1119.
- Gross SL** Effectiveness of a modification of the Blogg technique for replacing the prolapsed gland of the canine third eyelid. In: *Proceedings of the American College of Veterinary Ophthalmologists. Proceedings of the American College of Veterinary Ophthalmologists*, 1983, 14, 38-42.
- Gwin RM, Gelatt KN, Williams LW.** Ophthalmic neoplasms in the dog. *Journal of the American Animal Hospital Association*, 1982, 18(6), 853–866.
- Hare CL, Howard EB.** Canine conjunctivocorneal papillomatosis: a case report. *Journal of the American Animal Hospital Association*, 1977, 13(6), 688–690.
- Harkin KR, Andrews GA, Nietfeld JC.** Dysautonomiab in dogs: 65 cases (1993–2000). *Journal of the American Veterinary Medical Association*, 2002, 220(5), 633–639.
- Hawkins EC, Johnson L.** Inconsistency in Schirmer tear test strips. *Archives of Ophthalmology*, 1985, 103, 175.
- Helper LC, Magrane WG, Koehm J, Johnson R.** Surgical induction of keratoconjunctivitis sicca in the dog. *Journal of the American Veterinary Medical Association*, 1974, 165(2), 172–174.
- Helper LC.** The tear film in the dog. Causes and treatment of diseases associated with overproduction and underproduction of tears. *Animal Eye Research*, 1996, 15, 5–11.
- Holmberg BJ, Maggs DJ.** The use of corticosteroids to treat ocular inflammation. *Veterinary Clinics of North America: Small Animal Practice*, 2004, 34, 693–705.
- Hoover EA, Kahn DE, Langloss JM.** Experimentally induced feline chlamydial infection (feline pneumonitis). *American Journal of Veterinary Research*, 1978, 39, 541–547.
- Hoover EA, Rohovsky MW, Griesemer RA.** Experimental feline viral rhinotracheitis in the germ free cat. *The American Journal of Pathology*, 1970, 58, 269–282.
- Howard E, Alexander L.** Guide to the Dissection of the Dog-E-Book. Elsevier Health Sciences, 2016, 58-65.
- Howard E.** Miller's Anatomy of the Dog, ed 3, Saunders, Philadelphia, 1993, s 200-260.
- Jabs DA, Prendergast RA.** Reactive lymphocytes in lacrimal gland and vasculitits renal lesions of autoimmune MRL/lpr mice express L3T4. *Journal of Experimental Medicine*, 1987, 166, 1198–1203.
- Johnson BC, Miller WW.** Recognizing ocular signs of systemic diseases in dogs. *Veterinary Medicine*, 1990, 85(10), 1076.

- Johnson BW, Brightman AH, Whiteley HE.** Conjunctival mast cell tumor in two dogs. *Journal of the American Animal Hospital Association*, 1988, 24(4), 439–442.
- Johnson FW, Clarkson MJ, Spencer WN.** Susceptibility of *Chlamydia psittaci* (ovis) to antimicrobial agents. *The Journal of Antimicrobial Chemotherapy*, 1983, 11, 413–418.
- Johnson FW.** Isolation of *Chlamydia psittaci* from nasal and conjunctival exudate of a domestic cat. *The Veterinary Record*, 1984, 114, 342–344.
- Kahn DE, Gillespie JH.** Feline viruses: pathogenesis of picornavirus infection in the cat. *American Journal of Veterinary Research*, 1971, 32, 521–531.
- Kaswan RL, Martin CL.** Surgical correction of third eyelid prolapse in dogs. *Journal of the American Veterinary Medical Association*, 1985, 186(1), 83.
- Kaswan RL, Salisbury MA.** A new perspective on canine keratoconjunctivitis sicca: treatment with ophthalmic cyclosporine. *Veterinary Clinics of North America: Small Animal Practice*, 1990, 20, 583–613.
- Kidder AC, Johannes C, O'Brien DP, Harkin KR, Schermerhorn T.** Feline dysautonomia in the Midwestern United States: a retrospective study of nine cases. *Journal of Feline Medicine and Surgery*, 2008, 10, 130–136.
- Kilrain CG, Saik JE, Jeglum KA.** Malignant angioendotheliomatosis with retinal detachment in a dog. *Journal of the American Veterinary Medical Association*, 1994, 204(6), 918–921.
- Klauss G, Constantinescu GM.** Nonhypotensive autonomic agents in veterinary ophthalmology. *Veterinary Clinics of North America: Small Animal Practice*, 2004, 34, 777–800.
- Koch SA.** Congenital ophthalmic abnormalities in the Burmese cat. *Journal of the American Veterinary Medical Association*, 1979, 174, 90–91.
- Kolar JR, Rude TA.** Clinical evaluation of a commercial feline pneumonitis vaccine. *Feline Practice*, 1977, 7, 47–50.
- Kudirkienė E, Žilinskas H, Šiugždaitė J.** Microbial flora of the dog eyes. *Veterinarija Ir Zootechnika. T.* 2006,34(56), 18-21.
- Kudnig ST.** Nasopharyngeal polyps in cats. *Clinical Techniques in Small Animal Practice*, 2002, 17, 174–177.
- Lavach JD, Thrall MA, Benjamin MM, Severin GA.** Cytology of normal and inflamed conjunctivas in dogs and cats. *Journal of the American Veterinary Medical Association*, 1977, 170(7), 722–727.

- Ledbetter EC, Dubovi EJ, Kim SG, Maggs DJ, Bicalho RC.** Experimental primary ocular canine herpesvirus-1 infection in adult dogs. *American Journal Veterinary Research*, 2009, 70(4), 513–521.
- Lourenco-Martins AM, Delgado E, Neto I, Peleteiro MC, Morais-Almeida M, Correia JHD.** Allergic conjunctivitis and conjunctival provocation tests in atopic dogs. *Veterinary Ophthalmology*, 2011, 14(4), 248–256.
- Love DN.** Pathogenicity of a strain of feline calicivirus for domestic kittens. *Australian Veterinary Journal* 1975, 51, 541–546.
- Maggs DJ, Lappin MR, Reif JS, Collins JK, Carman J, Dawson DA, Bruns C.** Evaluation of serologic and viral detection methods for diagnosing feline herpesvirus-1 infection in cats with acute respiratory tract or chronic ocular disease. *Journal of the American Veterinary Medical Association*, 1999, 214, 502–507.
- Mane MC, Vives MA, Barrera R, Bascuas JA.** Results and histological development of various surgical techniques for correcting eversion of the third eyelid in dogs. *Histology Histopathology*, 1990, 5(4), 415–425.
- Martin CL.** Conjunctivitis. Differential diagnosis and treatment. *The Veterinary clinics of North America*, 1973, 3.3: 367.
- Martin CL.** Ocular infections. In: Greene CE (ed) *Infectious Diseases of the Dog and Cat*. Lea & Febiger, Philadelphia, 1990, s, 197–212.
- Martin L.** Ophthalmic Disease in Veterinary Medicine. London UK, Manson Publishing/The Veterinary Press, ,2005,183-219.
- Mathers W.** Evaporation from the ocular surface. *Experimental Eye Research*, 2004, 78, 389–394.
- Mazzucchelli S, Vaillant MD, Wéverberg F, Arnold-Tavernier H, Honegger N, Payen G, Vanore M, Liscoet L, Thomas O, Clerc B, Chahory S.** Retrospective study of 155 cases of prolapse of the nictitating membrane gland in dogs. *Veterinary Record*, 2012, 170, 443.
- McDonald PJ, Watson AD.** Microbial flora of normal canine conjunctivae. *Journal of Small Animal Practice*, 1976, 17(12), 809–812.
- Mitzel JR, Strating A.** Vaccination against feline pneumonitis. *American Journal of Veterinary Research*, 1977, 38, 1361–1363.
- Moore CP.** Qualitative tear film disease. *Veterinary Clinics of North America: Small Animal Practice*, 1990, 20, 565–581.

- Morgan RV, Duddy JM, McClurg K.** Prolapse of the gland of the third eyelid in dogs: a retrospective study of 89 cases (1980–1990). *Journal of the American Animal Hospital Association*, 1993, 29, 1, 56–60.
- Multari D, Perazzi A, Contiero B, De Mattia G and Lacopetti I.** Pocket technique or pocket technique combined with modified orbital rim anchorage for the replacement of a prolapsed gland of the third eyelid in dogs: 353 dogs. *Veterinary Ophthalmology*, 2016, 19(3), 214–219.
- Murphy CJ, Pollock RVS.** The eye. In: Miller's Anatomy of the Dog (ed. Evans, H.E.), 3rd ed., Philadelphia, W.B. Saunders Company, 1993, 1009–1057.
- Nasissse MP, Guy JS, Davidson MG, Sussman WA, Fairley NM.** Experimental ocular herpesvirus infection in the cat. Sites of virus replication, clinical features and effects of corticosteroid administration. *Investigative Ophthalmology & Visual Science*, 1989, 30, 1758–1768.
- Nasissse MP, Guy JS, Stevens JB, English RV, Davidson MG.** Clinical and laboratory findings in chronic conjunctivitis in cats: 91 cases (1983–1991). *Journal of the American Veterinary Medical Association*, 1993, 203, 834–837.
- Nasissse MP.** Feline herpesvirus ocular disease. *The Veterinary Clinics of North America. Small Animal Practice*, 1990, 20, 667–680.
- Nasissse MP.** Manifestations, diagnosis, and treatment of ocular herpesvirus infection in the cat. *Compendium on Continuing Education for the Practicing Veterinarian*, 1982, 4, 962–970.
- Nichols BA, Chiappino ML, Dawson CR.** Demonstration of the mucous layer of the tear film by electron microscopy. *Investigative Ophthalmology and Visual Science*, 1985, 26, 464–473.
- Peruccio C.** Surgical correction of prominent third eyelid in the dog. *California Veterinarian*, 1981, 35(4), 24–27.
- Petersen-Jones SM.** Quantification of conjunctival sac bacteria in normal dogs and those suffering from keratoconjunctivitis sicca. *Veterinary and Comparative Ophthalmology*, 1997, 7(1), 29–35.
- Plummer CE., Källberg ME., Gelatt KN., Gelatt JP., Barrie KP. and Brooks DE.** Intranictitans tacking for replacement of prolapsed gland of the third eyelid in dogs. *Veterinary Ophthalmology*, 2008, 11(4), 228–233.
- Prince JH, Diesem CD, Eglitis I, Ruskell GL.** Anatomy and Histology of the Eye and Orbit in Domestic Animals, p. 86. Charles C Thomas, Springfield, 1960, s 86.

- Reece WO.** Dukes' Physiology of Domestic Animals, 12th Edition. Comstock Publishing, 2009, 35-52
- Rhodes M, Heinrich C, Featherstone H, Braus B, Manning S, Cripps PJ, Renwick P.** Parotid duct transposition in dogs: a retrospective review of 92 eyes from 1999 to 2009. *Veterinary Ophthalmology*, 2011, 15, 213–222.
- Royle L, Matthews E, Corfield A, Berry M, Rudd PM, Dwek RA, Carrington SD.** Glycan structures of ocular surface mucins in man, rabbit and dog display species differences. *Glycoconjugate Journal*, 2008, 25, 763–773.
- Rubin LF, Aguirre G.** Clinical use of pilocarpine for keratoconjunctivitis sicca in dogs and cats. *Journal of the American Veterinary Medical Association*, 1967, 151, 313–320.
- Salisbury MA, Kaswan RL, Brown J.** Microorganisms isolated from the corneal surface before and during topical cyclosporine treatment in dogs with keratoconjunctivitis sicca. *American Journal of Veterinary Research*, 1995, 56, 880–884.
- Samuelson DA.** Ophthalmic anatomy. In: Gelatt KN (ed), *Veterinary Ophthalmology*, 4th ed., Blackwell Publishing, Ames, 1980, s 37–148.
- Scherlie PH, Smedes SL, Feltz T, Riis RC.** Ocular manifestation of systemic histiocytosis in a dog. *Journal of the American Veterinary Medical Association*, 1992, 201(8), 1229–1232.
- Schrauwen E, Ham LV, Maenhout T, Desmidt M.** Canine dysautonomia: a case report. *Veterinary Record*, 128(22), 524–525, 1991.
- Severin GA.** Severin's Veterinary Ophthalmology Notes. 3rd ed, Fort Collins, CO, 1996, s 207-221.
- Shewen PE, Povey RC, Wilson MR.** Feline chlamydial infection. *The Canadian Veterinary Journal*, 1978, 19, 289–292.
- Slatter D.** Slatter's Fundamentals of Veterinary Ophthalmology 2nd edition. Philadelphia, WB Saunders Company, 2013, 109-132.
- Smith EM, Buyukmihci NC, Farver TB.** Effect of topical pilocarpine treatment on tear production in dogs. *Journal of the American Veterinary Medical Association*, 1994, 205(9), 1286–1289.
- Srinivasan BD, Jakobiec FA, Iwamoto T.** Conjunctiva. In: Duane's Foundations of Clinical Ophthalmology (eds Tasman, W. & Jaeger, E.A.), Vol. 1. Philadelphia, J.B. Lippincott Company, 1992. pp. 1–28.
- Stades FC.** Ophthalmology for the Veterinary Practitioner, Second edition, Schlütersche Verlagsgesellschaft, Hannover Germany, 2007, 105-125

- Stamm WE.** Chlamydial infections. In: Fauci, A.S., Braunwald, E., Isselbacher, K.J (eds), Harrison's Principles of Internal Medicine. McGraw-Hill, New York, 1998, 1055–1064.
- Stanley RG, Kaswan RL.** Modification of the orbital rim anchorage method for surgical replacement of the gland of the third eyelid in dogs. *Journal of the American Veterinary Medical Association*, 1994, 205(10), 1412–1414.
- Stiles J, Carmichael P, Kaswan R, Bounous D, Moore A, Hirsh S.** Keratectomy for corneal pigmentation in dogs with cyclosporine responsive chronic keratoconjunctivitis sicca. *Veterinary and Comparative Ophthalmology*, 1995, 5, 25–34.
- Stiles J, McDermott M, Bigsby D, Willis M, Martin C, Roberts W, Greene C.** Use of nested polymerase chain reaction to identify feline herpesvirus in ocular tissue from clinically normal cats and cats with corneal sequestra or conjunctivitis. *American Journal of Veterinary Research*, 1997, 58, 338–342.
- Stiles J, McDermott M, Willis M, Roberts W, Greene C.** Comparison of nested polymerase chain reaction, virus isolation and fluorescent antibody testing for identifying feline herpesvirus in cats with conjunctivitis. *American Journal of Veterinary Research*, 1997, 58, 804–807.
- Storz J, Kaltenboeck B.** The Chlamydiales. In: Woldehiwet Z, Ristic M (eds) Rickettsial and Chlamydial Diseases of Domestic Animals. Pergamon Press, Oxford, 1993, s, 27–64.
- Studdert MJ, Martin MC.** Virus diseases of the respiratory tract of cats: isolation of feline rhinotracheitis virus. *Australian Veterinary Journal*, 1970, 46, 99–104.
- Studdert MJ, Studdert VP, Wirth HJ.** Isolation of *Chlamydia psittaci* from cats with conjunctivitis. *Australian Veterinary Journal*, 1981, 57, 515–517.
- Swinger RL, Schmidt KA, Jr, Dubielzig RR.** Keratoconjunctivitis associated with *Toxoplasma gondii* in a dog. *Veterinary Ophthalmology*, 2009, 12(1), 56–60.
- Sykes JE.** Feline chlamydiosis. *Clinical Techniques in Small Animal Practice*, 2005, 20, 129–134.
- Şaroğlu M.** Kedi ve Köpeklerde Göz Hastalıkları. İstanbul, Nobel kitapevi, 2013, 85-117.
- Teixeira AL, Maia FBN, Alvarenga LS, Höfling-Lima AL, Barros PSM.** Aerobic conjunctival flora of healthy dogs in Sao Paulo. In: American College of Veterinary Ophthalmologists 2002 Proceedings Rocky Mountain Eye Meeting, 2002, p. 9.
- Thangamuthu RVJP, Rathore BS.** Conjunctival flora of clinically healthy and diseased eyes of dogs. *Haryana Veterinarian*, 2002, 41, 38–40.

- Thomsen, MK, Jensen AL, Bindseil E, Kristensen F.** Impairment of neutrophil functions in a dog with an eosinophilic dermatosis. *Acta Veterinaria Scandinavica*, 1991, 32(4), 519–526.
- Tseng SC, Tsubota K.** Important concepts for treating ocular surface and tear disorders. *American Journal of Ophthalmology*, 1997, 124, 825–835.
- Urban M, Wyman M, Rheins M, Marraro RV.** Conjunctival flora of clinically normal dogs. *Journal of the American Veterinary Medical Association*, 1972, 161(2), 201–206.
- Valentine, J.** Unusual poisoning in a dog. *The Veterinary Record*, 1992, 130(14), 307.
- Van Der Woerd A, Adamcak A.** Comparison of absorptive capacities of original and modified Schirmer tear test strips in dogs. *Journal of the American Veterinary Medical Association*, 2000, 216, 1576–1577.
- Wardley RC, Rouse BT, Babiuk LA.** Observations on recovery mechanisms from feline viral rhinotracheitis. *Canadian Journal of Comparative Medicine*, 1976, 40, 257–264.
- Whitley NT, Corzo-Menendez N, Carmichael NG, McGarry JW.** Cerebral and conjunctival haemorrhages associated with von Willebrand factor deficiency and canine angiostrongylosis. *Journal of Small Animal Practice*, 2005, 46(2), 75–78.
- Whitley RD, McLaughlin SA, Gilger BC, Lindley DM.** The treatment for keratoconjunctivitis sicca. *Veterinary Medicine Small Animal Clinician*, 1991, 1077-1093.
- Williams DL.** Use of punctal occlusion in the treatment of canine keratoconjunctivitis sicca. *Journal of Small Animal Practice*, 2002, 43, 478–481.
- Wills J, Gruffydd-Jones TJ, Richmond S, Paul ID.** Isolation of *Chlamydia psittaci* from cases of conjunctivitis in a colony of cats. *The Veterinary Record*, 1984, 114, 344–346.
- Wise LA, Lappin MR.** A syndrome resembling feline dysautonomia (the Key-Gaskell syndrome) in a dog. *Journal of Veterinary Internal Medicine*, 1989, 3(2), 119.
- Wyman M, Gilger B, Mueller P, Norris K.** Clinical evaluation of a new Schirmer tear test in the dog. *Veterinary and Comparative Ophthalmology*, 1995, 5(4), 211–214.
- Wyrick PB, Richmond SJ.** Biology of chlamydiae. *Journal of the American Veterinary Medical Association*, 1989, 95, 1507–1512.

ÖZGEÇMİŞ

Soyadı, Adı : ÇAKMAKÇI Eser
Uyruk : T.C.
Doğum yeri ve tarihi : Zonguldak, 17.07.1993
Telefon : 536 642 17 21
E-mail : esercakmakci@hotmail.com
Yabancı Dil : İngilizce

EĞİTİM

Derece	Kurum	Mezuniyet tarihi
Lisans	Aydın Adnan Menderes Üniversitesi Veteriner Fakültesi	14.06.2016
Y. Lisans	Aydın Adnan Menderes Üniversitesi Veteriner Fakültesi Cerrahi Anabilim Dalı	Devam ediyor.

BURSLAR ve ÖDÜLLER:

İŞ DENEYİMİ

Yıl	Yer/Kurum	Ünvan
2018-	Aydın Büyükşehir Belediyesi Sağlık İşleri Daire Başkanlığı	Sorumlu Veteriner Hekim

AKADEMİK YAYINLAR

1. MAKALELER

2. PROJELER

ADÜ Bilimsel Araştırma Projeleri Birimi, Kliniğimize getirilen kedi ve köpeklere karşılaşılan

Konjunktiva Hastalıklarının Tanı ve Sağaltımı Üzerine Çalışmalar, Yardımcı Yürütücü.

3. BİLDİRİLER

A) Uluslararası Kongrelerde Yapılan Bildiriler

Belge A, Kibar B, Gültekin M, Yaygıngül R, Bozkan Z, **Çakmakçı E** , “Bir Köpekte Akut Travma Sonrası Karşılaşılan Eşzamanlı Dalak ve İdrar Kesesi Rupturu Olgusu”, Second Veterinary Emergency & Critical Care TuVECCA Congress 26-29 Nisan, Antalya, Türkiye, 2018.

Ali Belge; Zeynep Erkan; **Eser Çakmakçı**; Adile Elif Kul. “Deve Yetiştiriciliği ve Bakımı Üzerine Bir Kaç Söz: Doğrular ve Yanlışlar” II. Uluslararası Selçuk-Efes Devecilik Kültürü Ve Deve Güreşleri Sempozyumu Programı, 18-19-20 Ocak, İzmir, Türkiye, 2018.

Bozkan Z, Bulut O, Akyüz Ünsal A. İ, Bilgen Şen Z, Erkan E, Erkan Z, **Çakmakçı E**, Belge A, “Kedilerde kornea sekesterlerinin sağaltımında yüzeysel keratektomi sonrası amniyon greft uygulamasının etkinliğinin araştırılması” Uluslararası Tarım, Çevre ve Sağlık Kongresi, 26-28 Ekim, Aydın, Türkiye, 2018.

B) Ulusal Kongrelerde Yapılan Bildiriler