

EOZİNOFİLİK GRANULOMDA ASEPTOMATİK AKCİĞER TUTULUMU (OLGU SUNUMU) *

**Gürhan KADIKÖYLÜ¹, Füzûzan KACAR², Mehmet POLATLI³, Taşkın ŞENTÜRK¹, Nihat ÖZGEL¹,
Zahit BOLAMAN¹,**

ÖZET

Eozinofilik granülom nadir görülen Langerhans hücreli histiositozdur. Akciğer, lenf bezleri, kemik, göz, deri ve hipotalamus etkilenebilir. Akciğer tutulumu olan hastaların %20 'si asemptomatiktir. Bu yazıda başağrısı ile başvuran eozinofilik granülomlu bir hastada asemptomatik akciğer tutulumu sunulmaktadır.

Anahtar Sözcükler: Eozinofilik granülom, asemptomatik akciğer tutulumu

Asymptomatic Lung Involvement In Eosinophilic Granuloma (Case Report)

SUMMARY

Eosinophilic granuloma is rarely seen form of Langerhans cell histiocytosis. Lungs, lymph nodes, bones, eyes and hypothalamus may be involved. 20% of the patients with lung involvement are asymptomatic. In this article, asymptomatic lung involvement in a patient with eosinophilic granuloma who was admitted with headache is presented.

Key Words: Eosinophilic granuloma, asymptomatic lung involvement

Önceleri Histiositosis X grubu olarak bilinen Langerhans hücreli histiositoz (LHH), çocukları ve genç erişkinleri etkileyen Langerhans hücrelerinin proliferasyonu ile karakterize nadir bir hastalık grubudur. Kemik, akciğer, hipofiz, hipotalamus, deri, gingiva, müköz membran, karaciğer, dalak, lenf bezleri ve yumuşak dokuyu tutabilmektedir.¹ 1987 yılında Histiosit çalışmaları grubuna göre Langerhans hücreli histiositoz üç gruba ayrılmıştır.¹⁻⁴ Olgularının %60-80 'i soliter /multifokal eozinofilik granülom olup litik kemik lezyonları saptanır. %15-40 'ını oluşturan Hand-Schuller Christian hastalığında ise (multifokal Langerhans hücreli histiositoz) diabetes insipidus, exoftalmus ve litik lezyonlar görülmektedir. %10 'undan azını da Letterer Siwe (akut yaygın Langerhans hücreli histiositoz) hastalığı meydana getirir ve kemik iliği, lenf nodülleri, santral sinir sistemi, deri ve akciğerde yaygın tutulum görülür.¹⁻⁵ LHH 'lar meme ve akciğer karsinomalı, Hodgkin ve Non-Hodgkin lenfomalı, akut lösemili ve multiple myelomalı hastalarla birlikte de görülebilmektedir.^{1,68}

Bu yazımızda dört yıldır eozinofilik granülom tanısı ile takip edilen hastada asemptomatik akciğer tutulumu rapor edilmektedir.

OLGU

Otuz bir yaşında erkek hastaya 4 yıl önce sol üst çene dişlerinde ağrı nedeniyle başvurduğu doktor tarafından yapılan biopsi sonucunda eozinofilik granülom tanısı konulmuş ve lokal küretaj ile

radıyoterapi uygulanmıştı (Resim 1). Bir yıldır ortaya çıkan başağrısı nedeniyle polikliniğimize başvurdu. Hasta 12 yıldır günde bir paket sigara içiyordu. Fizik muayenesinde lokal olarak frontal bölgede duyarlılık dışında patoloji yoktu. Rutin hemogram, eritrosit sedimantasyon hızı, periferik yayma, immunglobulin düzeyleri, tiroit fonksiyonları, parat hormon düzeyi, kemik iliği aspirasyonu ve biopsisi, akciğer grafisi, batın ultrasonografisi, elektrokardiografi normal sınırlarda idi. Kraniyografide frontal bölgede 6x8 cm çapında osteolitik lezyon saptandı (Resim 2). Bronkoskopi, transbronşial biopsi, solunum fonksiyon testleri normaldi. Yüksek rezolüsyonlu akciğer tomografisi bilateral yaygın ince retiküler dansite artışı, alt loblarda yamalı aerasyon artımı intertisyel akciğer tutulumu olarak yorumlandı (Resim 3 ve 4). Lomber vertebraların kemik dansitometresinde osteopeni vardı (t=-1,2 ve z=-1,2). Göz ve KBB muayeneleri sonucunda patolojik bulgu saptanmadı.



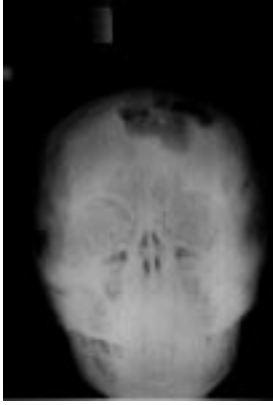
Resim 1. Patolojik görünüm

* 1-4 Kasım 2000 tarihlerindeki 28. Ulusal Hematoloji Kongresinde poster olarak sunulmuştur.

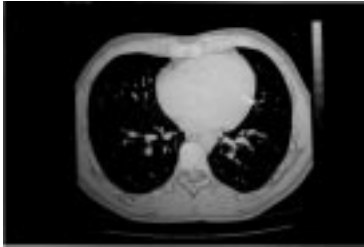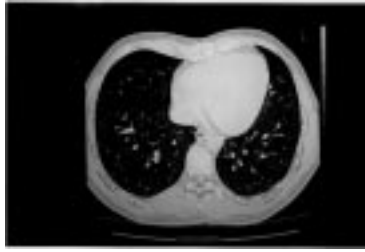¹ Adnan Menderes Üniversitesi Tıp Fakültesi, İç Hastalıkları Anabilim Dalı, AYDIN

² Adnan Menderes Üniversitesi Tıp Fakültesi, Patoloji Anabilim Dalı, AYDIN

³ Adnan Menderes Üniversitesi Tıp Fakültesi, Göğüs Hastalıkları ve Tüberküloz Anabilim Dalı, AYDIN



Resim 2. Kroniografide osteolitik lezyon



Resim 3-4. Yüksek rezolüsyonlu akciğer tomografik görünümleri

TARTIŞMA

LHH 'un klonal bir hastalık mı olduğu, yoksa etiolojisinde sitokinlerin, virüslerin, c-myc ve H-Ras gibi onkogenlerin⁹⁻¹² rolü olduğu kesin değildir. LHH' lu hastaların %19-40 'ında klinik ve radyolojik olarak akciğer tutulmuşu görülmektedir.^{1, 2, 5, 4} Pulmoner LHH 3-4.cü on yıldaki erkeklerde daha sık ortaya çıkmakta ve hastaların %20 'si asemptomatik seyretmektedir. Semptomatik olgularda ise dispne, takipne, siyanoz, göğüs ağrısı, nonproduktif öksürük, hemoptizi görülmektedir.^{2-3, 5, 13} Özellikle genç erkeklerde pnömotoraksa bağlı olarak akut dispne ortaya çıkabilir. Radyolojik olarak yineleyen pnömotoraks (%20-25), bilateral intersiyel pnömoni, retiküler ve retikülonodüler infiltrasyonlar,

kistik lezyonlar, plevral effüzyon, bal peteği görünümü, hiler lenfadenopati, kavite, amfizematöz değişiklikler ve fibrozis izlenebilir. Akciğer üst loblarda tutulum daha sık görülür.^{3, 5, 15-17} Akciğerde sınırlı eozinofilik granulom olguları bildirilmişse de genellikle yaygın kemik, lenf bezi, göz, deri, hipotalamus gibi yaygın tutulum ile birlikte dir.^{14, 5} Pulmoner LHH 'un tanısında yüksek rezolüsyonlu tomografi, transbronşial akciğer biopsisi, bronkojenik aspirasyon lavajı ve açık akciğer biopsisi tanısal yöntemlerdir.^{3, 15-21} İncelenen biopsilerde Langerhans hücreleri, Birbeck granülleri, lenfosit, eozinofil, nötrofil, plazma, makrofaj, dev hücre ve fibroblastları içeren destrüktif granulomlar görülebilmektedir. Lavaj sıvısında CD-1 (+) taşıyan hücrelerin %5' den fazla olması da tanıda yardımcı olmaktadır.^{17, 2, 23} Ancak transbronşial akciğer biopsisi hastaların ancak %16-40 'ında tanısal değer taşımaktadır.^{24, 25} Bu nedenle kesin tanı için özellikle şüpheli, intersiyel fibrozisli ve bazı asemptomatik olgularda açık akciğer biopsisi önerilmektedir.^{20, 21, 25} Ayırıcı tanıda tüberküloz, sarkoidoz, lenfoma, eozinofilik pnömoni, fibrozis yapan interstiyel pnömoni ve metastatik lezyonlar düşünülmelidir.⁵

Hastamıza daha önce dişlerindeki lezyondan yapılan biopsi ile eozinofilik granulom tanısı konularak hastaya küretaj ve radioterapi uygulanmıştı. Son bir yıldır başağrısı şikayeti olan hastada kraniumda 6x8 cm çapında osteolitik lezyon saptandı. Hastanın akciğere ait gerek klinik gerekse de direkt grafilerinde bir bulgu yoktu. Yüksek rezolüsyonlu akciğer tomografisinde bilateral yaygın ince retiküler ve alt loplarda yamalı aerasyon artışı saptandı. Bronkoskopi, transbronşial akciğer biopsisi, bronkoskopik aspirasyon lavajı normal bulundu. Hastaya asemptomatik olduğu için yüksek rezolüsyonlu akciğer tomografisi ile akciğer tutulumu kabul edildi ve açık akciğer biopsisi yapılmadı. Asemptomatik ve fibrozisi olmayan bir hastaya invaziv bir tanı yöntemi olan açık akciğer biopsi yapmanın ne kadar etik olduğu da tartışmalıdır.

Akciğer tutulumlu LHH 'uların tedavilerinde steroid en uygun tedavi şekli olarak kabul edilmektedir.^{2, 3, 9, 21, 26} Ancak ağır seyirli olgularda diğer kemoterapötik ilaçlara yanıt alınamayarak akciğer transplantasyonu uygulanabilir.²⁷ Akciğer tutulumunda prognozu en önemli belirleyici faktör sigaradır. Sigara içen hastalarda daha sık akciğer tutulumunun olduğu ve sigaranın bırakılmasından sonra bu lezyonların gerilediği saptanmıştır.^{20, 21, 28-30} İleri yaş (>26), düşük FEV₁ /FVC (1.ci saniyedeki zorlu ekspiratuar volüm /zorlu vital kapasite) oranı (<0,66), yüksek RV/ TLV (rezidüel volüm/ total akciğer volümü) oranı (>0,33) ve steroid tedavisi alınımının akciğer tutulumunda kötü prognostik belirteçler olduğu bir çalışmada gösterilmiştir.³¹ Metil prednizolon 1 mg/kg ve alendronat 10 mg/gün başlanılan ve sigarayı bırakması önerilen hastanın şikayetleri 4 hafta içinde azaldı. Halen bir yakınması

olmayan hasta alendronat 20 mg/gün ve alternate doz metil prednizolon kullanmaya devam etmektedir.

Bu olguda görüldüğü gibi eozinofilik granulomlu hastalar asemptomatik olsalar bile akciğer tutulumu yönünden araştırılmalıdır.

KAYNAKLAR

- Malpas JS, Norton AC. Langerhans cell histiocytosis in the adult. *Med Pediatr Oncol* 1996; 27: 540-6.
- Howarth DM, Gilchrist GS, Mullan BP, Wiseman GA, Edmonson J, Schomberg PJ. Langerhans cell histiocytosis. *Cancer* 1999; 85: 2278-90.
- Bianchi M, Cataldi M. Pneumothorax secondary to pulmonary histiocytosis X. *Minerva Chir* 1999; 94: 531-6.
- Writing Group of the Histiocyte Society. Histiocytosis Syndromes in children. *Lancet* 1987; 1: 208-9.
- Lipton JM. Histiocytic disorders. In : *Hematology, Basic Principles and Practice*. Hoffman R, Benz EJB, Shattil SJ, Furie B, Cohen HJ, Silberstein LE, Mc Glave P (Edits). 3rd edition, Churchill Livingstone 2000: 783-796.
- Shin MS, Buchalter SE, Kang-Jey H. Langerhans cell histiocytosis associated with Hodgkin's disease: A case report. *J Natl Med Assoc* 1991; 86: 65-9.
- Egeler RM, Neglia JP, Pucetti DM, Brennan CA, Nesbit ME. Association of Langerhans cell histiocytosis with malignant neoplasms. *Cancer* 1993; 71: 865-73.
- Yamashita H, Nagayama M, Kawashima M, Hiadano A, Yamada O, Mizoguchi H. Langerhans cell histiocytosis in an adult patient with multiple myeloma. *Clin Exp Dermatol* 1992; 17: 275-8.
- Yu RC, Chu C, Buluwela L, Chu AC. Clonal proliferation of Langerhans cell in Langerhans cell histiocytosis. *Lancet* 1994; 343: 767-8.
- Kannourakis G, Abbas A. The role of cytokines in the pathogenesis of Langerhans cell histiocytosis. *Br J Cancer* 1994; 70 (SXXIII): S 37-S 40.
- Mc Clain K, Jin H, Gresik V, Favara B. Langerhans cell histiocytosis: Lack of a viral etiology. *Am J Hematol* 1994; 47: 16-20.
- Abdelalif OMA, Chandler FW, Pantazis CG, Guire BJ. EW. Enhanced expression of the c-myc and H-Ras oncogenes in Letterer-Siwe disease. A sequential study using colorimetric insitu hybridization. *Arch Pathol Lab Med* 1990; 114: 1254-60.
- Knight RK. Haemoptysis in eosinophilic granuloma. *Br J Dis Chest* 1979; 73: 81-6.
- Smets A, Mortelet K, de Praeter G, Francois O, Benoit Y, Kunnen M. Pulmonary and mediastinal lesions in children with Langerhans cell histiocytosis. *Pediatr Radiol* 1997; 27: 873-6.
- Yamada G, Morita Y, Yokokawa K, Sasaoka J, Waitanabe H, Asakawa M, Suzuki A. A case of pulmonary eosinophilic granuloma with involvement of ocular fundus. *Nihon Kyobu Shikkan Gakkai Zasshi* 1992; 30: 1365-7.
- Zampatori M, Gavelli G, Bernasconi A, Fabri M, Sturani C, Galavotti V. Pulmonary eosinophilic granuloma in adults. Case histories and a review of the literature. *Radiol Med* 1989; 77: 347-53.
- Sledziewska J, Roginska E, Oblakowski P, Slodkowska J, Hawryliwicz I, Kus J, Pawlicka L, Pirozynski M, Rowinska-Zakrzewska E. Usefulness of CD-1 expression on surfaces of cells in bronchoalveolar fluid for diagnosis of histiocytosis X- our experience. *Pneumonol Alergol Pol* 1999; 67: 311-7.
- Miadonna A, Gibelli S, Tedeschi A, Bonelli N, Ferrero S. Favourable outcome of a case of pulmonary Langerhans cell histiocytosis. *Monaldi Arch Chest Dis* 2000; 55: 3-5.
- Martinez AM, Garcia LB, de Paco MM, Alguacil GG, Gonzalez PB, Perez MGL. Langerhans cell granulomatosis with unifocal bone disease and asymptomatic pulmonary infiltration. *An Med Interna* 1995; 12: 130-2.
- Arazskiewicz T, Solodkowska J, Bestry I, Slupek A, Rowinska-Zakrzewska E. A case of lung eosinophilic granuloma (histiocytosis X) without clinical symptoms. *Pneumonol Alergol* 1995; 63: 657-62.
- Nalepa P, Korneta K, Payor A. Histiocytosis of Langerhans cells in the lung : case report. *Pol Merkuriuz Lek* 1998; 5: 377-8.
- Birbeck MS, Breathnach AS, Everall JD. An electron microscope study of basal melanocytes and high level clear cells (Langerhans cells) in vitiligo. *J Invest Dermatol* 1961; 37: 51-63.
- Auerswald U, Barth J, Magnussen H. Value of CD-1 positive cells in bronchoalveolar lavage fluid for the diagnosis of pulmonary histiocytosis X. *Lung* 1991; 169: 305-9.
- Travis WD, Borok Z, Rous JH, Zhang J, Feuerstein I, Ferrans VJ, Crystal RG. Pulmonary Langerhans cell granulomatosis (histiocytosis X). A clinicopathologic study of 48 cases. *Am J Surg Pathol* 1993; 17: 971-81.
- Housini I, Tomaszewski JF Jr, Cohen A, Crass J, Cohen A, Crass J, Kleinerman JF. Transbronchial biopsy in patients with pulmonary eosinophilic granuloma. Comparison with findings on open lung biopsy. *Arch Pathol Lab Med* 1994; 118: 523-30.
- Schonfeld N, Frank W, Wenig S, Uhrmeister P, Allica E, Preussler H, Grassot A, Loddenkemper R. Clinical and radiologic features, lung function and therapeutic results in pulmonary histiocytosis X. *Respiration* 1993; 60: 38-44.
- Egan TM, Detterbeck FC, Keagy BA, Turpin S, Mill MR, Wilcox BR. Single lung transplantation for eosinophilic granulomatosis. *South Med J* 1992; 85: 551-3.
- Mogolkoc N, Veral A, Bishop PW, Bayındır U, Pickering CA, Egan JJ. Pulmonary Langerhans cell histiocytosis : radiologic resolution following smoking cessation. *Chest* 1999; 115: 1452-5.
- Aubry MC, Wright SL, Myers JL. The pathology of smoking related lung disease. *Clin Chest Med* 2000; 21: 11-37.
- Igarashi T, Nakagawa A, Nishino M, Muarakami S, Ohouchi H, Koseki T, Yoshida Y, Hoshino H, Imai Y, Abe S. Improvement of pulmonary eosinophilic granuloma after smoking cessation in two patients. *Nihon Kyobu Shikkan Gakkai Zasshi* 1995; 33: 1125-9.
- Delobbe A, Durieu J, Duhamel A, Wallaert B. Determinants of survival in pulmonary Langerhans cell granulomatosis (histiocytosis X). *Groupe d'Etude en Pathologie Interstitielle de La Societe da Pathologie Thoracique du Nord. Eur Respir J* 1996; 9: 2002-6.

YAZIŖMA ADRESİ

*Dr. GŖrhan KADIKÖYLÜ
Adnan Menderes Üniversitesi Tıp Fakóltesi
İç Hastalıkları Ana Bilim Dalı /AYDIN*

*Tel : 0.256.2124078
0.256.2256310*

Faks :0.256.2120146

E-mail :gurhan@efes.net.tr

*Geliş Tarihi : 10.12.2000
Kabul Tarihi : 24.04.2001*