

## İLGİNÇ TIBBİ GÖRÜNTÜLER

TORAKS GRAFİSİNDE SAĞ TARAFI DOLDURAN  
BARSAK HALKALARI*Hulki Meltem SÖNMEZ<sup>1</sup>, Mediha AYHAN<sup>1</sup>, Serdar ŞEN<sup>2</sup>, Alev AKDİLLİ<sup>3</sup>, Taşkın ŞENTÜRK<sup>1</sup>***ÖZET**

Tanımlanamayan silik göğüs ağrısı yakınmaları olan 32 yaşında bir bayan hastanın akciğer görüntülemelerinde, sağ hemitoraksı dolduran kolon segmentleri saptanmıştır. Hastaya 2 yaşında iken, korroziv özofajit nedeni ile özofagusa kolon grefti konulmuş. Hastanemizde deforme kolon grefti çıkarılan hastanın görüntüleme bulguları sunulmuştur.

**Anahtar sözcükler:** Toraks grafisi, barsak, özofagus, greft dilatasyonu

**Intestinal Loops Filling Right Hemithorax in Thorax x-ray****SUMMARY**

Pulmonary x-rays of a 32-year-old female complaint with non-specific chest pain revealed colon segments filling the right thorax. Since she had been experienced corrosive oesophagitis during the second year of her life, her oesophagus had replaced with a colon graft on that time. Patient's deformed colony graft removed at our hospital. The imaging findings of this patient submitted.

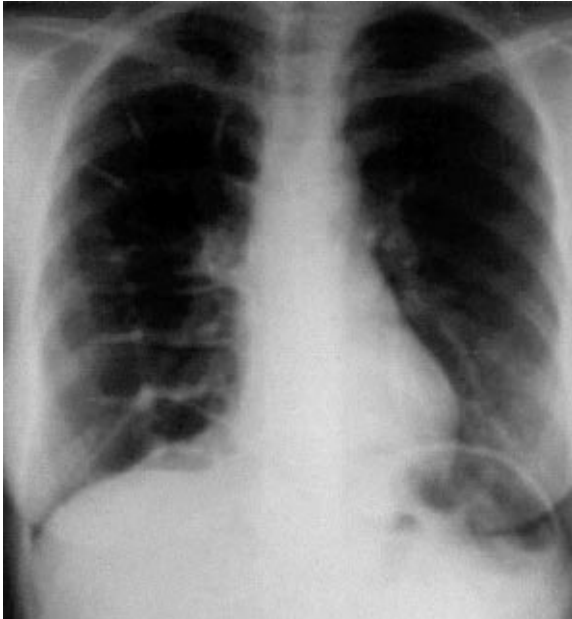
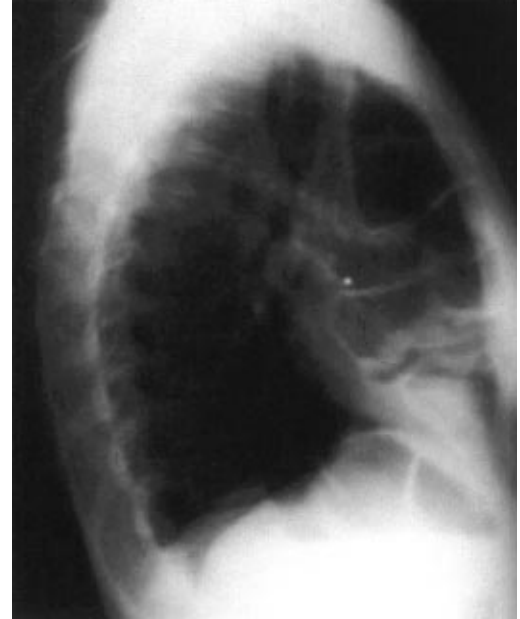**Key words:** Thorax x-ray, Intestinal loops, eosophagus, greft dilatation

32 yaşında bayan hasta 21.2.2001 tarihinde, 17689 hastane dosya numarası ile Adnan Menderes Üniversitesi Araştırma ve Uygulama Hastanesi İç Hastalıkları Ana Bilim Dalı'na başvurdu. Geldiğinde hazımsızlık, aşırı gazlanma gibi özgün olmayan yakınmaları ve tam tanımlayamadığı sırt-göğüs ağrıları vardı . Bu yakınmaları yaklaşık 4-5 yıldır varmış. 2 yaşındayken kostik özofajit nedeniyle özofagusa

kolon grefti konulmuş.

Fizik bakıda kan basıncı 110/70 mmHg, nabız 72/dk ritmik, ateş 36.2 derece saptandı. Akciğerler dinlendiğinde sağ tarafta barsak sesleri duyulmaktaydı. Diğer muayene bulguları normal olarak saptandı.

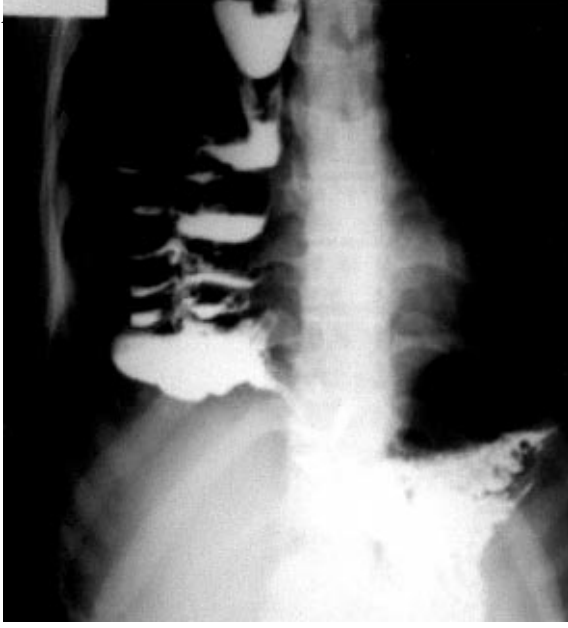
Biyokimyasal bulguları da tamamen normaldi. Radyolojik görüntüleri aşağıda sunulmuştur.

**Resim 1 Ön arka akciğer grafisi****Resim 2 Sağ yan akciğer grafisi**

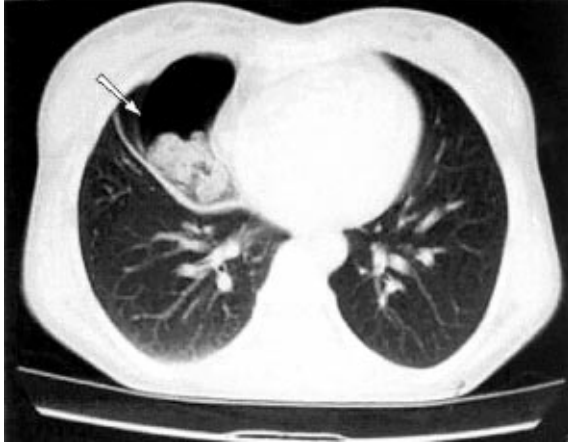
<sup>1</sup>Adnan Menderes Üniversitesi Tıp Fakültesi İç Hastalıkları AD, AYDIN

<sup>2</sup>Adnan Menderes Üniversitesi Tıp Fakültesi Göğüs Cerrahisi AD, AYDIN

<sup>3</sup>Adnan Menderes Üniversitesi Tıp Fakültesi Radyoloji AD, AYDIN



Resim 3 Baryumlu ÖMD grafisi



Resim 4 Toraks tomografisi

Hastanın akciğer grafisinde sağda apekse kadar uzanan genişlemiş barsak ansları izlenmektedir (Resim 1-2).

Baryumlu özofagus-mide-duodenum grafisinde servikal özofagus ön mediastendedir. Sternoklavikular eklem hizasından itibaren kolon ile devam etmektedir. Ön mediasten kolon segmentleri tarafından doldurulmuştur. Oral olarak verilen radyopak madde miydeye ulaşmıştır (Resim 3).

Toraksın bilgisayarlı tomografi incelemesinde sağ tarafta, kolon kesitleri ve içerisinde gaita artıkları izlenmektedir (Resim 4 içerisinde beyaz ok).

Yapılan üst gastrointestinal sistem endoskopisinde özofagus yerinde kolon grefti ve alt uçta darlık saptandı. Hastanın hazımsızlık,

aşırı gazlanma, göğüs kafesindeki ağrı gibi yakınmaları kolon grefti deformasyonu ve greft alt ucundaki darlığa bağlandı. Genel cerrahi ve göğüs cerrahisi konsültasyonları sonucu hastanın operasyona alınmasına karar verildi. Operasyonda 70 cm deforme kolon çıkarıldı. Hastanın yakınmaları kayboldu.

Kolon greftinin aşırı dilatasyonu ve sağ kolon interpozisyonunun ön mediasteni tamamen doldurmasına rağmen hastanın fazla yakınmasının olmaması yanısıra, çekilen AC grafisinde ileri derecede diafragma hernisi düşündürülecek görüntülerin saptanması ilginç bulunarak okuyucunun değerlendirmesine sunuldu.

#### YAZIŞMA ADRESİ

Doç.Dr.Hulki Meltem SÖNMEZ  
ADÜ Tıp Fakültesi İç Hastalıkları AD 09100 AYDIN