

Gd-DTPA DİMEGLUMİNE ve İOPROMİD' in TAVŞAN KIKIRDAK ve SİNOVİYAL MEMBRANI ÜZERİNDEKİ ETKİLERİNİN IŞIK MİKROSKOP DÜZEYİNDE DEĞERLENDİRİLMESİ

Ulukan İNAN¹, Nusret KÖSE¹, Cengiz BAYÇU², Hakan ÖMEROĞLU¹, Sinan SEBER¹

ÖZET

Amaç: Bu çalışmanın amacı kontrastlı maddelerin eklem kıkırdağı ve sinoviyal membran üzerine olan etkilerini tavşan modelinde araştırmaktır.

Yöntem: Çalışmada 60 tavşan dizi kullanıldı. Kontrastlı ajan olarak İopromid ve Gd-DTPA diz eklemlerine intraartiküler uygulanarak 1. saat, 1.gün, 1.hafta ve 2.hafta sonra sinoviyal membran ve hyalin kıkırdak üzerine olan histolojik etkileri ışık mikroskobisi yardımı ile incelendi. Kontrol grubu olarak serum fizyolojik kullanıldı.

Bulgular: İopromid ve Gd-DTPA uygulanmasından sonra sinoviyal membranda hiperemi, hemoraji ve yüzeyel stromada vakuollü hücre artışına rastlandı. Hiyalin kıkırdakta ise proliferasyon, hipertrofi ve yoğun glikojen birikimi, piknoz ve Glikoz Amino Glikan boyanma azlığına neden olduğu görüldü. Bu etkilerin 2. hafta sonunda azalarak devam ettiği saptandı.

Sonuç: Çalışmamızda kullanılan maddelerin uygulama süreleri boyunca eklem kıkırdağına ve sinoviyal membran üzerine olan etkilerinin istatistiksel olarak anlamlı olduğu gösterilememiştir ($p>0.05$).

Anahtar Sözcükler: Kontrast madde, artrografi

Light Microscopic Analysis of the Effects of Gd-DTPA Dimeglumine and Iopromide on Rabbit Hyaline Cartilage and Synovial Membrane

SUMMARY

Objective: The aim of this study is to assess the effects of contrast agents on hyaline cartilage and synovial membrane in a rabbit model.

Material and Method: Light microscopic analysis of the effects of intraarticular Iopromide and Gd-DTPA on synovial membrane and hyaline cartilage at 1st hour, 1st day, 1st week and 2nd week was performed. NaCl%0.9 was used as control.

Results: Hyperemia, hemorrhage and increase in the vacuolised cell number in the superficial stroma were observed in the synovial membrane. Proliferation, hypertrophy, dense glycogen storage, pycnosis and decrease in glycosaminoglycan (GAG) staining were observed in the hyaline cartilage. These effects lessened in two weeks.

Conclusion: We were not able to demonstrate that contrast agents have any significant effect on hyaline cartilage and synovial membrane ($p>0.05$).

Key Words: X-ray contrast media, arthrography

Bir eklemin artrografik olarak görüntülenebilmesi için farklı yoğunlukta bir madde ile çevrelenmiş olması gerekir. Bu amaçla kontrastlı ajanlar kullanılmaktadır.¹⁻⁴ Radyolojide kullanılan tüm kontrast ilaçların yaklaşık % 90'ını iyodlu bileşikler oluşturmaktadır. Radyoopak kontrast maddelerin kullanılması ile vücutta ağrı, bulantı, kusma, sıcaklık hissi, terleme, eritem ve ürtiker gibi minör ya da larinks ödemi, bronkospazm, konvülsiyon ve hatta kardiyovasküler kollaps gibi majör reaksiyonlar görülebildiği bilinmektedir.^{3,5-7} Bu sistemik yan etkileri yanı sıra radyoopak kontrast maddelerin uygulandıkları doku üzerinde bölgesel etkileri de vardır.^{6,7} Literatürde artrografinin genelde güvenli bir uygulama olduğu bildirilmekte ve araştırmaların uygulanan kontrast maddelerin daha çok sistemik yan etkileri üzerinde yoğunlaştığı görülmektedir.⁸ Özellikle günümüzde daha sık kullanılan kontrast maddelerin eklem kıkırdak ve sinoviyal membranlar üzerindeki lokal etkilerini araştıran çalışmalar azdır.^{3,6,9}

Bu çalışmada geleneksel pozitif artrografi yönteminde ve tomografide sıklıkla kullanılan noniyonik, suda çözünen, karboksil grubu içermeyen, yapısında hidroksil grubu taşıyan kontrastlı madde iopromid'in (Ultravist 300 ®, Schering) ve MRG artrografi yönteminde sıklıkla kullanılan kontrast madde Gadolinium-dietilentriamin penta asetik asit (Gd-DTPA) dimeglumine (Magnevist®, Schering)'nin, eklem kıkırdağına ve sinoviyal membrana değişik sürelerde olan etkileri histopatolojik olarak incelendi.

GEREÇ VE YÖNTEM

Bu çalışma Osmangazi Üniversitesi Tıp Fakültesi Tıbbi ve Cerrahi Deneysel Araştırma Merkezinde (TİCAM), Histoloji ve Embriyoloji Anabilim Dalı ile birlikte Etik Kurul izni alınarak yapıldı. Çalışmada 2500-3000g ağırlığında 60 adet Yeni Zelanda tipi albino 6 aylık erkek tavşan kullanıldı. Hayvanlar randomize yöntem (kura

¹Osmangazi Üniversitesi Tıp Fakültesi Ortopedi ve Travmatoloji Anabilim Dalı, ESKİŞEHİR

²Osmangazi Üniversitesi Tıp Fakültesi Histoloji ve Embriyoloji Anabilim Dalı, ESKİŞEHİR

Tablo 1 Çalışmada kullanılan maddelerin değişik zaman dilimlerinde kırkırdakta oluşturdukları etkilerin hayvan sayısına göre dağılımı, (I: Iopromide, G:Gd-DTPA, SF: serum fizyolojik)

	SKOR	PUAN	Proliferasyon			Hipertrofi yoğun glikojen birikimi			Piknoz			GAG boyanma azlığı		
			1	G	SF	1	G	SF	1	G	SF	1	G	SF
1. Saat	-	0	5	5	5	2	4	4	2	4	5	2	4	5
	+	1	0	0	0	2	1	1	3	1	0	2	1	0
	++	2	0	0	0	1	0	0	0	0	0	1	0	0
	+++	3	0	0	0	0	0	0	0	0	0	0	0	0
1. Gün	-	0	3	5	5	4	4	3	5	3	5	4	4	3
	+	1	2	1	0	2	2	2	1	3	0	2	2	2
	++	2	1	0	0	0	0	0	0	0	0	0	0	0
	+++	3	0	0	0	0	0	0	0	0	0	0	0	0
1. Hafta	-	0	5	4	5	3	2	4	3	4	4	3	4	4
	+	1	0	1	0	2	2	1	1	1	1	2	1	1
	++	2	0	0	0	0	1	0	1	0	0	0	0	0
	+++	3	0	0	0	0	0	0	0	0	0	0	0	0
2. Hafta	-	0	5	4	5	3	3	3	4	4	4	3	3	4
	+	1	0	1	0	1	1	2	1	1	1	1	2	1
	++	2	0	0	0	1	1	0	0	0	0	1	0	0
	+++	3	0	0	0	0	0	0	0	0	0	0	0	0

çekme) ile 3 gruba ayrılarak; dizlerine iopromid, Gd-DTPA ve serum fizyolojik (kontrol grubu) uygulandı. Tüm hayvanlarda 50mg/kg intramüsküler ketamin hidroklorid anestezisi verildi. Diz eklemleri betadine ile temizlendikten sonra PPD enjektörü ile bir dizlerine intraartiküler olarak maddeler verildi. Daha sonra hayvanlar normal günlük aktivitelerine bırakıldı.

Her 3 gruptaki hayvanların toplam 15 tanesi 1. saatte, 15 tanesi 1. günde, 15 tanesi 1. haftada ve 15 tanesi 2. haftada olacak şekilde yüksek doz tiopental verilerek öldürüldü. Öldürülen hayvanların enjeksiyon yapılan dizlerine artrotomi uygulanarak femoral kondillerin ön yüzleri ortaya kondu. Bistüri yardımıyla alınan kırkırdak doku ve sinoviyal doku örnekleri fosfat tamponla % 5 lik gluteraldehit solusyonuna alınarak 1 gece 5°C de tespit edildi. Daha sonra 1 saat osmium tetraoksit (OsO₄) tespit solusyonundan geçirildikten sonra araldite'e gömülerek bloklandı. Yarı ince (800nm) alınan kesitler toluidin mavisi ile boyandılar. Işık mikroskopta incelenerek Olympus PM10-ADS fotomikroskopta fotoğraflandılar. Tüm kesitler normal eklem kırkırdığı ve sinoviyal membran temel alınarak değerlendirildi. Histopatolojik incelemeler aynı histolog tarafından ancak çalışma grupları ve kullanılan maddeler bilinmeden yapıldı.

Kırkırdak dokusundaki değişiklikleri değerlendirmek için; hücre hipertrofisi ve yoğun glikojen birikimi, piknoz oluşumu, glikozaminoglikan (GAG) boyanma azlığı, pannus oluşumu, yüzey erozyonu varlığı ve kondrositlerde kümeleşme parametreleri kullanıldı.⁹⁻¹²

Sinoviyal membranda görülen değişiklikleri değerlendirmek için yüzey hücre hipertrofisi, ödem, hücre infiltrasyonu, yüzey ve stromada vakuollü hücre

artışı, hiperemi ve hemoraji parametreleri seçildi.^{9,11}

Kırkırdak ve sinoviyal membrandaki değişiklikler için semikantitatif olarak belirlenmiş bir değerlendirme skalası, (minimum 0 puan, maksimum 3 puan) uygulandı. Parametreler kırkırdak ve sinoviyal dokularda yer alan değişikliklere göre; görülmedi (0 puan), minimal (1 puan), orta (2 puan) ve yüksek (3 puan) olarak skorlandı. Her hayvan için yapılan bu skorlamadan sonra elde edilen puanların aritmetik ortalaması, deney ve kontrol gruplarının ortalama puanı olarak belirlendi. Bu ortalamalar standart sapma ile tanımlayıcı istatistik olarak verildi. Deney gruplarının kontrol grupları ile ve kendi aralarında karşılaştırılmaları yapıldı. Kullanılan bütün maddeler 1. saat, 1. gün, 1. hafta ve 2. hafta olarak aldıkları ortalama puana göre istatistiksel olarak değerlendirildi.^{10,11} Değerlendirme bir kişisel bilgisayar programı (SPSS 9,0 for Windows, SPSS Inc. Chicago, A.B.D.) yardımıyla yapıldı. Kruskal Wallis varyans analizi ile 3 grup arasında fark olup olmadığı araştırıldı.

BULGULAR

Deney sırasında kullanılan kontrast maddelerin; tavşan kırkırdak dokusuna ve sinoviyal membranına olan etkilerini, değişik zaman dilimlerinde gösteren parametrelerin hayvan sayısına göre dağılımı tablo 1 ve tablo 2'de verilmiştir. Iopromid uygulanan tavşanlarda 1. saatte kırkırdak dokusunda piknoz, GAG boyanma azlığı, hipertrofi ve yoğun glikojen birikimi izlenmiştir. Birinci günde bu görülen etkiler hücre proliferasyonu eklendiği görüldü. Birinci ve 2. haftalarda bu bulguların giderek azaldığı saptandı. Gd-DTPA uygulanan tavşanlarda 1. saatte kırkırdak dokusunda piknoz, GAG boyanma azlığı, hipertrofi ve

Tablo 2 Çalışmada kullanılan maddelerin değişik zaman dilimlerinde sinoviyal membranda oluşturdukları etkilerin hayvan sayısına göre dağılımı, (I: Iopromide, G:Gd-DTPA, SF: serum fizyolojik)

	SKOR	PUAN	Yüzey hücre Hipertrofisi			Ödem			Hücre İnfiltrasyonu			Stromada vakuol hücre sayısı			Hiperemi			Hemoraji		
			I	G	SF	I	G	SF	I	G	SF	I	G	SF	I	G	SF	I	G	SF
1. Saat	-	0	5	5	5	4	4	4	3	4	4	4	5	5	0	0	0	4	4	5
	+	1	0	0	0	1	1	1	2	1	1	1	0	0	4	4	3	1	1	0
	++	2	0	0	0	0	0	0	0	0	0	0	0	0	1	1	2	0	0	0
	+++	3	0	0	0	0	0	0	0	0	0	0	0	0	0	0	0	0	0	0
1. Gün	-	0	6	4	5	6	6	5	4	6	5	6	5	5	2	2	1	5	6	5
	+	1	0	2	0	0	0	0	2	0	0	0	1	0	4	3	4	1	0	0
	++	2	0	0	0	0	0	0	0	0	0	0	0	0	0	1	0	0	0	0
	+++	3	0	0	0	0	0	0	0	0	0	0	0	0	0	0	0	0	0	0
1. Hafta	-	0	4	5	5	5	5	5	5	5	4	5	5	5	2	3	4	5	5	5
	+	1	1	0	0	0	0	0	0	0	1	0	0	0	3	2	1	0	0	0
	++	2	0	0	0	0	0	0	0	0	0	0	0	0	0	0	0	0	0	0
	+++	3	0	0	0	0	0	0	0	0	0	0	0	0	0	0	0	0	0	0
2. Hafta	-	0	5	5	5	5	5	5	5	4	4	5	5	5	4	2	3	4	5	5
	+	1	0	0	0	0	0	0	0	1	1	0	0	0	0	3	2	0	0	0
	++	2	0	0	0	0	0	0	0	0	0	0	0	0	1	0	0	1	0	0
	+++	3	0	0	0	0	0	0	0	0	0	0	0	0	0	0	0	0	0	0

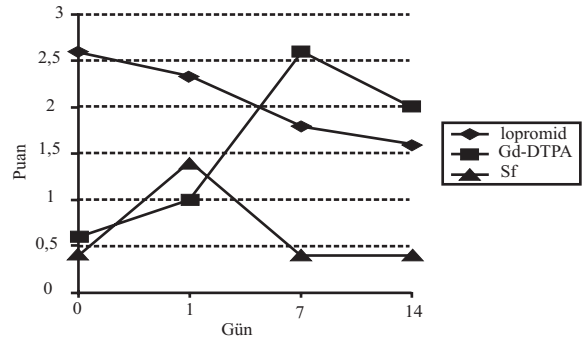
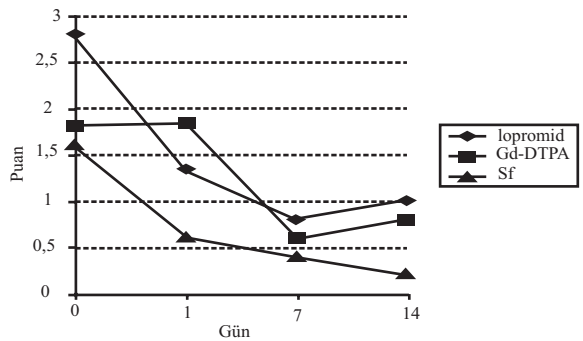
yoğun glikojen birikimi izlendi .Birinci günde bu görülen etkilere hücre proliferasyonu eklendiği görüldü. Birinci ve 2. haftalarda bu bulguların giderek azaldığı gözlemlendi. Serum fizyolojik verilen kontrol grubunda 1. saatte kırıkta dokusunda yalnızca hipertrofi ve yoğun glikojen birikimi izlendi. Birinci günde, 1. ve 2. haftalarda piknoz, GAG boyanma azlığı, hipertrofi ve yoğun glikojen birikimi gözlemlendi. Proliferasyon görülmedi. Her üç maddenin kullanımından sonra 1. saat, 1. günde ve 2. haftalarda kırıkta dokusunda pannus oluşumu, yüzey erozyonu ve kondrositlerde kümeleşme görülmedi.

Iopromid uygulanan tavşanlarda 1. saatte sinoviyal membranda ödem, hücre infiltrasyonu, yüzey stromada vakuollü hücre artışı, hiperemi ve hemoraji görüldü. Birinci günde hücre infiltrasyonu, hiperemi ve hemoraji izlendi. Birinci ve 2. haftalarda ise hiperemi ve hemoraji bulguları saptandı. Gd-DTPA uygulanan tavşanlarda 1. saatte sinoviyal membranda ödem, hücre infiltrasyonu, hiperemi ve hemoraji görüldü. Birinci günde yüzey hücre hipertrofisi, hiperemi ve hemoraji izlendi. Birinci ve 2. haftalarda ise hiperemi ve hemoraji bulguları saptandı. Serum fizyolojik uygulanan tavşanlarda 1. saatte sinoviyal membranda ödem, hücre infiltrasyonu ve hiperemi görüldü. 1.günde, 1. ve 2. haftalarda ise sadece hiperemi izlendi.

Kullanılan iki kontrast ajan ve kontrol grubunun zamana bağlı aldıkları skora göre elde ettikleri puanlarının aritmetik ortalamaları kullanılarak zamana bağlı ortalama puan grafikleri oluşturulmuştur. (Grafik 1 ve 2)

Çalışmada kullanılan her üç maddeninde eklem kırıkta ve sinoviyal membran üzerinde bir takım değişiklikler oluşturduğu gözlemlenirken birlikte kontrast maddelerin tavşan eklem kırıkta ve

sinoviyal membran üzerine istatistiksel olarak anlamlı bir etkisinin olduğu gösterilemedi ($p>0.05$).

**Grafik 1** Çalışmada kullanılan maddelerin kırıkta dokusunda oluşturduğu değişikliklerin zamana göre ortalama puan grafiği**Grafik 2:** Çalışmada kullanılan maddelerin sinoviyal membranda oluşturduğu değişikliklerin zamana göre ortalama puan grafiği

TARTIŞMA

Klinik olarak intraartiküler kontrastlı madde enjeksiyonu eklem hastalıklarının tanısında önemli bir yer tutar. Kontrast maddelere karşı gelişebilecek reaksiyonlar anaflaktoid reaksiyonlar ve kemotoksik reaksiyonlar olmak üzere 2 gruptur.^{6,8} Kemotoksik reaksiyonlar, kontrast maddenin dağıldığı dokular içinde geliştirdiği spesifik fizikokimyasal etkilere bağlı olarak ortaya çıkmaktadır. Anafilaktoid reaksiyonların tersine, kemotoksik reaksiyonlar, kullanılan ilacın osmolaritesi, suda çözünürlüğü, dozu, konsantrasyonu, enjeksiyon yeri ve hızı gibi özellikleri ile direkt olarak ilgilidir.¹³ Kontrast madde toksitesinde yüksek osmolarite ve kemotoksikite en önemli 2 faktördür.¹⁴ Kemotoksik yan etkiler intraartiküler uygulamalarda daha sık görülür. Bunların sonucu olarak eklem içinde sinoviyada irritasyon, ağrı, genişleme, gerginlik ve fonksiyonel kısıtlılık oluşmaktadır.¹⁵

Artrografide kullanılan çeşitli kontrast maddelerin literatürdeki etkileri araştırıldığında bu maddelerin eklem kıkırdığı ve sinoviyada bir takım değişiklikler oluşturduğu gözlemlenmiştir. Resnick ve Pastershank yaptığı bir çalışmada tavşan diz eklemi içerisine çeşitli suda çözünen kontrast madde enjeksiyonu yapmışlardır. Bu maddelerin sinoviyal membran üzerindeki 2. ve 24. saatlerdeki etkilerini histolojik olarak araştırmışlardır. Kontrol grubu olarak serum fizyolojik kullanmışlardır. Geçici olarak fokal hücre hiperplazisi, ödem, eozinofili ve vasküler değişiklikler saptamışlardır.⁹ Corbertti ve Malaeta'nın araştırmasında diz artrografisi çekilen 58 hastada iyonik ve noniyonik kontrast maddeler karşılaştırılmıştır. Noniyonik grupta inflamatuvar değişikliklerin hiç olmadığı, sodyum içeren iyonik kontrast maddelerin diğerlerine göre daha fazla reaksiyon yaptığını saptamışlardır.¹⁵ Bree, Bernadette ve Tshamala'nın yaptıkları bir çalışmada köpeklerin scapulohumeral eklemlerinde noniyonik monomerik ve dimerik kontrast maddeleri kullanarak etkilerini karşılaştırmışlardır. Yazarlar ikinci hafta eklem kartilajında ve sinoviyasında histolojik değerlendirme yaptıklarında hafif lokal konjesyon, ödem, stromal dejenerasyon saptamışlardır. Bu lezyonların nonspesifik ve enjeksiyon travmasına ikincil olduğu sonucuna varmışlardır. Kullanılan kontrast ajanlar arasında etki açısından bir fark bulunamamıştır.¹⁶

Hajek ve arkadaşları intraartiküler Gd-DTPA kullanımı ile sinoviyal membran ve kıkırdak dokusu üzerinde oluşan etkileri araştırmışlardır. Kontrol grubu olarak serum fizyolojik kullanmışlardır. Bu çalışmada serum fizyolojik ve Gd-DTPA verilen gruplarda minimal sinoviyal hiperplazi, vasküler konjesyon ve subsinoviyal lökosit infiltrasyonu izlenmiştir. Eklem kıkırdığında ve sinoviyal membranda Gd-DTPA birikimine ait herhangi bir bulguya rastlanmamıştır.¹⁷

Engel, Hamilton ve arkadaşlarının tavşan

dizlerinde yaptıkları bir çalışmada Gd-DTPA'nın hiyalin kartilaj içine penetrasyonunu ve canlı kondrositlerle olan ilişkisini araştırmışlardır. Gd-DTPA'nın kıkırdak dokusunun yüzeyel tabakasına kadar geçiş gösterdiğini ve derin tabakaları tarafından absorbe edilmediğini bulmuşlardır.¹⁸

Çalışmamızda kullanılan iopromid ve Gd-DTPA'nın uygulama süreleri boyunca eklem kıkırdığına ve sinoviyal membrana istatistiksel olarak anlamlı bir etki oluşturmadığı sonucuna vardık. Buna rağmen Iopromid ve Gd-DTPA uygulamasından sonra sinoviyal membranda 1. saatte ödem, hiperemi, hemoraji ve yüzeyel stromada vakuollü hücre artışına rastladık. Serum fizyolojik uygulanmasından sonra ödem, hiperemi ve hücre infiltrasyonu gözledik. Serum Fizyolojik'in vücut pH 'sına göre daha asidik olması ve eklem içi basınç artışına neden olması minimal reaksiyonların oluşumunu açıklayabilir. Bu değişikliklerin kısa bir sürede oluşmasının nedenini sinoviyal membran fizyolojisine bağlı emilimin kısa sürede gerçekleşmesinden dolayı ve ayrıca intraartiküler enjeksiyonun yarattığı travmaya bağlı olabileceği görüşünü güçlendirmiştir. Daha sonraki izlem süreleri olan 1.gün, 1.hafta ve 2.haftada ise bu bulguların giderek azaldığı görülmüştür. Özellikle her üç maddede hipereminin devam ettiği gözlenmiştir. Bunun nedeni de eklem içine uygulanan maddelerin molekül ağırlıklarına bağlı sinoviyal membranda meydana gelen reaktif reaksiyonlara bağlanmıştır. Serum fizyolojik ile bu iki kontrast ajanın uygulanması arasında sinoviyal membranda oluşan lokal etkiler bakımından istatistiksel bir fark bulunmamıştır. İopromid ile Gd-DTPA 'nın sinoviyal membran üzerine olan etkileri karşılaştırıldığında 1.saatte ödemin, hipereminin, hemorajinin, hücre infiltrasyonunun arttığı belirlenmiştir. Bu bulguların noniyonik monomerik kontrastlı ajan iopromide Gd-DTPA'ya göre daha fazla olduğu görülmüştür. Bu etkilerin 1. haftaya doğru azaldığı ve 2. haftada ise biraz artış gösterdiği saptanmıştır. Bunun nedeni de iopromidin osmotoksitesinin ve kemotoksitesinin yüksek olmasına bağlanmıştır. Ayrıca Gd-DTPA'nın molekül yapısından dolayı daha az toksik etkide bulunduğu düşünülmüştür.

Bu çalışmada kullanılan maddelerin hiyalin kartilaj üzerine olan etkileri 1. saatte hipertrofi ve yoğun glikojen birikimi, piknoz ve GAG boyanma azlığı olarak görülmüştür. Bu bulguların 2. haftaya doğru giderek azaldığı izlenmiştir. İntraartiküler en az yan etkinin kontrol grubunda oluştuğunu fakat istatistiksel olarak her üç madde arasında anlamlı bir fark olmadığı bulunmuştur.

Kontrast maddelerin kıkırdak ve sinoviyal membran üzerindeki etkilerini araştıran bu çalışmanın zayıf yönleri, tıbbi uygulamada çok sayıda kontrast madde olmasına rağmen az sayıda radyopak madde incelenmesidir. Bu çalışmada günümüzde sık kullanılan iki ajan incelenmiştir. Ayrıca kullanılan kontrast maddelerin molekül ağırlıkları ve

osmolaritesi birbirine yakındır. Kimyasal yapısı, molekül ağırlıkları ve osmolariteleri birbirinden farklı ajanların etkilerinin de araştırılması gereklidir. Eklem içine uygulanan maddelerin etkilerinin ve hücresel düzeyde oluşan bulguların daha iyi anlaşılabilmesi için hayvan gruplarındaki sayıların artırılması ve inceleme yapı ile ilgili histolojik değerlendirmelerin yapılması uygun olacaktır.

KAYNAKLAR

1. Greenspan A: Introduction to orthopedic radiology. Greenspan A ed. Orthopedic Radiology. Philadelphia: Lippincott Williams-Wilkins, 2000; 19-42.
2. Resnick D: Arthrography, Tenography and Bursography. in: Resnick D, Nıvayama G eds. Diagnosis Bone and Joint Disorders. Philadelphia: W.B. Saunders Company, 1988; 302-440.
3. Kaya T, Adapmar B, Özkan R: Kontrast maddeler. Temel radyoloji Tekniği. Bursa Nobel Kitapevi, 1998; 261-73.
4. Val M, Runge and K.L Nelson: Contrast Agents. In: Stark D D, Bradley W G eds. Magnetic Resonance Imaging. Mosby Boston, Vol 1. 1999; 257-96.
5. Ozan O: Radyolojide kullanılan kontrast maddeler. Radyolojik Temel Fizik Kavramlar. İzmir Nobel Kitapevi, 1998; 247-73.
6. A. H. Newberg, C: S: Munn, A. H. Robbins: Complications of Arthrography. Radiology 1985; 155:605-6.
7. Newberg AH, Newman JS, Wetzner SM: Complications of arthrography. Semin Musculoskelet Radiol. 1998; 2(4): 345-48.
8. Torsten A: Relations between chemical structure, animal toxicity and clinical adverse effects of contrast media. In: Enge I, Engren J eds. Patient safety and adverse events, in contrast medium examination. 1988; 25-45.
9. Resnick D, Nıwayama G, S.H. Pasrershank, L. Danzig, P. Haghighi: The effect of water soluble contrast media on the synovial membrane. Radiology 1982; 143:331-34.
10. Çavuşoğlu İ.: Kinolon grubu antibiyotiklerin kırık dokusu üzerine etkileri. Doktora Tezi. Bursa 1995.
11. Bree H, Rijssen B, Peremans J: A comparison of diatrizoate and ioxaglate for positive contrast shoulder arthrography in dogs. Veterinary Radiology. 1991; 32: 291-6.
12. Burkhardt J.E., Hill MA, Carlton W.W., Kesterson J.W.: Histologic and histochemical changes in articular cartilages of immature beagle dogs dosed with difloxacin, a fluorogquinolone. Vet Pathol. 1990; 27: 162-70.
13. Stacul F. Current iodinated contrast media. Eur Radiol 2001; 11: 690-697.
14. Feeris M, Ronald P, Wyshak G, Kilcoyne RF: Shoulder Arthrography; Comparison of morbidity after use of various contrast media. Radiology 1985; 154: 339-41
15. Corbetti F, Malatesta V, Punzi L, Vigo M, Todesco S: Knee arthrography: Effects of various contrast media and epinephrine on synovial fluid. Radiology 1986; 161: 195-8.
16. Bree H, Rijssen B, Tshamala M, Maenhout T: Comparison of the nonionic contrast agent, iopromid and iotrolan, for positive-contrast arthrography of the

- scapulohumeral joint in dogs. Am. J. Vet. Res. 1992; 53(9), 1622-6.
17. Hajek PC, Sartoris DJ, Morin VG, Haghighi P, Engel A and Resnick D: The effect of intraartikuler gd-DTPA on synovial membrane and cartilage. Investigative Radiology 1990; 25: 179-83.
18. Engel A, Hamilton G, Hajek P, Fleischmann A: İnvitro uptake 153 gadolinium and gadolinium complexes by hyaline articular cartilage. .E.J. Radiol. 1990; 11 (2); 104-6.

YAZIŞMA ADRESİ

Dr. Ulukan İNAN
Osmangazi Üniversitesi Tıp Fakültesi Ortopedi ve Travmatoloji Anabilim Dalı, ESKİŞEHİR

E-Posta : uinan@ogu.edu.tr

Tel : 0-222-2397691

Geliş Tarihi : 02.12.2003

Kabul Tarihi : 29.12.2003