

## OLGU SUNUMU: YOĞUN BAKIM ÜNİTESİNDE EKG ELEKTROTUNA BAĞLI KONTAKT DERMATİT

*İbrahim KURT<sup>1</sup>, Ali ŞAHİN<sup>1</sup>, Ekin ŞAVK<sup>2</sup>, Serkan DEMİRKAN<sup>2</sup>*

### ÖZET

Elektrokardiyografi (EKG) monitörizasyonu sırasında kullanılan elektrotlara ait alerjik kontakt dermatit görülebilir. Bu olgu sunumunda EKG elektroduna bağlı kontakt dermatit gelişen, atopik olmayan iki hasta bildirilmektedir.

**Anahtar sözcükler:** Kontakt dermatit, EKG, elektrot

### Contact Dermatitis due to ECG Electrodes in Critical Care Unit (A Case Report)

### SUMMARY

ECG electrodes can cause allergic contact dermatitis. We report two unusual cases of allergic contact dermatitis to ECG electrodes.

**Key words:** Contact dermatitis, Electrocardiography(ECG), electrode

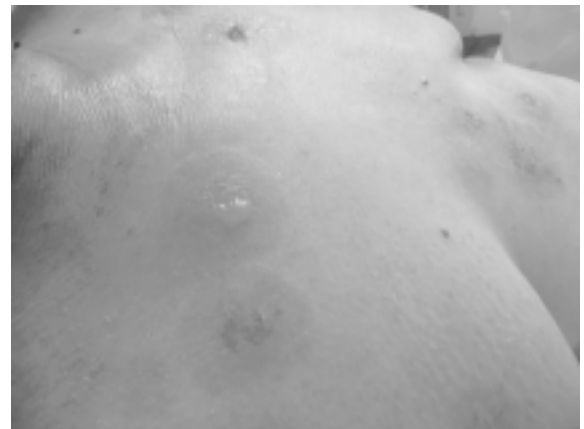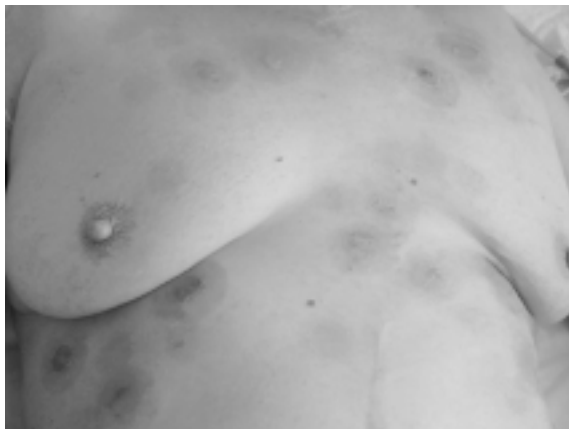Monitörizasyon yoğun bakımdaki en önemli işlemlerden birisidir. Hastanın o andaki durumu, tedaviye yanıtı ve genel gidiş hakkında değerli bilgiler verir. En yaygın kullanılan monitörizasyon seçeneklerinden biri de elektrokardiyografi (EKG) izlemidir. EKG monitörizasyonu sırasında kullanılan elektrotlara ait alerjik reaksiyonlara ait yayınlar mevcuttur<sup>1-8</sup>. Elektrotlara ait alerjik reaksiyonların çoğu kullanılan jele bağlıdır<sup>1-8</sup>. Ancak yoğun bakım hastaları başta enfeksiyon olmak üzere çeşitli yandaş durumlara sahiptirler. Bu yüzden bilinen alerjisi olmayan hastalarda tanı ve tedavi süreçleri gecikmektedir. Biz atopik olmayan iki hastada karşılaştığımız EKG elektrotuna bağlı kontakt dermatit olgusunu sunuyoruz.

### OLGU SUNUMU

#### Olgu 1

Tüberküloz menenjitine bağlı hidrosefali nedeniyle yoğun bakım ünitesinde yatmakta olan 68

yaşında, atopik olmayan bayan hastada, kan kültüründe dirençli *Acinetobacter* üremesi ve ateş izlenmesi üzerine sepsis tanısı konuldu. Bilinci kapalı ve ventilatör ile solutulan hastada izoniazid, rifampisin tedavisine, tigesiklin (Tygacil) 50 mg ve amikasin 1g eklendi. Bu yeni tedaviyi takiben vücudun üst yarısında EKG elektrotlarının takıldıkları yerlerde veziküler lezyonlar çıkması üzerine elektrot yerleri değiştirildi, ancak hiperemik lezyonlar gelişmesi üzerine elektrotlar yaklaşık 8 saat içinde değişik yerlere yapıştırılarak izlem sürdürülmeye çalışıldı (Şekil 1). Bu sırada lezyonlardan ve enfekte olabileceği düşüncesi ile EKG elektrotlarından kültür alınıp, hasta EKG monitörizasyonu olmaksızın izlenmeye başlandı. Bu lezyonların gelişimi sırasında hastada ateş, lökositoz artışı gözlendi. İstenilen Deri ve Zührevi Hastalıklar konsültasyonunda hastanın elektrot temas eden bölgeleri ile uyumlu alanlarda, elektrot konturları ile uyumlu, eritemli, ödemli, yer yer veziküller barındıran lezyonları saptanarak EKG elektrotuna bağlı alerjik kontakt dermatit ön tanısı ile

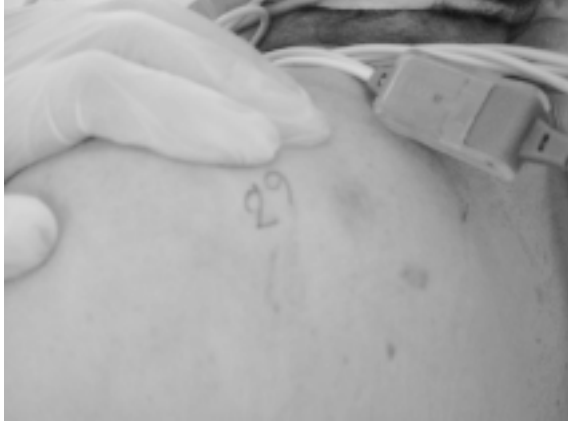

**Şekil 1a-b.** EKG elektrotlarının takıldıkları yerlerdeki elektrot alanı ile uyumlu, eritemli, ödemli, bazılarının ortasında veziküller olan nummular lezyonlar

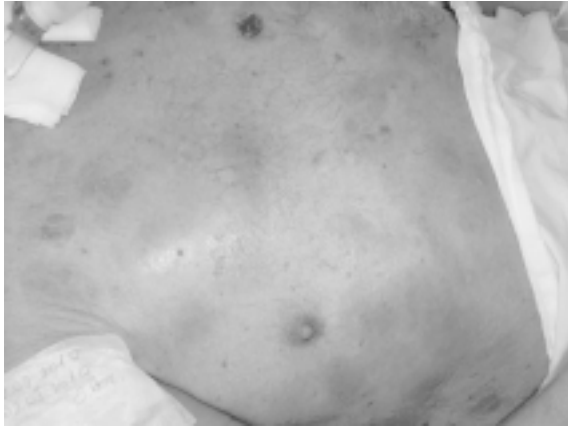
<sup>1</sup>Adnan Menderes Üniversitesi Tıp Fakültesi, Anesteziyoloji ve Reanimasyon AD, AYDIN, TÜRKİYE

<sup>2</sup>Adnan Menderes Üniversitesi Tıp Fakültesi, Deri ve Zührevi Hastalıklar AD, AYDIN, TÜRKİYE

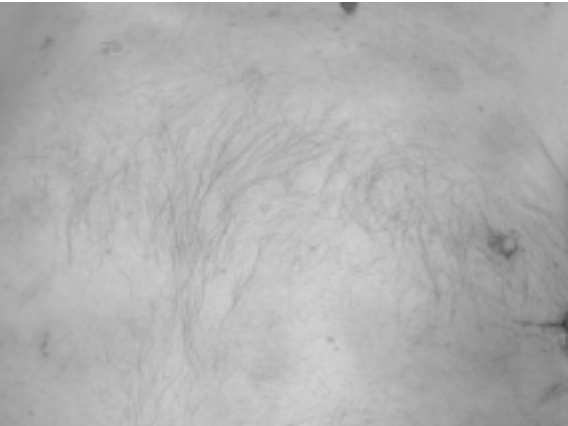değerlendirildi. Lezyonlara metilprednizolon aseponat (Advantan) losyon ile topikal tedavi başlandı. Avrupa standart serisi yanında elektrotun orta (jel) ve kenar kısımları kullanılarak sırtta uygulanan deri yama testinde 48. saatte belirip 96. saatte şiddetlenerek süren pozitiflik saptandı ve bu sonuç elektrotun jel kısmına yönelik alerjik reaksiyon olarak yorumlandı (Şekil 2). EKG izlemi yapılmadan izlenen hastada lezyonlar 8 günde azalarak kayboldu.



Şekil 2. Olgu 1 deri yama testinde elektrotun jel kısmına yönelik (++) alerjik reaksiyon



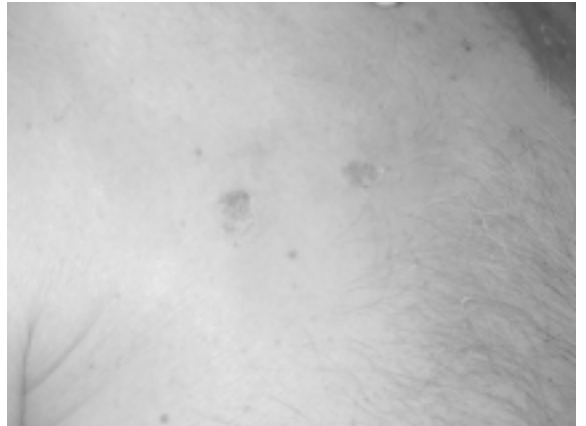
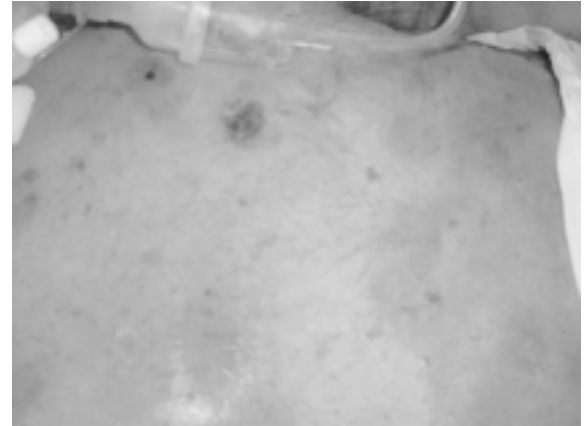
Şekil 3a-b. EKG elektrotlarının takıldıkları yerlerdeki elektrot alanı ile uyumlu, eritemli, bazılarının ortasında büller olan nummular lezyonlar



Şekil 4 a-b. İkinci olguda elektrot takılmasına ara verilip, topikal kortikoterapi uygulandıktan sonraki gerileyen lezyonlar

## Olgu 2

Sol kalça kırığı nedeniyle opere edilen 90 yaşındaki atopik olmayan erkek hasta solunum sıkıntısı olması üzerine entübe edilerek mekanik ventilatör desteğinde yoğun bakım ünitesine yatırıldı. Akut böbrek yetmezliği, gastrointestinal kanama, yara yeri infeksiyonu, mitral kapak anterior kısmında vejetasyon, bilateral pleural effüzyon ve sağ akciğer alt lobunda obstrüktif kollaps nedeniyle yüksek riskle izlenen hastada yoğun bakıma yatışının 95. gününde ateş, lökositoz ile birlikte ciltte EKG elektrotlarının yapıştığı yerlerde hiperemik büllöz döküntüler gelişti (Şekil 3). Alınan kan kültüründe *Pseudomonas aeruginosa* üredi. İstenilen Deri ve Zührevi Hastalıklar konsültasyonunda elektrot temas eden alanlarda, elektrot konturları ile uyumlu, eritemli, ödemli, yer yer veziküller ve büller barındıran lezyonlar saptanarak EKG elektrotuna bağlı alerjik kontakt dermatit tanısı ile değerlendirildi ve mometazon furoat %0,1 (M-furo) losyon ile topikal tedavi önerildi. Yapılan tedavi ve izlemin EKG elektrotları olmaksızın yapılması ile lezyonları gerileyen (Şekil 4) hastada tedavisinin 120. gününden sonra değişik markalı EKG elektrotlarının da kontakt dermatit yaptığının belirlenmesi üzerine hasta EKG'siz monitörizasyon ve günlük elektrokardiyogram takibi ile izlendi.



## TARTIŞMA

Yoğun bakımlarda elektrokardiyografi (EKG) izlemi rutin monitörizasyonun en önemli parçalarındandır ve tüm hastalarda uygulanır. Noninvazif olması, iskemik ve aritmik gelişmeler hakkında hızlı bilgi vermesi, kalp atım hızı izlemi yapılmasını sağlaması önemli üstünlükleridir. EKG monitörizasyonu olmaksızın kronik hasta izlenmesi hiç yeğlenmeyen bir uygulamadır.

Üretici firmalar EKG elektrotlarının en çok 3-7 günde bir yerlerinin değiştirilmesini önermektedirler<sup>9</sup>. Bizim yoğun bakım ünitemizde elektrot takıldıktan sonra en çok 3 gün tutulmaktadır.

Elektrot takılmadan önce cildin çeşitli dezenfektanlar, kurutma kâğıdı ile silinmesi gibi işlemler önerilmemektedir<sup>9</sup>. Bu yöntemler hem kendileri deri bütünlüğünü bozmakta, hem de irritasyon yapan maddenin daha derinlere ulaşarak daha fazla zarar vermesine yol açar.

EKG elektrotları takılırken veya çıkartılırken deriyi gererek mekanik olarak derinin zorlanmasına ve kızarmasına neden olabilirler.

EKG elektrotlarının alerjiye neden olabilen kısımları yapışkan kısım veya jel kısmında olabilir<sup>2,4</sup>. Alerjik kontakt dermatit jelde bulunan propilen glikolün yanı sıra akrilat veya yapıştırıcı maddeye (gum tragacanth) bağlı olabilir<sup>2,4</sup>. Bizim ilk hastamızdaki yama testinde jel kısma duyarlılık saptanmıştır. Ancak EKG elektrotundaki jelin içeriği hakkında bir bilgiye ulaşamadık.

Elektrot geliştirme işlemleri birçok fazı içerir. Bunların içinde elektrotların içeriğindeki maddelerin insan derisi dokusuna biyo-uyumluluğu önemli yer tutar. Elektrotlardaki her geliştirme veya yenileme çalışmalarında yeni testler mutlaka uygulanmalıdır. Uluslararası standardizasyon organizasyonu [International Organization for Standardization (ISO) 10993] medikal cihazların biyolojik değerlendirmesinde yüzey elektrotlarının aşağıdaki değerlendirmelerden geçmesini önermektedir:

Elektrotların neden olabileceği gecikmiş dermal temas duyarlılığı potansiyelinin belirlenmesi için duyarlılık çalışmaları değerlendirmeleri.

Elektrotların neden olabileceği hücre ölümü potansiyelini belirleyebilmek için in vitro sitotoksikite çalışmaları.

Elektrotun topikal uygulamasının neden olabileceği deri irritasyonunun değerlendirildiği primer deri irritasyonu değerlendirmeleri.

Bizim her iki olgumuzda da deri bulgularına septik tablonun eşlik etmesi nedeniyle kontakt dermatit ilk akla gelen tanı olmamış, hastalarda dissemine Herpes simpleks ve stafilokokkal büllöz impetigo gibi infeksiyöz bir patoloji olmasından endişe duyulmuştur. Ancak lezyonların tipik morfolojisi ve dağılımı alerjik kontakt dermatit

tanısına yönlendirmiş ve bu tanı deri yama testi ile doğrulanmıştır<sup>10</sup>.

Sonuç olarak günlük uygulamada çok sık kullanılmasına karşın ücretlendirilme sorunları nedeniyle piyasadaki en ucuz EKG elektrotlarının alındığı bir gerçektir. Ancak alınacak elektrotların azından ISO 10993 belgesinin olması şart koşulduğu takdirde uygun testlerden geçmiş, hastaya en az zarar verecek ürünün seçilmesi sağlanabilir.

## KAYNAKLAR

1. Oestmann E, Philipp S, Zuberbier T, Worm M. Colophony-induced contact dermatitis due to ECG electrodes in an infant. *Contact Dermatitis* 2007;56(3):177-8.
2. Connolly M, Buckley DA. Contact dermatitis from propylene glycol in ECG electrodes, complicated by medicament allergy. *Contact Dermatitis* 2004;50(1):42.
3. Corazza M, Maranini C, La Malfa W, Virgili A. Unusual suction-like contact dermatitis due to ECG electrodes. *Acta Derm Venereol* 1998;78(2):145.
4. Uter W, Schwanitz HJ. Contact dermatitis from propylene glycol in ECG electrode gel. *Contact Dermatitis* 1996;34(3):230-1.
5. Cochran RJ, Rosen T. Contact dermatitis caused by ECG electrode paste. *South Med J*. 1980;73(12):1667-8.
6. Coskey RJ. Contact dermatitis caused by ECG electrode jelly. *Arch Dermatol* 1977;113(6):839-40.
7. Kessler J, Schafhalter-Zoppoth I, Gray AT. Allergic contact dermatitis caused by ultrasonic gel. *Reg Anesth Pain Med* 2006;31(5):480-1.
8. Avenel-Audran M, Goossens, A, Zimerson E, Bruze M. Contact dermatitis from electrocardiograph-monitoring electrodes: role of p-tert-butylphenol-formaldehyde resin. *Contact Dermatitis*. 2003;48(2):108-11.
9. Mazza N. Risk of skin reaction when using ECG electrodes (Internal use document for Ambu A/S). May 2007.
10. Przybilla B, Rueff F: Contact dermatitis. In: Burgdorf WHC, Plewig G, Wolff HH, Landthaler M, editors, *Braun Falco's dermatology*'de, 3rd ed, Springer, Berlin, 2009:431-33.

## YAZIŞMA ADRESİ

Doç. Dr. İbrahim KURT  
Adnan Menderes Üniversitesi Tıp Fakültesi,  
Anesteziyoloji ve Reanimasyon AD, AYDIN

E-Posta : ikurt@adu.edu.tr

Geliş Tarihi : 08.06.2010

Kabul Tarihi : 16.06.2010