AYDIN ADNAN MENDERES ÜNİVERSİTESİ

SAĞLIK BİLİMLERİ ENSTİTÜSÜ

VETERİNERLİK İÇ HASTALIKLARI

YÜKSEK LİSANS PROGRAMI

YL-2024-0092

# KEDİ ATOPİK DERİ SENDROMUNDA KERSETİNİN KLİNİK ETKİNLİĞİNİN ARAŞTIRILMASI

**Tunahan ÇARPAN**

**YÜKSEK LİSANS TEZİ**

**DANIŞMAN**

**Doç. Dr. Hasan ERDOĞAN**

AYDIN 2024

**T. C.**

**AYDIN ADNAN MENDERES ÜNİVERSİTESİ**

**SAĞLIK BİLİMLERİ ENSTİTÜSÜ**

**VETERİNERLİK İÇ HASTALIKLARI**

**YÜKSEK LİSANS PROGRAMI**

**YL-2024-0092**

# KEDİ ATOPİK DERİ SENDROMUNDA KERSETİNİN KLİNİK ETKİNLİĞİNİN ARAŞTIRILMASI

**TUNAHAN ÇARPAN**

**YÜKSEK LİSANS TEZİ**

**Danışman**

**Doç. Dr. Hasan ERDOĞAN**

**AYDIN 2024**

# KABUL VE ONAY

T.C. Aydın Adnan Menderes Üniversitesi Sağlık Bilimleri Veterinerlik İç Hastalıkları Anabilim Dalı Yüksek Lisans Programı çerçevesinde Tunahan ÇARPAN tarafından hazırlanan "Kedi Atopik Deri Sendromunda Kersetinin Klinik Etkinliğinin Araştırılması" başlıklı tez, aşağıdaki jüri tarafından Yüksek Lisans Tezi olarak kabul edilmiştir.

Tez Savunma Tarihi: 12/08/2024

| | | |
|---|---|---|
| Üye (T.D.) | : Doç. Dr. Hasan ERDOĞAN | Aydın Adnan Menderes Üniversitesi |
| Üye | : Prof. Dr. Kerem URAL | Aydın Adnan Menderes Üniversitesi |
| Üye | : Doç. Dr. Songül ERDOĞAN | Aydın Adnan Menderes Üniversitesi |
| Üye | : Doç. Dr. Ali Evren HAYDARDEDEOĞLU | Aksaray Üniversitesi |
| Üye | : Doç. Dr. Cemalettin AYVAZOĞLU | Ardahan Üniversitesi |

ONAY:

Bu tez Aydın Adnan Menderes Üniversitesi Lisansüstü Eğitim-Öğretim ve Sınav Yönetmeliğinin ilgili maddeleri uyarınca yukarıdaki jüri tarafından uygun görülmüş ve Sağlık Bilimleri Enstitüsünün ……..……..… tarih ve …… sayılı oturumunda alınan …… nolu Yönetim Kurulu kararıyla kabul edilmiştir.

Prof. Dr. Süleyman AYPAK

Enstitü Müdürü V.

# TEŞEKKÜR

Lisans ve yüksek lisans hayatım boyunca bilgi ve tecrübelerini benimle paylaşan, meslek hayatıma akademik bakış açısı kazandıran, bu süreç içerisinde ilgisini ve desteğini benden esirgemeyen ve meslek hayatım boyunca örnek alacağım değerli danışman hocam Sayın Doç. Dr. Hasan ERDOĞAN'a,

Lisans ve yüksek lisans sürecinde katkıları ve desteklerinden dolayı değerli hocalarım Sayın Prof. Dr. Kerem URAL'a, Sayın Prof. Dr. Serdar PAŞA'ya, Sayın Prof. Dr. Mehmet GÜLTEKİN'e ve Sayın Doç. Dr. Songül ERDOĞAN'a,

Yüksek lisans dönemimde tanıştığım ve birlikte çalışma fırsatı bulduğum, bana yol arkadaşlığı yapan doktora ve yüksek lisans öğrencisi meslektaşlarıma,

Yüksek lisans eğitimi döneminde desteğini benden esirgemeyen ve tecrübelerini benimle paylaşan değerli ortağım, meslektaşım Uzm. Veteriner Hekim Ramazan Onur DURAN'a,

Eğitim hayatım, meslek hayatım boyunca her zaman yanımda olan, desteklerini her zaman hissettiren ve bugünlere gelmemde en büyük katkıyı sağlayan kıymetli aileme,

Son olarak aldığım kararlarda her zaman yanımda olan, bu süreç içerisinde desteğini ve sevgisini her zaman hissettiren, her zorluğa benimle göğüs geren sevgili eşim Tuğba TÜRKEKUL ÇARPAN'a,

Sonsuz teşekkür ederim.

# İÇİNDEKİLER

KABUL VE ONAY…….. i
TEŞEKKÜR……. ii
İÇİNDEKİLER…….. iii
SİMGELER VE KISALTMALAR DİZİNİ…….. iv
RESİMLER DİZİNİ…….. v
ŞEKİLLER DİZİNİ……... vi
TABLOLAR DİZİNİ……. vii
ÖZET……. viii
ABSTRACT……... xi
1. GİRİŞ……. 1
2. GENEL BİLGİLER……... 2
2.1. Kedi Atopik Sendromu……... 2
2.2. KADS'ın Klinik Özellikleri…… 3
2.3. Kedilerde Dermatit Skorlama Sistemi…… 11
2.3.1. Kedilerde FEDESI Skorlama Sistemi…….. 12
2.3.2. Kedilerde Alerjik Dermatit Skorlaması (SCORFAD)……. 14
2.4. Kersetin……. 16
2.4.1. Atopik Dermatit Anti-Enflamatuar Özelliklere Sahip Kersetinin Moleküler Hedefleri…… 16
2.4.1.1. AD' nin Altında Yatan Moleküler Mekanizmalar……. 17
2.4.1.2. HMGB1 Sinyal Yolu…… 19
2.4.1.3. JAK-STAT Sinyali……... 20
2.4.1.4. TSLP'nin Aktivasyonu……. 21
2.4.1.5. Kersetinin Moleküler Hedefleri…….. 22
2.4.1.6. Kersetinin Deri Enflasmayonu Üzerindeki Antioksidan Etkileri……... 24
2.4.1.7. Kersetinin Deri Enflamasyonu Üzerindeki Anti-Enflamatuar Özellikleri…... 25
2.4.1.8. Kersetinin Deri Enflamasyonu Üzerindeki Antialerjik Etkisi…… 25
2.4.1.9. Kersetinin Farmakokinetiği…….. 28
2.4.1.10. Kersetin ve Türevleri ile Klinik Çalışmalar……. 29
3. GEREÇ VE YÖNTEM…….. 31

3.1. Gereç……... 31
3.1.1. Hayvan Materyali ve Grupların Dizaynı……. 31
3.2. Yöntem…… 31
3.2.1. Klinik Değerlendirme ve Skorlandırma……... 31
3.2.2. Sağaltım Uygulamaları…… 38
3.2.3. Örnekleme İşlemleri…… 39
3.2.4. Laboratuvar Analizleri……. 39
3.2.5. İstatistiksel Analizler……... 40
4. BULGULAR…….. 41
5. TARTIŞMA……... 46
6. SONUÇ VE ÖNERİLER……... 53
KAYNAKLAR…….. 54
EKLER……... 67
Ek 1 (ADÜ-HADYEK)……. 67
BİLİMSEL ETİK BEYANI…….. 68
ÖZ GEÇMİŞ…….. 69

# SİMGELER VE KISALTMALAR DİZİNİ

**AD** : Atopik Dermatit
**AP** : Aktivatör Protein
**ARE** : Antioksidan Duyarlı Element
**BBK** : Baş Boyun Kaşıntısı
**CADESI** : Canine Atopik Dermatit Yaygınlık ve Şiddet İndeksi
**COX 2** : Siklooksijenaz 2
**DC** : Dendritik Hücre
**EGK** : Eozinofilik Granulom Kompleksi
**ERK** : Ekstraselüler Sinyal Düzenleyici Kinaz
**FEDESI** : Feline Dermatit Yaygınlık ve Şiddet İndeksi
**FeLV** : Feline Lösemi Virus
**FIV** : Feline İmmunyetmezlik Virus
**HaCaT** : Ölümsüzleştirilmiş İnsan Keratinosit Hücresi Grubu
**HMGB1** : Yüksek Mobilite Grup Proteini 1
**HO 1** : Hem Oksijenaz 1
**IgE** : İmmunglobulin E
**IKK** : İnhibitör Kappa B Kinaz
**IL** : İnterlökin
**JAK** : Janus Kinaz
**KADS** : Kedi Atopik Deri Sendromu
**KAS** : Kedi Atopik Sendrom
**KKİA** : Kendi Kendine İndüklenen Alopesi
**MAPK** : Mitojenle Aktive Olan Protein Kinaz
**MD** : Milier Dermatit
**MDC** : Makrofaj Kaynaklı Kemokin
**NF- κB** : Nükleer Faktör Kappa B
**Nrf2** : Nükleer Faktör Eritroid Türevi 2 Benzeri
**PI3K** : Tirozin-Fosforile-Fosfatidilinositol-3-Kinaz
**PKC** : Protein Kinaz C

| | |
|---|---|
| **PPAR** | : Proliferatör Aktive Reseptörü |
| **RAGE** | : İleri Glikasyon Son Ürünleri Reseptörü |
| **ROS** | : Reaktif Oksijen Türleri |
| **SCORFAD** | : Kedi Alerjik Dermatit Puanlaması |
| **STAT** | : Sinyal Transdüseri ve Transkripsiyon Aktivatörü |
| **Th** | : T Yardımcı Hücre |
| **TLR** | : Toll Benzeri Reseptör |
| **TNF** | : Tümör Nekroz Faktör |
| **TSLP** | : Timik Stromal Lenfopoietin |
| **TSLPR** | : Timik Stromal Lenfopoietin Reseptörü |
| **Tyk** | : Tirozin Kinaz |
| **VAS** | : Görsel Analog Skala |
| **α** | : Alfa |
| **ß** | : Beta |
| **κ** | : Kappa |

# RESİMLER DİZİNİ


**Resim 1.** Deride papül görünümü……... 4

**Resim 2.** Flank bölgesinde alopesi……. 5

**Resim 3.** Boyun bölgesinde eritem ve ekskoriyasyon……..... 6

**Resim 4.** İndolent ülser……... 7

**Resim 5.** Lineer granülom…….. 8

**Resim 6.** Eozinofilik plak ve temas frotisi ile alınan örnekte görülen eozinofil hücreleri……... 9

**Resim 7.** Aydın Adnan Menderes Üniversitesi Veteriner Fakültesi İç Hastalıkları Anabilim Dalı Kliniği'ne BBK şikayeti ile getirilen, 2 yaşlı, erkek, British shorthair kedinin Wood lambası ile muayenesi…… 32

**Resim 8.** Aydın Adnan Menderes Üniversitesi Veteriner Fakültesi İç Hastalıkları Anabilim Dalı Kliniği'ne BBK şikayeti ile getirilen, 2 yaşlı, erkek, British shorthair kediden bakteri ve fungal kültür için steril svap ile örnek alınması…...…….. 33

**Resim 9.** Aydın Adnan Menderes Üniversitesi Veteriner Fakültesi İç Hastalıkları Anabilim Dalı Kliniği'ne BBK şikayeti ile getirilen, 7 aylık, erkek, Tekir kedi……... 35

**Resim 10.** Aydın Adnan Menderes Üniversitesi Veteriner Fakültesi İç Hastalıkları Anabilim Dalı Kliniği'ne tüy dökülmesi şikayeti ile getirilen, 4 yaşlı, dişi, Tortoiseshell kedi…… 35

**Resim 11.** KKİA mevcut 4 yaşlı, dişi, Tortoiseshel kediye kersetin uygulaması.. 39

# ŞEKİLLER DİZİNİ


| | | |
|---|---|---|
| **Şekil 1.** | Kedi atopik deri sendromu ile ilişkili klinik bulgular……. | 3 |
| **Şekil 2.** | Kedi alerjik dermatit ölçeği ile değerlendirilen vücut bölgeleri (SCORFAD)…… | 14 |
| **Şekil 3.** | Atopik dermatit (ad) ile bağlantılı immun hücre aracılı enflamatuar yanıtların olası modülasyonunu gösteren şematik diyagram…….. | 18 |
| **Şekil 4.** | Kersetinin deri enflamasyonunda iyileştirici etkileri…… | 27 |
| **Şekil 5.** | Kersetin tarafından modüle edilen moleküler hedefler……. | 28 |
| **Şekil 6** | Çalışmaya dahil edilen kedilerde % deri reaksiyon patern dağılımları….. | 41 |
| **Şekil 7.** | 22 numaralı vakanın belirtilen günlerdeki deri reaksiyon paternlerinin değişimi……... | 42 |
| **Şekil 8.** | 24 numaralı vakanın belirtilen günlerdeki deri reaksiyon paternlerinin değişimi……... | 43 |

# TABLOLAR DİZİNİ


**Tablo 1.** Seçilmiş Kaynaklarda Bildirilen Kedi Atopik Deri Sendromunun (KADS) Farklı Klinik Belirtilerinin Prevalansı……..... 10

**Tablo 2.** FEDESI Skorlama Tablosu……. 13

**Tablo 3.** Kedi Alerjik Dermatit Ölçeği Şiddet Skalası…….. 15

**Tablo 4.** Kersetin ve Türevlerinin Yapısal İsimleri……... 22

**Tablo 5.** Kedi Atopik Sendromu için Tanı Kriterleri ……... 34

**Tablo 6.** Kedi Alerjik Dermatitis Skorlama Ölçeği…….. 36

**Tablo 7.** Kedi Dermatitis Kapsam ve Şiddet İndeksi Skorlama Tablosu…….. 37

**Tablo 8.** Görsel Analog Skorlama……. 38

**Tablo 9.** Deri Reaksiyon Paternlerine Göre Vaka Sınıflandırması……... 41

**Tablo 10.** Kedi Atopik Deri Sendromlu (KADS) Hastaların Tanımlayıcı İstatistikleri…….. 44

**Tablo 11.** Gerçekleştirilen Skorlamaların Günler Arası Karşılaştırmaları…….. 44

**Tablo 12.** Sağlıklı ve Hasta Kedilerde Thiol-Disülfit Değerleri……. 45

# ÖZET

## KEDİ ATOPİK DERİ SENDROMU'NDA KERSETİNİN KLİNİK ETKİNLİĞİNİN ARAŞTIRILMASI

**Çarpan T. Aydın Adnan Menderes Üniversitesi Sağlık Bilimleri Enstitüsü Veterinerlik İç Hastalıkları Programı, Yüksek Lisans Tezi, Aydın, 2024.**

**Amaç:** Bu araştırma kapsamında kedilerde yaygın gözlemlenen Kedi Atopik Deri Sendromu (KADS)' na bağlı olarak gelişen deri lezyonlarının, kaşıntı bulgularının ve sendromun sağaltımında kersetin kullanımının klinik etkinliğinin araştırılması amaçlandı.

**Gereç ve Yöntem:** Oniki aylık yaştan büyük her iki cinsiyette steril ve non-steril kediler seçilerek hasta ve sağlıklı olarak 2 gruba ayrıldı. KADS tanısı konulan kedilerde araştırmacı tarafından FEDESI ve SCORFAD, hasta sahibi tarafından GAS skorlamaları yapıldı ve 14 gün boyunca kedilere 3 mg/kg dozda kersetin oral yol ile verildi. Hastalardan 0., 7. ve 14. günlerde tekrar skorlamalar yapıldı ve kan örnekleri alındı. Alınan kan örnekleri 3000 devirde santrifüj edilerek serumu ayrıldı ve -80$^0$C de saklandı. ELISA yöntemi ile thiol disülfit seviyeleri belirlendi.

**Bulgular:** Kedi Atopik Deri Sendromu tanısı konulan kediler deri reaksiyon paternlerine göre sınıflandırıldı. Yapılan klinik değerlendirmeler ile belirlenen FEDESI, SCORFAD ve GAS ortalama skorlarında anlamlı derecede azalma olduğu belirlendi. Hasta ve sağlıklı hayvanlara ait kontrol günlerinde gerçekleştirilen örneklemlerinde thiol-disülfit dengesinin benzer örneklem günlerinde ve grup içindeki örneklem günleri arasında meydana gelen ılımlı azalmaların istatistiksel anlamlılık göstermediği belirlendi.

**Sonuç:** Çalışmamızda elde edilen veriler, kersetinin antioksidan ve anti-enflamatuar özellikleri ile KADS'ın klinik belirtilerini hafifleterek veteriner tıbbında yaygın olarak kullanılabileceği konusunda umut veren sonuçlar gösterdiği belirlendi.

**Anahtar Kelimeler:** Atopi, Kedi, Kersetin, Skorlama

# ABSTRACT


## INVESTIGATING THE CLINICAL EFFECTIVENESS OF QUERCETİN IN FELINE ATOPIC SKIN SYNDROME

**Çarpan T. Aydın Adnan Menderes University Institute of Health Sciences Veterinary Internal Medicine Program, Master's Thesis, Aydın, 2024.**

**Objective:** The aim of this study was to investigate the clinical efficacy of the use of kersetin in the treatment of skin lesions and pruritus findings due to Feline Atopic Skin Syndrome (FASS), which is commonly observed in cats.

**Materials and Methods:** Both sexes of sterile and non-sterile cats older than twelve months of age were selected and divided into two groups as sick and healthy. FEDESI and SCORFAD scores were performed by the researcher and GAS scores were performed by the owner in cats diagnosed with FASS and quercetin at a dose of 3 mg/kg was given orally for 14 days. The patients were scored again on days 0., 7. and 14. and blood samples were taken. Blood samples were centrifuged at 3000 rpm and serum was separated and stored at -80$^0$C. Thiol disulfide levels were determined by ELISA method.

**Results:** Cats diagnosed with Feline Atopic Skin Syndrome were classified according to their skin reaction patterns. FEDESI, SCORFAD and GAS mean scores determined by clinical evaluations were significantly decreased. It was determined that the moderate decreases in thiol-disulfide balance on similar sample days and between sample days within the group did not show statistical significance in the samples performed on control days of sick and healthy animals.

**Conclusion:** The data obtained in our study showed promising results that quercetin can be widely used in veterinary medicine by alleviating the clinical signs of FASS with its antioxidant and anti-inflammatory properties.



**Keywords:** Atopy, Cat, Quercetin, Scoring

# 1. GİRİŞ

Kaşıntı ile seyreden hastalıklar göz önüne alındığında son yıllarda kedilerde deri alerjisi hastalığının isimlendirmesinde de güncellemeler meydana gelmiştir. Kedi atopik sendromu tanımının içerisinde, kedi atopik deri sendromu (KADS) çevresel alerjenler tarafından indüklenen deri hastalığına işaret etmektedir (Halliwell ve diğerleri, 2021). KADS kedilerin yaygın görülen kaşıntılı ve yangısal deri hastalığı olarak da nitelendirilmektedir (Halliwell ve diğerleri, 2021; Hobi ve diğerleri, 2011). Söz konusu açıdan bakıldığında etiyolojisine bağlı kalmaksızın dermatolojik açıdan kedilerde gözlemlenen bu durumun giderilmesinde glukokortikoidler ve antihistaminikler başta olmak üzere birçok bilinen ajan kullanılmaktadır. KADS hem kedinin hem de sahibinin yaşam kalitesini azalttığı için klinik belirtilerin etkili bir şekilde kontrol altına alınması arzu edilir. Alerjenle temasın engellendiği veya özgül alerjen immünoterapisi gibi etiyopatogenik bir yaklaşım, alerji testlerinin rutinde yaygın yapılamaması ya da test sonuçlarının özgül immünoterapiye izin vermeyecek şekilde elde edilmesinden dolayı genellikle mümkün olmamaktadır (Ganz ve diğerleri, 2012; Mueller ve diğerleri, 2021; Tanglinger ve diğerleri, 2005), Bu durumda prednizolon veya siklosporin gibi anti-enflamatuar / immünsupresif ilaçlara ihtiyaç duyulmaktadır. Ancak bu seçeneklerin yan etkileri söz konusu olup belirli eşlik eden hastalıkları olan hastalarda kullanımından kaçınılmalıdır. Bu bağlamda bakıldığında söz konusu risklerin azaltılmasına yönelik alternatif sağaltım arayışları devam etmektedir. Kersetin bilinen anti-enflamatuar ve antioksidan etkileri ile söz konusu enflamatorik süreçlerin yönetilmesine olanak sağlayabilecek terapotik bir ajan olarak karşımıza çıkmaktadır.

Bu araştırmada KADS'lı kedilerde kersetin kullanımının klinik etkinliği yanında oksidatif denge üzerine olan etkilerinin belirlenmesi amaçlanmaktadır.

# 2. GENEL BİLGİLER

## 2.1. Kedi Atopik Sendromu

"Kedi atopik sendromu" (KAS) terimi, kedilerdeki çeşitli alerjik hastalıkları kapsar. Bu hastalıklar, çevresel alerjenlere ve gıdalara karşı aşırı duyarlılıkla ilişkili olabilen ve pire alerjisi dermatitiyle bir arada bulunabilen alerjik dermatit, astım/solunum hastalıkları ve gastrointestinal hastalıkları içerir (Şekil 1). Köpeklerden farklı olarak, kediler bu alerjenlerden herhangi birine karşı hassasiyet gösterdiklerinde pleomorfik bir klinik yanıt gösterebilirler. Buna ek olarak, çevresel alerjenlere karşı aşırı duyarlılık gelişiminde immünoglobulin E (IgE)' nin rolü köpekler ve insanlarda daha belirgin olup kedilerdeki rolü ile ilişkili fikir ayrılıkları vardır. Bu zorluklar nedeniyle, çevresel alerjenlere karşı aşırı duyarlılık gösteren kedileri tanımlarken "atopik dermatit", "pire ve gıda kaynaklı olmayan kedi aşırı duyarlılık dermatiti" gibi farklı alternatif terminolojiler kullanılmış (Favrot ve diğerleri, 2014; Hobi ve diğerleri, 2011) ancak son olarak "kedi atopik deri sendromu (KADS)" şeklinde isimlendirilmesi önerilmektedir (Santoro ve diğerleri, 2021).

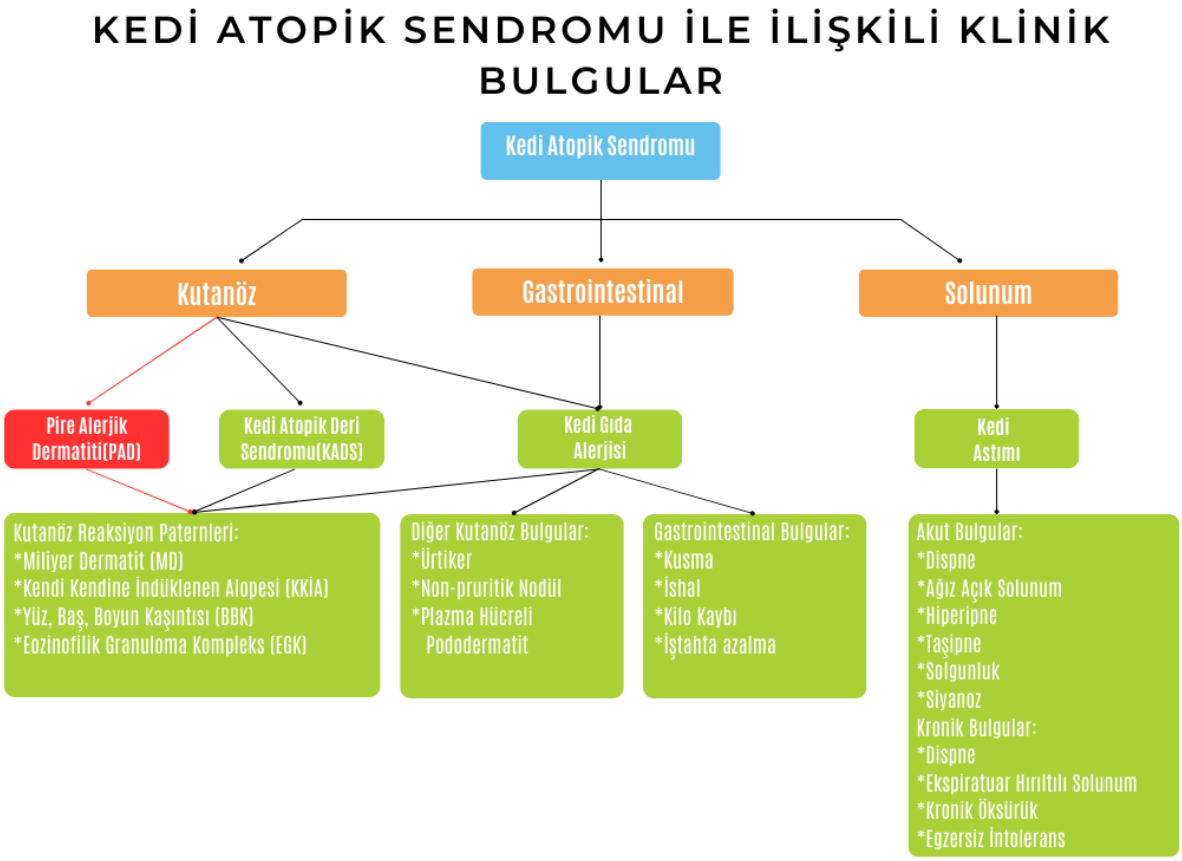


**Şekil 1.** Kedi Atopik Deri Sendromu ile İlişkili Klinik Bulgular.

### 2.2. KADS' ın Klinik Özellikleri

İnsanlar ve köpekler gibi türlerin aksine KADS' ın deri lezyonları görünüm olarak çok daha değişken ve dağılım olarak daha az tahmin edilebilirdir. Kedi deri hastalığının diğer formlarında görüldüğü gibi, KADS' lı kedilerin çoğunluğu tipik olarak bir veya daha fazla "deri reaksiyon paternleri" ile ortaya çıkar. Bu paternler arasında milier dermatit (MD), kendi kendine indüklenen alopesi/hipotrikoz (KKİA), baş ve boyun kaşıntısı (BBK) ve eozinofilik granülom kompleksi (EGK) yer almaktadır. KADS kapsamında bu paternler tek başına veya birlikte seyredebilmektedir.

En basit şekliyle MD, genellikle kabuklarla çevrili birkaç küçük (tipik olarak ~ 1-2 mm) papül şeklinde ortaya çıkar (Resim 1). Bu lezyonlar vücudun küçük bölümlerine dağılmış olarak veya daha generalize bir şekilde karşımıza çıkabilir. Bu durum genellikle kaşıntılıdır ve

sonuç olarak ekskoriyasyonlar, erozyonlar ve çeşitli derecelerde tüy dökülmesi sıklıkla MD' ye eşlik etmektedir. Bazı durumlarda, MD kaşıntısız seyredebilir ya da hasta sahibi tarafından kaşıntısız olarak bildirilebilir. Kaşıntı mevcut olmayan hastalarda MD' nin varlığı derinin yakından muayenesi ile ortaya koyulabilmektedir (Buckley, 2017).

**Resim 1.** Deride papül görünümü (Aydın Adnan Menderes Üniversitesi Veteriner Fakültesi İç Hastalıkları Anabilim Dalı arşivi).

Kendi Kendine İndüklenen Alopesi'de kaşıntılı kedi tüylerini ya tekrar tekrar yalayarak, ısırarak ya da tüylerini çekiştirerek, bazen de tırmalayarak döker (Resim 2). Bu davranış genellikle aşırı tüyün yutulması ve kusmaya neden olabilen tüy yumaklarının oluşmasıyla sonuçlanır. Etkilenen kedilerde, kusma veya dışkı ile yoğun tüy atılması gözlenebilir. Bu davranış hasta sahibi tarafından normal karşılanabilir ve hekime aktarılmayabilir. Alternatif olarak, kedi bu aktiviteleri yalnızken de gerçekleştirebilir. Bu durumlarda, hasta sahibi kedinin kendiliğinden tüy döktüğüne inanabilir. Diğer durumlarda, aşırı tımarlama fark edilebilir, ancak hasta sahibi veya veteriner hekim tarafından kaşıntının bir yansıması olmaktan ziyade stresli bir duruma verilen anormal bir tepki olarak yanlış yorumlanabilir. Bazı kediler gerçek veya algılanan stresli koşullar altında kendi tüylerini yolabilse de (psikojenik alopesi), kedilerde primer olarak davranışa dayalı aşırı tımar nadir görülmektedir. Psikojenik alopesi değerlendirmesi için sevk edilen 21 kedi üzerinde yapılan bir çalışmada, yalnızca 2 kedide primer davranışsal veya psikojenik bir neden gösterilmiştir (Waisglass, 2006). Buna karşılık, kedilerin 16'sının yalnızca pruritik dermatozdan etkilendiği kalan 3 kedinin ise davranış problemi ve pruritik bir hastalık ile komorbid olduğu bulunmuştur (Waisglass, 2006).

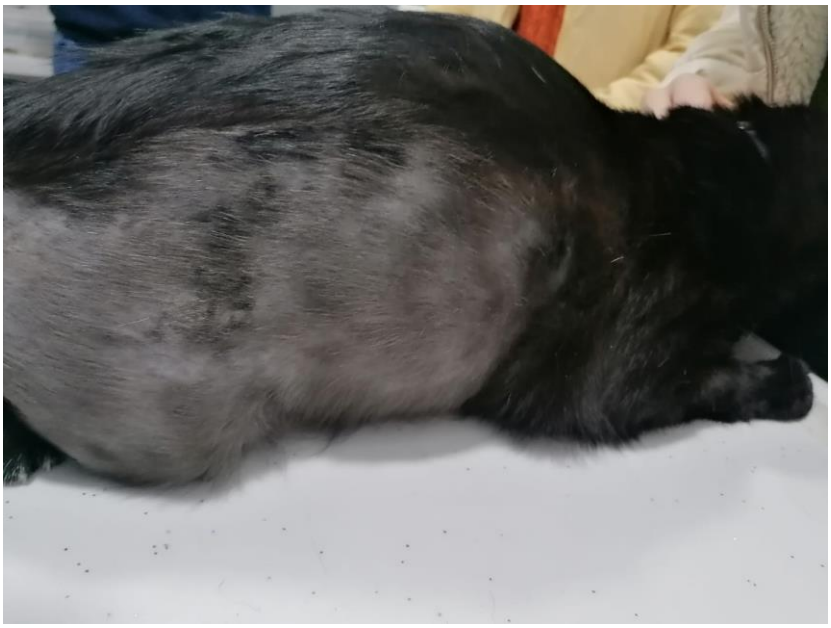

**Resim 2.** Flank bölgesinde alopesi (Aydın Adnan Menderes Üniversitesi Veteriner Fakültesi İç Hastalıkları Anabilim Dalı arşivi)

Üçüncü reaksiyon paterni yüz, baş ve boyunda (genellikle yoğun) kaşıntı (BBK) ile karakterizedir. Hastalar bu bölgeleri agresif bir şekilde tırmalayabilir, bu da çeşitli derecelerde ekskoriasyon, erozyon ve ülserasyonla sonuçlanır (Resim 3). Blefarit ile kornea ülserasyonu birlikte veya tek başına görülebilir. Bu paternle ilişkili kaşıntı özellikle şiddetli ve yönetilmesi zor olabilir, genellikle kendi kendine travmayı en aza indirmek için bandaj veya koruyucu yakalık gerekmektedir.

**Resim 3.** Boyun bölgesinde eritem ve ekskoriyasyon (Aydın Adnan Menderes Üniversitesi Veteriner Fakültesi İç Hastalıkları Anabilim Dalı arşivi).

Dördüncü reaksiyon paterni Eozinofilik Granülom Kompleksi (EGK)'dır. Bu kompleks, bir dizi klinik sendromdan oluşur (Power ve Ihrke, 1995). İlki, "kemirgen ülseri" olarak da bilinen indolent ülserdir. Bu durum tipik olarak üst dudağı, mukokutanöz birleşim yerinde veya hemen bitişiğindeki bölgeyi etkiler (Resim 4). Lezyonlar başlangıçta dudak kenarında fokal ülserasyon olarak başlar. Tek taraflı hastalık başlangıçta, iki taraflı hastalıktan daha yaygındır. Durum ilerledikçe, dudak ülserleşebilir ve fibrotik hale gelebilir, bu da dudağın tüm rostral kısmının planum nasaleye kadar (ve bazen de geçerek) deforme olmasına neden olur. Bakteriyel enfeksiyonlarla komplike olmadıkça bu sendrom tipik olarak kaşıntılı değildir.

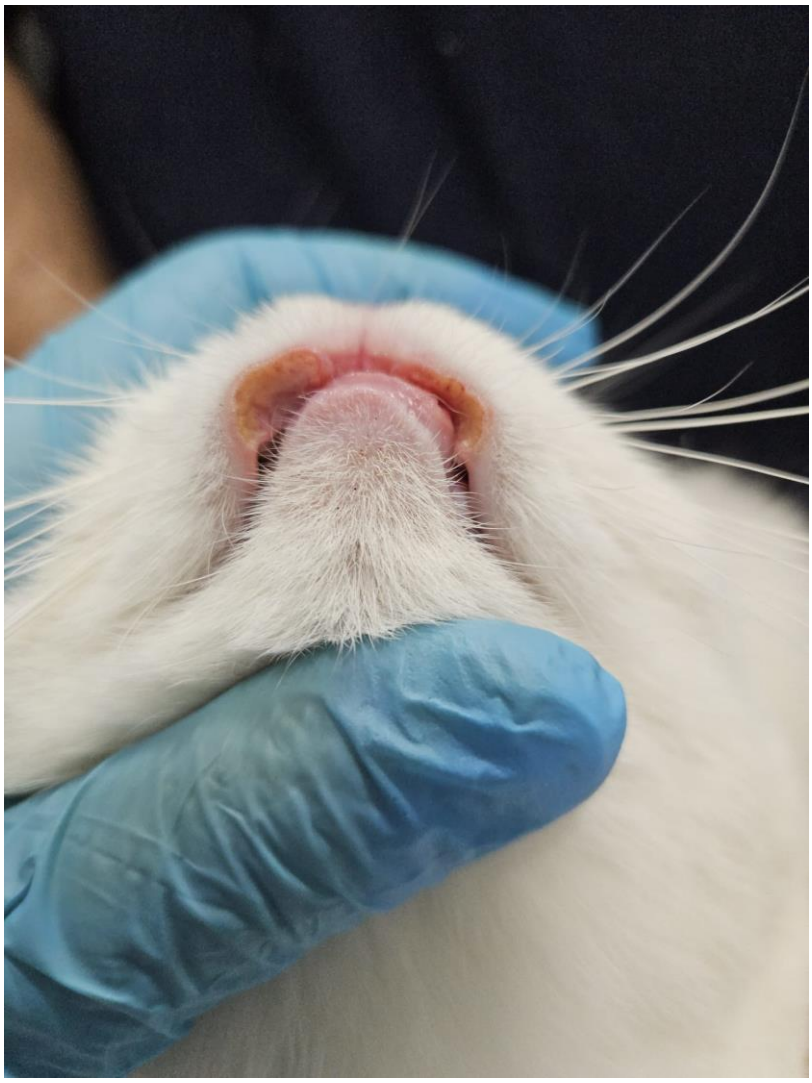

**Resim 4.** İndolent ülser (Aydın Adnan Menderes Üniversitesi Veteriner Fakültesi İç Hastalıkları Anabilim Dalı arşivi)

İkinci sendrom ise "lineer granulom" olarak da adlandırılan eozinofilik granulomdur. Lezyonlar, her biri kendi fenotipine sahip çeşitli yerlerde görülebilir. Arka bacaklardaki lezyonlar tipik olarak uyluğun kaudal tarafında lineer dermal kalınlaşma alanları olarak görülür (Resim 5). Erozyon veya ülserasyon yaygındır. Bu sendrom ayrıca ağızda, özellikle dilde veya sert damakta proliferatif lezyonlar veya çene şişliği (şişman çene) olarak da ortaya çıkabilir. Bu lezyonlar kaşıntılı olabilir veya olmayabilir.

**Resim 5.** Lineer granulom (Aydın Adnan Menderes Üniversitesi Veteriner Fakültesi İç Hastalıkları Anabilim Dalı arşivi)

Üçüncü klinik sendrom eozinofilik plaktır. Bu lezyonlar en sık karın ventralinde ve uyluk medialinde görülmekle birlikte başka yerlerde de ortaya çıkabilir (Resim 6). Bunlar kabarık, sıklıkla erozyona uğramış veya ülserleşmiş alanlarla karakterizedir. Bireysel lezyonların şekli dairesel, oval ve serpijinöz arasında değişir. Genellikle yoğun kaşıntı ile ilişkilidirler ve kendi kendine oluşan hasar, enflamasyonun kendi kendini sürdüren pozitif geri bildirim döngüsüyle sonuçlanır. Bu lezyonlar genellikle sekonder bakteriyel enfeksiyonlarla komplike hale gelir.

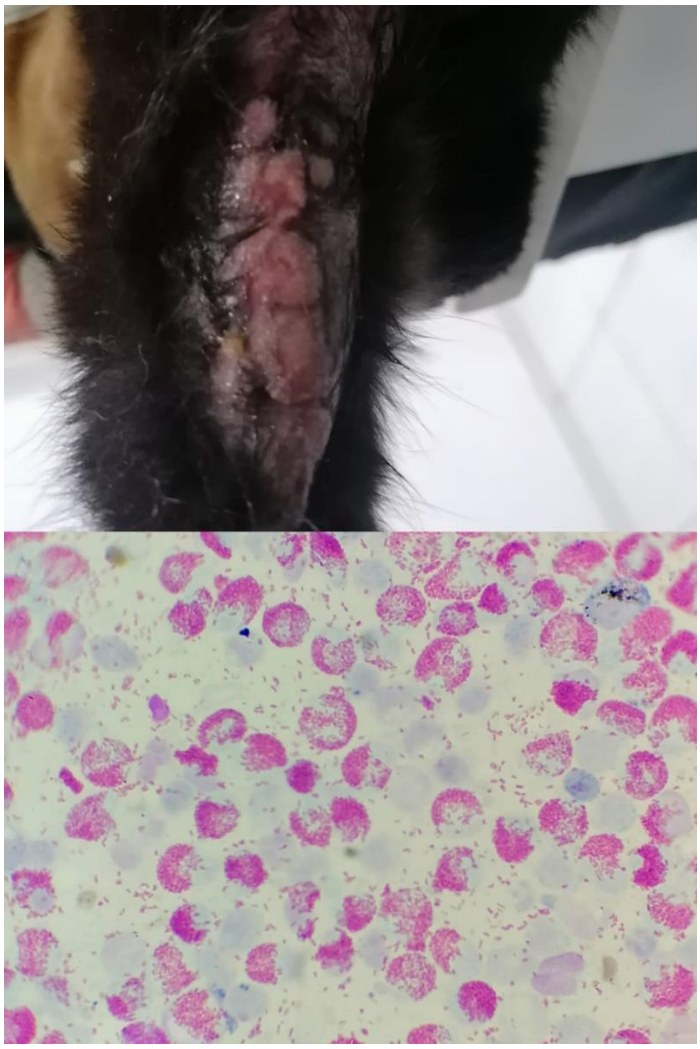

**Resim 6.** Eozinofilik plak ve temas frotisi ile alınan örnekte görülen eozinofil hücreleri (Aydın Adnan Menderes Üniversitesi Veteriner Fakültesi İç Hastalıkları Anabilim Dalı arşivi)

Bu reaksiyon paternlerinden herhangi biri KADS ile görülebilmesine rağmen, bazı paternler diğerlerinden daha sık gözlenmektedir. Sadece KADS teşhisi konan 263 kediyi tanımlayan 10 makalenin gözden geçirilmesi, aşağıdaki genel yaygınlık oranlarını ortaya koymaktadır: MD %31,2; KKİA %60,1; BBK %43,0; ve EGK'nın bir veya daha fazla formu %25,9. Birden fazla sendrom gösteren kedilerin sayısı her zaman spesifik olarak belirtilmemiştir, ancak kedilerin %37,7'sinin en az iki sendroma sahip olduğu bildirilmiştir (Hobi ve diğerleri, 2011; Ravens ve diğerleri, 2014; Reedy, 1982).

Kedi Atopik Deri Sendromu'lu kedilerde lezyonların dağılımı ile ilgili çok az sayıda makale bulunmaktadır. Sıklıkla tutulan bölgeler yüz, baş, boyun ve kulak kepçesi, ventral karın, bacaklar (özellikle medial taraflar) ve dorsum olarak görünmektedir (Carlotti ve Prost, 1988;

Hobi ve diğerleri, 2011; Moriello, 2001; Ravens ve diğerleri, 2014; Scott ve Miller, 2013). Daha az görülen tutulum alanları arasında lateral toraks/flank, perine, aksilla ve lumbosakral bölge yer alır (Carlotti ve Prost; 1988; Hobi ve diğerleri, 2011; Scott ve Miller; 2013). Zaman zaman generalize veya multifokal olarak "alezyonel alopesi" bildirilmiştir (Carlotti ve Prost, 1988; Moriello, 2001; Saridomichelakis ve Koutinas, 1999; Scott ve Miller, 2013). Köpeklerin aksine, KADS'ta pati tutulumu nadiren görülür (Carlotti ve Prost, 1988; Hobi ve diğerleri, 2011; Ravens ve diğerleri, 2014; Scott ve Miller, 2013).

Otitis, atopik dermatitisli köpeklerde sık görülen bir klinik tablodur (Hensel ve diğerleri, 2015). Kedilerde, KADS'lı hastaların %20,9'unda (230 hastanın 48'i) sekonder enfeksiyon gelişen veya gelişmeyen otitis varlığı bildirilmiştir (Carlotti ve Prost, 1988; Halliwell, 1997; Hobi ve diğerleri, 2011; Moriello, 2001; Ravens ve diğerleri, 2014; Saridomechelakis ve Koutinas, 1999; Scott, 1987).

Son olarak, KADS ile ilişkilendirilen "atipik" klinik bulgular da (geçici veya persiste) vardır. Bunlar arasında pododermatit (plazma hücresi tutulumu +/-) (Drolet ve Bernard, 1984; Gruffydd-Jones ve diğerleri, 1980) ve alezyonel kaşıntı yer almaktadır (Foster, 2004). Bazı vakalarda bu belirtiler KADS'ın tek belirtisi olarak rapor edilirken, diğerlerinde KADS'ın daha "tipik" belirtilerine eşlik etmektedir.

**Tablo 1.** Seçilmiş Kaynaklarda Bildirilen Kedi Atopik Deri Sendromunun (KADS) Farklı Klinik Belirtilerinin Prevalansı (Santoro ve diğerleri, 2021)

| Referans | FASS olan kedilerin sayısı | MD (%) | KKİA (%) | BBK (%) | EGK (%) |
|---|---|---|---|---|---|
| Moriello(2001) * | 3 | 0 (0.0) | 3 (100.0) | 3 (100) | 0 (0.0) |
| Saridomichelakis(1999)* | 10 | 6 (60.0) | 5 (50.0) | 1 (10.0) | 2 (20.0) |
| Carlotti(1988)* | 10 | 6 (60.0) | 6 (60.0) | 8 (80.0) | 2 (20.0) |
| Schleifer(2003)* | 10 | 6 (60.0) | 0 (0.0) | 5 (50.0) | 2 (20.0) |
| McDougal(1986) | 13 | 4 (30.8) | 6 (46.2) | 0 (0.0) | 3 (23.1) |
| Reedy(1982) | 15 | 7 (46.7) | 7 (46.7) | 0 (0.0) | 1 (6.7) |
| Ravens(2014)† | 29 | 6 (20.7) | 21 (72.4) | 23 (79.3) | 10 (34.5) |
| Diesel(2011)* | 31 | 6 (19.4) | 24 (77.4) | 17 (54.8) | 3 (9.7) |
| Hobi(2013)* | 100 | 18 (18.0) | 57 (57.0) | 56 (56) | 26 (26.0) |
| Haliwell(2006)† | 42 | 23 (54.8) | 29 (69.1) | 0 (0.0) | 19 (45.2) |
| Total (%) | 263 (100) | 82 (31.2) | 158 (60.1) | 113 (43.0) | 68 (25.9) |

Her sütundaki değerler, ilgili çalışmada söz konusu reaksiyon paternini sergileyen kedilerin sayısını, parantez içindeki sayılar ise bu paterni sergileyen kedilerin yüzdesini temsil

etmektedir. Birçok kedi birden fazla reaksiyon paterni göstermiştir; bu nedenle, toplamlar genellikle çalışmadaki toplam kedi sayısını aşmaktadır. Aynı şekilde, belirli reaksiyon paternlerini gösteren kedilerin yüzdelerinin toplamları da sıklıkla %100'ü aşmaktadır.
MD, milier dermatit; BBK, yüz, baş ve boyun kaşıntısı; KKİA, kendi kendine indüklenen alopesi; EGK, eozinofilik granülom kompleksi.
* Bireysel kedilerde klinik sunumların bir kombinasyonu vardı.
† Sayıya eş zamanlı pire veya gıda alerjisi olan kediler dahil değildir.

## 2.3. Kedilerde Dermatit Skorlama Sistemi

Kedilerde gelişen alerjik dermatit ya da son yıllarda daha güncel yaklaşımı ile KADS bulunan kediler de alopesi, milier dermatit, baş boyun bölgesi kaşıntısı ve lezyonları eozinofilik granülom kompleksi gibi durumlarda gerek hastalığın varlığının ve şiddetinin ortaya konulması gerekse de bu hastalarda klinik iyileşmenin takibinin yapılabilmesi için hastalarda skorlama sistemlerinin kullanımına ihtiyaç duyulmaktadır (Favrot, 2014).

Kedi alerjik dermatiti ile ilişkili deri lezyonlarını değerlendirmek için iki farklı yöntem önerilmiştir (Nuttall ve diğerleri, 2004; Schmidt ve diğerleri, 2011; Steffan ve diğerleri, 2012; Steffan ve diğerleri, 2013). “Feline Dermatitis Extent and Severity Index” (FeDESI), “Canine Atopic Dermatitis Extent and Severity Index” (CADESI) ile benzerdir ve 42 vücut bölgesinde eritem, ekskoriasyon/erozyon ve kendi kendine oluşan alopesi şiddetini 0-5 puan skalası ile değerlendirir (maksimum puan 630) (Nuttall ve diğerleri, 2004; Schmidt ve diğerleri, 2011). Bu skorlama sistemi, farklı kedi dermatolojik durumlarındaki lezyonların değerlendirilmesi için önerilmiş (Nuttall ve diğerleri, 2004) ve alerjik dermatit olduğu varsayılan kedilerde klinik çalışmalarda da kullanılmıştır (Schmidt ve diğerleri, 2011). Farklı kedi alerjik dermatit sunumları arasında gözlemci içi ve gözlemciler arası güvenilirliğinin iyi olduğu ve terapötik müdahalelere bağlı değişikliklere karşı iyi bir duyarlılığa sahip olduğu düşünülmüştür (Nuttall ve diğerleri, 2004; Schmidt ve diğerleri, 2011). Ancak, yazarların bildiği kadarıyla, bu puanlama yönteminin validasyonu hiç yayınlanmamıştır.

İkinci değerlendirme yöntemi, kedilerde alerjik dermatit ile ilişkili belirli deri lezyonlarını değerlendirmek için özel olarak geliştirilen “Kedi Alerjik Dermatit Puanlanması” dır (SCORFAD) (Steffan ve diğerleri, 2012). Bu sistem, dört lezyonun (ekskoriasyonlar,

eozinofilik plak, milier dermatit ve kendi kendine indüklenen alopesi) şiddetini ve kapsamını ve ayrıntılı tanımlayıcılar aracılığıyla tutulan vücut bölgelerinin sayısını değerlendirir. Her lezyon için 0-4 arası bir skor atanarak maksimum 16 puan elde edilir. SCORFAD içerik, yapı, kriterler ve değişime duyarlılık açısından doğrulanmıştır (Steffan ve diğerleri, 2012).

### 2.3.1. Kedilerde FEDESI Skorlama Sistemi

Kedi alerjik dermatiti, KKİA, MD, BBK ve EGK'nın klinik belirtileri olan yaygın bir hastalıktır. Kedi alerjik dermatiti için terapötik müdahaleleri değerlendiren klinik çalışmalarda, tedaviden önce ve sonra klinik lezyonların ciddiyetinin değerlendirilmesi gereklidir.

Kedi alerjik dermatiti ile ilişkili deri lezyonlarını değerlendirmek için kullanılan yöntemlerden birisi "Kedi Dermatit Yaygınlık ve Şiddet İndeksi" (FEDESI), 0-5 puanlık bir skalayla (0=normal, 1=hafif, 2-3=orta, 4-5=şiddetli) 42 vücut bölgesinde eritem, ekskoriasyon erozyonlar ve kendi kendine indüklenen alopesi şiddetini değerlendirmektedir (Noli ve diğerleri, 2015). Bu kapsamda FEDESI kullanılan yaygın skorlama kriterlerinden biridir (Schmidt ve diğerleri 2012).

**Tablo 2.** FEDESI Skorlama Tablosu (Schmidt ve diğerleri, 2012)

| | | | | **ERİTEM** | **EKSKORİYASYON/ EROZYON** | **KENDİ KENDİNE İNDÜKLENEN ALOPESİ** | **TOPLAM** |
|---|---|---|---|---|---|---|---|
| **1** | **Yüz** | Perioküler | | | | | |
| **2** | | Çene | | | | | |
| **3** | **Baş** | | | | | | |
| **4** | **Kulak kepçesi** | Sol | Konveks | | | | |
| **5** | | | Konkav | | | | |
| **6** | | Sağ | Konveks | | | | |
| **7** | | | Konkav | | | | |
| **8** | **Boyun** | Dorsal | | | | | |
| **9** | | Ventral | | | | | |
| **10** | | Lateral | Sol | | | | |
| **11** | | | Sağ | | | | |
| **12** | **Aksilla** | Sol | | | | | |
| **13** | | Sağ | | | | | |
| **14** | **Sternum** | | | | | | |
| **15** | **Toraks** | Dorsal | | | | | |
| **16** | | Lateral | Sol | | | | |
| **17** | | | Sağ | | | | |
| **18** | **İnguinal** | Sol | | | | | |
| **19** | | Sağ | | | | | |
| **20** | **Abdomen** | | | | | | |
| **21** | **Lumbar** | Dorsal | | | | | |
| **22** | **Flank** | Sol | | | | | |
| **23** | | Sağ | | | | | |
| **24** | **Ön kol** | Sol | Mediyal | | | | |
| **25** | | | Lateral | | | | |
| **26** | | Sağ | Mediyal | | | | |
| **27** | | | Lateral | | | | |
| **28** | **Arka bacak** | Sol | Mediyal | | | | |
| **29** | | | Lateral | | | | |
| **30** | | Sağ | Mediyal | | | | |
| **31** | | | Lateral | | | | |
| **32** | **Ön ayak** | Sol | Dorsal | | | | |
| **33** | | | Ventral | | | | |
| **34** | | Sağ | Dorsal | | | | |
| **35** | | | Ventral | | | | |
| **36** | **Arka ayak** | Sol | Dorsal | | | | |
| **37** | | | Ventral | | | | |
| **38** | | Sağ | Dorsal | | | | |
| **39** | | | Ventral | | | | |
| **40** | **Perianal** | | | | | | |
| **41** | **Perigenital** | | | | | | |
| **42** | **Kuyruk** | | | | | | |
| | Normal=0 | Hafif=1 | | Orta=2-3 | Şiddetli=4-5 | **TOTAL=** | |

### 2.3.2. Kedilerde Alerjik Dermatit Skorlaması (SCORFAD)

Kedilerde alerjik dermatit ile ilişkili belirli deri lezyonlarını değerlendirmek için özel olarak geliştirilmiş olan "Scoring Feline Allergic Dermatitis"tir (SCORFAD). Bu sistem, dört lezyonun (ekskoriasyonlar, eozinofilik plak, miliyer dermatit ve kendiliğinden indüklenen alopesi) ciddiyetini ve kapsamını 10 farklı vücut bölgesinde değerlendirir (Şekil 2). Her lezyon için 0-4 puan ve maksimum 16 puan verilir. SCORFAD içerik, yapı, kriterler ve değişime duyarlılık açısından doğrulanmıştır. Kaşıntı, atopik dermatitli (AD) kedilerde genelde olabileceğinden yapılan tedavilerin durumunu ölçmek amaçlı Görsel Analog Skalası'ında (VAS) SCORFAD'ın yanında kullanılması önerilmektedir (Steffan ve diğerleri 2012).

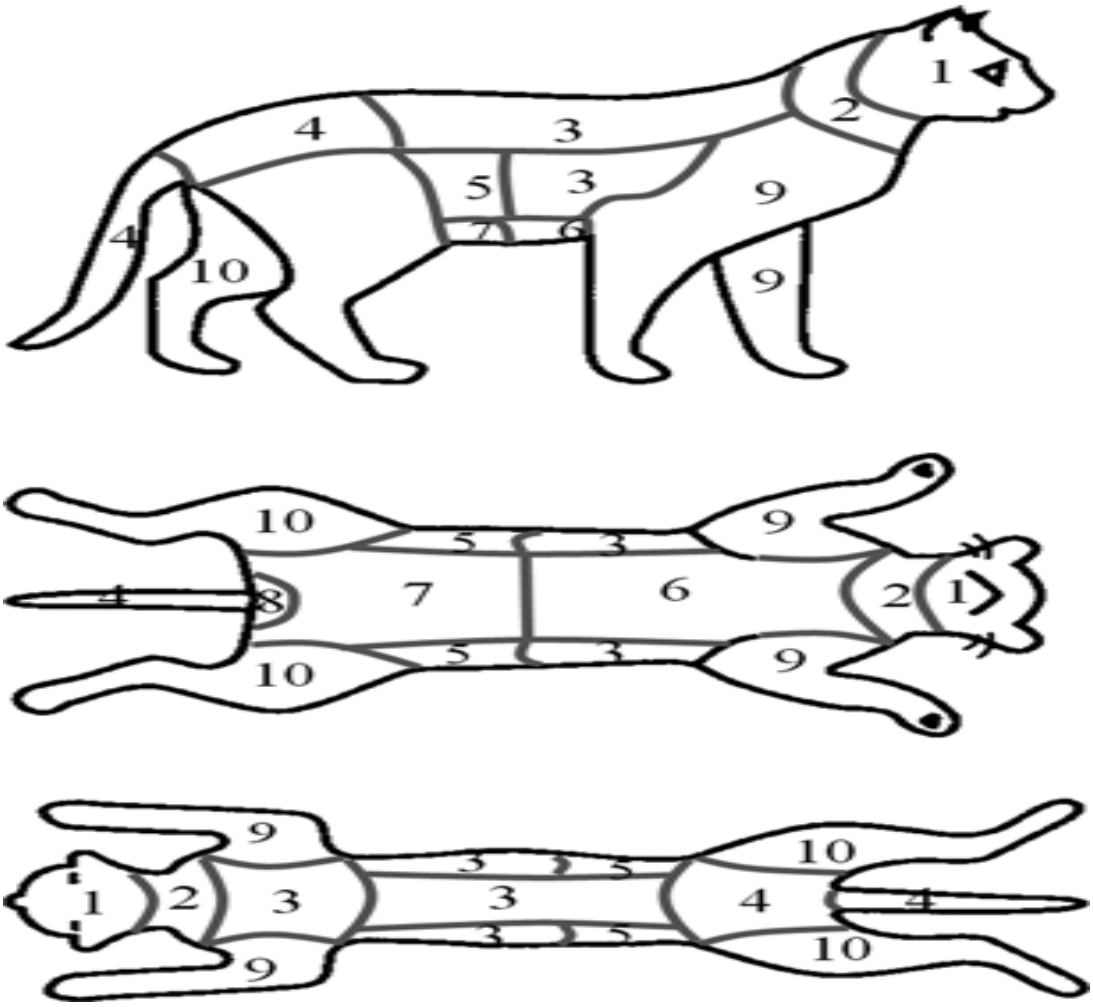


**Şekil 2.** Kedi alerjik dermatit ölçeği ile değerlendirilen vücut bölgeleri (SCORFAD) (Steffan ve diğerleri, 2012).

**Tablo 3.** Kedi alerjik dermatit ölçeği şiddet skalası (Steffan ve diğerleri, 2012).

| Lezyon | Puan |
|---|---|
| Ekskorasyon | 0 = yok, |
| | 1 = çok hafif: bir vücut bölgesinde küçük (≤1 cm uzunluğunda) erozyon(lar) |
| | 2 = hafif: bir vücut bölgesinde büyük (>1 cm uzunluğunda) erozyon(lar) veya birden fazla vücut bölgesinde küçük (≤1 cm uzunluğunda) erozyon(lar) |
| | 3 = orta: birden fazla vücut bölgesinde büyük (>1 cm uzunluğunda) erozyon(lar) veya bir vücut bölgesinde küçük (≤1 cm uzunluğunda) veya büyük (>1 cm uzunluğunda) ülser(ler) |
| | 4 = şiddetli: birden fazla vücut bölgesinde küçük (≤1 cm uzunluğunda) veya büyük (>1 cm uzunluğunda) ülser(ler) |
| Miliyer dermatit | 0 = yok |
| | 1 = çok hafif: bir vücut bölgesinde az sayıda (≤10) kabuklu papül |
| | 2 = hafif: bir vücut bölgesinde birçok (>10) kabuklu papül |
| | 3 = orta: vücudun birden fazla bölgesinde az sayıda (≤10) kabuklu papül |
| | 4 = şiddetli: birden fazla vücut bölgesinde birçok (>10) kabuklu papül |
| Eozinofilik plaklar | 0 = yok |
| | 1 = çok hafif: vücudun bir bölgesinde küçük (≤1 cm uzunluğunda) aşınmış plak(lar) |
| | 2 = hafif: vücudun bir bölgesinde büyük (>1 cm uzunluğunda) aşınmış plak(lar) |
| | 3 = orta: vücudun birden fazla bölgesinde küçük (≤1 cm uzunluğunda) aşınmış plaklar |
| | 4 = şiddetli: vücudun birden fazla bölgesinde büyük (>1 cm uzunluğunda) aşınmış plaklar |
| Alopesi | 0 = yok |
| | 1 = çok hafif: vücudun bir bölgesinde küçük (≤5 cm uzunluğunda) kendi kendine oluşan alopesik yama |
| | 2 = hafif: vücudun bir bölgesinde büyük (>5 cm uzunluğunda) kendi kendine oluşan alopesik yama veya vücudun bir bölgesinde birden fazla küçük (≤5 cm uzunluğunda) kendi kendine oluşan alopesik yama |
| | 3 = orta: bir vücut bölgesinde birden fazla büyük (>5 cm uzunluğunda) kendi kendine oluşan alopesik yama veya birden fazla vücut bölgesinde küçük (≤5 cm uzunluğunda) kendi kendine oluşan alopesik yamalar |
| | 4 = şiddetli: birden fazla vücut bölgesinde büyük (>5 cm uzunluğunda) kendi kendine oluşan alopesik yamalar |

Kedi kaşıntılı dermatozlarına tanısal yaklaşım metodik olmalı ve bazı temel tanısal adımları içermelidir: ayrıntılı bir öykü, kapsamlı klinik muayene ve ayırıcı tanıya göre dikkatle seçilmiş tanısal testler. Kedilerde ektoparazitik enfestasyon ve dermatofitozis görülme sıklığı göz önüne alındığında, başlangıçta bir dizi test (örn. deri kazıntıları, bant şeritleri, mikolojik incelemeler ve deri yaymaları) rutin olarak yapılmalıdır. Ayırıcı alerji teşhisi, bu türde alerji testleri güvenilir olmadığından kaçınma önlemlerine (örn. pire kontrolü ve kısıtlı diyet) dayanmaktadır. Öykü ve klinik muayene histolojik tanı gerektiren bir dermatozu düşündürdüğünde deri biyopsileri endikedir (Guaguere ve Prelaud, 1999).

## 2.4. Kersetin

### 2.4.1. Atopik Dermatit için Anti-Enflamatuar Özelliklere Sahip Kersetinin Moleküler Hedefleri

Atopik dermatit, çocuklarda en yaygın görülen enflamatuar deri hastalığıdır ve çevresel, psikolojik, immünolojik, farmakolojik ve genetik faktörler gibi çeşitli nedenleri vardır (Udompataikul ve Limpa-o-vart, 2012). AD, dünya genelinde milyonlarca çocuk ve yetişkini etkiler ve önümüzdeki birkaç 10 yılda 2-3 kat artması beklenmektedir. AD'li hastaların yaklaşık %50'si çocukluk döneminde semptomlar geliştirmekte olup, bu hastaların %95'i semptomların ilk kez ortaya çıktığı sırada 5 yaşın altındadır. Erken başlangıçlı AD'li çocukların %50-75'i gıda alerjenleri, ev tozu akarları veya evcil hayvanlar gibi alerjenlere duyarlıdır, oysa geç başlangıçlı AD'li olanlar genellikle daha az duyarlıdır. Şiddetli AD'li çocukların %50'si bronşiyal astım, %75'i ise saman nezlesi geliştirme riski taşır (Thomsen, 2014).

AD'nin altında yatan mekanizmanın tam olarak anlaşılması zor olduğundan, daha etkili yönetim stratejileri geliştirmek güçtür. AD deri lezyonları, monositler, eozinofiller, makrofajlar, mast hücreleri ve aktive T yardımcı hücreler (Th1 ve Th2) gibi enflamatuar hücrelerin artan infiltrasyonu ile karakterizedir (Won ve diğerleri, 2011). Bu nedenle, tüm bu hücreleri inhibe eden ilaçların hızlı terapötik etkiler göstermesi beklenir. İmmünosupresif topikal veya sistemik steroidler ve/veya kalsinörin inhibitörü tedavileri, AD'nin hızlı bir şekilde iyileşmesini sağlar ve onlarca yıldır kullanılmaktadır; ancak uzun süreli kullanımları geniş bir yan etki yelpazesine yol açabilir. Ayrıca, steroidlerin uzun süreli kullanımı deritatrofisi, telenjiektazi, hipertrikoz ve topikal steroid bağımlılığı gibi lokal reaksiyonlara yol açar (Lee ve diğerleri, 2010). Son zamanlarda, kersetin, resveratrol, naringenin ve tanen asidi gibi bitkisel polifenoller, AD tedavisi için terapötik alternatifler olarak ortaya çıkmıştır (Hollman ve diğerleri, 1995; Karuppagounder ve diğerleri, 2014; Kim ve Choung, 2012). Flavonoid veya polifenol kersetin, çoğu sebze ve yenilebilir meyvede, özellikle elma, fındık, otlar, soğan ve kiraz şarabında bulunur. Bu flavonoidin, enzim inhibisyonu ve bağışıklık yanıtları üzerindeki etkileri ile ilgili çeşitli biyolojik aktiviteleri vardır (Hollman ve diğerleri, 1995). Kersetinin farmakolojik etkileri arasında antioksidan, anti-enflamatuar, anti-alerjik, anti-aging ve antikanser aktiviteleri ile interlökin (IL)-6, IL-8, tümör nekroz faktörü (TNF)α, histamin ve mast hücrelerinde triptaz salınımını düzenleyici etkisi iyi bilinmektedir (Weng ve diğerleri, 2012).

#### 2.4.1.1. AD'nin Altında Yatan Moleküler Mekanizmalar

AD'nin belirleyici özellikleri kronik, kötüleşen bir deri enflamasyonu, deri bariyer fonksiyonunun bozulması sonucu kuru deri ve immünoglobulin E (IgE) aracılı alerjen duyarlılığıdır (Novak ve diğerleri, 2003). AD derinin histolojik özellikleri arasında hiperkeratoz, çeşitli derecelerde spongiyoz ile akantoz, parakeratoz ve epidermiste mononükleer hücrelerin eksositozu ve dermiste belirgin bir perivasküler lenfosit, dendritik hücreler (DC'ler) ve birkaç eozinofil infiltrasyonu yer alır (Karuppagounder ve diğerleri, 2015). Ayrıca, T lenfositleri, AD patogenezinde önemli bir rol oynar ve deride aktifleşmiş CD4+ ve CD8+ T hücrelerinin belirgin bir şekilde infiltrasyonu görülür. AD, Th2 immün yanıtları ile ilişkili spesifik bir IgE yanıtının varlığı nedeniyle Th1 ve Th2 arasındaki dengenin bozulmasıyla karakterizedir (Choi ve Kim, 2013). AD'de, Th2 hücreleri, Th1 immün yanıtlarını uyarmada önemli olan çeşitli sitokinler, bunlar arasında IL-4, IL-5, IL-9 ve IL-13 üretir (Leung ve diğerleri, 2003). En kapsamlı çalışmalar, AD'nin, birden fazla enflamatuar ve immünolojik sinyal yolağının aktivasyonu ile karmaşık bir patogeneze sahip olduğunu göstermektedir (McLean ve Irvine, 2013). AD patogenezindeki bu faktörlerin göreceli rollerinin anlaşılması, çeşitli proteinler ve yolların manipülasyonu ile mümkün olmuştur, bunlar arasında (i) yüksek hareket kabiliyetine sahip grup proteini 1 (HMGB1) sinyalleşmesi; (ii) Janus kinaz (JAK)-sinyal transdüseri ve transkripsiyon aktivatörü (STAT) sinyal yolunun aktivasyonu ve (iii) timik stromal lenfopoietin (TSLP) proteininin aktivasyonu yer alır (Şekil 3).

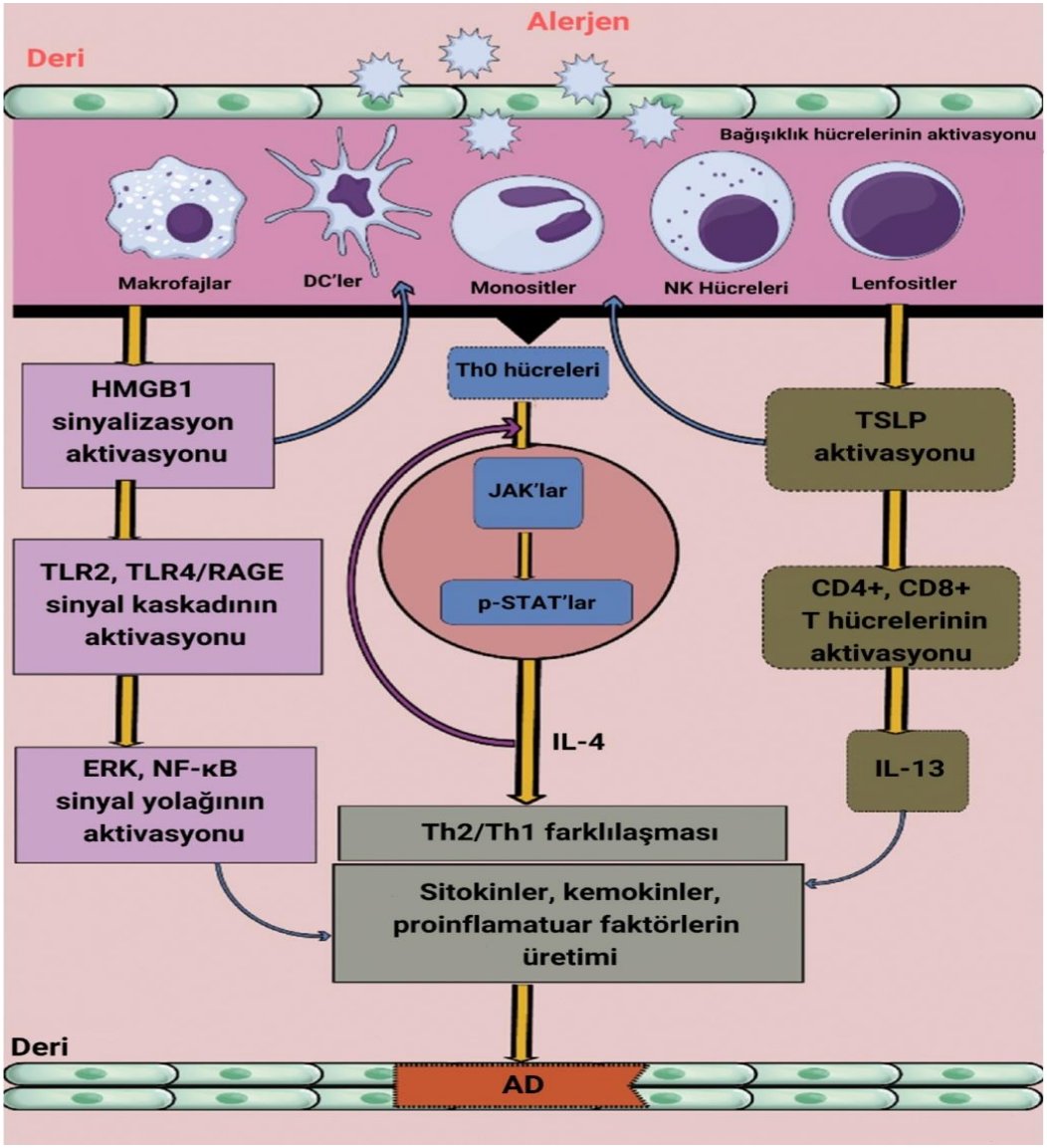


**Şekil 3.** Atopik Dermatit (AD) ile Bağlantılı İmmün Hücre Aracılı İnflamatuar Yanıtların Olası Modülasyonunu Gösteren Şematik Diyagram

Alerjenler immün hücreler tarafından alınır ve TSLP, HMGB1 ve JAK-STAT yolağı gibi tehlike sinyal moleküllerini aktive eder. Bu süreç, Th1 ve Th2 hücreleri arasındaki dengenin değişmesine yol açar. Bu hücreler, AD-benzeri deri lezyonlarına yol açan sitokinler, kemokinler ve proinflamatuar faktörlerin üretimini teşvik eder. Bu şekilde AD' ye benzer deri lezyonları oluşur.

#### 2.4.1.2. HMGB1 Sinyal Yolu

Histon olmayan nükleer protein HMGB1, AD, sedef hastalığı, artrit, sepsis ve otoimmün hastalıklar gibi çeşitli klinik durumların gelişimiyle ilişkili proinflamatuar bir sitokindir (Chen ve diğerleri, 2013). HMGB1, başlıca dendritik hücreler (DC'ler), monositler, makrofajlar ve hasarlı ve/veya nekrotik hücreler gibi immün hücrelerden salgılanır. Ekstraselüler HMGB1, ileri glikasyon son ürünleri reseptörü (RAGE), Toll-benzeri reseptör 2 (TLR2) ve TLR4 ile etkileşime girebilir; ayrıca HMGB1'in farklı bölgelerinin farklı reseptörlerle etkileşime girme olasılığı da vardır (Karuppagounder ve diğerleri, 2014). Çeşitli çalışmalar, HMGB1'in RAGE, TLR2 ve TLR4 ile etkileşimlerinin, AD'deki enflamasyon ve oksidatif strese dahil olan sitokin aktivitesini yönlendiren nükleer faktör kappa B (NF-κB) yolunu aktive ettiğini göstermiştir (Karuppagounder ve diğerleri, 2015). Ayrıca, HMGB1'in RAGE ile etkileşimi, ekstraselüler sinyal düzenleyici kinaz (ERK)1/2 ve NF-κB sinyal yolunu aktive eder. Son raporlar, ERK1/2 ve NF-κB sinyal yollarının enflamatuar deri hastalığında rol oynadığını ve bu yolun inhibitörlerinin çeşitli kemirgen modellerinde enflamasyonu iyileştirdiğini öne sürmektedir (Ipaktchi ve diğerleri, 2006). Benzer bir senaryo NF-κB için de tanımlanmıştır ve RAGE'in aktivasyonu, AD'li farelerde enflamatuar deride NF-κB ekspresyonu gibi aşağı akış sinyalizasyonunu tetikleyebilir. NF-κB transkripsiyon faktörleri, şu anda araştırma ilgisinin odak noktası olan Th1 ve Th2 sitokinlerinin transkripsiyonunu da teşvik eder.

Yukarıdaki bulgular, aktive edilmiş HMGB1'in TLR2, TLR4 ve RAGE ile etkileşime girerek AD'nin hayvan modellerinde enflamasyona yol açan aşağı akış sinyalizasyonunu aktive ettiğini açıkça göstermektedir. Çok sayıda rapor, kersetinin AD farelerinin derisinde HMGB1 translokasyonunu ve onun aşağı akış kaskad sinyal yolağını inhibe ettiğini göstermiştir (Karuppagounder ve diğerleri, 2015). Benzer şekilde, başka bir çalışmada, kersetin tedavisi, lipopolisakkarit (LPS) kaynaklı HMGB1 salınımını ve proinflamatuar fonksiyonları önlemiştir (Tang ve diğerleri, 2009). Ayrıca, kersetinin, tirozin-fosforile fosfatidilinositol-3-kinaz (PI3K) ve miyeloid farklılaşma faktörü 88 ilişkilendirme sinyal yolu ve mitojenle aktive olan protein kinaz (MAPK)/aktivator protein 1 (AP1) ve IκB kinaz (IKK)/NF-κB yolunda enflamatuar mediatörlerin makrofajlarda üretimini indükleyen diğer sinyal yollarında da inhibitör rolü olduğu bildirilmiştir (Endale ve diğerleri, 2013).

#### 2.4.1.3. JAK-STAT Sinyali

Janus Kinaz-Sinyal Transdüseri ve Transkripsiyon Aktivatörü sinyali, çeşitli sitokinler ve büyüme faktörleri için klasik bir sinyal transdüksiyon yoludur. Ligandların reseptörlerine bağlanması JAK'ın aktivasyonuna yol açar, bu da STAT'ın fosforilasyonuna ve aktivasyonuna neden olur. Aktive olmuş STAT'lar hücre çekirdeğine taşınır ve burada gen ekspresyonunu düzenlerler (Bao ve diğerleri, 2013). AD'nin Th2-baskın bir hastalık olması nedeniyle, IL-4 sinyali, AD lenfositlerinde Th2 ile ilişkili hedef genleri düzenlemek için JAK-STAT6 yolunu aktive eder (Boos ve diğerleri, 2014). Çalışmalar, aktive olmuş mast hücrelerinin Th2 sitokinlerinin üretimini artırdığını ve Th1 sitokinlerinin salgılanmasını azalttığını göstermiştir; mast hücreleri veya histamin, JAK-STAT sinyalini aktive ederek, bir murin Th2 hücre hattında IL-13 üretimini tetiklemiştir (Horr ve diğerleri, 2006). Başka bir çalışma, aktive olmuş histaminin, T hücrelerindeki H4 reseptörleri aracılığıyla STAT1 aktivasyonunu baskıladığını ve bu durumun Th2 yanıtını yönlendirerek AD'nin gelişimine yol açtığını öne sürmüştür.

Birçok durumda, sitokin reseptörleri JAK ailesi üyelerini [JAK1, JAK2, JAK3 ve tirozin kinaz 2 (Tyk2)] sinyal komplekslerine toplar; dolayısıyla, JAK2 genetik silinmesi yapılan farelerde, eritropoez kusurları nedeniyle embriyonik ölüm meydana gelmiştir (Neubauer ve diğerleri, 1998). Sonuç olarak, JAK1/JAK2'nin lokal baskılanması, sistemik JAK inhibisyonunu sınırlayarak enflamatuar deri hastalıklarında terapötik olabilir. STAT3, enflamatuar deri hastalıklarında ve normal keratinosit fonksiyonunda önemli bir rol oynar. AD deri lezyonlarında artmış fosforile STAT3 seviyeleri gözlemlenmiş ve farelerde sürekli aktif STAT3'ün keratinositler tarafından kontrol edilen ekspresyonu, AD'li insanlarda görülenlere çarpıcı şekilde benzer deri lezyonları ile sonuçlanmıştır (Boos ve diğerleri, 2014). Bu nedenle, JAK-STAT sinyali, AD tedavisi için umut verici bir terapötik hedefi temsil eder.

Kersetinin enflamatuar hastalıklarda JAK-STAT yolağını inhibe ettiği gösterilmiştir. Ayrıca, in vitro olarak aktive olmuş T hücrelerinin kersetin ile tedavisi, JAK2, TYK2, STAT3 ve STAT4'ün IL-12 kaynaklı tirozin fosforilasyonunu engelleyerek, T hücre proliferasyonu ve Th1 farklılaşmasını azaltmıştır (Muthian ve Bright, 2004). Dolayısıyla, kersetinin anti-enflamatuar doğası, TLR2 ve JAK2/STAT3 yolaklarını modüle ederek ve enflamasyonlu hücrelerde STAT3 tirozin fosforilasyonunu inhibe ederek AD'nin azalmasında rol oynar (Liao ve Lin, 2014). JAK-STAT kaskadı aracılığıyla indüklenebilir nitrik oksit sentaz (iNOS) ve hücrelerarası yapışma molekülü 1 (ICAM-1) sitokin-aracılı yukarı düzenlenmesi kersetin

tedavisi ile ortadan kaldırılmıştır (Senggrunprai ve diğerleri, 2014). Hamalainen ve diğerleri (2007), kersetinin, LPS kaynaklı STAT1 aktivasyonunu, iNOS ve NF-κB ekspresyonu üzerindeki inhibitör etkisiyle birlikte engellediğini ve bunların çeşitli enflamatuar genlerin aktivasyonunda rol oynadığını bildirmiştir.

#### 2.4.1.4. TSLP'nin Aktivasyonu

Epitel kaynaklı bir sitokin olan TSLP'nin seviyeleri, AD'li insanda derisinde ve kanda önemli ölçüde artmıştır. Son hayvan çalışmaları, keratinosit tarafından üretilen TSLP'nin AD ve astım arasında bir bağlantı olarak rol oynadığını göstermektedir (Zhu ve diğerleri, 2011). TSLP sinyali, IL-7 reseptör α zinciri ve TSLP reseptöründen (TSLPR) oluşan bir heterodimer aracılığıyla başlatılır ve bu kompleks başlangıçta B lenfositlerinin ve miyeloid DC'lerin aktivasyonunu teşvik etme yeteneği ile karakterize edilmiştir (Briot ve diğerleri, 2009). TSLP ayrıca birincil deri keratinositleri, düz kas hücreleri ve akciğer fibroblastları tarafından da eksprese edilir. TSLP, birçok farklı hücre türü üzerindeki etkileriyle biyolojik işlevlerini yerine getirebilir (Wilson ve diğerleri, 2013). TSLP, farelerde CD4+ T hücrelerini ve CD8+ T hücrelerini aktive edebilir ve insanlarda B hücrelerini farklılaştırır, bu da monositlerden T hücrelerini çeken kemokinlerin salınımını artırır. Ek olarak, TSLP, insan mast hücrelerinde Th2 sitokinlerinin salınımını artırabilir. Aktive TSLP'nin reseptör kompleksiyle bağlanması, birden fazla sinyal transdüksiyon yolunu aktive edebilir (Zhong ve diğerleri, 2014). Son bir çalışma, TSLP-IL-7R/TSLPR kompleksinin aktivasyonunun, JAK-STAT sinyal yolağının fosforilasyonunu indükleyerek deri enflamasyonuna yol açtığını bildirmiştir (Arima ve diğerleri, 2010).

Ayrıca, hasarlı derideki DC'ler aktif bir fenotip geliştirir, epidermisten ayrılır ve boşaltıcı lenf düğümüne doğru göç ederler, bu da TSLP'nin dokuya yerleşik DC yanıtlarının düzenlenmesindeki rolüyle uyumludur (Bogiatzi ve diğerleri, 2007). Deri epidermisinde daha yüksek TSLP ekspresyonu, insan AD'sinin belirleyici özelliklerine sahip spontan deri enflamatuar hastalığının gelişimini teşvik eder. Başka bir çalışma, AD'nin gelişimi için TSLP sinyalinin gerekli olduğunu bildirmiştir (Yoo ve diğerleri, 2005). TSLPR eksikliği olan fareler, deri içine sızan CD4+ T hücreleri tarafından lokal olarak indüklenen Th2 sitokinlerini ifade edememiştir ve bu durum enflamatuar deri hastalığının gelişiminden sorumlu görünmüştür (Larson ve diğerleri, 2010). Bu nedenle, TSLP sinyal ekseninin farmakolojik inhibisyonu

yoluyla hedeflenmesi, AD tedavisi için uygun bir yaklaşım olabilir. Kersetin ve tanen asidinin, insan keratinositlerinde vasküler endotelyal büyüme faktörü (VEGF), timus ve aktivasyon düzenlemeli kemokin (TARC) ve TSLP ekspresyonunu etkili bir şekilde bastırdığı ve ayrıca AD deri lezyonlarında proinflamatuar sitokin ve CD31 ekspresyonunu bastırdığı gösterilmiştir (Jung ve diğerleri, 2010).

### 2.4.1.5. Kersetinin Moleküler Hedefleri

Çok sayıda kapsamlı çalışma, proinflamatuar faktörler, sitokinler ve kemokinler gibi oksidatif veya enflamatuar faktörlerin, AD'nin patogenezinde önemli bir role sahip olduğunu göstermiştir; bu nedenle, son zamanlarda, bitkisel polifenoller, düşük yan etki riski ile AD tedavisi için terapötik bir alternatif olarak ortaya çıkmıştır. Kersetin ve türevleri, insan diyetinde önemli flavonoidlerdir ve anti-oksidan, anti-enflamatuar, anti-tümör ve anti-alerjik etkiler dahil olmak üzere çeşitli faydalı etkilere sahip olduğu gösterilmiştir. Son zamanlarda, in vitro ve in vivo deneysel çalışmalar, Kersetinin güçlü bir pleiotropik molekül olduğunu ve birçok moleküler hedefle etkileşime girdiğini göstermiştir (Tablo 4). Kersetin ve türevlerinin, nükleer faktör (eritroid türevli 2)-benzeri (Nrf2), peroksizom proliferatör-aktive reseptörü (PPAR)α, PPARγ ve hem oksijenaz 1 (HO-1) gibi çeşitli antioksidan enzimlerin ve genlerin ekspresyonunu aktive ettiği veya artırdığı gösterilmiştir. Buna karşılık, HMGB1, NF-κB, STAT1, TSLP, protein kinazlar, kemokinler, sitokinler ve proinflamatuar biyomarkerların etkili bir şekilde aşağı düzenleyicisi olarak da işlev görürler.

**Tablo 4.** Kersetin ve Türevlerinin Yapısal İsimleri

| **Kersetin ve türevlerinin yapısal isimleri** | **Reseptörler** | **Gen ekspresyonu** |
|---|---|---|
| 3, 5, 7, 3’, 4’ - Pentahidroksiflavon(kersetin) | RAGE | Isı şok protein 75 kDa |
| Kersetin 3-O-glukozid (izokersetin) | TLR2, 4 | Poli (ADP-riboz) polimeraz 1 |
| Kersetin 3-O-ramnozid (quercitrin) | TNF reseptör 1, 2 | Tümör protein p53 |
| Kersetin 3-O-ramnozil-(1-6)-glukozid-rutin | TNF reseptör ilişkili faktör 6 | Voltaj bağımlı anyon seçici kanal proteini 1 |
| Kersetin 5-metil eter (azaleatin) | Karaciğer X reseptör α, ß | |

| | | |
|---|---|---|
| Kersetin 7-metil eter (ramnetin) | Epidermal büyüme faktörü reseptörü | |
| Kersetin 3'-metil eter (izoramnetin) | C-C kemokin reseptör tip 1, 5 | |
| Kersetin 4'-metil eter (tamariksetin) | Histamin H1 reseptör | |
| Kersetin 7-metoksi-3-O-glukozid | | |
| Kersetin 3'-metoksi-3-O-galaktozid | | |
| | | |
| **Transkripsiyon faktörleri** | **Enzimler** | **Diğerleri** |
| AP-1 | Transforme edici büyüme faktörü β-aktive kinaz 1 | Histamin |
| HMGB1 | PI3K | 58k-9 Golgi protein |
| NF-κB (p65, p50) | PKC | Prostoglandin E2, D2 |
| Nrf2 | HO-1 | VEGF |
| NF-κB inhibitör α | NOS | IgE |
| Proliferatör-aktive reseptör γ (PPARγ) | IL-1 reseptör ilişkili kinaz 1 | Granulosit-makrofaj koloni-stimulan faktör |
| PPAR α | ERK ½ | Plazmanın demir indirgeme yeteneği |
| İnflamatuar sitokinler | Triptaz | İntraselüler kalsiyum seviyesi |
| IL-1ß, 4, 5, 8, 10, 13, 33 | ß Hekzosaminidaz | Süperoksit anyon, peroksinitrat |
| İnterferon γ | Histidin dekarboksilaz | Glutatyon |
| Kemokinler (CCL2, 3, 11, 17, 27) | Ribozomal protein s6 kinaz ß1 | Ekstra büyük B hücreli lenfoma 2 |
| TNF- α | Serum paraoksonaz/ailesteraz 2 | Sitokrom C |
| TSLP | P38 MAPK | ATP bağlayıcı kaset alt ailesi A, üye 1 |
| Lökotrien B4 | c-Jun N-terminal kinaz | |
| Makrofaj inflamatuar protein 1 α | JAK | |
| Fc epsilon RII | Dalak tirozin kinaz | |
| STAT1 | Proto-onkogen tirozin protein kinaz | |
| | Katepsin K | |
| | PKA | |
| | Matriks metallopeptidaz 9 | |
| | Kaspaz 3 | |
| | NADH oksidaz | |

### 2.4.1.6. Kersetinin Deri Enflamasyonu Üzerindeki Antioksidan Etkileri

Polifenol yapısına bağlı olarak, kersetin güçlü anti-oksidan etkilere sahiptir, bu sayede serbest radikal türleriyle birleşerek belirgin şekilde daha az reaktif fenoksi radikalleri oluşturur (Yang ve diğerleri, 2014). Ayrıca, kersetin anti-oksidan etkileri sayesinde keratinositlerde oksidatif stres kaynaklı hücre ölümünü azaltır (Potenza ve diğerleri, 2008). Başka bir çalışmada kersetin-3-O-(2′-galloil)-α-L-rhamnopiranosidin kaspaz 8 ve mitokondriyal yolu baskılayarak insan keratinositlerinde oksidatif stres kaynaklı apoptozu önlediği bildirilmiştir (Kim ve diğerleri, 2013). Çok sayıda çalışma, reaktif oksijen türlerinin (ROS) farklı fizyolojik işlevlere ve enflamasyon sırasında çeşitli hücre sinyal süreçlerine dahil olduğunu göstermektedir. NADPH oksidaz tarafından uyarılan ROS, deri enflamasyonunda NF-κB ve AP-1 sinyal yolağının aktivasyonu da dahil olmak üzere çeşitli hücresel sinyal yolaklarının önemli habercileri olarak ortaya çıkmıştır (Kim ve diğerleri, 2013). NF-κB'nin inhibisyonunun oksidatif stresi azaltabildiği ve deri enflamasyonunu iyileştirebildiği gösterilmiştir. Transkripsiyonel aktivatör Nrf2, antioksidan duyarlı element (ARE) dizilerine katılan faz II genleri olarak birçok organda her yerde bulunur (Kang ve diğerleri, 2013). Nrf2, baskılayıcı sitozolik proteini Keap1'den salındığında harekete geçer. Hücrelerin oksidatif strese, elektrofilik bileşiklere veya kovalent olarak dönüştürülmüş tiyol gruplarına maruz kalması üzerine Nrf2, sitoplazmik Keap1'den çekirdeğe hızla yer değiştirir ve burada antioksidan enzim genlerini transaktive etmek için bağlanır (Karuppagounder ve diğerleri, 2015). Artan kanıtlar, Nrf2 sinyalizasyonunun aktivasyonunun, HO-1 gibi faz II antioksidan enzimleri kolaylaştırarak enflamatuar deri hastalıklarında oksidatif stresi azalttığını göstermiştir. Buna karşın, Nrf2 eksikliği olan fareler IL1b, TNFa ve siklooksijenaz 2 (COX2) gibi NF-κB tarafından düzenlenen proinflamatuar genlerin daha fazla indüksiyonunu sergilemektedir, bu da Nrf2 eksikliğinin NF-κB aracılı proinflamatuar reaksiyonları artırdığını düşündürmektedir (Li ve diğerleri, 2008). Ayrıca, deneysel çalışmalar makrofajlardan ve/veya monositlerden HMGB1 salgılanmasının inhibe edici düzenlenmesi yoluyla Nrf2-ARE yolağı etkileşimini de araştırmıştır. Kersetinin Nrf2 sinyalini aktive ederek ev tozu akarı kaynaklı AD gelişen farelerde oksidatif strese karşı etkili bir savunma sağladığı ve enflamasyonu azalttığı gösterilmiştir (Karuppagounder ve diğerleri, 2015). Ayrıca, benzer çalışmalar kersetin ile tedavinin Nrf2 seviyelerini aktive ettiğini ve insan keratinositlerinde MAPK ve NF-κB yolağının aktivasyonunu önlediğini bildirmiştir (Ding ve diğerleri, 2010).

### 2.4.1.7. Kersetinin Deri Enflamasyonu Üzerindeki Anti-Enflamatuar Özellikleri

Kersetin ve türevleri güçlü anti-enflamatuar etkiler gösterir. Son çalışmalar, kersetinin bir insan mast hücre hattında NF-κB ve p38 MAPK modülasyonu yoluyla proinflamatuar sitokin ekspresyonunu baskıladığını göstermiştir (Min ve diğerleri, 2007). Buna ek olarak, yeni bir kersetin türevi olan kersetin-3-O-(2″-gallat)-α-L-rhamnopyranoside ile tedavi, AD NC/Nga fare modelinde IL-4, 5 ve 13, serum IgE, eozinofil seviyeleri, iNOS ve COX2 gibi enflamatuar sitokinleri baskılamıştır (Park ve diğerleri, 2015). Kersetinin en önemli hedeflerinden bazıları, AD NC/Nga fare derisinde proinflamatuar sitokinlerin üretimini modüle ederek enflamatuar yanıtlara aracılık etmede önemli bir role sahip olan proinflamatuar sitokinler, HMGB1, RAGE ve ERK1/2-NF-κB aşağı yönlü tehlike sinyal proteinleri (Karuppagounder ve diğerleri, 2015).

Kersetin ile tedavi, PPARα upregülasyonu yoluyla enflamatuar ve proinflamatuar sitokinlerin seviyelerini yeterince baskılamış ve ayrıca AD'de deri bariyeri disfonksiyonunu iyileştirmiştir (Kim ve diğerleri, 2014). Son veriler, aktive makrofajların AD deri lezyonlarında TNFα gibi proinflamatuar sitokinler ve enflamatuar faktörler salgılayarak deri bariyeri disfonksiyonuna ve enflamatuar yanıtlara katıldığını göstermiştir. İlginç bir şekilde kersetin, murin makrofajlarında NF-κB/cAMP yanıt elemanı bağlayıcı protein (CRE)/AP-1 sinyal yolağını zayıflatmaktadır (Kim ve diğerleri, 2013). Buna ek olarak, kersetinin IL-1β, IL-6 ve TNFα gibi proinflamatuar sitokinleri inhibe ettiği ve farelerde LPS ile indüklenen enflamasyonda IL-10 seviyelerini arttırdığı gösterilmiştir (Liao ve Lin, 2015). Ayrıca, IL-6 pleiotropik sitokinlerin aktivasyonu AD deri lezyonlarında Th2 veya mast hücre aktivasyonunu tetiklemiştir. İlginç bir şekilde, kersetin insan mast hücre sitokin salınımını engellemede mast hücre stabilizatörü kromolin ile karşılaştırıldığında daha etkili olmuş ve insanlarda dermatit ve ışığa duyarlılığı inhibe etmiştir (Weng ve diğerleri, 2012).

### 2.4.1.8. Kersetinin Deri Enflamasyonu Üzerindeki Anti-Alerjik Etkisi

Kersetinin, alerjik dermatolojik hastalıklar da dahil olmak üzere AD ile bağlantılı semptomları iyileştirdiği gösterilmiştir. Kersetin tedavisinin anti-enflamatuar etkisi, alerjik enflamatorik fare modelinde IL-4 ve IL-5 gibi enflamatuar sitokinlerin yanı sıra NF-κB ekspresyonunu önemli ölçüde baskılamıştır (Rogerio ve diğerleri, 2010). Ayrıca, kersetin, protein kinaz C (PKC)/ERK sinyal iletim yolu aracılığıyla insan epitel hücrelerinde insan

nötrofil elastazının indüklediği MUC5AC ekspresyonunu inhibe edebilir (Li ve diğerleri, 2012). Yakın zamanda yapılan bir çalışmada kersetinin kemirgen mast hücrelerinde Nrf2-HO-1 sinyal yolağının aktivasyonu yoluyla anti-alerjik etkiler gösterdiği bildirilmiştir (Matsushima ve diğerleri, 2009). Ayrıca, yeni bir güçlü kersetin türevi olan quersetagetin, HaCaT insan keratinositlerinde IFNγ ve TNFα uyarımı ile TARC ve makrofaj kaynaklı kemokin (MDC) üretimi sırasında STAT1 sinyal yolağını düzenlemiştir (Kang ve diğerleri, 2013).

Birlikte ele alındığında, yukarıdaki veriler kersetinin enflamasyonu, oksidatif stresi, alerjik enflamasyonu baskıladığını ve böylece AD'de meydana gelen patolojik değişiklikleri iyileştirdiğini göstermektedir (Şekil 4, Şekil 5). Ancak, biyoyararlanımının zayıf olması nedeniyle etkisi genel olarak sınırlıdır. Bu nedenle, kersetinin etkili formülasyonu, farmakokinetiğini ve fizyokimyasal özelliklerini iyileştirmek amacıyla tasarlanmıştır.

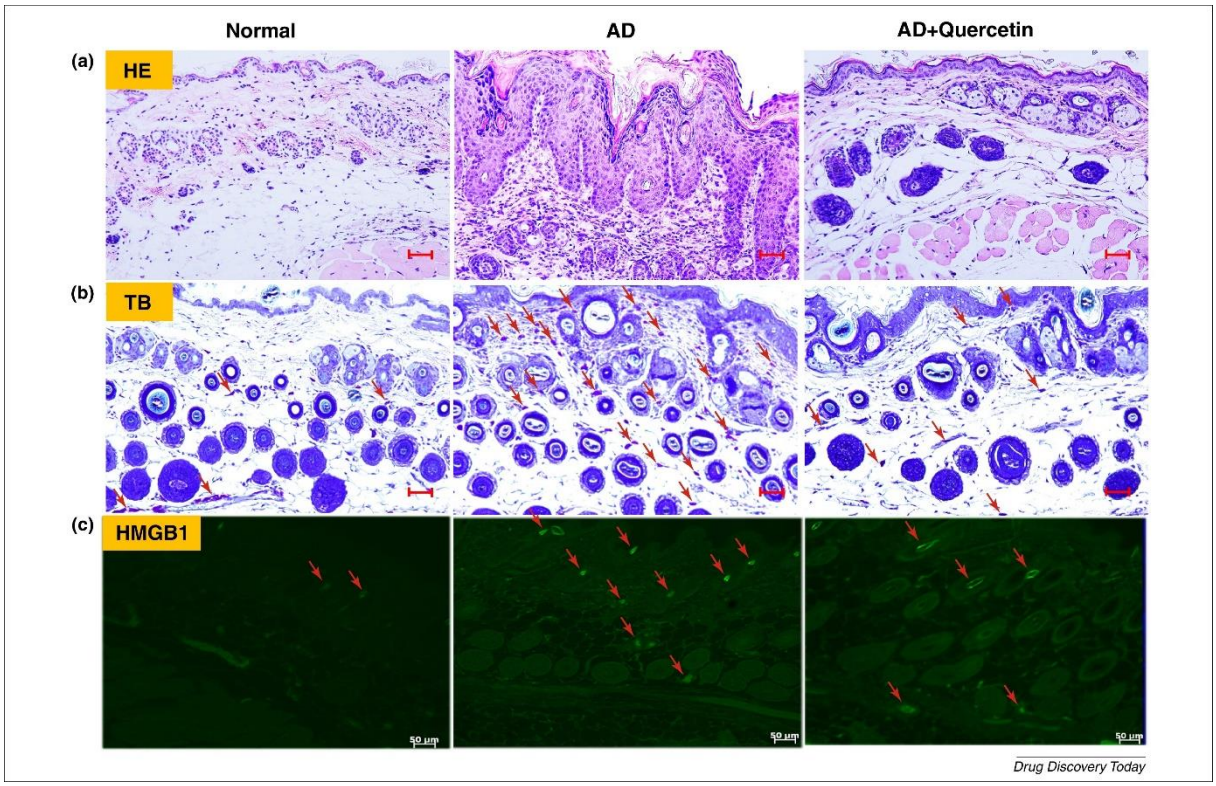


**Şekil 4.** Kersetinin deri enflamasyonunda iyileştirici etkileri. (a) Hiperkeratoz, parakeratoz, akantoz, spongioz ve enflamatuar hücrelerin infiltrasyonunu gösteren deri kesit doku dilimlerinin hematoksilen-eozin (HE) boyaması. (b) Toluidin mavisi (TB) boyama ile belirlenen mast hücrelerinin (kırmızı ok) deri seviyeleri. (c) Yüksek mobilite grubu protein 1 (HMGB1)-pozitif hücrelerin (kırmızı ok) immünofloresan tespiti. Not: normal, yaş uyumlu normal NC/Nga fareler; AD, atopik dermatit (AD) ile indüklenmiş NC/Nga fareler; AD + Kersetin, kersetin (50 mg/kg/gün oral) ile tedavi edilen AD ile indüklenmiş fareler.

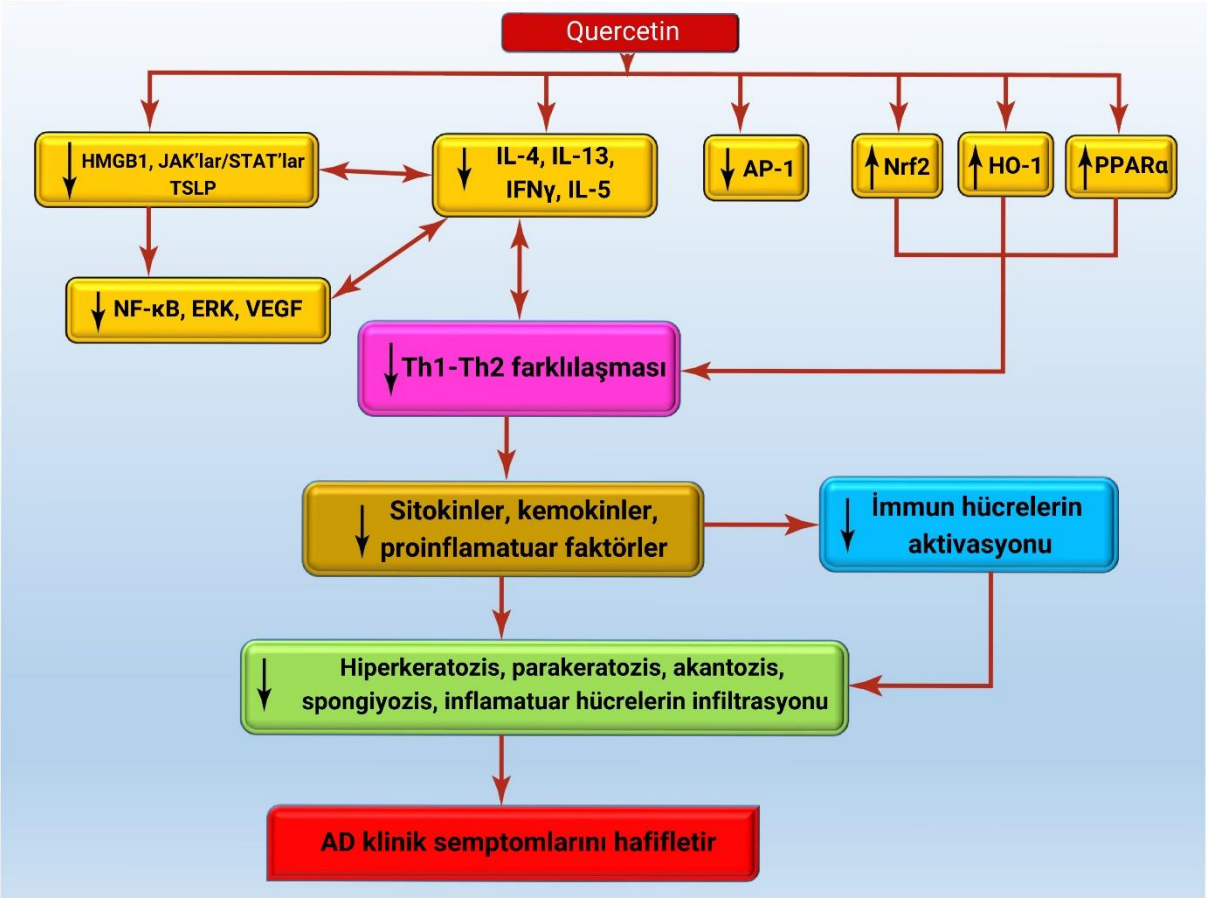


**Şekil 5.** Kersetin tarafından modüle edilen moleküler hedefler. Aşağı ok (siyah) aşağı regüle edilen moleküler hedefleri; yukarı ok (siyah) yukarı regüle edilen moleküler hedefleri göstermektedir.

### 2.4.1.9. Kersetin Farmakokinetiği

Polifenoller insan beslenmesinde önemli bileşenler olmalarına rağmen, zayıf sulu çözünürlük ve kararsızlık gösterirler. Kersetinin bu özellikleri, sistemik dolaşıma girmeden önce zayıf biyoyararlanımı, geçirgenliği ve kapsamlı ilk geçiş metabolizması ile sonuçlanır. Kersetin içeren bir diyetin (50 veya 500 mg/kg) 11 hafta boyunca ratlara uygulanması, kersetin metabolitlerinin vücut dokularında geniş bir dolaşıma girmesiyle sonuçlanmıştır. Domuzlara 3 gün boyunca uygulanan bir kersetin diyeti (500 mg/kg), karaciğer (3,8 nmol/g) ve böbrekler (1,8 nmol/g) dahil olmak üzere dokularda kersetin varlığını ortaya çıkarmıştır. Beyin, kalp ve dalak gibi diğer dokular sadece düşük konsantrasyonda (~0,12 nmol/g) kersetin içeriyordu. Benzer şekilde, ratlara ağızdan uygulanan radyolabeled kersetinin sadece %20'si emilmiştir (Chen ve diğerleri, 2005). Benzer bir senaryo, 6 haftalık bir süre boyunca diyette %0,45

oranında kersetin uygulanan sütten kesilmiş sıçanlarda plazma örneklerinin tespit edilebilir düzeyde aglikon içermediği başka bir çalışmada da tanımlanmıştır (Graf ve diğerleri, 2006). Benzer bir başka çalışmada, 16 insana oral yolla uygulanan kersetinin (8, 20 ve 50 mg) plazmada glukuronid- ve sülfat-konjuge ve konjuge olmayan formlar olarak tespit edildiği ve Cmax değerinde doza bağlı bir artış olduğu bildirilmiştir (sırasıyla 0,14, 0,22 ve 0,29 MM) (de Boer ve diğerleri, 2005). Kersetinin farmakokinetik çalışmaları, zayıf emiliminin ve hızlı metabolizmasının zayıf biyoyararlanımının başlıca nedenleri olduğunu göstermiştir. Emülsiyonlar, lipozomlar ve fosfolipid formülasyonları, nanokristaller, inklüzyon kompleksleri, polimer nanopartiküller ve miseller gibi ilaç taşıyıcı sistemler kersetin çözünürlüğünü ve biyoyararlanımını iyileştirmek için kullanılmaktadır (Cai ve diğerleri, 2013). Kersetin yüklü nanoveziküllerin uygulanması, lokal vasküler geçirgenlik, epidermal kayıp ve lökosit infiltrasyonunda önemli bir azalma sağlamış ve biyoyararlanım ve stabiliteyi artırmıştır (Castangia ve diğerleri, 2014; Manca ve diğerleri, 2014). Benzer bir çalışma, kersetin yüklü lipid bazlı nanoveziküllerin topikal uygulamasının çözünürlüğünü ve veziküler çift katman akışkanlığını artırdığını ve ayrıca stratum korneum bariyer fonksiyonunu geçici olarak azalttığını bildirmiştir (Caddeo ve diğerleri, 2014). Yakın zamanda yapılan bir çalışma, mikroiğnelerin lipid mikropartiküllerle kombinasyonunun domuz derisinde kersetinin topikal dağıtımını artırdığını ortaya koymuştur (Paleco ve diğerleri, 2014). Ayrıca, nanoyapılı bir lipid taşıyıcı formülasyonu kersetinin dermal iletimini arttırmıştır (Chen-yu ve diğerleri, 2012). Bu nedenle, kersetinin farmakokinetik profilinin daha iyi anlaşılması, iç ve topikal biyoyararlanımını artırabilir.

#### 2.4.1.10. Kersetin ve Türevleri ile Klinik Çalışmalar

Yakın zamanda yapılan bir çalışmada, orta ila şiddetli AD'li 52 hastaya 15 gün boyunca günde 2 g dozunda bir su ekstresi formülasyonunda dodder tohumu ile ilişkili peynir altı suyu içeren kersetin ve türevleri (kaempferol, rutin) oral olarak uygulanmıştır; bu, AD şiddetinin zayıflaması ve enflamasyonun azalması ile sonuçlanmıştır, bu da kersetin ve türevlerinin orta ila şiddetli AD'li hastaları tedavi etmek için kullanılabileceğini göstermektedir (Mehrbani ve diğerleri, 2015). Aynı dozda oral olarak uygulanan bir kersetin kapsülünün nikel yaması kaynaklı kontakt dermatiti azalttığı ve ayrıca hastalarda ultraviyole (UV) B kaynaklı deri eritemini baskıladığı gösterilmiştir (Weng ve diğerleri, 2012). Ayrıca, sarkoidozlu hastalarda

kersetin TNFα ve IL-8 gibi enflamasyon belirteçlerini azaltmıştır (Pfeuffer ve diğerleri, 2013). Başka bir çalışmada, kersetinin sağlıklı kadınlarda kan lökosit alt gruplarını, makrofaj aktivitesini, IL-6 veya TNFα plazma seviyelerini değiştirmediği bildirilmiştir (Furst ve Zundorf, 2014). Buna ek olarak, günde 1200 mg glukozamin hidroklorür, 60 mg kondroitin sülfat ve 45 mg kersetin (GCQ) takviyesi diz osteoartriti olan hastalarda klinik semptomları etkili bir şekilde azaltmıştır (Kanzaki ve diğerleri, 2012). Bu nedenle, çoklu hücre içi hedefleri ve toksisite eksikliği ile kersetin, AD ve diğer enflamatuar deri hastalıklarının tedavisi için çözünürlüğünü ve biyoyararlanımını artıran formülasyonlarda özellikle yararlı olabilir (Weng ve diğerleri, 2012).

# 3. GEREÇ VE YÖNTEM

## 3.1. Gereç

### 3.1.1. Hayvan Materyali ve Grupların Dizaynı

Araştırmanın hayvan materyali Aydın Adnan Menderes Üniversitesi Veteriner Fakültesi İç Hastalıkları Anabilim Dalı'na teşhis ve sağaltım amacı ile getirilen kedilerden oluşturuldu. Bu kapsamda çalışmaya dahil edilen hayvanların her iki cinsiyette (steril ve non-steril) ve 12 aylık yaştan büyük kedilerden seçilmesi sağlandı. Çalışma kapsamında değerlendirilen kediler hasta (n=27) ve sağlıklı (n=9) olarak iki gruba ayrıldı. Sağlıklı grupta yer alan kedilerin seçiminde yaş, ırk ve cinsiyet dağılımlarının hasta grup içerisinde yer alan kediler ile bir örneklik göstermesine dikkat edildi. Sağlıklı hayvanların belirlenmesinde anamnez bilgilerinin yanında rutin klinik değerlendirme çerçevesinde yapılan uygulamalar ve laboratuvar analizleri sonrasında karar verildi. Hasta grubun belirlenmesinde ise Kedi Atopik Deri Sendromu (KADS) kriterleri (Santaro ve diğerleri; 2021) dikkate alınıp rutin dermatolojik muayeneleri gerçekleştirilerek tanıya gidildi.

## 3.2. Yöntem

### 3.2.1. Klinik Değerlendirme ve Skorlandırma

Kedi Atopik Deri Sendromu (KADS) yönünden tanı almış kedilerin söz konusu sendroma hangi alt hastalık grubundan dahil olduğu belirlenmiş olup alt gruplandırma gerçekleştirilmeden ana grup üzerinde değerlendirmeler yapıldı. KADS açısından yapılan değerlendirmede hayvanlarda kaşıntının olması, klasik lezyon paternlerinden en az birini gösteriyor olması (baş-boyun ekskoriyasyonları, eozinofilik dermatit, kendi kendine indüklenen alopesi ve/veya miliyer dermatit) dikkate alındı (Tablo 5). Alt hastalık gruplarının

belirlenmesi kapsamında yüzeysel ve derin deri kazıntısı, temas frotisi, punch biyopsi ile alınan örneklerin sitolojik incelenmesi, Wood lambası, trikogram, bakteriyel ve fungal kültür gibi tanısal tekniklerden yararlanıldı. Alerjik gıda reaksiyonları, en az 8 hafta boyunca verilen ticari hidrolize diyetlere dayalı gıda eliminasyonu ile ekarte edildi. Topikal glukokortikoidler veya oral glukokortikoidler (önceki 2 hafta içinde), enjekte edilebilir glukokortikoidler (önceki 8 hafta içinde), oral antihistaminikler (önceki hafta içinde), siklosporin veya oklasitinib (önceki 4 hafta içinde) gibi ajanlardan bir veya birkaçı ile tedavi edilen kediler ve eşlik eden hastalıklar, anormal hematolojik ve biyokimyasal sonuçlar veya FIV/FeLV için serolojik olarak pozitif bulunan kediler çalışma dışı bırakıldı.

**Resim 7**. Aydın Adnan Menderes Üniversitesi Veteriner Fakültesi İç Hastalıkları Anabilim Dalı Kliniği'ne BBK şikayetiyle getirilen 2 yaşlı, erkek, British shorthair kedinin Wood lambası ile muayenesi.

**Resim 8.** Aydın Adnan Menderes Üniversitesi Veteriner Fakültesi İç Hastalıkları Anabilim Dalı Kliniği'ne BBK şikayetiyle getirilen 2 yaşlı, erkek, British shorthair kediden bakteri ve fungal kültür için steril svap ile örnek alınması.

Araştırma bünyesinde değerlendirmeye alınan hayvanların klinik değerlendirmelerinde kaşıntı skorunun takibinin gerçekleştirilmesi amacı ile 0.gün (tedaviden önce), 7. ve 14. günlerde SCORFAD (Tablo 1), FEDESI (Tablo 2) dermatoloji alanında uzman araştırmacı Çarpan T. tarafından ve GAS (Görsel Analog Skorlama) (Tablo 3) ise hasta sahipleri tarafından gerçekleştirildi. Bu kapsam da hastaların klinik skorlarının kayıtları gerçekleştirildi.

**Tablo 5.** Kedi Atopik Sendromu için Tanı Kriterleri (Santoro ve diğerleri, 2021).

| **Kedi Atopik Sendromu için Tanı Kriterleri (Gıda ve/veya Çevre Kaynaklı)** | |
|---|---|
| **Varlığı** | **Yokluğu** |
| Başlangıçta pruritus | Ön ayaklarda erozyonlar/ülserasyonlar |
| En az 2 bölge etkilenmiş | Sternum veya aksillada lezyonlar |
| Aşağıdaki klasik klinik reaksiyon modellerinden en az 2 tanesi bulunmalı:<br>*Miliyer dermatit<br>*Simetrik alopesi<br>*Baş ve boyun erozyonları/ülserasyonları<br>*Eozinofilik dermatit | Nodüller veya tümörler |
| Baskın bir patern olarak miliyer dermatit | |
| Eozinofilik dermatit, simetrik alopesi veya baş, yüz, dudaklar, kulaklar veya boyunda erozyonlar/ülserasyonlar | |
| Sağrı, kuyruk veya arka bacaklarda simetrik olmayan alopesi | |
| Karın bölgesinde simetrik alopesi | |

**Resim 9.** Aydın Adnan Menderes Üniversitesi Veteriner Fakültesi İç Hastalıkları Anabilim Dalı Kliniği'ne BBK şikâyeti ile getirilen, 7 aylık, erkek, Tekir kedi.

**Resim 10.** Aydın Adnan Menderes Üniversitesi Veteriner Fakültesi İç Hastalıkları Anabilim Dalı Kliniği'ne tüy dökülmesi şikâyeti ile getirilen, 4 yaşlı, dişi, Tortoiseshell kedi.

**Tablo 6.** Kedi Alerjik Dermatitis Skorlama Ölçeği (Steffan ve diğerleri, 2012).

| Lezyon | Puan |
|---|---|
| Ekskorasyon | 0 = yok, |
| | 1 = çok hafif: bir vücut bölgesinde küçük (≤1 cm uzunluğunda) erozyon(lar) |
| | 2 = hafif: bir vücut bölgesinde büyük (>1 cm uzunluğunda) erozyon(lar) veya birden fazla vücut bölgesinde küçük (≤1 cm uzunluğunda) erozyon(lar) |
| | 3 = orta: birden fazla vücut bölgesinde büyük (>1 cm uzunluğunda) erozyon(lar) veya bir vücut bölgesinde küçük (≤1 cm uzunluğunda) veya büyük (>1 cm uzunluğunda) ülser(ler) |
| | 4 = şiddetli: birden fazla vücut bölgesinde küçük (≤1 cm uzunluğunda) veya büyük (>1 cm uzunluğunda) ülser(ler) |
| Miliyar dermatit | 0 = yok |
| | 1 = çok hafif: bir vücut bölgesinde az sayıda (≤10) kabuklu papül |
| | 2 = hafif: bir vücut bölgesinde birçok (>10) kabuklu papül |
| | 3 = orta: vücudun birden fazla bölgesinde az sayıda (≤10) kabuklu papül |
| | 4 = şiddetli: birden fazla vücut bölgesinde birçok (>10) kabuklu papül |
| Eozinofilik plaklar | 0 = yok |
| | 1 = çok hafif: vücudun bir bölgesinde küçük (≤1 cm uzunluğunda) aşınmış plak(lar) |
| | 2 = hafif: vücudun bir bölgesinde büyük (>1 cm uzunluğunda) aşınmış plak(lar) |
| | 3 = orta: vücudun birden fazla bölgesinde küçük (≤1 cm uzunluğunda) aşınmış plaklar |
| | 4 = şiddetli: vücudun birden fazla bölgesinde büyük (>1 cm uzunluğunda) aşınmış plaklar |
| Alopesi | 0 = yok |
| | 1 = çok hafif: vücudun bir bölgesinde küçük (≤5 cm uzunluğunda) kendi kendine oluşan alopesik yama |
| | 2 = hafif: vücudun bir bölgesinde büyük (>5 cm uzunluğunda) kendi kendine oluşan alopesik yama veya vücudun bir bölgesinde birden fazla küçük (≤5 cm uzunluğunda) kendi kendine oluşan alopesik yama |
| | 3 = orta: bir vücut bölgesinde birden fazla büyük (>5 cm uzunluğunda) kendi kendine oluşan alopesik yama veya birden fazla vücut bölgesinde küçük (≤5 cm uzunluğunda) kendi kendine oluşan alopesik yamalar |
| | 4 = şiddetli: birden fazla vücut bölgesinde büyük (>5 cm uzunluğunda) kendi kendine oluşan alopesik yamalar |

**Tablo 7.** Kedi Dermatitis Kapsam ve Şiddet İndeksi Skorlama Tablosu (Shmdit ve diğerleri, 2012).

| | | | | **ERİTEM** | **EKSKORİYASYON/ EROZYON** | **KENDİ KENDİNE İNDÜKLENEN ALOPESİ** | **TOPLAM** |
|---|---|---|---|---|---|---|---|
| **1** | **Yüz** | Perioküler | | | | | |
| **2** | | Çene | | | | | |
| **3** | **Baş** | | | | | | |
| **4** | **Kulak kepçesi** | Sol | Konveks | | | | |
| **5** | | | Konkav | | | | |
| **6** | | Sağ | Konveks | | | | |
| **7** | | | Konkav | | | | |
| **8** | **Boyun** | Dorsal | | | | | |
| **9** | | Ventral | | | | | |
| **10** | | Lateral | Sol | | | | |
| **11** | | | Sağ | | | | |
| **12** | **Aksilla** | Sol | | | | | |
| **13** | | Sağ | | | | | |
| **14** | **Sternum** | | | | | | |
| **15** | **Toraks** | Dorsal | | | | | |
| **16** | | Lateral | Sol | | | | |
| **17** | | | Sağ | | | | |
| **18** | **İnguinal** | Sol | | | | | |
| **19** | | Sağ | | | | | |
| **20** | **Abdomen** | | | | | | |
| **21** | **Lumbar** | Dorsal | | | | | |
| **22** | **Flank** | Sol | | | | | |
| **23** | | Sağ | | | | | |
| **24** | **Ön kol** | Sol | Mediyal | | | | |
| **25** | | | Lateral | | | | |
| **26** | | Sağ | Mediyal | | | | |
| **27** | | | Lateral | | | | |
| **28** | **Arka bacak** | Sol | Mediyal | | | | |
| **29** | | | Lateral | | | | |
| **30** | | Sağ | Mediyal | | | | |
| **31** | | | Lateral | | | | |
| **32** | **Ön ayak** | Sol | Dorsal | | | | |
| **33** | | | Ventral | | | | |
| **34** | | Sağ | Dorsal | | | | |
| **35** | | | Ventral | | | | |
| **36** | **Arka ayak** | Sol | Dorsal | | | | |
| **37** | | | Ventral | | | | |
| **38** | | Sağ | Dorsal | | | | |
| **39** | | | Ventral | | | | |
| **40** | **Perianal** | | | | | | |
| **41** | **Perigenital** | | | | | | |
| **42** | **Kuyruk** | | | | | | |
| | Normal=0 | Hafif=1 | | Orta=2-3 | Şiddetli=4-5 | **TOTAL=** | |

**Tablo 8.** Görsel Analog Skorlama (Colombo ve diğerleri, 2022)

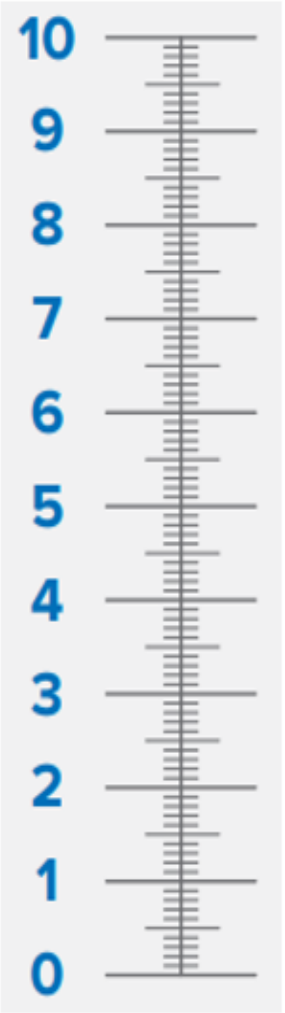


| | |
|---|---|
| 10 | Kaşıntı ne olursa olsun durmuyor, hatta muayene odasında bile (kaşıntıya karşı fiziksel olarak kısıtlanması gerekir) **Son derece şiddetli kaşıntı / neredeyse sürekli** |
| 9, 8 | Kaşıntı geceleri oluyor (gözlenirse) ve ayrıca yemek yerken, oynarken, hareket ederken veya dikkati dağınık olduğu durumlarda da mevcut. **Şiddetli kaşıntı / uzun süreli ataklar** |
| 7, 6 | Kaşıntı geceleri oluyor (gözlenirse), ancak yemek yerken, oynarken, hareket ederken veya dikkati dağınık olduğu durumlarda olmamaktadır. **Orta derecede kaşıntı / düzenli** |
| 5, 4 | Kaşıntı uyurken, yemek yerken, oynarken, hareket ederken veya dikkati dağınık olduğu durumlarda olmuyor. **Hafif kaşıntı / biraz daha sık** |
| 3, 2 | Kedi, cilt problemi başlamadan önceki halinden biraz daha kaşınıyor. **Çok hafif kaşıntı / sadece ara sıra ataklar** |
| 1, 0 | **Kedi normal – Kaşıntının bir sorun olduğunu düşünmüyorum** |

### 3.2.2. Sağaltım Uygulamaları

Kedi Atopik Deri Sendrom tanısı alan kedilerin söz konusu sendroma yakalanma durumlarına bağlı olarak, yapılan sitolojik inceleme ve laboratuvar analizleri ile sekonder enfeksiyon belirlenen vakalar dahil olmak üzere tüm hasta kedilere yalnızca araştırmanın ana konusu olan kersetin (VeNatura, Vefa İlaç, Türkiye) günde 1 kez olacak şekilde 2 hafta süresince PO yolla 3 mg/kg dozunda uygulandı. Sağlıklı hayvanlara ise benzer dozda kersetin uygulaması gerçekleştirilerek araştırmanın takip günlerinde meydana gelen değişimleri izlemek için kan örneklemelerinden yararlanıldı.

**Resim 11.** KKİA mevcut 4 yaşlı, dişi, Tortoiseshell kediye kersetin uygulaması

### 3.2.3. Örnekleme İşlemleri

Sağlıklı ve hasta gruplarda bulunan kedilerin kan örnekleri *V. Cephalica antebrahii* kullanılarak lityum heparin ihtiva eden tüpe toplamda 4 ml olacak şekilde alındı. Sağlıklı ve hasta gruptan uygulama öncesi 0. gün, uygulamaya başladıktan sonraki 7. gün ve takibindeki 14. günde olmak üzere toplamda 3 kez kan alma işlemi gerçekleştirildi.

### 3.2.4. Laboratuvar Analizleri

Kedilerden kan örneklerinin alınmasından hemen sonra 3000 devir/dk süre ile santrifüj işlemi gerçekleştirildi. Elde edilen plazma örnekleri ependorf tüpüne aktarılarak -80 °C' de analiz edilene kadar saklandı. Kaşıntının oluşturduğu oksidatif stresteki değişimlerin kersetin etkisi altında nasıl bir değişim gösterdiğinin belirlenmesi amacı ile ELISA yöntemiyle thiol-disülfit analizleri gerçekleştirilerek total thiol, nativ thiol ve disülfit seviyeleri belirlendi.

### 3.2.5. İstatistiksel Analizler

Elde edilen sayısal verilerin tanımlayıcı istatistikleri gerçekleştirildikten sonra uygulanan ilacın gruplar arası farklılığı ve zamana bağlı değişimlerinin değerlendirilmesinde iki yönlü ANOVA ya da non parametrik karşılığı bulunan Kruskal-Wallis ANOVA testlerinden yararlanılarak ilgili istatistikler gerçekleştirildi. Analizlerin gerçekleştirilmesinde Graphpad prism (9.5.0, Prism) programından yararlanıldı.

# 4. BULGULAR

Araştırma kapsamında değerlendirilen olguların demografik dağılımlarında farklı ırklardan n=8 kedinin dişi, n=19 kedinin ise erkek olacak şekilde, ortalama yaş düzeyinin ise 2,48 yaş olduğu belirlendi. Bu kediler deri reaksiyon paternlerine göre 16 tanesi BBK, 3 tanesi KKİA, 2 tanesi MD, 3 tanesi EGK ve 3 tanesi ise Dermatitis olarak sınıflandırıldı (Tablo 9, Şekil 6).

**Tablo 9.** Deri Reaksiyon Paternlerine Göre Vaka Sınıflandırması

| BBK | KKİA | MD | EGK | Dermatitis |
|---|---|---|---|---|
| n=16 | n=3 | n=2 | n=3 | n=3 |

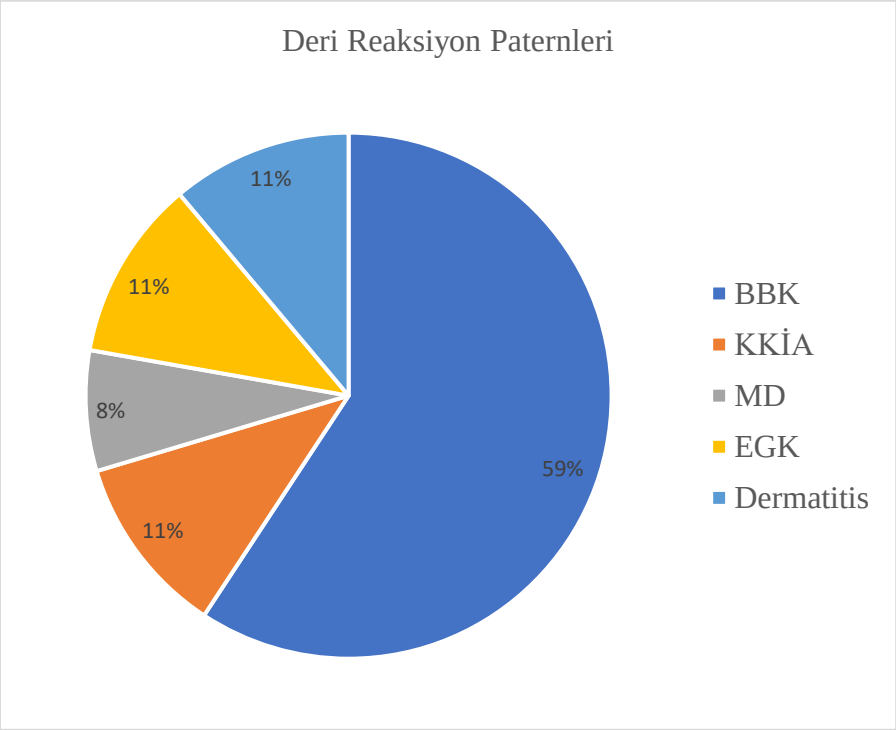


**Şekil 6.** Çalışmaya dahil edilen kedilerde % deri reaksiyon patern dağılımları.

Deri reaksiyon paternlerinden BBK ve MD şekillenen vakaların FEDESI, SCORFAD ve GAS skorlarında belirgin azalma gözlenirken (Şekil 7 ve Şekil 8), KKİA vakalarının yalnızca birinde tüm skorlar da iyileşme gözlemlendi. EGK içerisinde 2 farklı sendrom 3 hastada

gözlenmiş ve çalışmaya dahil edilmiştir. Bu vakalardan lineer granulom şekillenen hastanın klinik skorlarında iyileşme gözlenmedi.

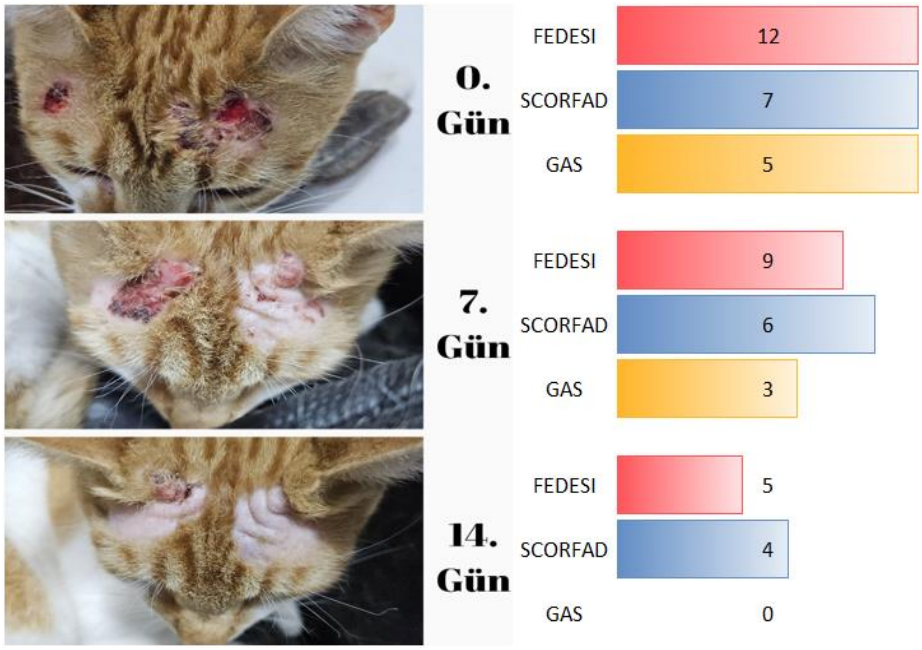


**Şekil 7.** 24 numaralı vakanın belirtilen günlerdeki deri reaksiyon paternlerinin değişimleri

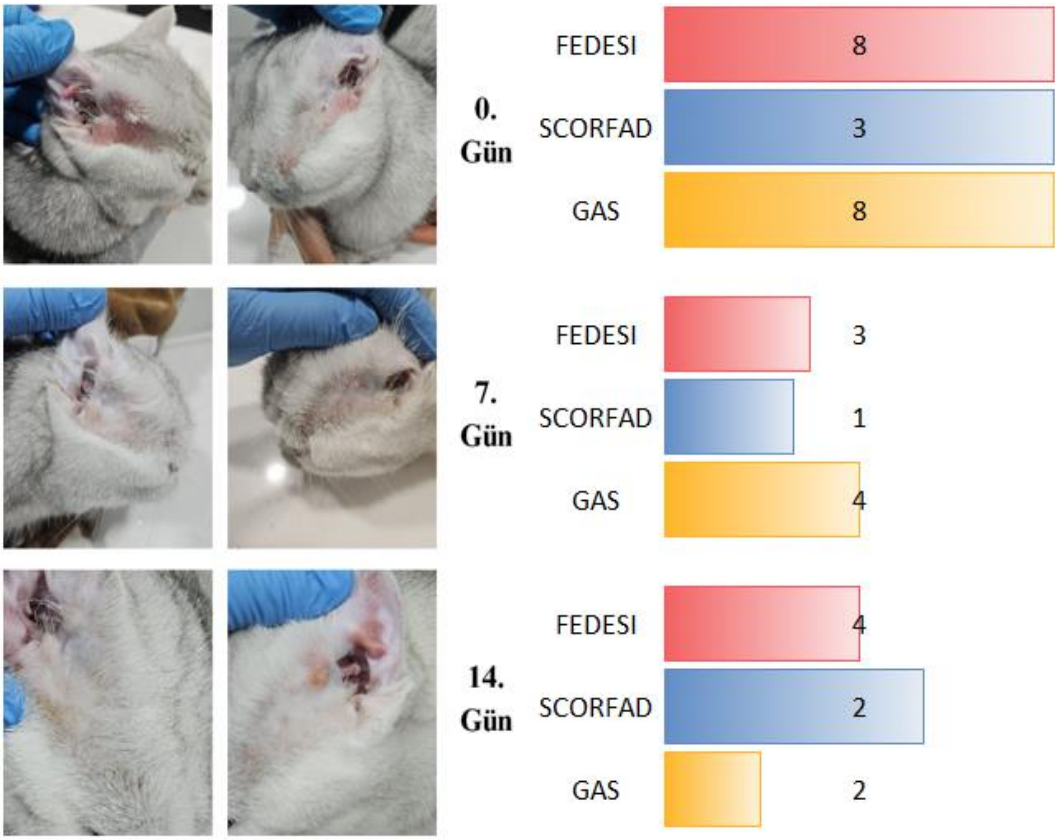


**Şekil 8.** 22 numaralı vakanın belirtilen günlerdeki deri reaksiyon paternlerinin değişimleri

Kedi Atopik Deri Sendromu tanısı alan kedilerin araştırmacı tarafından yapılan klinik değerlendirmesi sonucu belirlenen FEDESI skorlarında anlamlı derecede azalma olurken ortanca değeri 0.gün 8 14.gün ise 2 olduğu, SCORFAD ortanca değerlerinin 0.gün 4 14.gün 2 olduğu tespit edildi. Hasta sahibinin değerlendirmesi ile belirlenen GAS skorları ortanca değerleri 0. gün 5 iken 14. gün 1 olarak belirlendi (Tablo 10). Ayrıca FEDESI ve SCORFAD ortalama değerleri ile hasta sahibi tarafından yapılan GAS skorlandırması ortalama değerlerinin anlamlı şekilde azaldığı belirlenmiştir (Tablo 10).

**Tablo 10.** Kedi Atopik Deri Sendromlu (KADS) Hastaların Tanımlayıcı İstatistikleri

| | | FEDESI | SCORFAD | GAS |
|---|---|---|---|---|
| | Günler | 27 | 27 | 27 |
| Minimum | 0 | 0,00 | 1,00 | 0,00 |
| | 7 | 0,00 | 0,00 | 0,00 |
| | 14 | 0,00 | 0,00 | 0,00 |
| Maksimum | 0 | 35,00 | 9,00 | 9,00 |
| | 7 | 32,00 | 7,00 | 8,00 |
| | 14 | 32,00 | 6,00 | 6,00 |
| Ortanca | 0 | 8 | 4 | 5 |
| | 7 | 4 | 3 | 3 |
| | 14 | 2 | 2 | 1 |
| Ortalama | 0 | 10,1852 | 4,7407 | 5,00 |
| | 7 | 6,7037 | 3,1852 | 3,1852 |
| | 14 | 4,2593 | 1,8519 | 1,7778 |
| Standart Sapma | 0 | 9,50319 | 2,33028 | 2,18386 |
| | 7 | 7,48236 | 2,05758 | 1,98139 |
| | 14 | 6,83088 | 1,56165 | 1,98714 |

**Tablo 11.** Gerçekleştirilen Skorlamaların Günler Arası Karşılaştırmaları

| | FEDESI | | | SCORFAD | | | GAS | | |
|---|---|---|---|---|---|---|---|---|---|
| Günler | 0-14 | 0-7 | 7-14 | 0-14 | 0-7 | 7-14 | 0-14 | 0-7 | 7-14 |
| p | 0,00 | 0,005 | 0,017 | 0,00 | 0,00 | 0,012 | 0,00 | 0,001 | 0,012 |

Hasta ve sağlıklı hayvanlara ait klinik kontrol günlerinde gerçekleştirilen örneklemlerinde thiol-disülfit dengesinin değerlendirilmesi gerçekleştirildi. Bu kapsamda sağlıklı ve hasta hayvanların benzer örneklem günlerinde ve grup içindeki örneklem günleri arasında meydana gelen tüm değişimlerin istatistiksel anlamlılık düzeyinde olmadığı belirlendi.

Buna karşın gerek hasta gerekse de sağlıklı hayvanlarda total tiyol ve disülfit seviyelerinde ılımlı düzeyde azalmaların bulunduğu tespit edildi (Tablo 12).

**Tablo 12.** Sağlıklı ve Hasta Kedilerde Thiol-Disülfit Değerleri

| Parametre | Günler | Hasta | Sağlıklı | *P değeri* |
|---|---|---|---|---|
| **TTL (-SH+-S-S-) (µmol/L)** | *0* | 189,37 ±8,45 | 238,86 ± 44,12 | 0,082 |
| | *7* | 184,03 ± 3,72 | 203,34 ± 12,82 | 0,156 |
| | *14* | 184,38 ± 4,27 | 194,55 ± 10,41 | 0,175 |
| **NTL (-SH) (µmol/L)** | *0* | 117,014 ± 5,60 | 122,51 ± 8,38 | 0,560 |
| | *7* | 122,63 ± 6,51 | 117,42 ± 7,08 | 0,620 |
| | *14* | 120,04 ± 5,29 | 124,77 ± 5,62 | 0,474 |
| **Disulfide (-S-S-) (µmol/L)** | *0* | 36,17 ± 4,56 | 58,17 ± 22,70 | 0,531 |
| | *7* | 30,69 ± 2,60 | 42,96 ± 8,93 | 0,399 |
| | *14* | 32,16 ± 2,53 | 34,88 ± 6,86 | 0,929 |
| **Reduced Thiol Ratio** | *0* | 62,83 ± 2,83 | 58,16 ± 7,65 | 0,682 |
| | *7* | 66,21 ± 2,70 | 59,66 ± 5,86 | 0,399 |
| | *14* | 65,10 ± 2,27 | 65,32 ± 4,43 | 0,789 |
| **Oxidized Thiol Ratio** | *0* | 18,58 ± 1,41 | 20,91 ± 3,82 | 0,682 |
| | *7* | 16,89 ± 1,35 | 20,16 ± 2,93 | 0,399 |
| | *14* | 17,44 ± 1,13 | 17,33 ± 2,21 | 0,789 |
| **Thiol Oxidation Reduction Ratio** | *0* | 457,46 ± 76,85 | 378,27 ± 101,42 | 0,682 |
| | *7* | 696,92 ± 257,56 | 367,79 ± 87,42 | 0,399 |
| | *14* | 522,74 ± 129,41 | 421,80 ± 61,22 | 0,789 |

# 5. TARTIŞMA

Atopik Dermatit Sendromu (ADS), kedilerde yaygın olarak görülen, kronik ve tekrarlayıcı bir deri hastalığıdır. Bu hastalık, genellikle çevresel alerjenlere karşı gelişen aşırı duyarlılık sonucu ortaya çıkar ve önemli klinik belirtilerle karakterizedir (Halliwell, 2006). ADS'nin patogenezinde genetik yatkınlık, bağışıklık sistemi disfonksiyonu ve çevresel faktörlerin etkileşimi önemli rol oynamaktadır. Kedilerde görülen atopik dermatit, çoğunlukla kaşıntı, kızarıklık, deride kalınlaşma ve ikincil enfeksiyonlarla kendini gösterir. Özellikle kaşıntı, kedilerin yaşam kalitesini ciddi şekilde etkileyen en belirgin semptomlardan biridir. Kaşıntıya bağlı olarak kedilerde sürekli kaşınma, yalama ve ısırma davranışları gözlenir, bu da deri bütünlüğünün bozulmasına ve sekonder enfeksiyonlara yol açar (Scott ve diğerleri, 2001). Çalışmamızda değerlendirilen kedilerin demografik verileri, yaş, cinsiyet, ırk ve klinik semptomların şiddeti gibi faktörlere dayanmaktadır. Çalışmaya dahil edilen kedilerde ortalama yaş 3-5 yıl arasında değişmektedir ve cinsiyet dağılımı dengeli bir şekilde temsil edilmektedir. Çalışmamızda, KADS'li kedilerin %60'ında belirgin kaşıntı, %40'ında ise kızarıklık ve deri kalınlaşması gözlenmiştir. Ayrıca, kedilerin %30'unda ikincil bakteriyel enfeksiyonlar tespit edilmiştir. Bu demografik veriler, literatürdeki diğer çalışmalarda bildirilen KADS prevalansı ve semptom dağılımı ile uyumludur (Noli ve diğerleri, 2010; Hobi ve Mueller, 2013). Tez çalışmamızda, kedilerin yaş, cinsiyet ve ırk dağılımları ile ilgili veriler, KADS' nin belirli demografik gruplarda daha yaygın olabileceğini düşündürmektedir. Özellikle genç ve orta yaşlı kedilerde KADS daha sık görülmekte olup, bu da hastalığın genellikle erken yaşlarda başladığını ve kronik bir seyir izlediğini göstermektedir. Kedilerde ADS'nin tedavisinde kullanılan yöntemler arasında anti-enflamatuar ve anti-alerjik ilaçlar, immünmodülatörler ve çevresel alerjenlerden kaçınma stratejileri yer almaktadır (Marsella, 2013).

Atopik Dermatit Sendromu'nun kesin tanısı, genellikle diğer dermatolojik hastalıkların ekarte edilmesiyle konulur. Tanı sürecinde kullanılan yöntemler arasında klinik anamnez, fizik muayene, deri biyopsisi, intradermal alerji testleri ve spesifik IgE antikorlarının tespiti yer alır (Halliwell, 2006). Araştırmamızda, kedilerin klinik belirtileri ve anamnez bilgileri dikkatlice değerlendirilmiş ve diğer olası deri hastalıkları dışlanmıştır. İntradermal alerji testleri, kedilerde

ADS'nin teşhisinde önemli bir yer tutmaktadır. Bu testler, alerjenlerin deri altına enjekte edilmesi ve alerjik reaksiyonun gözlemlenmesi prensibine dayanır (Olivry ve DeBoer, 2001).

Araştırmamızda intradermal alerji testleri kullanımından yararlanılamamış olup söz konusu durum araştırmamızın kısıtlayıcı unsurları arasında yer almaktadır. Bununla birlikte, bazı kedilerde intradermal alerji testlerinin sonuçlarının kesin olmadığı ve ek tanı yöntemlerine ihtiyaç duyulduğu gözlemlenmiştir. ADS' nin tanısında kullanılan diğer önemli yöntemlerden biri de deri biyopsisidir. Deri biyopsisi, histopatolojik incelemeler yoluyla hastalığın mikroskobik özelliklerini ortaya koyar ve diğer dermatolojik hastalıkların ekarte edilmesine yardımcı olur. Bu bulgular arasında epidermal hiperplazi, spongiyozis ve dermal enflamatuar hücre infiltrasyonu yer almaktadır (Scott ve diğerleri, 2001). Araştırmamızda, ADS'li kedilerin demografik ve klinik özellikleri, literatürde belirtilen bulgularla uyum göstermiştir. Scott ve diğerleri (2001) tarafından belirtilen belirli ırklarda ve yaş gruplarında ADS'nin daha yaygın olduğu bulgusu, bizim çalışmamızda da doğrulanmıştır. Ayrıca, kaşıntı ve deri lezyonlarının ADS'nin en belirgin klinik belirtileri arasında olduğu ve bu belirtilerin kedilerin yaşam kalitesini olumsuz etkilediği literatürde sıkça vurgulanmaktadır (Olivry ve DeBoer, 2001). Intradermal alerji testlerinin, literatürde belirtildiği gibi, kedilerde ADS'nin teşhisinde önemli bir araç olduğu doğrulanmıştır. Ancak, bu testlerin sonuçlarının her zaman kesin olmaması, diğer tanı yöntemlerinin de kullanılmasını gerektirmektedir (Halliwell, 2006). Tez çalışmamız kapsamında intradermal alerji testlerinden yararlanılamadığı için olası yanıltıcı sonuçlar vermesi ve bu durumun literatürde de belirtildiği gibi, testin duyarlılığı ve spesifitesine bağlı olduğu gözlemlenmesi nedeni ile (Olivry ve DeBoer, 2001), diğer tanı yöntemlerinden daha sıklıkla yararlanılmıştır.

Araştırmadan elde edilen klinik bulgular, ADS'nin yönetiminde ve tedavisinde dikkate alınması gereken önemli veriler sunmaktadır. Özellikle kaşıntı ve deri lezyonlarının kontrol altına alınması, kedilerin yaşam kalitesini artırmak için kritik öneme sahiptir. Literatürde, ADS'nin tedavisinde kullanılan çeşitli ilaç ve diyet takviyelerinin etkinliği üzerine yapılan çalışmalar, tedavi seçeneklerinin çeşitliliğini ve bu seçeneklerin hastalığın yönetiminde ne kadar önemli olduğunu ortaya koymaktadır (Marsella, 2013). Çalışmamız dışında değerlendirmeye aldığımız hayvanlarda, kortikosteroidler ve siklosporin gibi immünmodülatör ilaçların ADS semptomlarını kontrol altına almak için etkili olduğu gözlemlenmiştir, ancak bu uygulamaların hemen sonrasında şekillenen iyileşmelerin geçici olduğu ve nükslerin kendini gösterdiği görülmektedir. Bunun yanı sıra, doğal bileşiklerin ve bitkisel ekstraktların ADS

tedavisinde potansiyel faydaları, literatürde sıkça vurgulanmakta ve bu bizim çalışmamızda da bu yönde bulgular elde edilmiştir (Beken ve diğerleri, 2020; Erden Inal ve diğerleri, 2001).

Atopik Dermatit Sendrom'lu kedilerde kaşıntı ve deri lezyonları gibi belirtilerin yönetimi, hastalığın semptomlarını hafifletmek ve yaşam kalitesini artırmak için önemlidir. Çalışmamızda, ADS'li kedilerin tedavisinde kullanılan kortikosteroidlerin ve siklosporin gibi immünmodülatörlerin etkinliği gözlemlenmiş olup, bu ilaçların hastalığın semptomlarını kontrol altına almak için etkili olduğu tespit edilmiştir. Literatürde, bu ilaçların ADS tedavisinde yaygın olarak kullanıldığı ve semptomların hafifletilmesinde önemli rol oynadığı belirtilmektedir (Marsella, 2013).

Bunun yanı sıra, ADS tedavisinde doğal bileşikler ve bitkisel ekstraktlar gibi alternatif tedavi yöntemlerinin potansiyel faydaları da literatürde sıkça vurgulanmaktadır. Özellikle kersetin gibi doğal bileşiklerin antioksidan ve anti-enflamatuar özellikleri, ADS'nin yönetiminde etkili olabileceğini göstermektedir (Beken ve diğerleri, 2020; Erden Inal ve diğerleri, 2001). Çalışmamızda, kersetinin ADS'li kedilerde semptomların hafifletilmesinde ve klinik iyileşmelerin sağlanmasında potansiyel bir terapötik ajan olarak kullanılabileceği gözlemlenmiştir. Kersetinin serbest radikallerin nötralizasyonu, enflamatuar sitokinlerin ekspresyonunun inhibisyonu ve immün yanıtın düzenlenmesi gibi mekanizmalar aracılığıyla etki gösterdiği ve bu özelliklerinin ADS'li kedilerde gözlemlenen klinik iyileşmelerle uyumlu olduğu belirlenmiştir.

Atopik Dermatit Sendromu'nun tanı ve tedavisinde kullanılan yöntemler, literatürde belirtilen bulgularla uyumlu olup, kedilerde bu hastalığın yönetiminde önemli veriler sunmaktadır. Çalışmamızda elde edilen demografik ve klinik veriler, ADS'nin patogenezi ve yönetimi konusunda literatüre önemli katkılar sağlamaktadır. Özellikle kersetin gibi doğal bileşiklerin ADS tedavisinde potansiyel faydaları, bu alanda yapılacak gelecekteki araştırmalar için umut verici sonuçlar sunmaktadır. Flavonoidler, bitkilerde doğal olarak bulunan polifenolik bileşiklerdir ve antioksidan, anti-enflamatuar, anti-kanser ve kardiyoprotektif özellikleri ile bilinmektedir. Flavonoidler, serbest radikallerin nötralizasyonu, enzim aktivitesinin modülasyonu ve hücresel sinyal yolaklarının düzenlenmesi yoluyla etki göstermektedir. Oksidatif stres, hücresel redoks dengesinin bozulması ve reaktif oksijen türlerinin (ROS) aşırı üretimi ile karakterize edilir. Bu durum, hücresel bileşenlere zarar vererek enflamasyonu tetikler ve çeşitli hastalıkların ilerlemesine katkıda bulunur.

Flavonoidlerin hücresel kükürt metabolizması ve sinyalizasyonu üzerindeki etkilerini incelemiş ve flavonoidlerin bu süreçlerde önemli rol oynadığını belirtmişlerdir. Çalışmada, flavonoidlerin hücresel kükürt bileşiklerinin dengesini koruyarak oksidatif stresi azalttığı ve hücresel homeostazı desteklediği belirtilmiştir (Olson ve diğerleri, 2023). Özellikle kersetin, hücresel redoks durumunu iyileştirerek oksidatif stresin etkilerini azaltmada önemli bir rol oynamaktadır. Bu bulgular, çalışmamızda kersetinin KADS'li kedilerde oksidatif stresin yönetimindeki potansiyelini vurgulamaktadır (Liao ve diğerleri, 2022) ve flavonoidlerin protein disülfid izomeraz inhibitörleri olarak rolünü incelemiş ve bu bileşiklerin moleküler ve yapısal özelliklerini analiz etmişlerdir. Bahsedilen çalışmada, kersetin gibi flavonoidlerin, protein disülfid izomerazları inhibe ederek hücresel redoks durumunu düzenlediği ve oksidatif stresi azalttığı belirtilmiştir. Bu bulgular, çalışmamızda kersetinin tiyol-disülfit dengesini nasıl iyileştirdiğini açıklamaktadır. Kersetin, çeşitli bitkilerde bulunan bir flavonoid olup, güçlü antioksidan ve anti-enflamatuar özellikleri ile bilinmektedir. Kersetin, serbest radikallerin nötralizasyonu, enflamatuar sitokinlerin ekspresyonunun inhibisyonu ve immün yanıtın düzenlenmesi gibi çeşitli mekanizmalar aracılığıyla etki göstermektedir. Bu özellikleri, KADS'li kedilerde gözlemlenen klinik iyileşmelerle uyumludur.

Jafarinia ve diğerleri (2020), kersetinin alerjik hastalıklar üzerindeki potansiyel etkilerini kapsamlı bir şekilde incelemiş ve bu bileşiğin enflamatuar yanıtı ve oksidatif stresi azaltma yeteneğini vurgulamıştır. Çalışmada, kersetinin alerjik hastalıklarda semptomları hafifletme ve yaşam kalitesini artırma potansiyeli detaylı olarak ele alınmıştır. Bu bulgular, çalışmamızda kersetinin KADS'li kedilerde sağladığı klinik iyileşmelerle uyumludur. Lim ve diğerleri (2021), kersetinin Propionibacterium acnes kaynaklı deri inflamasyonunu inhibe ettiğini göstermiştir. Bu çalışmada, kersetin uygulamasının bakteri kaynaklı inflamatuar yanıtı azalttığı ve deri hücrelerinde pro-enflamatuar sitokin üretimini engellediği belirtilmiştir. Bu bulgular, çalışmamızda kersetinin KADS'li kedilerde enflamatuar yanıtı baskılamadaki etkinliğini desteklemektedir.

Kersetinin alerjik hastalıklara karşı umut verici bir fonksiyonel gıda katkısı olduğunu ve bu bileşiğin mekanistik etkilerini kapsamlı bir şekilde incelemişlerdir. Çalışmada, kersetinin alerjik reaksiyonları ve enflamatuar yanıtı nasıl düzenlediği ayrıntılı olarak ele alınmış ve potansiyel terapötik uygulamaları tartışılmıştır (Najafi ve diğerleri, 2024). Bu bulgular, çalışmamızda kersetinin KADS tedavisindeki rolünü desteklemektedir. Gupta ve diğerleri (2021), kersetin ve aloe vera kombinasyonunun dermal hastalıkların yönetiminde, özellikle egzama tedavisinde etkili olduğunu belirtmişlerdir. Bu çalışmada, kombine tedavi uygulanan

hastalarda deri lezyonlarının iyileşmesi ve pruritusun azalması gözlenmiş, ayrıca antioksidan ve anti-enflamatuar etkiler vurgulanmıştır. Bu bulgular, çalışmamızda kersetinin KADS'li kedilerde sağladığı klinik faydalarla uyumludur.

Apigenin ve kersetinin atopik dermatit üzerindeki etkilerini karşılaştırmış ve her iki flavonoidin de enflamatuar yanıtı azaltmada etkili olduğunu belirtmiştir (Niu ve diğerleri, 2024). Bu çalışmada, kersetin uygulamasının atopik dermatitli hayvanlarda enflamasyon ve oksidatif stres belirteçlerini önemli ölçüde azalttığı bulunmuştur. Bu bulgular, çalışmamızda kersetinin KADS'li kedilerde enflamatuar ve oksidatif yanıtı baskılamadaki rolünü desteklemektedir. Yang ve diğerleri (2021), kersetinin insan keratinositlerinde histamin kaynaklı kalsiyum akışını inhibe ettiğini göstermiştir. Bu çalışmada, kersetin uygulamasının histamin H4 reseptörlerini inhibe ederek enflamatuar yanıtı ve kaşıntıyı azalttığı belirtilmiştir. Bu mekanizma, çalışmamızda kersetinin KADS'li kedilerde gözlemlenen klinik semptomları azaltmadaki rolünü açıklayabilir. Kersetinin insan keratinositlerinde oksidatif stresi azalttığını göstermiştir (Beken ve diğerleri, 2020), bu da çalışmamızda KADS'li kedilerde oksidatif belirteçlerde azalma gözlemimizi desteklemektedir. Bu çalışmada, kersetin uygulamasının keratinositlerde lipid peroksidasyonunu azalttığı ve antioksidan savunma sistemlerini güçlendirdiği belirtilmiştir. Ayrıca, kersetin uygulamasının yara iyileşmesini hızlandırdığı ve enflamatuar yanıtı azalttığı rapor edilmiştir. Bu bulgular, çalışmamızda kersetinin KADS'lı kedilerde oksidatif stresin azaltılmasına ve enflamatuar belirtilerin hafifletilmesine yönelik gözlemlerimizi desteklemektedir.

Erden Inal ve diğerleri (2001), kersetinin ultraviyole A kaynaklı oksidatif hasarı hafiflettiğini bulmuş, bu da onun deriyle ilişkili oksidatif stres koşullarındaki önemini vurgulamaktadır. Bu çalışmada, kersetin uygulamasının UV-A maruziyeti sonrası oksidatif hasarı ve lipid peroksidasyonunu önemli ölçüde azalttığı belirtilmiştir. Ayrıca, kersetin uygulamasının hücresel antioksidan enzimlerin aktivitelerini artırarak oksidatif stresi hafiflettiği gösterilmiştir. Bu bulgular, çalışmamızda kersetinin KADS'lı kedilerde oksidatif hasarın azaltılmasındaki rolünü desteklemektedir. Deneysel bir dermatit modelinde kersetin ile Ginkgo biloba yaprağı ekstraktı birleştirildiğinde önemli ölçüde enflamasyon azalması sağladığını bildirmiştir (Xiao ve diğerleri 2023). Bu çalışmada, kombine tedavi uygulanan hayvanlarda enflamatuar yanıtın baskılandığı ve deri lezyonlarının iyileştiği gözlenmiştir. Kersetin ve Ginkgo biloba yaprağı ekstraktının sinerjik etkileri, enflamatuar sitokin üretimini azaltarak ve antioksidan savunma sistemlerini güçlendirerek sağlanmıştır. Bu bulgular,

çalışmamızda kersetinin KADS'lı kedilerde enflamatuar yanıtı azaltmadaki etkinliğini ve kombinasyon tedavilerinin potansiyel faydalarını vurgulamaktadır.

Chen ve diğerleri (2017), kersetinin farelerde NF-κB yolu aracılığıyla sedef benzeri deri enflamasyonunu hafiflettiğini göstermiştir. Bu çalışmada, kersetin uygulamasının NF-κB sinyal yolağını inhibe ederek proinflamatuar sitokinlerin ekspresyonunu baskıladığı ve enflamatuar yanıtı azalttığı belirtilmiştir. Ayrıca, kersetin uygulamasının deri lezyonlarının iyileşmesini hızlandırdığı ve oksidatif stresi hafiflettiği gözlenmiştir. Bu bulgular, çalışmamızda kersetinin KADS'lı kedilerde enflamatuar ve oksidatif stres belirteçlerindeki azalmalara katkıda bulunduğunu göstermektedir. Chirumbolo (2010), kersetinin enflamatuar hücre fonksiyonlarını modüle etmedeki rolünü vurgulamış ve bu, çalışmamızda gözlemlenen klinik iyileşmelere katkıda bulunabilir. Çalışmada, kersetinin makrofajlar, T hücreleri ve mast hücreleri gibi enflamatuar hücrelerin aktivitelerini modüle ederek enflamatuar yanıtı düzenlediği belirtilmiştir. Kersetinin bu etkileri, enflamatuar sitokinlerin üretimini azaltarak ve anti-enflamatuar sinyal yolaklarını destekleyerek sağlanmaktadır. Bu bulgular, çalışmamızda kersetinin KADS'li kedilerde gözlemlenen klinik iyileşmelere katkıda bulunduğunu desteklemektedir.

Kersetin ve aktif bileşiklerinin IgE aracılı mast hücre aktivasyonunu inhibe ettiğini göstermiştir. Bu çalışmada, kersetin uygulamasının mast hücrelerinden histamin ve diğer enflamatuar mediyatörlerin salınımını engellediği ve alerjik reaksiyonları hafiflettiği belirtilmiştir. Ayrıca, kersetin uygulamasının mast hücrelerinin degranülasyonunu inhibe ederek enflamatuar yanıtı baskıladığı gösterilmiştir (Kim ve diğerleri 2014). Bu bulgular, çalışmamızda kersetinin KADS'lı kedilerde gözlemlenen alerjik ve enflamatuar semptomların azalmasındaki rolünü açıklamaktadır. Beynen (2020), kersetin ile tedavi edilen köpeklerde deri sağlığı ve enflamasyon azaltımında önemli iyileşmeler bulmuştur. Çalışmada, kersetin uygulamasının köpeklerde kaşıntı, kızarıklık ve deri lezyonlarını hafiflettiği belirtilmiştir. Ayrıca, kersetin tedavisi sonrası köpeklerde genel deri sağlığının iyileştiği ve enflamatuar belirteçlerin azaldığı gözlenmiştir. Bu bulgular, çalışmamızda kersetinin KADS'li kedilerde gözlemlenen klinik iyileşmelere paralellik göstermektedir.

Flavonoidlerin, özellikle kersetin, deri hastalıklarının tedavisinde etkinliğini gözden geçirmiş ve enflamatuar tepkileri azaltmada ve deri sağlığını teşvik etmede etkili olduklarını doğrulamıştır (Čižmárová ve diğerleri, 2023). Çalışmada, kersetinin antioksidan ve anti-enflamatuar özellikleri vurgulanmış ve çeşitli deri hastalıklarında potansiyel terapötik uygulamaları tartışılmıştır. Bu bulgular, çalışmamızda kersetinin KADS'lı kedilerde sağladığı

klinik iyileşmelerle uyumludur. Kartal ve diğerleri (2024), kersetinin terapötik kullanımını optimize etmek için emilim ve metabolizmasının anlaşılmasının önemini vurgulamıştır. Çalışmada, kersetinin biyoyararlanımını artırmak için nanoformülasyonlar gibi farklı formülasyonların araştırılması gerektiği belirtilmiştir. Nanoformülasyonlar, kersetinin emilim ve biyoyararlanımını artırarak terapötik etkinliğini optimize edebilir. Bu bulgular, çalışmamızda kersetinin KADS tedavisindeki potansiyelini ve gelecekteki araştırmaların yönünü belirlemektedir. Kaur ve diğerleri (2023), flavonoidlerin, özellikle kersetin, nanoformülasyonlarının terapötik uygulamalarını incelemiş ve bu bileşiklerin biyoyararlanımını ve etkinliğini artırma potansiyelini vurgulamıştır. Çalışmada, kersetin nanoformülasyonlarının enflamasyon ve oksidatif stres üzerindeki etkileri tartışılmış ve bu formülasyonların deri hastalıklarının tedavisinde kullanılabileceği belirtilmiştir. Bu bulgular, çalışmamızda kersetinin KADS'lı kedilerde sağladığı klinik faydaları ve gelecekteki potansiyel uygulamaları desteklemektedir.

Kersetinin antioksidan yeteneklerine dair temel bilgileri sağlayarak, KADS'dan etkilenen kedilerde oksidatif stresin azaltılmasına ilişkin gözlemlerimizi desteklemektedir (Beken ve diğerleri, 2020; Erden Inal ve diğerleri, 2001). Bu çalışmalarda, kersetinin oksidatif stres belirteçlerini azalttığı ve antioksidan savunma sistemlerini güçlendirdiği gösterilmiştir. Bu bulgular, çalışmamızda kersetinin KADS'lı kedilerde oksidatif stresi azaltmadaki rolünü vurgulamaktadır. Xiao ve diğerleri (2023) ve Chen ve diğerleri (2017), kersetinin anti-enflamatuar etkilerine dair güçlü kanıtlar sunmakta olup, gözlemlenen klinik iyileşmelerle uyumludur. Bu çalışmalarda, kersetinin enflamatuar sitokinlerin üretimini azalttığı ve enflamatuar yanıtı baskıladığı gösterilmiştir. Bu bulgular, çalışmamızda kersetinin KADS'lı kedilerde sağladığı klinik faydaları desteklemektedir. Čižmárová ve diğerleri (2023) ve Ma ve Khachemoune (2023) tarafından yapılan kapsamlı incelemeler, flavonoidlerin dermatolojideki terapötik potansiyelini vurgulamakta ve bulgularımızın önemini pekiştirmektedir. Flavonoidler, serbest radikallerin nötralizasyonu ve inflamatuar yanıtın modülasyonu yoluyla deri sağlığını desteklemektedir. Kersetin, bu flavonoidler arasında özellikle dikkat çekmektedir ve KADS'lı kedilerde gözlemlenen klinik iyileşmelerle uyumludur.

# 6. SONUÇ VE ÖNERİLER

Sonuç olarak, çalışmamızda elde edilen veriler, kersetinin KADS tedavisinde potansiyel bir terapötik ajan olarak kullanılabileceğini göstermektedir. Kersetin, antioksidan ve anti-enflamatuar özellikleri ile kedilerde atopik dermatit yönetiminde önemli bir rol oynayabilir ve hastalığın klinik belirtilerini hafifletebilir. Çalışmamız, literatürdeki mevcut bulgularla uyumludur ve kersetinin veteriner dermatolojisinde kullanım potansiyelini vurgulamaktadır. Gelecekteki çalışmalar, kersetinin uzun vadeli etkilerini ve optimal dozajlarını belirlemek için daha geniş ve kontrollü klinik araştırmalar gerektirmektedir. Kersetin'in KADS'lı kedilerdeki etkinliği ve güvenilirliği, bu doğal bileşiğin veteriner tıbbında yaygın olarak kullanılabileceği konusunda umut verici sonuçlar sunmaktadır.

# KAYNAKLAR


Alfieri, M. L., Panzella, L., Amorati, R., Cariola, A., Valgimigli, L., and Napolitano, A. (2022). Role of sulphur and heavier chalcogens on the antioxidant power and bioactivity of natural phenolic compounds. *Biomolecules*, *12*(1), 90.

Arima, K., Watanabe, N., Hanabuchi, S., Chang, M., Sun, S. C., and Liu, Y. J. (2010). Distinct signal codes generate dendritic cell functional plasticity. Science signaling, 3(105), ra4-ra4.

Beken, B., Serttas, R., Yazicioglu, M., Turkekul, K., and Erdogan, S. (2020). Quercetin improves inflammation, oxidative stress, and impaired wound healing in atopic dermatitis model of human keratinocytes. *Pediatric allergy, immunology, and pulmonology*, *33*(2), 69-79.

Beynen, A. C. (2020). Quercetin for dogs. *Bonny Canteen*, *1*, 30-37.

Bogiatzi, S. I., Fernandez, I., Bichet, J. C., Marloie-Provost, M. A., Volpe, E., Sastre, X., and Soumelis, V. (2007). Cutting edge: proinflammatory and Th2 cytokines synergize to induce thymic stromal lymphopoietin production by human skin keratinocytes. The Journal of Immunology, 178(6), 3373-3377.

Boos, A., Hagl, B., Schlesinger, A., Halm, B. E., Ballenberger, N., Pinarci, M., ... and Renner, E. D. (2014). Atopic dermatitis, STAT 3-and DOCK 8-hyper-IgE syndromes differ in IgE-based sensitization pattern. Allergy, 69(7), 943-953.

Briot, A., Deraison, C., Lacroix, M., Bonnart, C., Robin, A., Besson, C., ... and Hovnanian, A. (2009). Kallikrein 5 induces atopic dermatitis–like lesions through PAR2-mediated thymic stromal lymphopoietin expression in Netherton syndrome. Journal of Experimental Medicine, 206(5), 1135-1147.

Buckley, L. (2017). Treatment of presumed allergic skin disease in cats. *In Practice*, *39*(6), 242-254.

Caddeo, C., Díez-Sales, O., Pons, R., Fernàndez-Busquets, X., Fadda, A. M., and Manconi, M. (2014). Topical anti-inflammatory potential of quercetin in lipid-based nanosystems: in vivo and in vitro evaluation. Pharmaceutical Research, 31, 959-968.

Cai, X., Fang, Z., Dou, J., Yu, A., and Zhai, G. J. C. M. C. (2013). Bioavailability of quercetin: problems and promises. Current medicinal chemistry, 20(20), 2572-2582.

Carlotti, D., and Prost, C. (1988). L'atopie feline. *Le Point vétérinaire: revue d'enseignement post-universitaie et de formation permanente*, *20*(117), 21-28.

Carrillo-Martinez, E. J., Flores-Hernández, F. Y., Salazar-Montes, A. M., Nario-Chaidez, H. F., and Hernández-Ortega, L. D. (2024). Quercetin, a flavonoid with great pharmacological capacity. *Molecules, 29*(5), 1000.

Castangia, I., Nácher, A., Caddeo, C., Valenti, D., Fadda, A. M., Díez-Sales, O., ... and Manconi, M. (2014). Fabrication of quercetin and curcumin bionanovesicles for the prevention and rapid regeneration of full-thickness skin defects on mice. Acta biomaterialia, 10(3), 1292-1300.

Chen, H., Lu, C., Liu, H., Wang, M., Zhao, H., Yan, Y., and Han, L. (2017). Quercetin ameliorates imiquimod-induced psoriasis-like skin inflammation in mice via the NF-κB pathway. *International immunopharmacology, 48,* 110-117.

Chen, T., Guo, Z. P., Li, L., Wang, L., Jia, R. Z., Cao, N., ... and Li, M. M. (2013). Increased HMGB1 serum levels and altered HMGB1 expression in patients with psoriasis vulgaris. *Archives of dermatological research*, *305*, 263-267.

Chen, X., Yin, O. Q., Zuo, Z., and Chow, M. S. (2005). Pharmacokinetics and modeling of quercetin and metabolites. Pharmaceutical research, 22, 892-901.

Chen-yu, G., Chun-fen, Y., Qi-lu, L., Qi, T., Yan-wei, X., Wei-na, L., and Guang-Xi, Z. (2012). Development of a quercetin-loaded nanostructured lipid carrier formulation for topical delivery. International journal of pharmaceutics, 430(1-2), 292-298.

Chirumbolo, S. (2010). The role of quercetin, flavonols and flavones in modulating inflammatory cell function. *Inflammation & Allergy-Drug Targets (Formerly Current Drug Targets-Inflammation & Allergy)(Discontinued), 9*(4), 263-285.

Choi, J. K., and Kim, S. H. (2013). Rutin suppresses atopic dermatitis and allergic contact dermatitis. *Experimental Biology and Medicine*, *238*(4), 410-417.

Čižmárová, B., Hubková, B., Tomečková, V., and Birková, A. (2023). Flavonoids as promising natural compounds in the prevention and treatment of selected skin diseases. *International Journal of Molecular Sciences, 24*(7), 6324.

de Boer, V. C., Dihal, A. A., van der Woude, H., Arts, I. C., Wolffram, S., Alink, G. M., ... and Hollman, P. C. (2005). Tissue distribution of quercetin in rats and pigs. The Journal of nutrition, 135(7), 1718-1725.

Diesel, A., and DeBoer, D. J. (2011). Serum allergen-specific immunoglobulin E in atopic and healthy cats: comparison of a rapid screening immunoassay and complete-panel analysis. *Veterinary dermatology*, *22*(1), 39-45.

Ding, M., Zhao, J., Bowman, L., Lu, Y., and Shi, X. (2010). Inhibition of AP-1 and MAPK signaling and activation of Nrf2/ARE pathway by quercitrin. International journal of oncology, 36(1), 59-67.

Drolet, R., and Bernard, J. (1984). Plasma cell pododermatitis in a cat. *The Canadian Veterinary Journal*, *25*(12), 448.

Endale, M., Park, S. C., Kim, S., Kim, S. H., Yang, Y., Cho, J. Y., and Rhee, M. H. (2013). Quercetin disrupts tyrosine-phosphorylated phosphatidylinositol 3-kinase and myeloid differentiation factor-88 association, and inhibits MAPK/AP-1 and IKK/NF-κB-induced inflammatory mediators production in RAW 264.7 cells. Immunobiology, 218(12), 1452-1467.

Erden Inal, M., Kahraman, A., and Köken, T. (2001). Beneficial effects of quercetin on oxidative stress induced by ultraviolet A. *Clinical and experimental dermatology*, *26*(6), 536-539.

Favrot, C., Rostaher, A., and Fischer, N. (2014). Clinical symptomps, diagnosis and therapy of feline allergic dermatitis. *Schweizer Archiv fur Tierheilkunde*, *156*(7), 327-335.

Foster, A. P., and Roosje, P. J. (2006). Update on feline immunoglobulin E (IgE) and diagnostic recommendations for atopy. In *Consultations in feline internal medicine* (pp. 229-238). JAI-Elsevier Science Inc.

Fürst, R., and Zündorf, I. (2014). Plant-derived anti-inflammatory compounds: Hopes and disappointments regarding the translation of preclinical knowledge into clinical progress. Mediators of inflammation, 2014(1), 146832.

Ganz, E. C., Griffin, C. E., Keys, D. A., and Flatgard, T. A. (2012). Evaluation of methylprednisolone and triamcinolone for the induction and maintenance treatment of pruritus in allergic cats: a double-blinded, randomized, prospective study. *Veterinary Dermatology*, *23*(5), 387-e72.

Gaspar, R. S., da Silva, S. A., Stapleton, J., Fontelles, J. L. D. L., Sousa, H. R., Chagas, V. T., ... and Paes, A. M. D. A. (2020). Myricetin, the main flavonoid in Syzygium cumini leaf, is a novel inhibitor of platelet thiol isomerases PDI and ERp5. *Frontiers in Pharmacology*, *10*, 1678.

Graf, B. A., Ameho, C., Dolnikowski, G. G., Milbury, P. E., Chen, C. Y., and Blumberg, J. B. (2006). Rat gastrointestinal tissues metabolize quercetin. The Journal of nutrition, 136(1), 39-44.

Gruffydd-Jones, T. J., ORR, C. M., and LUCKE, V. M. (1980). Foot pad swelling and ulceration in cats: a report of five cases. *Journal of Small Animal Practice*, *21*(7), 381-389.

Guaguere, E., ve Prelaud, P. (1999). *A practical guide to feline dermatology*. Merial.

Gupta, A., Jain, P., Nagori, K., and Adnan, M. (2024). Treatment Strategies for Psoriasis using Flavonoids from Traditional Chinese Medicine. *Pharmacological Research-Modern Chinese Medicine*, 100463.

Gupta, V., Sanyogita, K. M., and Manigauha, A. (2021). Novel formulation of aloe vera and quercetin in the management of dermal disease: Eczema. *J Pharm Drug Res*, *4*(2), 480-487.

Halliwell, R. (2006). Revised nomenclature for veterinary allergy. *Veterinary immunology and immunopathology*, *114*(3-4), 207-208.

Halliwell, R. E. (1997). Efficacy of hyposensitization in feline allergic diseases based upon results of in vitro testing for allergen-specific immunoglobulin E. *Journal of the American Animal Hospital Association*, *33*(3), 282-288.

Halliwell, R., Pucheu-Haston, C. M., Olivry, T., Prost, C., Jackson, H., Banovic, F., ... and Mueller, R. S. (2021). Feline allergic diseases: introduction and proposed nomenclature. *Veterinary dermatology*, *32*(1), 8-e2.

Hämäläinen, M., Nieminen, R., Vuorela, P., Heinonen, M., and Moilanen, E. (2007). Anti-inflammatory effects of flavonoids: Genistein, kaempferol, quercetin, and daidzein inhibit STAT-1 and NF-κB activations, whereas flavone, isorhamnetin, naringenin, and pelargonidin inhibit only NF-κB activation along with their inhibitory effect on iNOS expression and NO production in activated macrophages. Mediators of inflammation, 2007(1), 045673.

Hensel, P., Santoro, D., Favrot, C., Hill, P., and Griffin, C. (2015). Canine atopic dermatitis: detailed guidelines for diagnosis and allergen identification. *BMC veterinary research*, *11*, 1-13.

Hobi, S., and Mueller, R. S. (2013). Comparative dermatology: atopic dermatitis in humans and animals. Clinics in Dermatology, 31(3), 276-280.

Hobi, S., Linek, M., Marignac, G., Olivry, T., Beco, L., Nett, C., ... and Favrot, C. (2011). Clinical characteristics and causes of pruritus in cats: a multicentre study on feline hypersensitivity-associated dermatoses. *Veterinary dermatology*, *22*(5), 406-413.

Hollman, P. C., de Vries, J. H., van Leeuwen, S. D., Mengelers, M. J., and Katan, M. B. (1995). Absorption of dietary quercetin glycosides and quercetin in healthy ileostomy volunteers. *The American journal of clinical nutrition*, *62*(6), 1276-1282.

Horr, B., Borck, H., Thurmond, R., Grösch, S., and Diel, F. (2006). STAT1 phosphorylation and cleavage is regulated by the histamine (H4) receptor in human atopic and non-atopic lymphocytes. International immunopharmacology, 6(10), 1577-1585.

Ipaktchi, K., Mattar, A., Niederbichler, A. D., Hoesel, L. M., Hemmila, M. R., Su, G. L., ... and Arbabi, S. (2006). Topical p38MAPK inhibition reduces dermal inflammation and epithelial apoptosis in burn wounds. Shock, 26(2), 201-209.

Jafarinia, M., Sadat Hosseini, M., Kasiri, N., Fazel, N., Fathi, F., Ganjalikhani Hakemi, M., and Eskandari, N. (2020). Quercetin with the potential effect on allergic diseases. *Allergy, Asthma & Clinical Immunology, 16,* 1-11.

Jung, M. K., Hur, D. Y., Song, S. B., Park, Y., Kim, T. S., Bang, S. I., ... and Cho, D. H. (2010). Tannic acid and quercetin display a therapeutic effect in atopic dermatitis via suppression of angiogenesis and TARC expression in Nc/Nga mice. Journal of Investigative Dermatology, 130(5), 1459-1463.

Kang, C. H., Choi, Y. H., Moon, S. K., Kim, W. J., and Kim, G. Y. (2013). Quercetin inhibits lipopolysaccharide-induced nitric oxide production in BV2 microglial cells by suppressing the NF-κB pathway and activating the Nrf2-dependent HO-1 pathway. International immunopharmacology, 17(3), 808-813.

Kang, G. J., Han, S. C., Ock, J. W., Kang, H. K., and Yoo, E. S. (2013). Anti-inflammatory effect of quercetagetin, an active component of immature Citrus unshiu, in HaCaT human keratinocytes. Biomolecules & Therapeutics, 21(2), 138.

Kanzaki, N., Saito, K., Maeda, A., Kitagawa, Y., Kiso, Y., Watanabe, K., ... and Yamaguchi, H. (2012). Effect of a dietary supplement containing glucosamine hydrochloride, chondroitin sulfate and quercetin glycosides on symptomatic knee osteoarthritis: a randomized, double-blind, placebo-controlled study. Journal of the Science of Food and Agriculture, 92(4), 862-869.

Kartal, B., Alimogullari, E., Elçi, P., Fatsa, T., and Ören, S. (2024). The effects of quercetin on wound healing in the human umbilical vein endothelial cells. *Cell and tissue banking*, 1-10.

Karuppagounder, V., Arumugam, S., Thandavarayan, R. A., Pitchaimani, V., Sreedhar, R., Afrin, R., ... and Watanabe, K. (2014). Resveratrol attenuates HMGB1 signaling and inflammation in house dust mite-induced atopic dermatitis in mice. *International Immunopharmacology*, *23*(2), 617-623.

Karuppagounder, V., Arumugam, S., Thandavarayan, R. A., Pitchaimani, V., Sreedhar, R., Afrin, R., ... and Watanabe, K. (2015). Tannic acid modulates NFκB signaling pathway and skin inflammation in NC/Nga mice through PPARγ expression. *Cytokine*, *76*(2), 206-213.

Karuppagounder, V., Arumugam, S., Thandavarayan, R. A., Pitchaimani, V., Sreedhar, R., Afrin, R., ... and Watanabe, K. (2015). Modulation of HMGB 1 translocation and RAGE/NF κB cascade by quercetin treatment mitigates atopic dermatitis in NC/Nga transgenic mice. Experimental dermatology, 24(6), 418-423.

Karuppagounder, V., Arumugam, S., Thandavarayan, R. A., Sreedhar, R., Giridharan, V. V., and Watanabe, K. (2016). Molecular targets of quercetin with anti-inflammatory properties in atopic dermatitis. *Drug discovery today*, *21*(4), 632-639.

Kaur, S., Goyal, A., Rai, A., Sharma, A., Ugoeze, K. C., and Singh, I. (2023). Quercetin nanoformulations: recent advancements and therapeutic applications. *Advances in Natural Sciences: Nanoscience and Nanotechnology*, *14*(3), 033002.

Khan, A. B., Siddiqui, U., Fatima, S., Rehman, A. A., and Jairajpuri, M. A. (2024). Protein disulfide isomerase uses thrombin–antithrombin complex as a template to bind its target protein and alter the blood coagulation rates. Bioscience Reports, 44(5).

Kim, B. H., Choi, J. S., Yi, E. H., Lee, J. K., Won, C., Ye, S. K., and Kim, M. H. (2013). Relative antioxidant activities of quercetin and its structurally related substances and their effects

on NF-κB/CRE/AP-1 signaling in murine macrophages. Molecules and Cells, 35, 410-420.

Kim, B., Choi, Y. E., and Kim, H. S. (2014). Eruca sativa and its flavonoid components, quercetin and isorhamnetin, improve skin barrier function by activation of peroxisome proliferator-activated receptor (PPAR)-α and suppression of inflammatory cytokines. Phytotherapy Research, 28(9), 1359-1366.

Kim, M. J., and Choung, S. Y. (2012). Mixture of Polyphenols and Anthocyanins from Vaccinium uliginosum L. Alleviates DNCB-Induced Atopic Dermatitis in NC/Nga Mice. *Evidence-Based Complementary and Alternative Medicine*, *2012*(1), 461989.

Kim, M., Lim, S. J., Kang, S. W., Um, B. H., and Nho, C. W. (2014). Aceriphyllum rossii extract and its active compounds, quercetin and kaempferol inhibit IgE-mediated mast cell activation and passive cutaneous anaphylaxis. *Journal of agricultural and food chemistry*, *62*(17), 3750-3758.

Larson, R. P., Zimmerli, S. C., Comeau, M. R., Itano, A., Omori, M., Iseki, M., ... and Ziegler, S. F. (2010). Dibutyl phthalate-induced thymic stromal lymphopoietin is required for Th2 contact hypersensitivity responses. The Journal of Immunology, 184(6), 2974-2984.

Lee, J. K., Ha, H., Lee, H. Y., Park, S. J., Jeong, S. L., Choi, Y. J., and Shin, H. K. (2010). Inhibitory effects of heartwood extracts of Broussonetia kazinoki Sieb on the development of atopic dermatitis in NC/Nga mice. *Bioscience, biotechnology, and biochemistry*, *74*(9), 1802-1806.

Leung, D. Y., Jain, N., & Leo, H. L. (2003). New concepts in the pathogenesis of atopic dermatitis. *Current opinion in immunology*, *15*(6), 634-638.

Leyva-Soto, A., Chavez-Santoscoy, R. A., Porras, O., Hidalgo-Ledesma, M., Serrano-Medina, A., Ramírez-Rodríguez, A. A., and Castillo-Martinez, N. A. (2021). Epicatechin and quercetin exhibit in vitro antioxidant effect, improve biochemical parameters related to metabolic syndrome, and decrease cellular genotoxicity in humans. *Food Research International*, *142*, 110101.

Li, N., Li, Q., Zhou, X. D., Kolosov, V. P., and Perelman, J. M. (2012). The effect of quercetin on human neutrophil elastase-induced mucin5AC expression in human airway epithelial cells. International immunopharmacology, 14(2), 195-201.

Li, W., Khor, T. O., Xu, C., Shen, G., Jeong, W. S., Yu, S., and Kong, A. N. (2008). Activation of Nrf2-antioxidant signaling attenuates NFκB-inflammatory response and elicits apoptosis. Biochemical pharmacology, 76(11), 1485-1489.

Liao, X., Zhuang, X., Liang, C., Li, J., Flaumenhaft, R., Yuan, C., and Huang, M. (2022). Flavonoids as protein disulfide isomerase inhibitors: key molecular and structural features for the interaction. *Journal of Agricultural and Food Chemistry*, *70*(14), 4475-4483.

Liao, Y. R., and Lin, J. Y. (2014). Quercetin, but not its metabolite quercetin-3-glucuronide, exerts prophylactic immunostimulatory activity and therapeutic antiinflammatory effects on lipopolysaccharide-treated mouse peritoneal macrophages ex vivo. Journal of agricultural and food chemistry, 62(13), 2872-2880.

Liao, Y. R., and Lin, J. Y. (2015). Quercetin intraperitoneal administration ameliorates lipopolysaccharide-induced systemic inflammation in mice. Life sciences, 137, 89-97.

Lim, H. J., Kang, S. H., Song, Y. J., Jeon, Y. D., and Jin, J. S. (2021). Inhibitory effect of quercetin on propionibacterium acnes-induced skin inflammation. *International immunopharmacology*, *96*, 107557.

Ma, E. Z., and Khachemoune, A. (2023). Flavonoids and their therapeutic applications in skin diseases. *Archives of dermatological research*, *315*(3), 321-331.

Manca, M. L., Castangia, I., Caddeo, C., Pando, D., Escribano, E., Valenti, D., ... and Manconi, M. (2014). Improvement of quercetin protective effect against oxidative stress skin damages by incorporation in nanovesicles. Colloids and Surfaces B: Biointerfaces, 123, 566-574.

Marsella, R. (2021). Atopic dermatitis in domestic animals: What our current understanding is and how this applies to clinical practice. *Veterinary Sciences*, *8*(7), 124.

Matsushima, M., Takagi, K., Ogawa, M., Hirose, E., Ota, Y., Abe, F., ... and Kawabe, T. (2009). Heme oxygenase-1 mediates the anti-allergic actions of quercetin in rodent mast cells. Inflammation research, 58, 705-715.

McDougal, B. J. (1986). Allergy testing and hyposensitization for 3 common feline dermatoses.

McLean, W. I., and Irvine, A. D. (2013). Old King Coal—molecular mechanisms underlying an ancient treatment for atopic eczema. *The Journal of clinical investigation*, *123*(2).

Mehrbani, M., Choopani, R., Fekri, A., Mehrabani, M., Mosaddegh, M., and Mehrabani, M. (2015). The efficacy of whey associated with dodder seed extract on moderate-to-severe atopic dermatitis in adults: a randomized, double-blind, placebo-controlled clinical trial. Journal of ethnopharmacology, 172, 325-332.

Min, Y. D., Choi, C. H., Bark, H., Son, H. Y., Park, H. H., Lee, S., ... and Kim, S. H. (2007). Quercetin inhibits expression of inflammatory cytokines through attenuation of NF-κB and p38 MAPK in HMC-1 human mast cell line. Inflammation Research, 56, 210-215.

Mohd Zaid, N. A., Sekar, M., Bonam, S. R., Gan, S. H., Lum, P. T., Begum, M. Y., ... and Fuloria, S. (2023). Promising natural products in new drug design, development, and therapy for skin disorders: An overview of scientific evidence and understanding their mechanism of action. *Drug design, development and therapy*, 23-66.

Moriello, K. A. (2001). Feline atopy in three littermates. Veterinary dermatology, 12(3), 177-181.

Mueller, R. S., Nuttall, T., Prost, C., Schulz, B., and Bizikova, P. (2021). Treatment of the feline atopic syndrome–a systematic review. *Veterinary dermatology*, *32*(1), 43-e8.

Muthian, G., and Bright, J. J. (2004). Quercetin, a flavonoid phytoestrogen, ameliorates experimental allergic encephalomyelitis by blocking IL-12 signaling through JAK-STAT pathway in T lymphocyte. Journal of clinical immunology, 24, 542-552.

Najafi, N. N., Armide, N., Akbari, A., Rahimi, V. B., and Askari, V. R. (2024). Quercetin a promising functional food additive against allergic diseases: a comprehensive and mechanistic review. *Journal of Functional Foods*, *116*, 106152.

Neubauer, H., Cumano, A., Müller, M., Wu, H., Huffstadt, U., and Pfeffer, K. (1998). Jak2 deficiency defines an essentialdevelopmental checkpoint in definitivehematopoiesis. Cell, 93(3), 397-409.

Niu, W., Li, Y., Liu, X., Miao, M., Wang, G., Wang, N., ... and Chen, L. A Comparative Study on the Effects of Apigenin and Quercetin on the Activity of Dominant Bacteria in Atopic Dermatitis. *Available at SSRN 4347102*.

Noli, C., and Cena, T. (2015). Comparison of FEDESI and SCORFAD scoring systems for the evaluation of skin lesions in allergic cats. *Veterinary Dermatology*, *26*(6), 481-e113.

Noli, C., Scarampella, F., and Ordeix, L. (2010). Diagnosis of feline atopic dermatitis: A review. Veterinary Dermatology, 21(3), 237-246.

Novak, N., Bieber, T., and Leung, D. Y. (2003). Immune mechanisms leading to atopic dermatitis. *Journal of Allergy and Clinical Immunology*, *112*(6), S128-S139.

Nuttall, T. J., Steen, R. V., Cawood, M. I., and Houghton, C. A. (2004). FC-49 feline dermatitis extent and severity index: A pilot study. *Veterinary dermatology*, *15*, 36-36.

Olivry, T., and DeBoer, D. J. (2001). Prevalence of positive intradermal test reactions to environmental allergens in atopic dogs from three different geographic regions of the USA. Veterinary Dermatology, 12(4), 245-258.

Olson, K. R., Derry, P. J., Kent, T. A., and Straub, K. D. (2023). The effects of antioxidant nutraceuticals on cellular sulfur metabolism and signaling. *Antioxidants & Redox Signaling*, *38*(1-3), 68-94.

Olson, K. R., Gao, Y., Briggs, A., Devireddy, M., Iovino, N. A., Licursi, M., ... and Straub, K. D. (2021). 'Antioxidant'berries, anthocyanins, resveratrol and rosmarinic acid oxidize hydrogen sulfide to polysulfides and thiosulfate: A novel mechanism underlying their biological actions. *Free Radical Biology and Medicine*, *165*, 67-78.

Paleco, R., Vučen, S. R., Crean, A. M., Moore, A., and Scalia, S. (2014). Enhancement of the in vitro penetration of quercetin through pig skin by combined microneedles and lipid microparticles. International journal of pharmaceutics, 472(1-2), 206-213.

Park, E. J., Kim, J. Y., Jeong, M. S., Park, K. Y., Park, K. H., Lee, M. W., ... and Seo, S. J. (2015). Effect of topical application of quercetin-3-O-(2 ″-gallate)-α-l-rhamnopyranoside on atopic dermatitis in NC/Nga mice. Journal of Dermatological Science, 77(3), 166-172.

Pfeuffer, M., Auinger, A., Bley, U., Kraus-Stojanowic, I., Laue, C., Winkler, P., ... and Schrezenmeir, J. (2013). Effect of quercetin on traits of the metabolic syndrome, endothelial function and inflammation in men with different APOE isoforms. Nutrition, Metabolism and Cardiovascular Diseases, 23(5), 403-409.

Potenza, L., Calcabrini, C., De Bellis, R., Mancini, U., Cucchiarini, L., and Dachà, M. (2008). Effect of quercetin on oxidative nuclear and mitochondrial DNA damage. Biofactors, 33(1), 33-48.

Power, H. T., and Ihrke, P. J. (1995). Selected feline eosinophilic skin diseases. *Veterinary Clinics: Small Animal Practice*, *25*(4), 833-850.

Ravens, P. A., Xu, B. J., and Vogelnest, L. J. (2014). Feline atopic dermatitis: a retrospective study of 45 cases (2001–2012). *Veterinary dermatology*, *25*(2), 95-e28.

Reedy, L. M. (1982). Results of allergy testing and hyposensitization in selected feline skin diseases.

Remigante, A., Spinelli, S., Basile, N., Caruso, D., Falliti, G., Dossena, S., ... and Morabito, R. (2022). Oxidation stress as a mechanism of aging in human erythrocytes: protective effect of quercetin. *International journal of molecular sciences*, *23*(14), 7781.

Rogerio, A. P., Dora, C. L., Andrade, E. L., Chaves, J. S., Silva, L. F., Lemos-Senna, E., and Calixto, J. B. (2010). Anti-inflammatory effect of quercetin-loaded microemulsion in the airways allergic inflammatory model in mice. Pharmacological Research, 61(4), 288-297.

Santoro, D., Pucheu-Haston, C. M., Prost, C., Mueller, R. S., and Jackson, H. (2021). Clinical signs and diagnosis of feline atopic syndrome: detailed guidelines for a correct diagnosis. *Veterinary dermatology*, *32*(1), 26-e6.

Saridomichelakis, M. N., and Koutinas, A. F. (1999). A retrospective study of 10 spontaneous cases of feline atopic dermatitis.

Schleifer, S. G., and Willemse, T. (2003). Evaluation of skin test reactivity to environmental allergens in healthy cats and cats with atopic dermatitis. *American journal of veterinary research*, *64*(6), 773-778.

Schmidt, V., Buckley, L. M., McEwan, N. A., Rème, C. A., and Nuttall, T. J. (2012). Efficacy of a 0.0584% hydrocortisone aceponate spray in presumed feline allergic dermatitis: an open label pilot study. *Veterinary dermatology*, *23*(1), 11-e4.

Scott, D. W. (1987). Feline dermatology 1983-1985:" the Secret sits".

Scott, D. W., and Miller, W. J. (2013). Feline atopic dermatitis: a retrospective study of 194 cases (1988–2003). *Jpn J Vet Dermatol*, *19*(3), 135-147.

Scott, D. W., Miller, W. H., Griffin, C. E., and Muller, G. H. (2001). Canine scabies. *Muller & Kirk's Small Animal Dermatology, 6th ed, WB Saunders, Philadelphia*, 476-485.

Senggunprai, L., Kukongviriyapan, V., Prawan, A., and Kukongviriyapan, U. (2014). Quercetin and EGCG exhibit chemopreventive effects in cholangiocarcinoma cells via suppression of JAK/STAT signaling pathway. Phytotherapy research, 28(6), 841-848.

Steffan, J., Olivry, T., Forster, S. L., and Seewald, W. (2012). Responsiveness and validity of the SCORFAD, an extent and severity scale for feline hypersensitivity dermatitis. *Veterinary Dermatology*, *23*(5), 410-e77.

Steffan, J., Roberts, E., Cannon, A., Prélaud, P., Forsythe, P., Fontaine, J., ... and Seewald, W. (2013). Dose tapering for ciclosporin in cats with nonflea-induced hypersensitivity dermatitis. *Veterinary Dermatology*, *24*(3), 315-e70.

Taglinger, K., Helps, C. R., Day, M. J., and Foster, A. P. (2005). Measurement of serum immunoglobulin E (IgE) specific for house dust mite antigens in normal cats and cats with allergic skin disease. *Veterinary immunology and immunopathology*, *105*(1-2), 85-93.

Tang, D., Kang, R., Xiao, W., Zhang, H., Lotze, M. T., Wang, H., and Xiao, X. (2009). Quercetin prevents LPS-induced high-mobility group box 1 release and proinflammatory function. American journal of respiratory cell and molecular biology, 41(6), 651-660.

Thomsen, S. F. (2014). Atopic dermatitis: natural history, diagnosis, and treatment. *International Scholarly Research Notices*, *2014*(1), 354250.

Udompataikul, M., and Limpa-o-Vart, D. (2012). Comparative trial of 5% dexpanthenol in water-in-oil formulation with 1% hydrocortisone ointment in the treatment of childhood atopic dermatitis: a pilot study. *Journal of drugs in dermatology: JDD*, *11*(3), 366-374.

Waisglass, S. E., Landsberg, G. M., Yager, J. A., and Hall, J. A. (2006). Underlying medical conditions in cats with presumptive psychogenic alopecia. *Journal of the American Veterinary Medical Association*, *228*(11), 1705-1709.

Weng, Z., Zhang, B., Asadi, S., Sismanopoulos, N., Butcher, A., Fu, X., ... and Theoharides, T. C. (2012). Quercetin is more effective than cromolyn in blocking human mast cell cytokine release and inhibits contact dermatitis and photosensitivity in humans. *PloS one*, *7*(3), e33805.

Wilson, S. R., Batia, L. M., Beattie, K., Katibah, G. E., McClain, S. P., Pellegrino, M., ... and Bautista, D. M. (2013). The epithelial cell-derived atopic dermatitis cytokine TSLP activates neurons to induce itch. Cell, 155(2), 285-295.

Won, T. J., Kim, B., Lim, Y. T., Song, D. S., Park, S. Y., Park, E. S., ... and Hwang, K. W. (2011). Oral administration of Lactobacillus strains from Kimchi inhibits atopic dermatitis in NC/Nga mice. *Journal of applied microbiology*, *110*(5), 1195-1202.

Wu, Y., and Essex, D. W. (2020). Vascular thiol isomerases in thrombosis: the yin and yang. *Journal of thrombosis and haemostasis*, *18*(11), 2790-2800.

Xiao, M., Huang, M., Dong, J., and Wang, D. (2023). Study on the Treatment of Experimental Dermatitis with Ginkgo biloba Leaf Extract and Quercetin.

Yang, C. C., Hung, Y. L., Li, H. J., Lin, Y. F., Wang, S. J., Chang, D. C., ... and Hung, C. F. (2021). Quercetin inhibits histamine-induced calcium influx in human keratinocyte via histamine H4 receptors. *International Immunopharmacology*, *96*, 107620.

Yang, H. H., Hwangbo, K., Zheng, M. S., Cho, J. H., Son, J. K., Kim, H. Y., ... and Kim, J. R. (2014). Quercetin-3-O-β-D-glucuronide isolated from Polygonum aviculare inhibits cellular senescence in human primary cells. Archives of pharmacal research, 37, 1219-1233.

Yoo, J., Omori, M., Gyarmati, D., Zhou, B., Aye, T., Brewer, A., ... and Ziegler, S. F. (2005). Spontaneous atopic dermatitis in mice expressing an inducible thymic stromal lymphopoietin transgene specifically in the skin. The Journal of experimental medicine, 202(4), 541-549.

Zhong, J., Sharma, J., Raju, R., Palapetta, S. M., Prasad, T. K., Huang, T. C., ... and Pandey, A. (2014). TSLP signaling pathway map: a platform for analysis of TSLP-mediated signaling. Database, 2014, bau007.

Zhu, Z., Oh, M. H., Yu, J., Liu, Y. J., and Zheng, T. (2011). The role of TSLP in IL-13-induced atopic march. Scientific reports, 1(1), 23.

# EKLER

## Ek 1 (ADÜ-HADYEK)

T.C.
AYDIN ADNAN MENDERES ÜNİVERSİTESİ
HAYVAN DENEYLERİ YEREL ETİK KURULU
(AYDIN ADÜ-HADYEK)

Aydın 24/08/2023

**Oturum** : Hayvan Deneyleri Yerel Etik Kurulu 2023 Yılı VIII. Oturum

**Sayı** : 64583101/2023/119

**Proje Başlığı** : Kedi Atopik Deri Sendromu' nda Quercetinin Klinik Etkinliğinin Araştırılması

**Proje Yürütücüsü** : Hasan ERDOĞAN

**Proje Ekibi** : Tunahan ÇARPAN

**Hayvan Çalışması**

Bu çalışmanın hiçbir bölümünde

İnsan embriyosu ve fötusu kullanılması

İnsan embriyosu ve fötusu dokularının kullanılması

Diğer insan doku ve hücrelerinin kullanılması

İnsanlarda araştırma

İnsan olmayan primatların kullanılması

Transgenik hayvanların kullanılması

Hayvanlarda genetik modifikasyon öngörülmemiştir.

**Bu çalışmanın yapılmasında etik açıdan bir sakınca bulunmamaktadır.**

Prof. Dr. Murat SARIERLER
Başkan

Prof. Dr. M. Dinçer BILGIN
Başkan Yardımcısı

Prof. Dr. Turhan DOST
Üye

Prof. Dr. Işıl SÖNMEZ
Üye

Prof. Dr. Serkan BAKIRCI
Üye

(Yıllık İzinli)
Dr. Öğr. Üyesi Solmaz KARAARSLAN
Üye

Dr. Öğr. Üyesi A. Önder ÜSTÜNDAĞ
Üye

Dr. Öğr. Üyesi Aysun KOÇ GÜLTEKİN
Üye

Dr.Öğr.Üyesi Asude Gülce ORYAŞIN
Sor. Vet. Hek.
Üye

Hidayet YAMAN
Serbest Vet. Hek. Üye

Öğr. Gör. Dr. Mellem ÖZTÜRK AYDIN
Sor. Vet. Hek. Üye

Şenay TEKİNBAŞ
HAYTAP Üye.

Bu rapor, sadece Adnan Menderes Üniversitesi'nde yapılacak çalışmalar için geçerlidir.

**T.C.**

**AYDIN ADNAN MENDERES ÜNİVERSİTESİ**

**SAĞLIK BİLİMLERİ ENSTİTÜSÜ**

# BİLİMSEL ETİK BEYANI

"Kedi Atopik Deri Sendromu'nda Kersetinin Klinik Etkinliğinin Araştırılması" başlıklı Yüksek Lisans tezimdeki bütün bilgileri etik davranış ve akademik kurallar çerçevesinde elde ettiğimi, tez yazım kurallarına uygun olarak hazırlanan bu çalışmada, bana ait olmayan her türlü ifade ve bilginin kaynağına eksiz atıf yaptığımı bildiririm. İfade ettiklerimin aksi ortaya çıktığında ise her türlü yasal sonucu kabul ettiğimi beyan ederim.

Tunahan ÇARPAN

… / … / …

# ÖZ GEÇMİŞ

| | |
|---|---|
| **Soyadı, Adı** | : ÇARPAN, Tunahan |
| **Uyruk** | : T.C. |
| **Doğum yeri ve tarihi** | : Ödemiş / 13.05.1996 |
| **Telefon** | : 0 537 765 37 47 |
| **E-posta** | : tnhncrpn@gmail.com |
| **Yabancı dil** | : İngilizce |

**EĞİTİM**

| Derece | Kurum | Mezuniyet tarihi |
|---|---|---|
| Lisans | Aydın Adnan Menderes Üniversitesi/ Veteriner Fakültesi | 03.06.2019 |

**İŞ DENEYİMİ**

| Yıl | Yer/Kurum | Ünvan |
|---|---|---|
| 2019-2020 | Tuncay Medikal | Veteriner Hekim |
| 2021-2021 | Pan-Vet Veteriner Kliniği | Veteriner Hekim |
| 2021- | Poseidon Veteriner Kliniği | Sorumlu Veteriner Hekim |

**AKADEMİK YAYINLAR**

**1. SEMİNERLER**

Haziran 2023- Köpeklerde Kaşıntı Tedavisinde Kullanılan İlaçlar

DANIŞMAN: Doç Dr. Hasan ERDOĞAN

Veteriner Hekim Tunahan ÇARPAN