

T.C.
AYDIN ADNAN MENDERES ÜNİVERSİTESİ
SAĞLIK BİLİMLERİ ENSTİTÜSÜ
ANATOMİ (TIP)
DOKTORA PROGRAMI

**SIÇANLARDA OLUŞTURULAN KARACİĞER
HASARINDA BİBERİYE (*ROSMARINUS OFFICINALIS*)
UÇUCU YAĞI İLE ARONYA (*ARONIA MELANOCARPA*)
EKSTRESİNİN ETKİLERİNİN DEĞERLENDİRİLMESİ**

**GİZEM SAKALLI
DOKTORA TEZİ**

**DANIŞMAN
Doç. Dr. Nazlı Gülriz ÇERİ**

Bu tez Aydın Adnan Menderes Üniversitesi Bilimsel Araştırma Projeleri Birimi tarafından TPF-22036 proje numarası ile desteklenmiştir.

AYDIN-2023

KABUL VE ONAY

T.C. Aydın Adnan Menderes Üniversitesi Sağlık Bilimleri Enstitüsü Anatomi (Tıp) Doktora Programı çerçevesinde Gizem SAKALLI tarafından hazırlanan “Sıçanlarda Oluşturulan Karaciğer Hasarında Biberiye (*Rosmarinus officinalis*) Uçucu Yağı ile Aronya (*Aronia melanocarpa*) Ekstresinin Etkilerinin Değerlendirilmesi” başlıklı tez, aşağıdaki jüri tarafından Doktora Tezi olarak kabul edilmiştir.

Tez Savunma Tarihi: 24/07/2023

ONAY:

Üye (T.D.)	: Doç. Dr. Nazlı Gülriz ÇERİ	Aydın Adnan Menderes Üniversitesi
Üye	: Prof. Dr. Hulki BAŞALOĞLU	Aydın Adnan Menderes Üniversitesi
Üye	: Prof. Dr. Özge ÇEVİK	Aydın Adnan Menderes Üniversitesi
Üye	: Prof. Dr. Nüket Göçmen KARABEKİR	Dokuz Eylül Üniversitesi
Üye	: Prof. Dr. Candan ARMAN	Dokuz Eylül Üniversitesi	...

Bu tez Aydın Adnan Menderes Üniversitesi Lisansüstü Eğitim-Öğretim ve Sınav Yönetmeliğinin ilgili maddeleri uyarınca yukarıdaki jüri tarafından uygun görülmüş ve Sağlık Bilimleri Enstitüsününtarih ve sayılı oturumunda alınan nolu Yönetim Kurulu kararıyla kabul edilmiştir.

Prof. Dr. Süleyman AYPAK

Enstitü Müdürü

TEŞEKKÜR

Doktora eğitimim boyunca bilgi ve tecrübelerini benden esirgemeyen, her türlü desteği sağlayan, tezimin hazırlanmasında bana her an ilgi ve anlayışını hiç eksiltmeyen tez danışmanım Sayın Doç. Dr. Nazlı Gülriz ÇERİ'ye içtenlikle teşekkür eder ve saygılarımı sunarım.

Anatomi Anabilim Dalına pek çok değerli katkısı bulunan Prof. Dr. Hulki BAŞALOĞLU'yla çalışma imkânı bulduğum ve bilgi ve tecrübelerinden faydalanma şansına eriştiğim için kendisine sonsuz teşekkür ederim.

Tez sürecim boyunca ilgi ve desteğini bir an olsun benden eksiltmeyen, engin bilgi ve tecrübelerinden faydalandığım, yönlendirme ve bilgilendirmeleriyle çalışmamı bilimsel temeller çevresinde şekillenmesini sağlayan Sayın Prof. Dr. Özge ÇEVİK'e

Tezin planlama, değerlendirme ve yorumlama süreçlerinde bana vakit ayırıp değerli görüş ve önerilerini içtenlikle sunan Prof. Dr. Buket DEMİRCİ ve Prof. Dr. Nüket Göçmen KARABEKİR'e;

Eğitimim sürecinde çabamı destekleyen ve bilgilerinden her zaman yararlandığım değerli hocalarım ve Prof. Dr. Ilgaz AKDOĞAN'a ve Doç. Dr. Ayfer METİN TELLİOĞLU'na;

Tez sürecim boyunca bana her konuda yardımcı olan Dr. Öğr.Üyesi Eda Duygu İPEK ve Araş. Gör. Dr. Ayşe Gizem ŞAHMELİKOĞLU'na;

Aynı anda başladığımız bu yolculukta beni her zaman anlayan, destekleyen ve bir an olsun beni yalnız bırakmayan beraber çalışmayı her zaman özleyeceğim Araş. Gör. Dr. Ömer Can KIZILAY'a ve beraber çalışmaktan keyif aldığım, desteğini hiçbir zaman bırakmayan ve yardımlarını asla unutamayacağım çok değerli Uzm. Dr. Behiye SARIYILDIZ'a;

Çalışmamın biyokimya analizlerinde bilgisini ve yardımlarını büyük bir içtenlikle benden esirgemeyen ve beraber çalışma şansı yakaladığım Arş. Gör. Dr. Burçin İrem ABAS'a;

Çalışmamın histolojik değerlendirme sürecinde desteklerini ve bilgisini esirgemeyen Dr. Öğr. Üyesi Erkan GÜMÜŞ'e ve öğrencileri Büşra DEMİRKAN ve Bilge YILMAZ'a;

Sevgi ve özverileri ile daima yanımda olan ve beni hep destekleyen dostlarım Uzm. Dr. Selin IŞIK, Dr. Alperen KARAPINAR, ilk günden beri bana inanan Uzm. Dt. Sevi

KADEROĞLU TÜRK'e, aramıza mesafeler girmiş olsa bile bana hep motivasyon sağlayan can dostum Ms. Selin YAKAR ÇETİNTAŞ'a, manevi desteklerini hiç eksiltmeyen dostlarım Av. Cansu ALBAYRAK KELEŞ, Öğrt. Esin ALP, Öğrt. Melek TUNÇ ŞAHİN, Uzm. Dr. Sipil GENÇELİ'ye, beni sabırla dinleyip desteğini hiç esirgemeyen Uzm. Est. Selin MALDAR ve Muhasebe ve Finans Md. İlayda MALDAR'a, bana desteklerini uzaklardan sağlayan Psk. Eray ERTUĞRUL'a

Doktora tez sürecimde maddi destek sağlayan Aydın Adnan Menderes Üniversitesi Bilimsel Araştırma Projeleri Birimi'ne;

Deney sürecimde bana yardımcı olan Prof. Dr. Turhan DOST ve Öğr. Gör. Dr. Meltem ÖZTÜRK AYDIN'a;

Tüm hayatım boyunca sabırla mücadele eden cesaretini, çalışkanlığını ve iş disiplinini örnek aldığım anneme, desteğini hiç esirgemeyen teyzeme ve bu zorlu süreçte yılmadan beni toparlayan ve her anımda yanımda olan kardeşime ve beni destekleyen herkese tüm kalbimle sonsuz teşekkür ederim.

Tez yazım süreci boyunca yanımdan bir an bile ayrılmayan kedim Karabiber'e dostluğu için ayrıca minnettarım.

Geçen yıl kaybettiğim ve büyürken bende emeği çok olan canım anneanneme doktora tezimi ithaf ediyorum.

“Hic mortui viventes educant”

Gizem SAKALLI

AYDIN 2023

İÇİNDEKİLER

KABUL VE ONAY	i
TEŞEKKÜR	ii
İÇİNDEKİLER	iv
SİMGELER VE KISALTMALAR DİZİNİ	vii
ŞEKİLLER DİZİNİ	x
RESİMLER DİZİNİ	xi
TABLolar DİZİNİ	xii
ÖZET	xiii
ABSTRACT	xv
1. GİRİŞ	1
2. GENEL BİLGİLER	4
2.1. Karaciğerin embriyolojik gelişimi	4
2.2. Karaciğerin histolojik yapısı	4
2.3. Karaciğerin anatomisi	7
2.3.1. Karaciğerin yeri, şekli, boyutları ve seviyesi	7
2.3.2. Karaciğerin fonksiyonu	8
2.3.3. Karaciğer topografisi ve komşulukları	9
2.3.4. Karaciğer yüzleri	10
2.3.5. Karaciğerin kenarları	14
2.3.6. Karaciğerin lobları	15
2.3.7. Karaciğerin segmentleri.....	16
2.3.8. Karaciğerin peritoneum durumu ve bağları.....	17
2.3.9. Karaciğeri yerinde tutan oluşumlar	19

2.3.10. Karaciğerin arteriyal ve venöz dolaşımı	20
2.3.11. Karaciğerin lenfatik dolaşımı	21
2.3.12. Karaciğer sinirsel inervasyonu	22
2.4. Biberiye bitkisi (Rosmarinus Officinalis)	23
2.5. Aronia melanocarpa bitkisi	25
2.6. Karbon tetraklorür (CCL₄)	27
2.7. Karaciğerde oksidatif stres	28
3. GEREÇ VE YÖNTEM	30
3.1. Etik kurul kararı	30
3.2. Deney hayvanları materyali.....	30
3.3. Deney grupları	30
3.4. Kullanılan bileşenler.....	32
3.4.1. Biberiye uçucu yağı.....	32
3.4.2. Aronya ekstresi.....	32
3.4.3. Karbon Tetraklorür	33
3.5. Doku ve kan örneklerinin toplanması	33
3.6. Işık mikroskobu incelemeleri için dokuların histolojik takiplerinin yapılması.....	34
3.6.1 Doku kesitlerinin alınması ve boyanması.....	34
3.6.3. Histopatolojik değerlendirme	35
3.7. Biyokimyasal analizler	36
3.8. İstatiksel analizler.....	37
4. BULGULAR	38
4.1. Vücut ve karaciğer ağırlıkları	38
4.1. Biyokimyasal parametreler	38
4.2. Histopatolojik değerlendirme.....	43
5. TARTIŞMA	46

6. SONUÇ VE ÖNERİLER.....	54
KAYNAKLAR.....	56
EKLER.....	70
Ek 1 Hayvan Deneyleri Yerel Etik Kurulu Raporu	70
BİLİMSEL ETİK BEYANI.....	71
ÖZ GEÇMİŞ.....	72

SİMGELER VE KISALTMALAR DİZİNİ

a.:	Arteria
ALT:	Alanin Transaminaz
AST:	Aspartat Transaminaz
CAT:	Katalaz
CCl ₄ :	Karbon Tetraklorür
cm:	Santimetre
ELISA:	Enzyme-Linked ImmunoSorbent Assay
C ⁰	Derece Santigrat
For.:	Foramen
FDA	Food and Drug Administration
GAE/	Gallik asit eşdeğeri
GGT	γ -glutamiltransferaz
Gl:	Glandula
gr.:	Gram
GSH:	Glutasyon
GSH-Px:	Glutasyon peroksidaz
GPX	Glutasyon peroksidaz 1-8
H&E:	Hematoksilen-Eozin
IU/L:	İnternasyonal ünite bölü litre
kg:	Kilogram
L:	Litre
Lig.:	Ligamentum

m.:	Musculus
MDA:	Malondialdehit
mg:	Miligram
mm:	Milimetre
P-450 2E1:	Mitokondriyal monooksijenaz
ml:	Mililitre
n.:	Nervus
NADPH:	Nikotinamid adenin dinükleotit fosfat
nn.:	Nervi
nm:	Nanometre
nmol:	Nanomol
NO-:	Nitrik oksit
Nrf2:	Nükleer faktör eritroid 2 ilişkili faktör 2
OSİ:	Oksidatif Stres indeksi
Ort:	Ortalama
r.:	Ramus
RNS:	Reaktif nitrojen türleri
ROS:	Reaktif oksijen türleri
Proc:	Processus
SH:	Standart Hata
SOD:	Superoksit Dismutaz
O2-:	Süperoksit anyonu
TAS:	Toplam Antioksidan Kapasite
TOS:	Toplam Oksidan Kapasite
U:	Unit
v.:	Vena

vv.:	Venae
μ m:	Mikrometre
α :	Alfa
β :	Beta

ŞEKİLLER DİZİNİ

Şekil 1.	Serumda ALT ve AST grafikleri.....	39
Şekil 2.	Karaciğer dokusunda MDA, SOD, TAS, TOS grafikleri.....	41

RESİMLER DİZİNİ

Resim 1.	Karaciğerin lobüli hepatitis yapısı.....	5
Resim 2.	Karaciğerin klasik lobül, portal lobül ve karaciğer asinüs yapısı.....	6
Resim 3.	Karaciğerin önden görünümü.....	12
Resim 4.	Karaciğerin arka yüzden görünüşü.....	12
Resim 5.	Karaciğerin lobları ve segmentasyonu.....	16
Resim 6.	Karaciğerin peritoneum durumu ve bağları.....	17
Resim 7.	Karaciğerin intrahepatik damar ve kanal sistemi.....	22
Resim 8.	Biberiye bitkisi.....	23
Resim 9.	Aronia melanocarpa bitkisi.....	26
Resim 10.	Deney gruplarının oluşturulması.....	31
Resim 11.	Sıçanlarda oral gavaj ve intraperitoneal karbon tetraklorür uygulanması.....	31
Resim 12.	Sıçanların sakrifiye edilmesi ve sonrasında intrakardiyak kan alımı.....	33
Resim 13.	MDA, SOD, TAS, TOS, ALT ve AST kitleri görünümü.....	36
Resim 14.	Kontrol grubu karaciğer dokusunun görüntüsü.....	44
Resim 15.	Karbon tetraklorür grubu karaciğer dokusunun görüntüsü.....	44
Resim 16.	Biberiye grubu karaciğer dokusunun görüntüsü.....	45
Resim 17.	Aronya ekstresi grubu karaciğer dokusunun görüntüsü.....	45

TABLolar DİZİNİ

Tablo 1.	Karaciğerin segmentasyon dağılımı.....	17
Tablo 2.	Biberiye uçucu yağının kimyasal bileşimi.....	32
Tablo 3.	Karaciğer doku takip protokolü.....	34
Tablo 4.	Hematoksilen-Eozin boyama protokolü.....	35
Tablo 5.	Sıçanların ilk gün ve son gün vücut ağırlıkları ve karaciğer ağırlıkları.....	38
Tablo 6.	Gruplar arasında serum örneklerinde AST ve ALT ortalama değerleri.....	39
Tablo 7.	Gruplar arasında karaciğer doku örneklerinde MDA, SOD, TAS ve TOS ortalama değerleri.....	39
Tablo 8.	Biyokimyasal parametreler ile gruplar arasında ANOVA ve Tukey ile Tamhane Post-Hoc testi sonuçları.....	42
Tablo 9.	Tüm gruplarda karaciğer dokusunun bazı parametrelerle histopatolojik değerlendirilmesi.....	43

ÖZET

SIÇANLARDA OLUŞTURULAN KARACİĞER HASARINDA BİBERİYE (ROSMARINUS OFFİCİNALİS) UÇUCU YAĞI İLE ARONYA (ARONIA MELANOCARPA) EKSTRESİNİN ETKİLERİNİN DEĞERLENDİRİLMESİ

Sakallı G. Aydın Adnan Menderes Üniversitesi, Sağlık Bilimleri Enstitüsü, Anatomi (Tıp) Programı Doktora Tezi, Aydın, 2023.

Amaç: Çalışmamızda karbon tetraklorür ile oluşturulmuş karaciğer hasarında biberiye uçucu yağı ile aronya ekstresinin koruyucu etkilerini histolojik ve biyokimyasal yöntemlerle değerlendirmeyi amaçladık.

Gereç ve Yöntem: Çalışmamızda ağırlıkları 250-300 gr arasında değişen 32 erkek Wistar albino sıçanlar dört gruba ayrılarak her grupta 8'er olacak şekilde rastgele dağıtılmıştır. Kontrol grubundaki sıçanlara herhangi bir işlem uygulanmadı. Karbon tetraklorür grubu: 14. gün tek doz 1 ml/kg karbon tetraklorür intraperitoneal olarak uygulandı. Biberiye grubu: 14 gün boyunca her gün 10 ml/kg biberiye uçucu yağı gavaj yolu verilip 14. gün tek doz 1 ml/kg karbon tetraklorür intraperitoneal olarak uygulandı. Aronya grubu: 14 gün boyunca her gün 0,45 ml/kg aronya ekstresi gavaj yolu verilip 14. gün tek doz 1 ml/kg karbon tetraklorür intraperitoneal olarak uygulandı.

Bulgular: Bütün gruplar arasında TOS ($p=0,088$) hariç tüm biyokimyasal parametrelerde istatistiksel olarak anlamlı farklılık bulundu ($p<0,05$). Karbon tetraklorür grubu ile hem biberiye hem de aronya grupları arasında SOD, MDA, ALT ve AST değerlerinde istatistiksel olarak anlamlı farklılık bulundu ($p<0,05$). Kontrol ile karbon tetraklorür grubu arasında TAS değerlerinde anlamlı farklılık varken TOS'da yoktu. Biberiye grubunda MDA ortalama değeri kontrol grubunun ortalama değerinden düşüktü. Aronya ve biberiye grupları karbon tetraklorür grubu ile kıyaslandığında oksidatif stres indeksini düşürmesine rağmen istatistiksel olarak anlamlı bir farklılık bulunmadı ($p>0,05$). Histolojik kesitler incelendiğinde hem biberiye hem aronya gruplarında karaciğer dokusunda iyileşme kaydedilmiştir. Biberiye ile tedavi edilen grupta iyileşme alanlarının aronya grubuna göre daha fazlaydı.

Sonuç: Yaptığımız çalışmada biberiye uçucu yağının antioksidan etkisinin aronya ekstresine göre yüksek olduğu bulunmasına rağmen her iki bitkinin karbon tetraklorür ile hasar oluşturulan karaciğer dokularında oksidatif stresi engelleyerek koruyucu etki gösterdikleri saptanmıştır.

Anahtar kelimeler: Biberiye, aronia melanocarpa, oksidatif stres

ABSTRACT

EVALUATION OF THE EFFECTS OF ROSEMARY (ROSMARINUS OFFICINALIS) ESSENTIAL OIL AND ARONIA (ARONIA MELANOCARPA) EXTRACT ON LIVER DAMAGE INDUCED IN RATS

Sakalli G. Aydın Adnan Menderes University, Institute of Health Sciences, Anatomy (Medicine) Program Doctoral Thesis, Aydın, 2023.

Objective: In our study, we aimed to evaluate the protective effects of rosemary essential oil and aronia extract on liver damage induced by carbon tetrachloride using histological and biochemical methods.

Material and Methods: In our study, 32 male Wistar albino rats weighing between 250-300 g were randomly distributed into four groups, with 8 rats in each group. Control group, no procedure was applied to the rats designated. Carbon tetrachloride group: A single dose of 1 ml/kg carbon tetrachloride was administered intraperitoneally on day 14. Rosemary group: Rosemary essential oil was administered orally by gavage at a dose of 10 ml/kg every day for 14 days and a single dose of 1 ml/kg carbon tetrachloride was administered intraperitoneally on day 14. Aronia group: Aronia extract was administered orally by gavage at a dose of 0.45 ml/kg every day for 14 days and a single dose of 1 ml/kg carbon tetrachloride was administered intraperitoneally on day 14. Rats were sacrificed under anesthesia 24 hours and liver tissues were removed after intracardiac blood collection.

Results: There was a statistically significant difference in all biochemical parameters except TOS ($p=0.088$) between all groups ($p<0.05$). There was a statistically significant difference in SOD, MDA, ALT and AST values between the carbon tetrachloride group and both the rosemary group and the aronia group ($p<0.05$). There was a significant difference in TAS values between the control group and the carbon tetrachloride group, but there was no statistically significant difference in TOS. The mean MDA value in the rosemary group was lower than the mean value of the control group. Although both aronia and rosemary groups reduced oxidative stress index when compared with the carbon tetrachloride group, there was no statistically significant difference ($p>0.05$). When histological sections were examined, improvement was

observed in liver tissue in both rosemary and aronia groups. The areas of improvement in the group treated with rosemary were more than those in the aronia extract group.

Conclusion: In our study, although it was found that the antioxidant effect of rosemary essential oil was higher than that of aronia extract, it was determined that both plants showed protective effect by preventing oxidative stress in liver tissues damaged by carbon tetrachloride.

Key words: Rosemary, aronia melanocarpa, oxidative stress

1. GİRİŞ

Vücutun önemli bir metabolizma organı olan karaciğer yaşam için önem arz eden hayati fonksiyonları yerine getirirken pek çok toksik maddelere maruz kalarak hasara uğrayabilir. (Arıncı, 2006; Yaman ve Atasever, 2016). Karaciğer, oluşan hasar ile ortaya çıkan reaktif oksijen türleri (ROS) nedeniyle oksidatif strese çok sık maruz kalır (Sanchez-Valle ve diğerleri, 2012). Karaciğerin parankimal hücreleri oksidatif stres nedeniyle zarar gören ilk hücrelerdir. Kupffer, stellat ve endotelial hücreler de oksidatif stres sonucu oluşan reaktif moleküllere çok fazla maruz kalır ve bunlara karşı oldukça hassastırlar. Stellat hücreler oksidatif stresin neden olduğu lipid peroksidasyonu ile hasar görür. Ayrıca, karaciğer hasarında oluşan sistemik oksidatif stres, beyin bozukluğu ve böbrek yetmezliği gibi karaciğer dışı organlara da zarar verebilir (Bosoi ve diğerleri, 2012; Palma ve diğerleri, 2014; Li ve diğerleri, 2015).

Canlılar vücutlarındaki oksidatif stres ürünlerini indüklemek için antioksidan sisteme sahip olsalar da aşırı reaktif maddelere maruz kaldıklarında hasar daha ağır olabilmektedir. Antioksidanlar, dış yörüngede eşleşmemiş bir elektronu bulunan kararsız ve reaktif formdaki serbest radikalleri temizleyebilen maddelerdir. Serbest radikaller insan vücudunda hücre hasarına, ateroskleroz, inflamasyon, kanser ve nörodejeneratif hastalıklar gibi çeşitli kronik hastalıklara yol açarak oksidatif strese neden olabilirler. Oksidatif stresi engellemek ve baskılamak için vücut bunlara karşı oluşturduğu savunma mekanizmasıyla serbest radikalleri ve reaktif ürünleri enzimler aracılığıyla ortadan kaldırır. Bunlar katalaz (CAT), süperoksit dismutaz (SOD) ve benzeri enzimler ile moleküler ağırlığı düşük olan ve reaktif oksijen türleri süpürme özelliği olan glutatyon ve α -tokoferoldür. Bunlar bir süreliğine reaktif oksijen türlerinin (ROS) yıkıcı etkisinden kendilerini koruyabilmektedir. ROS üretimi antioksidan savunma mekanizmalarının kapasitesinin üzerine çıkmaya başladığıdaysa serbest radikal artışı ile antioksidan savunma sistemi arasındaki denge bozulur ve sonuç olarak hücreler oksidatif hasara maruz kalır (Karabulut ve diğerleri, 2010; Mallikarjuna ve diğerleri, 2010; Dey ve Lakshmanan, 2012; Gonzalez ve diğerleri, 2020). Bazı gıdalardan alınan antioksidanlar, hidrojen radikallerini indirgeme yeteneğine sahiptir ve bu nedenle serbest radikal temizleyiciler olarak işlev görebilir. Bu nedenle, gıdalardaki bileşikler hastalıkların ilerlemesinde bazı önemli noktaları engelleyebilirler (Li ve diğerleri, 2015; Gonzalez ve diğerleri, 2020).

Çevreden insan vücuduna giren toksik maddeler ve iyileşmek için alınan yararlı ilaçlar da dahil olmak üzere birçok kimyasal, reaktif ürün artışını tetikleyerek çeşitli organlarda ciddi hücrenel hasara sebep olmaktadır. Organik bir bileşik olan karbon tetraklorür (CCl₄) özellikle karaciğerde güçlü toksik etki yarattığı için deney hayvanlarıyla yapılan çalışmalarda hepatotoksisite oluşturmak için yaygın olarak kullanılmaktadır (Unsal ve diğerleri, 2020).

Son yıllarda oksidatif strese bağlı oluşan patolojik süreçler antioksidanlara olan ilgiyi arttırmıştır. Özellikle ilaç yerine doğal ürünler aracılığı ile antioksidan desteği talebi artmaktadır. Bu sebeple birçok bitki ve bileşen araştırmaların ilgi odağı haline gelmiştir (Antika ve Dewi, 2020; Gulcin, 2020). Bitkilerin ve bitki kaynaklı bileşiklerin antioksidan özelliklerinin taranarak antioksidan aktivitesini değerlendiren birçok çalışma yapılmaktadır (Gulcin, 2020). Yüksek antioksidan özelliği nedeniyle biberiye ve aronya bitkileri ile yapılan çalışmalar oldukça popüler hale gelmiştir (Rašković ve diğerleri, 2014; Bajalan ve diğerleri, 2019; Özdemir ve diğerleri, 2020).

Toplum içerisinde biberiye olarak isimlendirilen *Rosmarinus officinalis* L., Akdeniz bölgesi kökenli, Lamiaceae (Labiatae) familyasına ait bir bitkidir. Fakat dünyanın her yerinde yetişebilir. Kendine has karakteristik bir koku yayan yeşil yapraklı, çok yıllık ve aromatik bir bitkidir. Biberiye bitkisi yemeklerde baharat şeklinde, doğal koruyucu özelliğiyle gıda endüstrisinde, süs bitkisi ve şifalı bitki olarak kullanılabilir (González-Trujano ve diğerleri, 2007; Pérez-Fons ve diğerleri, 2010; Brewer, 2011; Rašković ve diğerleri, 2014). Biberiye molekülleri ile organik sistemler arasındaki etkileşime bağlı olarak çeşitli farmakolojik etkileri bildirilmiştir (Rašković ve diğerleri, 2014; Bajalan ve diğerleri, 2019). Biberiye uçucu yağının antioksidan özelliği sayesinde oksidatif stres üzerindeki etkilerinin oldukça önemli olduğunu bildiren çalışmalar vardır (Türkez ve Aydın, 2013; Lin ve diğerleri, 2016; Mekonnen ve diğerleri, 2016; Borges ve diğerleri, 2018; Bajalan ve diğerleri, 2019).

Siyah chokeberry veya süper çilek olarak bilinen Kuzey Amerika'ya özgü bir bitki olan *Aronia melanocarpa* (aronya), gıda endüstrisinde meyve suları, şuruplar, reçeller, meyve çayları ve diyet takviyeleri için yaygın olarak kullanılmaktadır. (Vagiri ve Jensen, 2017; Sidor ve diğerleri, 2018). Son yıllarda popülerliği artan, özellikle yüksek antioksidan kapasitesinden dolayı araştırmacıların odak noktası haline gelen bir meyvedir (Özdemir ve diğerleri, 2020). Yüksek düzeyde polifenol içermesi oksidatif stres sonucu oluşan reaktifleri temizlemede etkili rol oynadığı bildirilmiştir (Oszmiański ve Lachowicz, 2016; Tolić ve diğerleri, 2017; Sidor ve diğerleri, 2019).

Yapmış olduğumuz bu çalışmada karbon tetraklorür ile oluşturulmuş karaciğer hasarında biberiye uçucu yağı ile aronya ekstresinin koruyucu etkilerini histopatolojik değerlendirme yaparak ve biyokimyasal yöntemler kullanarak ortaya koymayı amaçladık.

2. GENEL BİLGİLER

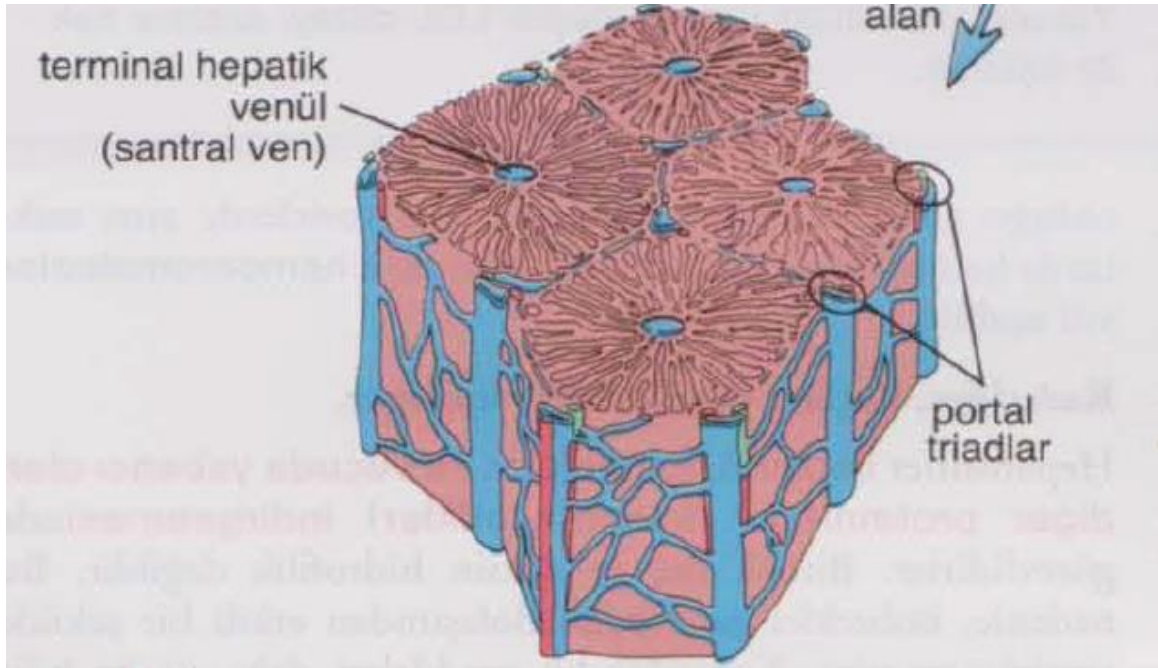
2.1. Karaciğerin embriyolojik gelişimi

Karaciğer (hepar) intrauterin yaşamın üçüncü haftasına yakın pankreası da oluşturacak olan hepatopankreatik halka, menşeyini duodenum taslağından alır. Bu halkada dört taslak belirir. Dördüncü haftada duodenum'un caudal bölümünden ventrolateral olarak hepatik divertikül gelişir. Öne ve yukarıya doğru büyümeye başlar. İnce bir boru biçiminde olan hepatik divertikül kranial yerleşimli pars hepatica ve kaudal yerleşimli pars cystica olarak iki kısma ayrılır. Pars cystica'dan safra kesesi (vesica biliaris) meydana gelir. Pars hepatica ikiye ayrılarak pek çok dal verir. Epitel hücreler mezenşim içine uzanarak karaciğer sinüzoidlerinin ilk taslağını oluştururlar. Endoderm hücreler safra yollarının intrahepatik bölümünü ve hücre kordonlarını oluşturur. Septum transversum'daki mezenşimden Kupffer hücreleri ve karaciğerin fibröz dokusu köken alır. Onuncu hafta sonunda karın boşluğunun büyük bir kısmını kaplar ve başlangıçta loblar aynı boyuttayken zamanla sağ lob daha büyük boyuta ulaşır. Doğum sonrası karaciğer cavitas abdominis'in yaklaşık 2/3'nü kaplar (Ross ve Pawlina, 2014; Waschke ve diğerleri, 2017; Standring ve diğerleri, 2016).

2.2. Karaciğerin histolojik yapısı

Geniş ve çok kenarlı (polihedral) olan hepatositler, karaciğerdeki hücrelerin yaklaşık %80'ini oluşturan en temel yapısıdır. Karaciğer dış taraftan içe sırasıyla tunica serosa, tela subserosa ve tunica fibrosa olarak üç tabakadan oluşur. Tunica serosa'yı peritoneum viscerale ve periton ile sarılı olmayan kısımları seröz bağ dokusu oluşturur. Tela subserosa, gevşek ve ince bir bağ dokusu ile tunica serosa'yı tunica fibrosa'ya bağlayan tabakadır. Peritoneum viscerale'nin derininde karaciğeri saran tunica fibrosa (Glisson kapsülü), porta hepatis'te kalınlaşarak karaciğer içerisinde damarlarla beraber en uç noktasına kadar uzanıp organı lobüllere (lobuli hepatis) ayırır. Tunica fibrosa lobuli hepatis'lerin arasına uzanarak kan damarlarını ve safra kanallarını sararak capsula fibrosa perivascularis'e dönüşür. Hepatosit hücreler birbirleriyle bağlantılı plaklar şeklinde gruplaşarak lobuli hepatis'leri oluştururlar. Lobuli hepatis'ler poligonal yapıda (sıklıkla altıgen) yaklaşık 0,7x2 mm boyutlarındadır. İnsanda lobuli hepatisler çok yakın

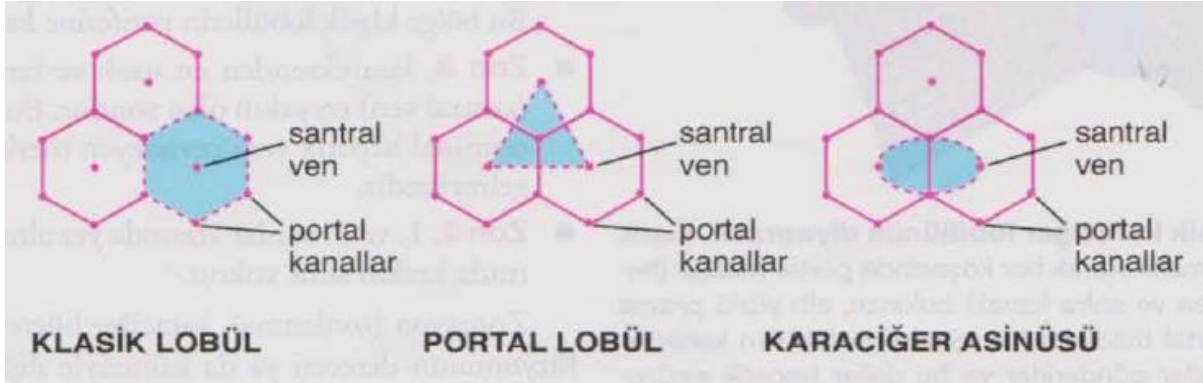
temasta olduğu için sınırlarını belirlemek oldukça güçtür. Lobüllerin köşeleri genişleyerek 3-4 köşeli yıldızı andıran aralıklar bulunur. Bu aralıklara spatia interlobularia veya portal mesafe (Kiernan aralığı, Glisson aralığı) denir. Portal mesafedeki bağ doku içinde portal triad olarak isimlendirilen önemli bir oluşum bulunur. Her lobül için portal mesafe içerisinde 3 ile 6 arasında portal triad vardır. Portal triad içerisinde a. interlobularis (a. hepatica propria), v. interlobularis (v. portae hepatis) ve ductus biliferi interlobularis bulunur (Resim 1) (Junqueira ve diğerleri, 2006; Ross ve Pawlina, 2014; Standring ve diğerleri, 2016; Waschke ve diğerleri, 2017).



Resim 1. Karaciğerin lobuli hepatis yapısı (Ross ve Pawlina, 2014)

Lobuli hepatis'in merkezinde vena centralis konumlanır. V. centralis'den başlayan, hepatosit'lerin iki kat olarak oluşturduğu hücre kordonlanmasına Remark kordonu denir. V. portae hepatis ile v. centralis arasında uzanan ve bu kordonlar arası boşluğa sinuzoid denir. Bu sinuzoidler ile hepatositler arasında Disse aralığı isminde hepatositlerin mikrovillusları bulunan endotel altı bir aralık bulunur. Böylece kan endotel duvarından kolayca geçerek hepatositlerin yüzeyi ile temas eder. V. interlobularis'lerden çıkan dallar lobüllerin çevresini sararak lobülün içerisine giren kapiller dalları verir. Remark kordonları arasında anastomozlar yaparak lobüllerin merkezine doğru ilerleyip, v. centralis'e ve oradan daha geniş venler aracılığıyla v. hepatica'ya dökülür. Karaciğer lobüllerindeki kapiller ağın yapısı oldukça farklıdır. İnce bir yapıda ve çapları daha geniştir. Bu yüzden buradaki kapillere karaciğer sinüzoidleri denir. Yıldız biçimindeki Kupffer hücreleri sinüzoid duvarının iç yüzünde bulunur. Kupffer

hücreleri gelen kandaki yabancı ve zararlı cisimleri yakalayıp temizleyerek vücudun savunmasına katkıda bulunur (Junqueira ve diğerleri, 2006; Ross ve Pawlina, 2014; Waschke ve diğerleri, 2017; Standring ve diğerleri, 2016).



Resim 2. Karaciğerin klasik lobül, portal lobül ve karaciğer asinüsü yapısı (Ross ve Pawlina, 2014)

Karaciğerin lobüler yapısı klasik lobül, portal lobül ve karaciğer asinüsü olarak üç yolla ifade edilir (Resim 2). Klasik lobül; altıgen şeklinde ve merkezinde v. centralis'in bulunduğu hepatosit hücre gruplarından oluşan karaciğerin en küçük birimi lobulus hepaticus için bu ifade kullanılır. Portal lobül; karaciğerin ekzokrin fonksiyonları ile ilgilidir. Merkezinde Glisson aralığı bulunan üç adet v. centralis'i birleştiren sanal çizgilerin oluşturduğu üçgen biçiminde lobül olarak tanımlanır. Karaciğer asinüsü; karaciğer parankiminin en küçük yapısal birimi olan dörtgen şeklinde iki boyutlu görünümde lobül olarak ifade edilir. Buradaki hepatositler elips biçiminde ve üç zon halinde düzenlenmiştir. A. hepatica ve v. porta hepatis'in dallarından gelen kan desteğine en yakın olan kısma zon-1, v. centralis'e en yakın olan kısma zon-3 ve bu iki zon arasındaki kısma zon-2 denir. Kan akımı zon-1'den zon-3'e doğrudur (Resim 2) (Ross ve Pawlina, 2014; Arıncı ve Elhan, 2014; Waschke ve diğerleri, 2017; Standring ve diğerleri, 2016).

2.3. Karaciğerin anatomisi

2.3.1. Karaciğerin yeri, şekli, boyutları ve seviyesi

Hepar, vücudun merkezi metabolizma ve en büyük sindirim organıdır. Cavitas abdominis'in sağ-üst bölümünde diaphragma'nın altında, mide ve bağırsakların üzerinde intraperitoneal olarak yerleşmiştir. Sağ bölümü, regio hypochondriaca dextra'nın bütünü ve regio epigastrica'nın büyük bir bölümünü kaplar. Sol bölümü ise büyüklüğüne göre regio hypochondriaca sinistra'da bulunur ve midklavikuler hatta kadar uzanır (Drake ve diğerleri, 2009; Standring ve diğerleri, 2016).

Karaciğerin genişliği (sağdan sola) yaklaşık 27-30 cm, sağ tarafın ön arka uzunluğu 15-17 cm ve yüksekliği ise 8 cm boyutlarındadır. Vücut bebeklikten yetişkinliğe doğru büyüdükçe, karaciğerin boyutu hızla artar. Bu büyüme dönemi yaklaşık 18 yaşında bir platoya ulaşır ve bunu orta yaştan itibaren karaciğer ağırlığında kademeli bir azalma izler. Organın ağırlığı 1200-1800 gr civarındadır. Erkeklerde ortalama 1500 gr, kadınlarda 1300 gr kadardır. Karaciğer yaklaşık bir kg kan içerdiğinden canlıda ağırlığı yaklaşık 2500 gr olur. Karaciğerin vücut ağırlığına oranı, bebeklikten erişkinliğe kadar büyüme ile birlikte azalır. Karaciğer ağırlığı bebeklikte vücut ağırlığının %4-5'iyken yetişkinlikte ise yaklaşık %2 kadardır (Drake ve diğerleri, 2009; Arıncı ve Elhan, 2014; Standring ve diğerleri, 2016; Waschke ve diğerleri, 2017).

Karaciğerin rengi kırmızımsı kahverengidir, ancak yağ içeriğine bağlı olarak değişebilir. Obezite, karaciğerdeki aşırı yağın (steatoz) en yaygın nedenidir. Böyle bir durumda karaciğer yağ içeriği arttıkça daha sarımsı bir renge dönüşür ve venöz tıkanıklık oluşmasıyla mavimsi bir renk alır. Elastik yapıda olmasına rağmen sınırlı bir gerginliğe sahiptir. Bu sebeple travmalar sonucunda kolaylıkla parçalanabilir. Göğüs kafesi içerisinde korunuyor olması organın bir dereceye kadar zarar görmesini önlese de karaciğer rüptüre olma (yırılma) bakımından dalaktan sonra ikinci sırada bulunur. Böyle zamanlarda en sık düşünülmesi gereken durum kanama miktarının oldukça fazla olabileceğidir. Çünkü karaciğerin damar desteği yoğundur ve travmatik durumlarda kanama miktarı oldukça fazladır. Çevresindeki organların yaptığı baskı sonucu karaciğerin üzerinde çukurlar, oluklar ve çentikler oluşur. Ayrıca parankimatöz bir organ olan karaciğer yüksek derecede rejenerasyon özelliğine sahiptir (Arıncı ve Elhan, 2014; Standring ve diğerleri, 2016; Waschke ve diğerleri, 2017).

Karaciğer V. costae ile planum subcostale arasında konumlanır. Columna vertebralis hizasına göre bu seviye sekizinci torakal vertebra ile üçüncü lomber vertebra (T8-L3) arasındadır. Sağ lobun en üst noktası doğum yapmamış kadınlarda ve erkeklerde sağ linea medioclavicularis'in meme başını kestiği noktanın 1 cm altı olarak tanımlanır. Sol lobun en üst noktası ise VI. costae'nın üst sınırına uzanır. Yatan kişide bu seviyeler 1-2 cm yukarı çıkar. Karaciğer üst kısmı diaphragma ile sınırlanırken, alt kenarı arcus costalis seviyesindedir. Üç yaşına kadar bu kenar arcus costalis'i geçerken yetişkin bireylerde karın palpasyonu yapıldığında karaciğer arcus costalis'i geçmez. Karaciğerin büyümesinin dışında lokalizasyonunu etkileyen akciğerlerin büyümesi ve diaphragma'nın pozisyonundaki değişiklikler bu seviyeyi etkiler. Şişman veya özellikle m. rectus abdominis'i gelişmiş yetişkin bireylerde palpe edilmesi zorken zayıf bireylerde arcus costalis'in bir parmak altında palpe edilebilir (Drake ve diğerleri, 2009; Dalley ve diğerleri, 2011; Arıncı ve Elhan, 2014; Standring ve diğerleri, 2016; Waschke ve diğerleri, 2017).

2.3.2. Karaciğerin fonksiyonu

Karaciğerin yaşam için gerekli ve çok önem arz eden fonksiyonları vardır. Karaciğer, homeostaz, beslenme ve immün savunma için gerekli olan çok çeşitli metabolik aktiviteleri gerçekleştirir. Bağırsakta emilen gıda maddeleri genelde portal ven yoluyla (amino asit, glikoz, yağ asidi, vitaminler) ya da sistemik kan dolaşımıyla (yağlar lipoprotein olarak) karaciğere gelir. Üre ve aminoasitlerin oluşumu, glikojenin depolanması, yağ metabolizması ve depolanması, heparin, protrombin, plazma proteinleri ve fibrojenin sentezi karaciğerde gerçekleşir. Bazı metabolik döngülerin sadece karaciğerde başlaması onun merkezi metabolizma organı olduğunu ortaya koyar. Farklı plazma proteinleri, pıhtılaşma faktörleri ve immün savunma sisteminin tamamlayıcı proteinlerini sentezler. Hormon üretimi yaparak endokrin bez görevi görür. Glikozu ihtiyaca göre glikojene dönüştürülür. Farklı vitaminler (vitamin A, D vb.), demir ve bakır depolanır. Diğer birçok biyokimyasal reaksiyonda yer alır. Bu işlemlerin çoğu ekzotermik olduğundan, vücudun özellikle istirahat halindeki termal enerji üretiminin önemli bir kısmı karaciğer tarafından sağlanır (Yıldırım, 2013; Arıncı ve Elhan, 2014; Standring ve diğerleri, 2016; Waschke ve diğerleri, 2017).

Tüm karaciğer hücreleri yıpranan eritrositlerin hemoglobininin safra pigmentleri ve tuzu sürekli olarak sentezleyip salgılar. Günde yaklaşık 700ml-1200ml arasında safra üretilir.

Böylece ekzokrin bez özelliği gösterir. Safra içeriğinde su, bilirubin, bolca safra tuzları, lesitin, kolesterol ve elektrolitler bulunur. Safra tuzları yağlar üzerinde deterjan etkisi oluşturarak yağların yüzey alanını artırarak suda çözünmelerini sağlar ve yaklaşık %94'ü ileum'un son kısmında emilerek tekrar karaciğere iletilir. Safra, safra kesesinde depolanır ve gıda alımına bağlı özelleşmiş kanal sistemiyle duodenum'un ikinci bölümü olan pars descendens duodeni'ye papilla duodeni major ile dökülür. Kırmızı kan hücrelerinin yıkılması sonucunda safranin pigmenti olan bilirubin oluşur. Karaciğer, gıda çeşidi tüketimine bağlı kolesterolün merkezi üretim yeridir. Kolesterol, safranin ana maddesi olan safra asidine dönüştürülür. Böylece safra yoluyla bağırsağa boşaltılan kolesterolün atılımı sağlanır ve yağların sindirimine de yardımcı olur (Drake ve diğerleri, 2009; Arıncı ve Elhan, 2014; Standring ve diğerleri, 2016; Waschke ve diğerleri, 2017)

Böbreklerden sonra ikinci büyük boşaltım organı olan karaciğer vücutta oluşan veya dışardan gelen yabancı maddelerin parçalanması ve kandan uzaklaştırılmasında önemlidir. Bu tür maddeler karaciğerde detoksifiye edilir ve safra aracılığıyla bağırsaklara ya da böbrekler yardımıyla atılması için kana verilir. Karaciğerde spesifik hücre tipleri immün savunmasında rol oynar. Fagositoz yapma özelliği bulunan Kupffer hücreleri karaciğer sinüzoidlerinden geçen kandaki yabancı maddeleri temizler. V. porta hepatis ile v. cava inferior arasında önemli bir konumda bulunan karaciğer ayrıca a. hepatica propria'dan kan alır. Tüm fonksiyonları gerçekleştirmek için kandaki total oksijenin yaklaşık %12'sine kullanır. Karaciğerin içerisinden her dakika 1500 ml kan geçer. Karaciğer sadece fetal dönemde kan yapıcı (hemopoez, hematopoez) bir organdır. Eritrositlerin hemolizinden (yıkımından) sorumludur. Kemik iliği eksikliği olduğu durumlarda ise kan yapımını destekler (Drake ve diğerleri, 2009; Dalley ve diğerleri, 2011; Yıldırım, 2013; Arıncı ve Elhan, 2014; Standring ve diğerleri, 2016; Waschke ve diğerleri, 2017).

2.3.3. Karaciğer topografisi ve komşulukları

İntraperitoneal bir organ olan hepar, cavitas abdominalis'in sağ üst kadrınının büyük bölümüne yerleşmiştir. Karın boşluğundaki konumu bireyin vücut yapısına, pozisyonuna ve solunumuna göre değişiklik gösterebilir. Kişi ayaktayken biraz aşağı iner, yatar pozisyonda biraz daha yukarı pozisyon alır. Özellikle sırt üstü yatışta biraz arkaya ve yukarıya çıkar. Diaphragma ile yapışık olmasından dolayı inspirasyonda aşağı inerken ekspirasyonda yükselir.

Kişide yaş ilerledikçe biraz daha aşağıda konumlanır (Yıldırım, 2004; Drake ve diğerleri, 2009; Arıncı ve Elhan, 2014; Standring ve diğerleri, 2016; Waschke ve diğerleri, 2017).

Diaphragma normal pozisyonunda iken, karaciğerin sağ lobunun üst kenarının izdüşümü dördüncü interkostal aralıkta bulunur. Buradan sola doğru aşağı ilerleyerek sağ beşinci kıkırdak kostayı geçtikten sonra processus xiphoideus tabanına ulaşır. Sol lob midenin önünde yerleşir ve üst kenarının izdüşümü V. costae'nın biraz altında bulunur. Arkada karaciğerin üst sınırı linea mediana posterior üzerinde dokuzuncu göğüs omuru cisminden başlayarak, sağ linea paravertebralis'in onuncu interkostal aralığı çaprazladığı yere gelir. Daha sonra sağ linea axillaris'in yedinci interkostal aralığı çaprazladığı yere ulaşır. Arkada karaciğerin alt sınırı linea mediana posterior üzerinde on birinci torakal vertebranın korpusundan başlayarak sağ on ikinci interkostal aralığı çaprazladığı yere gelir. Daha sonra onuncu kıkırdak kosta ile sağ IX. costae'nın birleştiği yerden sola ilerleyerek sol yedi ve sekizinci kıkırdak kostaların birleştiği yerde sol arcus costalis'e ulaşır (Arıncı ve Elhan, 2014; Standring ve diğerleri, 2016; Waschke ve diğerleri, 2017).

Karaciğer önde tarafta diaphragma, processus xiphoideus, sağ ve sol arcus costalis ve karın ön duvarı ile, arka tarafta diaphragma, safra kesesi, sağ böbrek, v. cava inferior, flexura coli dextra, özefagus, duodenum ve midenin fundus bölümü ile komşuluk yapmaktadır (Yıldırım, 2004; Arıncı ve Elhan, 2014; Standring ve diğerleri, 2016).

2.3.4. Karaciğer yüzleri

Hepar genellikle üst, ön, sağ, arka ve alt yüzeylere sahip olarak tanımlanır ve belirgin bir alt sınırı vardır. Bununla birlikte, üst, ön, arka ve sağ yüzeyler facies diaphragmatica olarak gruplandırılır. Böylece facies diaphragmatica ve facies visceralis olarak isimlendirilen iki yüzü, margo inferior (anterior) ve margo posterior olarak isimlendirilen iki kenarı bulunur (Drake ve diğerleri, 2009; Arıncı ve Elhan, 2014; Standring ve diğerleri, 2016; Waschke ve diğerleri, 2017).

Facies diaphragmatica, diaphragma'nın alt tarafıyla komşuluk yaptığı yüzüdür. Pars superior (üst yüz), pars anterior (ön yüz), pars dextra (sağ yüz) ve pars posterior (arka yüz) olmak üzere dört bölümde incelenir (Resim 3) (Drake ve diğerleri, 2009; Standring ve diğerleri, 2016; Waschke ve diğerleri, 2017).

a. Pars superior: En büyük yüzey olan pars superior diaphragma'nın hemen altında bulunur. Diaphragma, sağda basis pulmonis ve pleura, solda kalp ve pericardium ile komşuluk yapar. Orta kısmında kalbin oturduğu yerde sığ bir çukur oluşur. Buraya impressio cardiaca denir. Arka yüzünde lig. falciforme'nin iki yaprağının ayrıldığı küçük üçgen bir alan dışında büyük bölümü peritoneum ile örtülüdür (Drake ve diğerleri, 2009; Arıncı ve Elhan, 2014; Standring ve diğerleri, 2016; Waschke ve diğerleri, 2017).

b. Pars anterior: Ön yüzey üçgen şeklinde ve dışbükeydir. Sağ tarafta altıncı ile onuncu kıkırdak ve kemik kostalar, solda ise yedinci ve sekizinci kostalar arasındadır. Büyük kısmı diaphragma ile temas halindedir. Processus xiphoideus'un hemen altındaki bölümü karın ön duvarı ile komşuluk yapar. Lig. falciforme hepatis'in bulunduğu yer dışında peritoneum ile örtülüdür. Ayrıca lig. falciforme hepatis karaciğeri lobus dexter et sinister olmak üzere iki loba böler (Arıncı ve Elhan, 2014; Standring ve diğerleri, 2016; Waschke ve diğerleri, 2017).

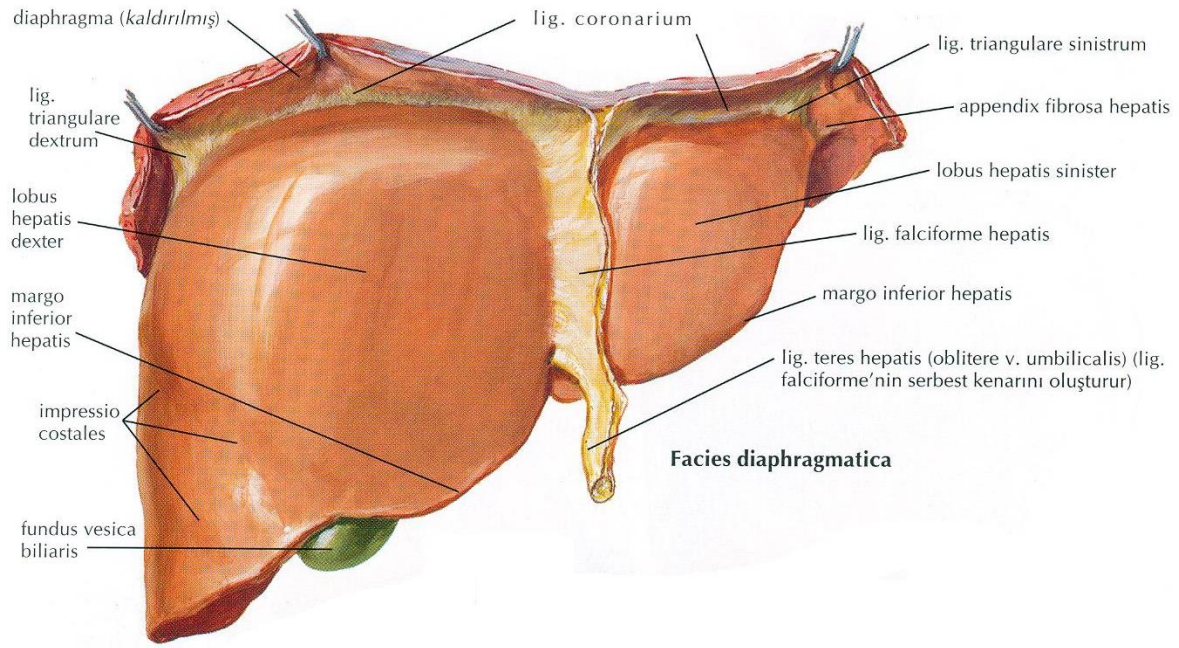
c. Pars dextra: Sağ yüzey peritonla kaplıdır. Burası sağ akciğer ve plevra ile 7-11. kaburgalardan ayrılan diaphragma'nın sağ kubbesine bitişik olarak uzanır. Bu yüzde kostaların izleri impressio costales bulunur. Karaciğer biyopsileri için tercih edilen yer olması açısından önemlidir (Drake ve diğerleri, 2009; Arıncı ve Elhan, 2014; Standring ve diğerleri, 2016; Waschke ve diğerleri, 2017).

d. Pars posterior: Karaciğerin sağda geniş, solda dar olup diaphragma ile temas eden peritonsuz kısmıdır. Bu bölüm alttan ve üstten lig. coronarium hepatis tarafından çevrelenmiştir. Diaphragma yapışık olduğundan pars affixa faciei diaphragmaticae (çıplak alan), peritonsuz olduğu için area nuda adını alır. Area nuda'nın küçük bir kısmı pars superior bölümüne aittir (Standring ve diğerleri, 2016; Waschke ve diğerleri, 2017).

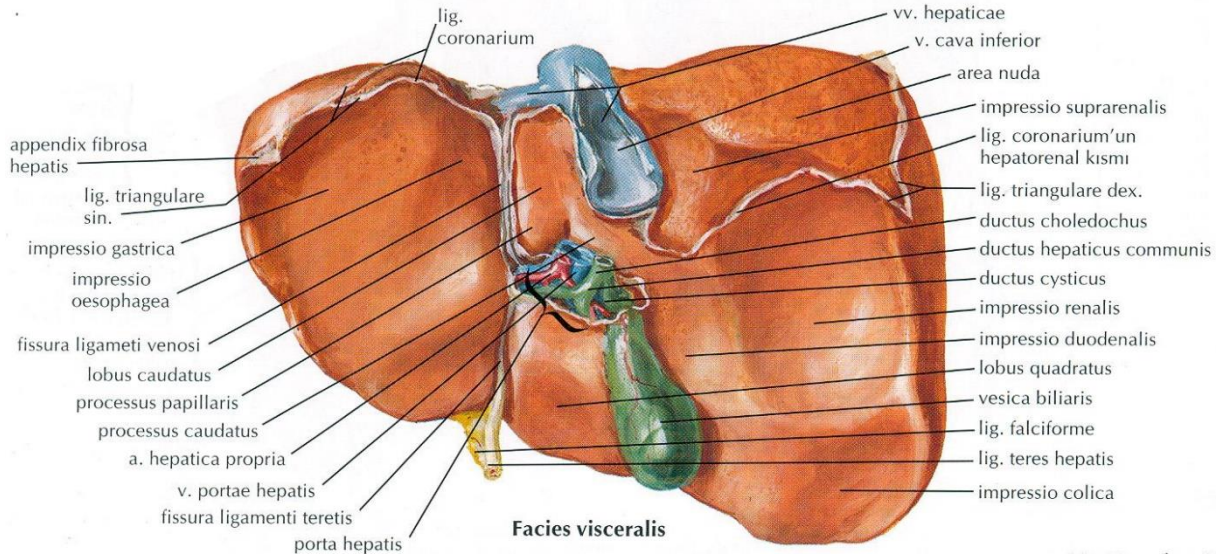
Bu yüzeyin sağ kısmında sulcus venae cavae denilen v. cava inferior'un yerleştiği oluk vardır. Bu sulcusun üst kısmında v. hepatica'ların açıldığı delikler, iki veya üç cm solunda ise fissura ligamenti venosi vardır. Fissura ligamenti venosi, lig. venosum'un bulunduğu bir yarıktır. Lig. venosum ise embriyonal süreçte işlev gören ductus venosus'un kapanması ile oluşmuştur. Sol tarafında oesophagus'un mide ile birleştiği bölümünün oluşturduğu oluk bulunur. Buraya impressio oesophagea denir. Karaciğere yapılacak cerrahi girişimler pars posterior'dan yapılır (Drake ve diğerleri, 2009; Arıncı ve Elhan, 2014; Standring ve diğerleri, 2016; Waschke ve diğerleri, 2017).

Facies visceralis, abdominal organlar ile komşu olan, arkaya ve hafif sola bakan içbükey alt yüzüdür. Komşuluk yaptığı organlara ait oluğa ve çukura benzer izler vardır. Facies

visceralis'in ortasında H harfine benzeyen bir yapı bulunur. H harfinin sağ kısmını sulcus sagittalis dextra, sol kısmını ise fissura sagittalis sinistra şekillendirir. Sulcus sagittalis dextra'nın ön yarısında vesica biliaris'in yerleştiği fossa vesica biliaris arka yarısında ise v. cava inferior yerleştiği sulcus venae cavae bulunur. Sağ m. rectus abdominis'in dış kenarının sağ arcus costalis'i kestiği yer sulcus sagittalis dextra'nın ön ucuna uyar ve burası safra kesesinin muayenesinde önemli nokta olan Murphy noktası olarak tanımlanır (Resim 4) (Yıldırım, 2013; Arıncı ve Elhan, 2014; Standring ve diğerleri, 2016; Waschke ve diğerleri, 2017).



Resim 3. Karaciğerin önden görünümü (Netter, 2019)



Resim 4. Karaciğerin arkadan görünümü (Netter, 2019)

Fissura sagittalis sinistra'nın anterior kısmını fissura ligamenti teretis, arka kısmını fissura ligamenti venosi oluşturur. Fissura ligamenti teretis'te lig. teres hepatis, fissura ligamenti venosi'de lig. venosum vardır. Sağ ve solda uzunlamasına iki yarığın ortasında enine uzanan H harfi şeklinde oluşuma porta hepatis denir. Porta hepatis bu yüzü dört alana böler. Sulcus sagittalis dextra'nın sağ kısmında lobus hepatis dexter, fissura sagittalis sinistra'nın sol kısmında ise lobus hepatis sinister olarak isimlendirilir. Her iki uzunlamasına seyreden yarık arasında bulunan loblardan, porta hepatis'in önündekine lobus quadratus, arkasındakine ise lobus caudatus adını verilir. Bu iki lob lobus hepatis sinister'in fonksiyonel bir bölümüdür. Lobus caudatus'un alt yüzünde porta hepatis'e doğru uzanan processus papillaris, sağa doğru uzanan processus caudalis olarak isimlendirilen iki adet uzantısı vardır. Proc. caudalis, v. cava inferior'un hemen ön tarafında bulunur. Sol lobun posteroinferior yüzeyinde lobus caudatus ve fissura lig. venosi'nin yakınında impressio gastrica'nın lateralinde, porta hepatis'in medialinde bulunan yuvarlak çıkıntıya tuber omentale hepatis denir. Bu çıkıntı curvatura gastrica minor'a uzanır (Drake ve diğerleri, 2009; Arıncı ve Elhan, 2014; Standring ve diğerleri, 2016; Waschke ve diğerleri, 2017).

Facies visceralis'in porta hepatis, sulcus venae cavae, fossa vesica biliaris, fissura ligamenti venosi ve fissura ligamenti teretis dışında geri kalan bölümü peritoneum viscerale ile örtülüdür. Bu yüzdeki peritoneum bulbus duodeni ile midedeki curvatura minor'a kadar uzanarak omentum minus olarak isimlendirilen yapıyı oluşturur. İki yapraklı olan bu yapı porta hepatis'de birbirinden ayrılarak karaciğerin inferior yüzünü kaplar ve ayrıca porta hepatis'e ulaşan yapıları da sarar (Standring ve diğerleri, 2016; Waschke ve diğerleri, 2017)

Facies visceralis'de komşuluk yaptığı yapıların izleri bulunur. Sağ tarafta arkadan öne doğru impressio suprarenalis'in bir kısmı, impressio renalis ve impressio colica; sol tarafta ise impressio gastrica olarak isimlendirilen komşu organların yaptığı izler görülür. Impressio gastrica'ya mide, impressio colica'ya flexura coli dextra, impressio duodenalis'e ise pars descendens duodeni, impressio renalis'e renalis dexter, impressio suprarenalis'e gl. suprarenalis dexter oturur. (Drake ve diğerleri, 2009; Arıncı ve Elhan, 2014; Standring ve diğerleri, 2016).

2.3.4.1. Porta hepatis

Porta hepatis, karaciğerin alt yüzeyinde derin enine bir fissürdür. Önde lobus quadratus ile arkada proc. caudalis arasında yer alır. Karaciğerin alt yüzünde sağ ve solda bulunan iki

uzunlamasına oluđu tam ortada birbirine birleřtiren üçüncü bir oluk ile oluřan H harfi řeklinde bir yapıdır. Porta hepatis beř cm uzunluđuunda, bir ile iki cm arası geniřliđuindedir. Porta hepatis'e v. portae hepatis, a. hepatica propria ve plexus hepaticus (sempatik ve parasempatik sinir liflerini iđerir) girer. Safra kanalları (ductus hepaticus dexter ve sinister) ile lenf damarları ıkar (Arıncı ve Elhan, 2014; Standring ve diđerleri, 2016; Waschke ve diđerleri, 2017).

Ductus hepaticus dexter ve sinister porta hepatis'in sađında birleřerek ductus hepaticus communis'i oluřturur. Ductus hepaticus communis'in sol önünde a. hepatica propria, porta hepatis'e girer ve sonra sađ ve sol loba giden iki dala ayrılır. V. porta hepatis, ductus hepaticus'un arkasında yerleřim gösterir. Ductus hepaticus dexter ve sinister genellikle v. porta hepatis ve dallarının önünde yer alır. A. hepatica propria ve dalları bu iki yapının arasında bulunur. Bazen a. hepatica propria'nın r. dexter'i ductus hepaticus communis'in önünde yer alabilir. Bu varyasyon hepatikojejunostomi ile safra kanalı (ductus cysticus) rekonstrüksiyonu sırasında önemlidir. Sempatik ve parasempatik sinir liflerinden oluřan sinir ađının (plexus hepaticus) lifleri damarların çevresinde karaciđerin iine girer. Porta hepatis'de bulunan lenf nodülleri karaciđer ve safra kesesinden lenf sıvısını alırken lenfatikleri nodi lymphatici coeliaci'ye dökülür (Drake ve diđerleri, 2009; Arıncı ve Elhan, 2014; Standring ve diđerleri, 2016; Waschke ve diđerleri, 2017).

2.3. 5. Karaciđerin kenarları

Hepar'ın margo posterior hepatis ve margo inferior hepatis olmak üzere iki kenarı bulunur. Margo posterior hepatis (arka kenar); facies visceralis ve facies diaphragmatica arasında oluřan bu kenar sađ tarafta künte olup sola dođru gittike inceler. Margo inferior hepatis (alt kenar); facies visceralis ile facies diaphragmatica arasında ön, kısmen yan tarafta oluřan bu kenarın sađ ucu biraz künte olup, alt kenarının öndeki kısmı ince ve keskindir. Bu kenarın orta hattının sađ tarafında, fissura ligamenti teretis'in bařlangı kısmı olan incisura ligamenti teretis denilen bir entik yer alır. Buradan lig. teres hepatis geer. Orta hattın dört veya beř cm sađ kısmında incisura vesicalis adı verilen ikinci bir entik bulunur. Sađ m. rectus abdominis'in lateral kenarının sađ arcus costalis'i kestiđi yere uyar. Bu entikte safranın fundusu, alt kenarı bir cm kadar ařar. Burası safra kesesinin muayenesinde önemli nokta olan Murphy noktası olarak da tanımlanır (Resim 3) (Drake ve diđerleri, 2009; Dalley ve diđerleri, 2011; Arıncı ve Elhan, 2014; Standring ve diđerleri, 2016; Waschke ve diđerleri, 2017).

2.3.6. Karaciğerin lobları

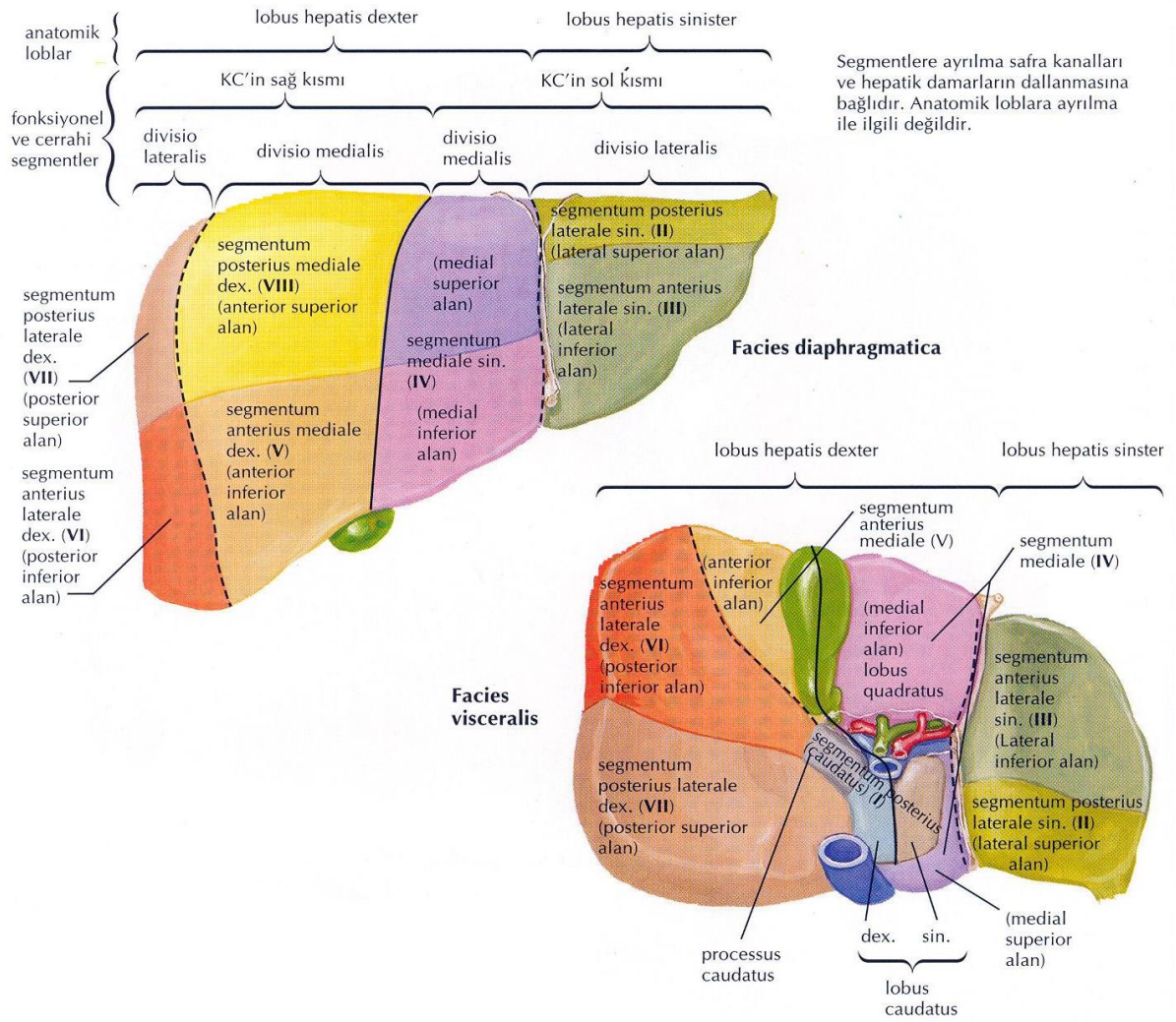
Lig. falciforme hepatis, facies diaphragmatica'yı lobus hepatis dexter et lobus hepatis sinister olarak isimlendirilen iki loba, sulcus sagittalis dextra ve fissura sagittalis sinistra ise facies visceralis'i dört loba ayırır. Fissura sagittalis sinistra'nın sol tarafında kalan kısım lobus hepatis sinister, sulcus sagittalis dextra'nın sağ tarafında kalan kısım lobus hepatis dexter olarak adlandırılır. Bu iki oluşun arasındaki bölümde, v. porta hepatis'in arkasında kalan kısım lobus caudatus, önündeki kısım lobus quadratus adını alır (Drake ve diğerleri, 2009; Arıncı ve Elhan, 2014; Standring ve diğerleri, 2016; Waschke ve diğerleri, 2017)

Lobus hepatis dexter, tüm yüzeylere katkıda bulunan hacim olarak en büyük lobudur. Regio hypochondriaca dextra'da konumlanır. Sınırlarını facies visceralis'te fissura sagittalis sinistra, facies diaphragmatica'da ise lig. falciforme hepatis oluşturur.

Lobus hepatis sinister, sağ lobdan daha ince ve sol üst tarafa doğru uzanan eden ince bir uç kısmı vardır. Bu uç genellikle linea medioclavicularis'e kadar uzanır. Regio epigastrium ve bir miktar regio hypochondricum sinistra'da konumlanır.

Lobus quadratus, dörtgen biçimindedir. Porta hepatis'in önünde, lig. teres'in oluşturduğu oluşun sağında bir çıkıntı şeklinde bulunur. Sağ tarafta fossa vesicae biliaris, solda fissura ligamenti teretis, önde margo inferior'un bir kısmı ve arkada porta hepatis ile sınırlanır.

Lobus caudatus, karaciğerin en küçük lobudur. Lig. venosum tarafından oluşan oluşun sağında bulunur. Önünde porta hepatis, solda fissura ligamenti venosi ve sağ tarafta ise sulcus vena cava inferior ile sınırlanmıştır. Lobus caudatus'un ön bölümünde iki uzantısı vardır. Sol da ve daha kalın olanına processus papillaris ve sağda olanına processus caudalis denir (Resim 5) (Drake ve diğerleri, 2009; Arıncı ve Elhan, 2014; Standring ve diğerleri, 2016; Waschke ve diğerleri, 2017).



Resim 5. Karaciğerin lobları ve segmentasyonu (Netter, 2019)

2.3.7. Karaciğerin segmentleri

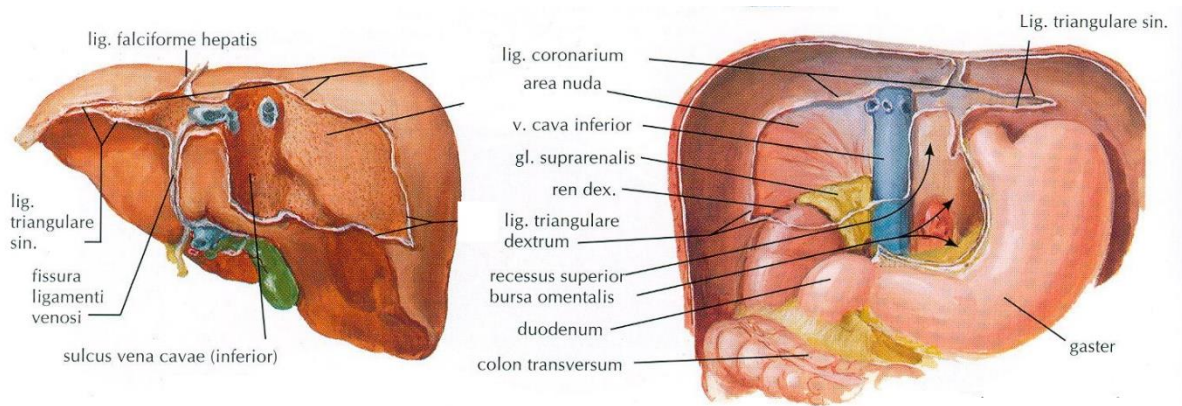
Karaciğerin en küçük birimi olan lobuli hepatis'ler birleşerek karaciğer segmentlerini oluştururlar. Bu segmentler a. hepatica propria, v. portae hepatis ve intrahepatik safra yollarının karaciğer dokusu içerisine dağılmasına göre şekillenir ve karaciğer lobları segmentlerden oluşmuştur. Bu segmental yapı özellikle cerrahi müdahale açısından önemlidir. Gerekliğinde bir lob çıkarılacağına segmentin çıkarılması hastalığın tedavisi için önem arz eder. Karaciğeri sulcus sagittalis sinistra, pars dextra hepatis ve pars sinistra hepatis olarak iki bölüme ayırır. Karaciğer segmentasyonu Tablo 1'de verilmiştir (Resim 5) (Drake ve diğerleri, 2009; Dalley ve diğerleri, 2011; Arıncı ve Elhan, 2014; Standring ve diğerleri, 2016; Waschke ve diğerleri, 2017).

Tablo 1. Karaciğerin segmentasyon dağılımı (Arıncı ve Elhan, 2014)

Pars hepatis dextra		Pars hepatis sinistra	
Divisio medialis dextra	Divisio lateralis dextra	Divisio lateralis sinistra	Divisio medialis sinistra
Segmentum anterius mediale dextrum; Segmentum V	Segmentum anterius laterale dextrum; Segmentum VI	Segmentum posterius laterale sinistrum; Segmentum II	Segmentum mediale sinistrum; Segmentum VI
Segmentum posterius mediale dextrum; Segmentum VIII	Segmentum posterius mediale dextrum; Segmentum VIII	Segmentum posterius mediale dextrum; Segmentum VIII	Pars posterior hepatis; Lobus caudatus Segmentum posterius; Lobus caudatus Segmentum I

2.3.8. Karaciğerin peritoneum durumu ve bağları

Karaciğerin büyük bir kısmı peritoneum ile sarılı olup periton olmayan bölümleri dışında intraperitoneal bir organdır. Karaciğerin peritonsuz kısımları, area nuda, lig. falciforme hepatis'i örttüğü yer, fossa vesicae biliaris, , sulcus vena cava, fissura ligamenti teretis, fissura ligamenti venosi ve porta hepatis'dir (Resim 6) (Arıncı ve Elhan, 2014).



Resim 6. Karaciğerin peritoneum durumu ve bağları (Netter, 2019)

2.3.8.1. Karaciğerin bağları

Karaciğeri örten peritoneum, karın boşluğunun farklı kısımlarına uzanırken, birtakım bağlar oluşturur. Karaciğer bu bağlar sayesinde karın ön duvarına ve diaphragma'ya tutunur.

a. Lig. falciforme hepatis

Karaciğerin facies diaphragmatica'sındaki peritoneum yapraklarının bir araya gelerek oluşturduğu bir bağıdır. Embriyodaki ventral mezogastrium'dan köken alan lig. falciforme hepatis karın ön duvarına bağlanarak göbeğe kadar uzanır. Bu bağıın iki yaprağı, karın ön duvarının arka yüzeyinden başlayarak orta hattaki diaphragma'nın alt yüzeyini arkadan ve hafifçe sağından geçer ve karaciğerin ön ve üst yüzlerine yapışır. Bu iki yaprak üstte ve arkada tekrar ayrılarak lig. coronarium'un üst yapraklarını (lamina superior), yan kısımlarda ise lig. coronarium'un alt yapraklarıyla (lamina inferior) birleşerek lig. triangulare dextrum ve lig. triangulare sinistrum'u biçimlendirir. Lig. falciforme hepatis içerisinde vv. paraumbilicales, aşağıda olan bölümünün içerisinde ise v. umbilicalis'ler bulunur. V. umbilicalis daha sonra tıkanarak lig. teres hepatis'i oluşturur (Resim 6) (Arıncı ve Elhan, 2014; Standring ve diğerleri, 2016; Waschke ve diğerleri, 2017).

b. Lig. teres hepatis

Lig. falciforme hepatis'in aşağısında uzanarak göbeğe kadar giden bağıdır. Embriyonel dönemde aktif olan v. umbilicalis bu bağıın içerisinde bulunur. Doğum sonrası ductus venosus ile beraber kapanıp fibröz bir band halini alarak porta hepatis'e gelir. Burada lig. venosum'la birleşir (Arıncı ve Elhan, 2014; Standring ve diğerleri, 2016; Waschke ve diğerleri, 2017).

c. Lig. coronarium hepatis

Karaciğerin pars anterior'unu örten peritoneum diaphragma'nın alt yüzüne gelerek ön tarafa geçer. Arka yüzünü örten peritoneum diaphragma'nın alt yüzüne gelerek arka tarafa geçer. Böylece karaciğeri taç şeklinde sarar. Lamina superior ve inferior olarak isimlendirilen iki yapraktan oluşan bu bağıın yaprakları arasında bir boşluk bulunur. Peritonsuz olan bu alana area nuda denir. Karaciğer burada gevşek bir bağı dokusu aracılığıyla diaphragma'ya yapışıktır (Resim 6) (Arıncı ve Elhan, 2014; Standring ve diğerleri, 2016; Waschke ve diğerleri, 2017).

d. Lig. hepatorenale

Lig. coronarium hepatis'in alt yaprağı, sağ böbrek ve böbreküstü bezlerinin ön tarafına doğru uzanarak karaciğer ile sağ böbreği birbirine bağlar (Arıncı ve Elhan, 2014; Standring ve diğerleri, 2016; Waschke ve diğerleri, 2017).

e. Lig. triangulare dextrum

Peritonsuz alan olan area nuda'nın sağ yan sınırında yer alan lig. coronarium hepatis'in üst ve alt yapraklarının birleşmesiyle oluşan kısa bir bağıdır (Resim 6) (Arıncı ve Elhan, 2014; Standring ve diğerleri, 2016; Waschke ve diğerleri, 2017).

f. Lig. triangulare sinistrum:

Peritonsuz alan olan area nuda'nın sol yan sınırında yer alan lig. coronarium hepatis'in üst ve alt yapraklarının birleşmesiyle oluşan çift katlı ve değişken uzunlukta bir bağıdır. Uç bölümünde appendix fibrosa hepatis adı verilen bir bağ dokusu uzantısı bulunur (Resim 6) (; Arıncı ve Elhan, 2014; Standring ve diğerleri, 2016).

Omentum minus

Curvatura ventriculi minor ve bulbus duodeni'den karaciğerin alt yüzüne uzanan çift katlı peritondan oluşan bir yapıdır. Bu yapının porta hepatis'ten midenin curvatura ventriculi minor'una uzanan kısmına lig. hepatogastricum denir. Porta hepatis'ten bulbus duodeni'ye uzanan kısmına ise lig. hepatoduodenale denir. Lig. hepatogastricum'un kalın ve gergin olan midenin pars cardiaca'sına yakın kısmına portio tensa; gevşek kısmına ise portio flaccida denir. Omentum minus'un iki katmanı porta hepatisteki yapıları çevrelemek için birbirinden ayrılır ve ince fibröz bir fasya olarak porta hepatis'in alt ucundan fissura ligamenti teretis'e doğru uzanır (Arıncı ve Elhan, 2014; Standring ve diğerleri, 2016; Waschke ve diğerleri, 2017).

2.3.9. Karaciğeri yerinde tutan oluşumlar

Karaciğer kan ile birlikte yaklaşık 2,5 kg ağırlığına rağmen hem statik hem de dinamik faktörlerle karnın sağ üst kadranında stabilize durmakta ve aşağı kaymamaktadır. İspirasyon esnasında diaphragma'yla beraber aşağı iner (Arıncı ve Elhan, 2014; Standring ve diğerleri, 2016; Waschke ve diğerleri, 2017).

Karaciğerin pozisyonunu korumasını sağlayan en önemli etken karın boşluğunun negatif basıncıdır. Diğer organlarla olan komşuluğu özellikle bazı organların üzerinde bulunması konumunu korumada önem arz eder. Ayrıca omentum minus aracılığıyla komşu yapılara bağlanır. Area nuda diaphragma'ya tutunmasını sağlayarak pozisyonunu korumaya yardımcı olur. Peritoneum bağlarından lig. coronarium, lig. triangulare dextrum ve sinistrum yerinde kalmasını desteklerken lig. falciforme hepatis sadece yanlara doğru hareketini kısıtlar. V. hepatica'lar sayesinde v. cava inferior'a tutunan karaciğer, böylelikle yukarıya asılı kalır (Arıncı ve Elhan, 2014; Standring ve diğerleri, 2016).

2.3.10. Karaciğerin arteriyal ve venöz dolaşımı

Damar desteği oldukça zengin olan karaciğere kan v. portae hepatis ve a. hepatica propria'dan gelir. Fakat bu damarların getirdiği kanın niteliği ve miktarı birbirinden farklıdır. Truncus coeliacus'tan çıkan a. hepatica communis'in devamı olan a. hepatica propria karaciğere gelen kanın yaklaşık %30'nu sağlar ve oksijen açısından oldukça zengin kan taşıyarak karaciğeri besler. A. hepatica propria, lig. hepatoduodenale içine girerek porta hepatis'e uzanır. Porta hepatis'in altında r. dexter et r. sinister olarak iki dala ayrılır. R. dexter genellikle ductus hepaticus communis'in arkasında seyrederek. Bu yakınlık safra kanalı kanserlerinde sol dala göre daha erken yayılmasına neden olur. R. dexter, çoğunlukla V. ve VIII. segmenti besleyen ön dala, VI. ve VII. segmenti besleyen arka dala ayrılır. Ayrıca ön bölümü sıklıkla I. segment ve safra kesesine giden dallar verir. Safra kesesine giden dala a. cystica denir. R. sinister ise II., III. ve IV. segmentleri besler. R. dexter ve sinister'in lobus caudatus'a giden dalları vardır. R. intermedius, %45 r. sinister'den %45 r. dexter'den ve %10 oranında ise diğer arterlerden çıkabilir. Bu arter lobus quadratus ile lig. teres hepatis'i beslemektedir. Birçok kez dallanarak a. interlobularis'leri oluşturarak bir kısmı portal yapılarda, bir kısmı ise sinuzoidler içerisinde sonlanır. Kan akımı klasik bir lobülde çevreden merkeze doğrudur. Kan klasik lobülde periferden merkeze doğru akar (Arıncı ve Elhan, 2014; Standring ve diğerleri, 2016; Waschke ve diğerleri, 2017).

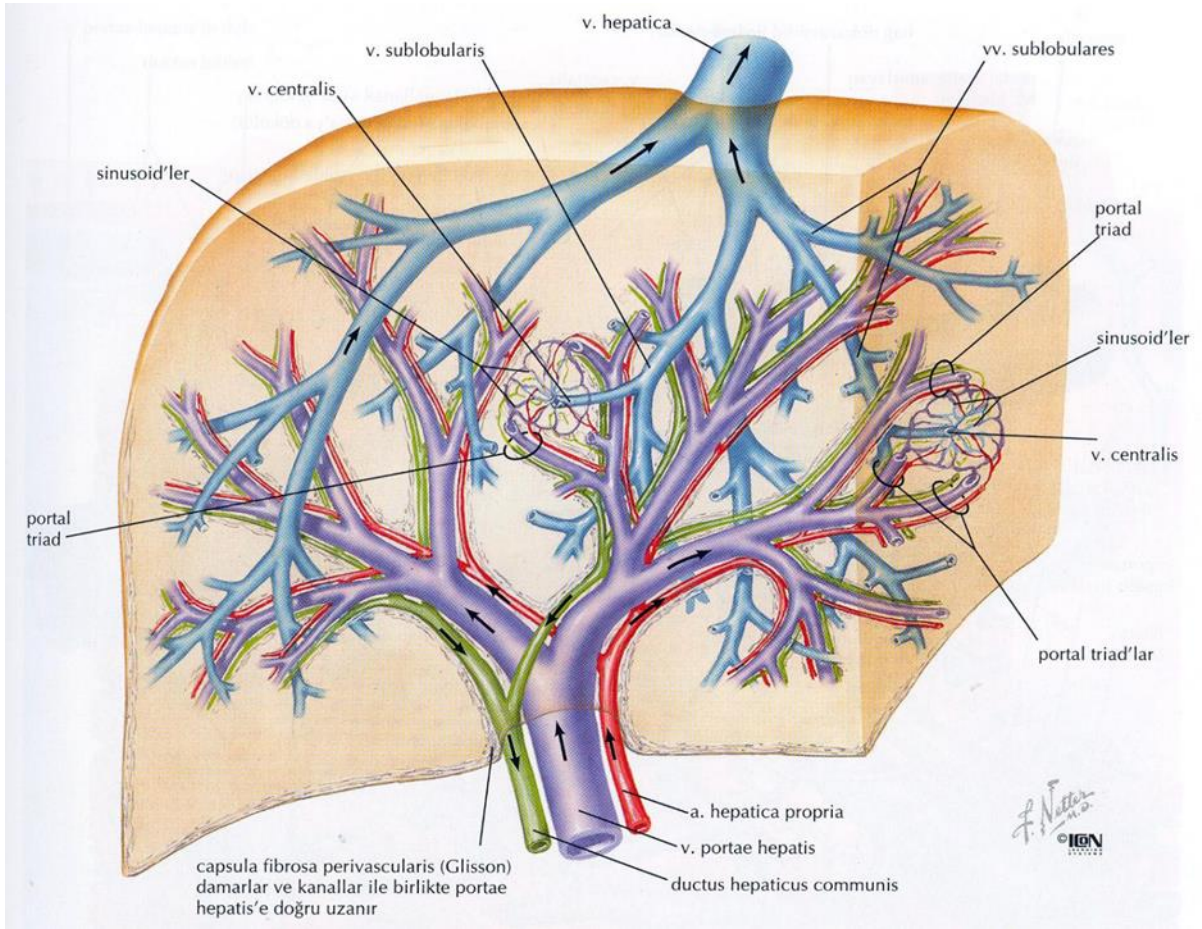
Kanın geri kalan %70'i ise v. portae hepatis aracılığıyla karaciğere gelir. V. portae hepatis'in taşıdığı kan oksijen açısından fakir, sindirim ürünlerinden zengindir. V. mesenterica superior ile v. splenica'nın (lienalis) birleşmesiyle oluşan V. porta hepatis karın boşluğundaki tek organlardan gelen sindirim ürünlerini toplar. A. hepatica propria ile birlikte lig. hepatoduodenale içinde porta hepatis'e ulaşır. Karaciğer içerisinde a. hepatica propria'nın

dallarıyla seyreden r. dexter ve r. sinister olarak iki dala ayrılır. R. dexter sağ lob segmentlerine giden iki dala ayrılır. Genellikle v. cystica r. dexter'e doğrudan dökülür. R. sinister, lobus caudatus ve quadratus'a dallar verdikten sonra lobus sinister'e girer. Sol loba girmeden hemen önce vv. paraumbrales ile bağlantı kurar. Fötal dönemde r. sinister'in dalı doğum sonrası lig. venosum olarak kalır. Aynı dal v. umbrales sinistra ile birleşip doğum sonrasında tıkanarak lig. teres hepatis'i oluşturur (Arıncı ve Elhan, 2014; Standring ve diğerleri, 2016; Waschke ve diğerleri, 2017)

Lobuli hepatis'ler spatia interlobularia'ya kadar uzanarak, epitel hücreler arasında bulunan venöz sinüzoidler içerisine dağılırlar. Buradan v. centralis'lere dökülürler. V. centralis'ler birleşip büyük çaplı venleri, bu venlerde birleşerek v. hepatica'ları oluştururlar. V. hepatica karaciğerin segment dağılımına uymaz. V. hepatica karaciğerin arka tarafındaki sulcus vena cava içerisinde ilerleyen v. cava inferior'a dökülür (Resim 7) (Arıncı ve Elhan, 2014; Standring ve diğerleri, 2016).

2.3.11. Karaciğerin lenfatik dolaşımı

Karaciğerde çoğunlukla hepatik sinüzoidlerin bir ürünü olan lenf, protein açısından zengindir. Derin ve yüzeysel yollarla lenfanın büyük kısmı porta hepatis'teki nodi lymphatici hepatici'ye, oradan çıkan lenf damarları nodi lymphatici coeliaci'yi geçip ductus thoracicus'a drene olurlar. Yüzeysel hepatik lenfatikler, karaciğer yüzeyi üzerinde dört yöne akar. Posterior yüzeyinin büyük çoğunluğu v. cava inferior çevresindeki lenfatiklere, sol lobun arka yüzeyindeki birkaç lenfatik ise hiatus oesophageus ve midenin pars cardia çevresindeki lenf düğümlerine dökülür. Karaciğerin anterior, inferior ve superior yüzlerinden gelen lenfatiklerin büyük çoğunluğu nodi lymphatici hepatici'ye boşalır. Sağ üst yüzeyden birkaç lenfatik, nodi lymphatici coeliaci dökülebilir. Derin hepatik lenfatikler, interlobüler damarların etrafındaki ince lenfatikler ile daha büyük damarları oluşturmak için birleşir. Bir kısmı foramen venae cavae çevresindeki nodi lymphatici mesenterici inferiores'e drene olur. Ancak çoğu v. portae hepatis'deki nodi lymphatici hepatici'ye boşalır (Resim 7) (Arıncı ve Elhan, 2014; Standring ve diğerleri, 2016; Waschke ve diğerleri, 2017).



Resim 7. Karaciğerin intrahepatik damar ve kanal sistemi (Netter, 2019)

2.3.12. Karaciğer sinirsel inervasyonu

Karaciğer sempatik ve parasempatik innervasyona sahiptir. Parasempatik sinir liflerini hem sağ hem sol n. vagus'tan, sempatik sinir liflerini ise nn. splanchnici'den alır. Bu sinir lifleri ilk olarak plexus coeliacus'u oluşturur. Sonra buradan çıkan lifler ise a. hepatica propria ve v. porta hepatis etrafında plexus hepaticus'u oluşturur. Plexus hepaticus'tan çıkan sinir lifleri interlobüller septumlar arasında ilerleyerek, hepatositlerin çevresinde ve kapiller arasında seyrederek sonlanırlar. Sensitif sinir lifleri, medulla spinalis'in VIII.-XI. torakal segmentlerine sempatik sinir lifleri ile seyrederek. Bu nedenle karaciğerdeki ağrılı durumlar X. interkostal sinir liflerinin yayıldığı alanlarda hissedilir. Sağ n. phrenicus'a ait bazı sinir lifleri de karaciğeri örten peritoneum üzerinde dağıldığı için karaciğeri tutan bir patoloji n. phrenicus yoluyla sağ omuz

bölgesinde (C3,4,5 dermatomlar) hissedilir (Arıncı ve Elhan, 2014; Standring ve diğerleri, 2016; Waschke ve diğerleri, 2017).

2.4. Biberiye bitkisi (*Rosmarinus Officinalis*)

Akdeniz kökenli bir bitki olan Biberiye (*Rosmarinus officinalis*), Lamiaceae familyasına ait gür bir çalıdır (Sasikumar, 2004; Rahbardar ve Hosseinzadeh, 2020). Latince kökenli bir isim olan “*Rosmarinus*” deniz damlacığı veya denizin çiği anlamına gelmektedir. Daha çok deniz kenarlarında yetişmesinden dolayı bu isimlendirme yapılmıştır. (Sasikumar, 2004; Ribeiro-Santos ve diğerleri, 2015). Halk arasında kuşdili, hasalban, akpüren olarak isimlendirilir (Malayoğlu, 2010). İğne benzeri yaprakları ile beyaz, pembe, mor ve mavi çiçekleri bulunur. Dalları bol yapraklı, çalı şeklinde, iki metreye kadar boylanabilen, karakteristik bir koku yayan her daim yeşil yapraklı, çok yıllık ve aromatik bir bitkidir (Resim 8) (González-Trujano ve diğerleri, 2007; Pérez-Fons ve diğerleri, 2010; Brewer, 2011; Rašković ve diğerleri, 2014).



Resim 8. Biberiye bitkisi (Öz, 2017).

Akdeniz iklimi içinde yetişen biberiye ülkemizde güney ve kuzeybatı anadolu ve adalarda yoğun olarak bulunur. Genelde ormanların iç kısımlarında ve dağların güneşli yamaçlarında gözlenir. Bugün, biberiye dünya çapında yetiştirilse de yayılımına baktığımızda en çok Avrupa ve Afrika'nın Akdeniz'e komşu ülkelerinde, ülkemizde ise daha çok batı ve güney sahillerinde bulunmaktadır (Al-Sereiti ve diğerleri, 1999; Sönmez, 2008; Ayoob ve diğerleri, 2018; Rahbardar ve Hosseinzadeh, 2020;) Artık tüm dünyada hoş koku yaymasından dolayı park ve yeşil alanlarda süs amaçlı aromatik bir bitki olarak yetiştirilmektedir (Ribeiro-Santos ve diğerleri, 2015; Rahbardar ve Hosseinzadeh, 2020).

Tarihte, Eski Yunan ve Romalılar tarafından hem yemekler hem de tedavi için sık kullanılmıştır. O dönemde hafıza artırdığına inanıldığı için "bağlılık" sembolü olarak ifade edilmiş ve düğünlerde gelinin tacına takılmıştır. Hipokrat, Galen ve Dioscorides (Skoridos) karaciğer rahatsızlıklarında biberiye kullanarak tedavilerini reçete etmişlerdir. Ayrıca Rönesans döneminde eczacılık alanında en çok kullanılan bitkiydi (Habtemariam, 2016). Bitkinin özü kök, gövde, yaprak, çiçek, meyve, tohum ve kabuğundan elde edilebilir. Bu nedenle taze veya kurutulmuş numuneler kullanılabilir (Vongsak ve diğerleri, 2013).

Biberiye'nin yaprakları yaygın olarak yiyeceklere tat vermek için çeşni olarak kullanılsa da bu bitki farklı tıbbi amaçlar için de yaygın olarak kullanılmaktadır (Ribeiro-Santos ve diğerleri, 2015; Ngo ve diğerleri, 2011). Biberiye 2000 yılında Uluslararası Bitki Birliği tarafından yılın bitkisi olarak seçilmiştir (İHA, 2018). İçeriğindeki sekonder metabolitler, yağlar ve besin değerleri ile oldukça önemli bir bitkidir (Begum ve diğerleri, 2013). Biberiye terapötik özelliği nedeniyle halk hekimliği, ilaç ve kozmetik alanlarında ayrıca gıda endüstrisinde çeşitli alanlarda kullanılmaktadır (Habtemariam, 2016; Kayashima T., Matsubara, 2012; Nieto ve diğerleri, 2011). Bu bitki antioksidan, antiinflamatuvar etkileriyle astımı, ateroskleroza, peptik ülseri, inflamatuvar hastalıkları ve iskemik kalp hastalığını hafifletir, (Hsieh ve diğerleri, 2007), miyokardiyal kan basıncını düşürür (Scheckel ve diğerleri, 2008; Karthik ve diğerleri, 2011), oksidatif stresin kontrolünü ve fiziksel, zihinsel yorgunluğun giderilmesini sağlar (Fernández ve diğerleri, 2014). Antianjiojenik, nöroprotektif, antikanser ve antiproliferatif etkileri de vardır (Cheung ve Tai, 2007; Yesil-Celiktas ve diğerleri, 2010; Menghini ve diğerleri, 2010; Kayashima ve diğerleri, 2012; Kontogianni ve diğerleri, 2013). Ayrıca deri hastalıklarında (Tabassum ve Hamdani, 2014), depresyon tedavisinde (Machado ve diğerleri, 2014) ve tıbbın birçok alanında rol oynayan önemli bir bitkidir. Antimikrobiyal aktivitesi nedeniyle gıda ürünlerinin raf ömrünü uzatma ve depolama sırasında kalitelerini

koruma yeteneğine sahiptir. Bu nedenle, halihazırda gıda endüstrisinde de bir biyokoruyucu olarak kullanılmaktadır (Yu ve diğerleri, 2013).

Biberiyenin farmakolojik etkilerinin çoğu, içerisinde bulunan karnosol, karnosik asit, ursolik asit, rosmarinik asit ve kafeik asit gibi ana kimyasal bileşenlerinin yüksek antioksidan aktivitesinin bir sonucudur. Bazı kaynaklarda biberiyenin güçlü antioksidan özellikleri bunların yanı sıra uçucu yağ bileşenlerine atfedilmiştir (Hussain Abdullah ve diğerleri 2013; Özgüven ve diğerleri, 2013; Baydır ve diğerleri, 2022). Genel olarak uçucu yağlar antioksidan, antienflamatuar, kanser kemoprotektif, sitotoksiste ve antimikrobiyal gibi çeşitli etkilere sahiptir (Dhifi ve diğerleri, 2016; Baydır ve diğerleri, 2022; Botsoglou, 2010). Biberiyenin içerdiği esansiyel yağlar çok aktif olduğu için antioksidan özelliği çok yüksek bitkilerden biri olarak kabul edilmektedir. (El-Demerdash ve diğerleri, 2021; Essawy ve diğerleri, 2018; Christopoulou ve diğerleri, 2021). Biberiye uçucu yağı, bitkinin karakteristik kokusuna sahip renksiz veya uçuk sarı bir sıvıdır ve çoğunlukla 1,8-cineole, camphor ve α -pinen gibi monoterpenlerden oluşur (Risaliti ve diğerleri, 2019).

2.5. Aronia melanocarpa bitkisi

Günlük öğünlerde sıklıkla kullanılan üzüksü tipte meyveler (kırmızı ve mor meyveler) kimyasal özellikleri sayesinde yüksek antioksidan kapasitesine sahiptir. Bu tip meyveler çeşitli birçok dejeneratif hastalığın tedavi ve önleme süreçlerinde rol alırlar (Kulling ve Rawel, 2008; Chrubasik ve diğerleri, 2010; Andrzejewska ve diğerleri, 2015; Oszmiański ve Lachowicz, 2016). "Süper çilek" olarak bilinen Chokeberry (*Aronia melanocarpa* L.), meyveleri olgunlaştığında parlak kırmızı veya siyah olup Kuzey Amerika ve Doğu Kanada'nın doğu bölgelerinden gelen "Rosaceae" ailesinin bir üyesidir ve tanınmış iki türü vardır (Andrzejewska ve diğerleri, 2015; Tolić ve diğerleri, 2017; Sidor ve diğerleri, 2019). *Aronia melanocarpa* (black chokeberry) ve *aronia arbutifolia* (red chokeberry) meyveleri yaygın olarak meyve suyu ve şurubu, marmelatlar, reçeller, ekstre ve çay formlarında tüketilmektedir (Chrubasik ve diğerleri, 2010; Oszmiański ve Lachowicz, 2016; Tolić ve diğerleri, 2017). İçeriğindeki antosiyaninler suda çözünür ve bitki dokusunda mavi, mor ve siyah renk almasını sağlar (Resim 9) (Chrubasik ve diğerleri, 2010; Konić-Ristić ve diğerleri, 2011).



Resim 9. Aronia Melanocarpa bitkisi (Kara, 2018)

Aronya, temmuz ortasında erken olgunlaşabilir fakat ağustos ayı en iyi olgunlaştıkları zamandır. Ulaşılan en yüksek tane ağırlığı ve antosiyanin içeriği açısından optimum hasat zamanının en uygun eylül ayı başı olacağı bildirilmiştir (Andrzejewska ve diğerleri, 2015; Brand, 2010).

Aronya'nın meyveleri, Kızılderililer tarafından soğuk algınlığı tedavisi için kullanılmaktaydı (Andrzejewska ve diğerleri, 2015). 1900'lü yılların başında Rusya'nın soğuk bölgelerinde ekimi başlamış ve daha sonra bu bitki ülkenin her yerine yayılmıştır. 20. yüzyılın ilk yarısında ise Doğu Avrupa ülkelerine tanıtılmış ve özellikle Polanya'da üretimi oldukça fazlalaşmıştır (Janick ve Paull, 2008).

Aronya meyveleri, en zengin antosiyanin kaynaklarından biridir ve başlıca siyanidin-3-o-galaktozid, siyanidin-3-o-arabinosid, siyanidin-3-o-ksilosid ve siyanidin-3-o-glukozit içerir (Konić-Ristić ve diğerleri, 2011; Jakovljevic ve diğerleri, 2018). Önemli derecede antioksidan

aktivite göstermesinden dolayı birçok kronik ve dejeneratif hastalığın önlenmesinde ve tedavisinde rol almaktadır (Kulling ve Rawel, 2008; Chrubasik ve diğerleri, 2010; Jakovljevic ve diğerleri, 2018).

Aronia meyveleri zengin kimyasal içeriğe ve yüksek antioksidan etkiye sahiptir (Jurikova ve diğerleri, 2017; Sidor ve diğerleri, 2019). Antosiyanin alt sınıfından polifenoller bakımından zengindir. Yüksek fenolik içeriği ile ilgili antioksidan özellikleri nedeniyle çok sayıda klinik çalışmada yer almışlardır (McGhie ve diğerleri, 2007; Rodriguez-Mateos ve diğerleri, 2013; Lee ve diğerleri, 2014; Bolling ve diğerleri, 2015; Tolić ve diğerleri, 2017; Jurikova ve diğerleri, 2017).

2.6. Karbon tetraklorür (CCl₄)

Karbon tetraklorür (CCl₄), renksiz ve yanıcı özelliği bulunmayan tatlımsı kokuya sahip bir sıvıdır. Petrol türevi ürünlerde, ziraa ilaçlarda, kuru temizleme malzemelerinde sıklıkla kullanılan toksik bir maddedir (Weber ve diğerleri, 2003; Gülcen ve diğerleri, 2012; Yıldırım ve Karabulut, 2020).

Organik bir bileşik olan CCl₄ özellikle karaciğerde güçlü toksik etki yaratır. CCl₄'ün etki mekanizması karaciğerde mitokondriyal monooksijenaz (P-450 2E1) sistemiyle metabolize edilmesi sonucu ortaya çıkan serbest radikallerin, membran proteinlerine ve lipitlerine saldırmasına dayanır. Bu hasar sonucunda zamanla karaciğer dokusunda fibroz ve siroz oluşması kaçınılmazdır. Ekstrasellüler matriks'i oluşturan her bir komponentin artması ile karakterizedir (Li ve diğerleri, 2015; Unsal ve diğerleri, 2020). Böylece reaktif oksijen türlerinin (ROS) üretimi ile oksidatif stres artmasına sebep olmaktadır.

Hayvan deney tasarımında hepatotoksik etkiyi hızlı bir şekilde gösterdiği için tercih edilen ksenobiyotiklerden biridir. Karbon tetraklorür'e maruz kalındığında oksidatif stresi tetiklediği ve serbest radikallerin ortama çıkmasıyla doku ve organlarda hasara neden olduğu görülmüştür (Manjrekar ve diğerleri, 2008; Ganie ve diğerleri, 2011; Yıldırım ve Karabulut, 2020). Böylece CCl₄ kullanılarak oluşturulan deneysel çalışmalarda, karaciğer dokularında antioksidan enzim seviyelerinde düşüşler gözlenmiştir. Ayrıca serumda alanin aminotransferaz (ALT), aspartat aminotransferaz (AST) ve γ -glutamiltransferaz (GGT) aktivitelerini de yükseltmiştir. CCl₄ ile indüklenmiş toksisite üzerine yapılan çalışmalarda serbest radikaller ve

antioksidanların rol oynadığı gösterilmiştir. Böylece CCl₄ toksisitesini inhibe ederek antioksidan özelliğini sergileyen çeşitli etken maddelerin kullanılmasıyla yapılan araştırmalar son yıllarda oldukça gündemdedir (Gutiérrez ve diğerleri, 2010; Li ve diğerleri, 2015; Feng ve diğerleri, 2011).

2.7. Karaciğerde oksidatif stres

Canlıda hücreler düzenli ve sürekli olarak reaktif oksijen türleri (ROS) ve reaktif nitrojen türleri (RNS) gibi reaktif maddeleri üretir. ROS ve RNS birbiriyle yakın ilişkili olmasından dolayı literatürde ROS terimi her iki oksidan türünü ifade eder (Zhang ve Wang, 2019). ROS, vücudun bağımsızlığının normal işlevi, metabolizma, hücresel çoğalma ve farklılaşma için temeldir. ROS, çeşitli hücre tiplerinde çeşitli hücre fonksiyonlarını modüle etmek için sinyal molekülleri olarak hareket eder (Zhang ve Wang, 2019; Chen ve diğerleri, 2020). ROS üretimi, enzimatik ve enzimatik olmayan reaksiyonlarda hücre zarında, endoplazmik retikulum'da, mitokondride, sitoplazmada oluşur. Ayrıca peroksizom veya nikotinamid adenin dinükleotit fosfat (NADPH), oksidaz, ksantin oksidaz, sitokrom P450 2E1, siklooksijenazlar ve lipoksijenazlar gibi enzimler aracılığıyla gerçekleşir (Sies, 2015; Zhang ve Wang, 2019; Chen ve diğerleri, 2020). ROS, serbest radikaller ve radikal olmayan türler olarak sınıflandırılır. Serbest radikaller arasında; süperoksit anyonu (O₂⁻), hidroksil radikali, nitrik oksit (NO)-, nitrojen dioksit radikali, karbonat radikali anyonu ve alkoksil/alkil peroksil, radikal olmayan türler arasında; hidrojen peroksit, hipokloröz asit ve peroksinitrit/peroksinitröz asit bulunur (Chen ve diğerleri, 2020; Abrigo ve diğerleri, 2019).

Antioksidan sistemler ve ROS arasındaki denge hücre işlevini sağlamak için kritik öneme sahiptir (Chen ve diğerleri, 2020; Abrigo ve diğerleri, 2019; Ore ve Akinloye, 2019). Enzimatik ve enzimatik olmayan antioksidan sistemler mevcuttur. Enzimatik sistemler arasında süperoksit dismutaz 1-3 (SOD), katalaz (CAT), glutatyon peroksidaz 1-8 (GSH-Px) ve peroksiredoksin 1-6 bulunur. Enzimatik olmayan moleküller arasında glutatyon (GSH), tioredoksin, ürik asit, E ve C vitaminleri ve bilirubin bulunur. Normal koşullarda, antioksidan sistemler oksidatif türleri nötralize ederek oksidatif stresin oluşturacağı hücresel hasarı önler (Zhang ve Wang, 2019; Gonzalez ve diğerleri, 2020). Oksidan türler ile antioksidan sistemler arasında oksidanlar lehine bir dengesizlik meydana geldiğinde oksidatif stres oluşur. Oksidatif stres, sinyalleşme ve redoks kontrolünde bozukluğa, çeşitli hücre yapılarının fonksiyonlarını etkileyen hasara yol açarak

bunların işlevlerini etkiler ve birçok kronik durumun fizyopatolojisine katkıda bulunur (Zhang ve Wang, 2019; Abrigo ve diğerleri, 2019; Gonzalez ve diğerleri, 2020).

Nonalkolik karaciğer patolojilerinde hepatik hücrelerde antioksidan kapasitede bir azalma görülür. Artan ROS üretimi, doğrudan antioksidan molekülleri tüketebilir ve antioksidan enzimleri inhibe ederek ROS düzeylerinde artışa yol açabilir. Enzimatik (CAT, SOD ve GPX) ve enzimatik olmayan antioksidan moleküller (GSH, tioredoksin, α -tokoferol ve ubikinon koenzim) karaciğer dokusunda, serum ve plazmada azalır (Kumar ve diğerleri, 2013; Leghi ve diğerleri, 2015; Reccia ve diğerleri, 2017; Gonzalez ve diğerleri, 2020). Antioksidan proteinlerin transkripsiyonel düzenleyicisi olan nükleer faktör eritroid 2 (Nrf2), antioksidan fonksiyon bozukluğunda etkinliği azalır. Bu etki karaciğerde yağ birikiminin fibrozunu, iltihaplanmasını ve ilerlemesini destekler (Bataille ve Manautou, 2012; Shimoazono ve diğerleri, 2013).

Karaciğer hasarında parankimal skarlaşmaya, hücresel işlev bozukluğuna ve sonuç olarak oksidatif stresin artmasının çok önemli bir rolü olduğu organ yetmezliğine ilerleyebilir. Oksidatif strese bağlı ana değişiklikler, karaciğer hücresinde anomali ve endotel disfonksiyonu olarak görülür (Méndez-Sánchez ve diğerleri, 2020; Gonzalez ve diğerleri, 2020).

3. GEREÇ VE YÖNTEM

3.1. Etik kurul kararı

Bu deneysel çalışma, Aydın Adnan Menderes Üniversitesi Deney Hayvanları Yerel Etik Kurulu'nun (ADÜ-HADYEK) 64583101/2021/063 sayılı ve 22.04.2021 tarihinde alınan kararda etik açıdan herhangi bir sakınca bulunmadığı onaylandı (EK-1).

3.2. Deney hayvanları materyali

Bu çalışmada, Aydın Adnan Menderes Üniversitesi Deney Hayvanları Laboratuvarında yetiştirilmiş olan ve ağırlıkları 250-300 gr arasında değişen, 32 tane Wistar Albino erkek sıçan kullanılmıştır. Deney boyunca bütün sıçanlar %40-50 nem ortamında ve 12 saat aydınlık, 12 saat karanlık sirkadyen ritimde, 24°C sıcaklıkta tutuldu. Deney süresince sıçanlar standart pellet yem ile ad libitum beslendi, içme suyu olarak şehir şebeke suyu verildi.

Deneyde kullanılan sıçanlar, Deney Hayvanları Araştırma Laboratuvarı'nda iki hafta boyunca adaptasyon sürecine tabi tutuldu. Hayvanlar rastgele örnekleme yöntemi kullanılarak her grupta 8 erkek sıçan bulunacak şekilde 4 gruba ayrıldılar. Deney sürecinde verilecek maddelerin doz ayarlamalarının yapılabilmesi için hayvan ağırlıkları ölçüldü ve kaydedildi. 14 gün boyunca kilo takibi yapıldı. Deney sürecinde herhangi bir canlı kaybı yaşanmadı.

3.3. Deney grupları

Çalışmada kullanılan 250-300 gr ağırlığındaki 32 Wistar albino sıçan, 4 gruba ayrıldı ve her grupta 8'er hayvan yer aldı (Resim 8). Deney grupları aşağıda belirtildiği şekilde tanımlandı:

Kontrol Grubu (KG) (8): Kontrol grubu olarak belirlenen sıçanlara herhangi bir işlem uygulanmayarak sağlıklı hayvan grubu olarak belirlendi (Resim 10-11).

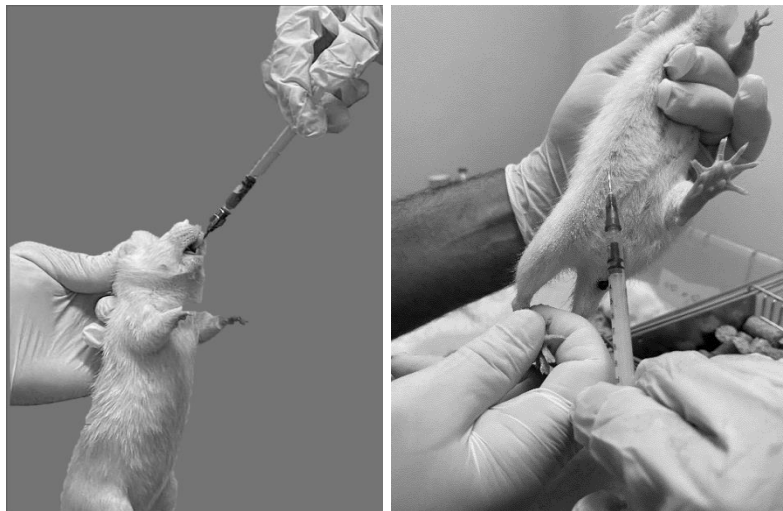Karbon Tetraklorür (CCl₄) grubu (CG) (8): 14. gün tek doz 1 ml/kg karbon tetraklorür intraperitoneal olarak uygulandı. 24 saat sonra ketamin-ksilazin anestezisi altında sakrifiye edildi (Resim 10-11).

Biberiye uçucu yağı + Karbon Tetraklorür (CCl₄) grubu (BG): 14 gün boyunca her gün 10 ml/kg biberiye uçucu yağı gavaj yolu ile oral olarak verilip 14. gün tek doz 1 ml/kg karbon tetraklorür intraperitoneal olarak uygulandı ve 24 saat sonra ketamin-ksilazin anestezisi altında sakrifiye edildi (Resim 10-11).

Aronya ekstresi + Karbon Tetraklorür (CCl₄) grubu (AG): 14 gün boyunca her gün 0,45 ml/kg aronya ekstresi gavaj yolu ile oral olarak verilip 14. gün tek doz 1 ml/kg karbon tetraklorür intraperitoneal olarak uygulandı ve 24 saat sonra ketamin-ksilazin anestezisi altında sakrifiye edildi (Resim 9-10).



Resim 10. Deney gruplarının oluşturulması.



Resim 11. Sıçanlarda oral gavaj ve intraperitoneal karbon tetraklorür uygulanması

3.4. Kullanılan bileşenler

3.4.1. Biberiye uçucu yağı

Biberiye uçucu yağı onu %100 saf olarak elde eden ticari bir firmadan temin edildi (X firması, Antalya, Türkiye). Biberiye yağının radikal süpürme etkisini gösteren, antioksidan aktivitesinde önemli rolü olan fenolik grupların miktarı 426,5 mg GAE/L yağ olarak tarafımıza bildirildi (Tablo 2).

Tablo 2. Biberiye uçucu yağının kimyasal bileşimi

Bileşikler	Yüzde içeriği (%)
Oksijenli monoterpenler	
1,8 Cineole	43,27
Linalool	1,14
Camphor	1,97
Borneol	8,9
Terpinen-4-ol	0,94
Bornyl acetate	1,60
Monoterpen hidrokarbonlar	
α -pinene	13,23
β -pinene	5,33
Camphene	3,9
β -Myrcene	1,6
DL-Limonene	2,6
p-Cymene	2,93
Seskiterpen hidrokarbonları	
β -Caryophyllene	5,2

3.4.2. Aronya ekstresi

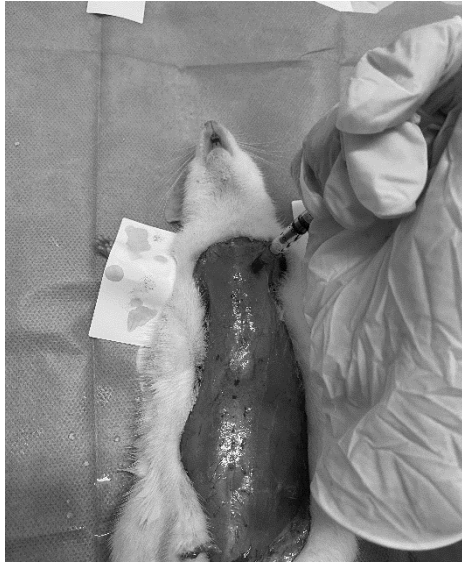Aronya ekstresi standardize edilmiş yerel ticari bir firmadan alındı (X firması, Bursa, Türkiye). Aronia bitkisinin toplam fenolik içeriği; protokatekuik asit 229,8 μ g/ml, klorojenik asit 149,48 μ g/ml, kafeik asit 245,2 μ g/ml, rutin 73,54 μ g/ml, kumarik asit 24,84 μ g/ml olarak tarafımıza bildirildi.

3.4.3. Karbon Tetraklorür

Çalışmamızda karaciğer dokusunda deneysel hasar oluşturmak için karbon tetraklorür (Sigma-Aldrich, St. Louis, Missouri, ABD) kullanıldı.

3.5. Doku ve kan örneklerinin toplanması

Tüm gruplardaki sıçanlar, 50 mg/kg dozda ketamin (Ketalar; Parke Davis, Eczacıbaşı, İstanbul, Türkiye) ve 10 mg/kg dozda ksilazin (Rompun; Bayer AG, Leverkusen, Almanya) anestezisi altında sakrifiye edildi. Daha sonra biyokimyasal incelemeler için intrakardiyak yoldan kan alınıp biyokimya (Jelli serum ayırma tüpü) tüplerine konuldu ve santrifüj edilerek -80°C’de muhafaza edildi (Resim 12). Daha sonra batın bölgesi açılarak karaciğer dokusu alındı. Her bir Sıçanın karaciğeri hassas bir teraziye konularak tartıldı ve kaydedildi. Karaciğer dokusunun bir kısmı histolojik inceleme için %10’luk formaldehit solüsyonunda, geri kalan kısmı ise biyokimyasal incelemeler için -80°C’de muhafaza edildi.



Resim 12. Sıçanların sakrifiye edilmesi ve sonrasında intrakardiyak kan alımı.

Sıçanların sakrifiye edilerek, kanlarının alınması ve karaciğer dokularının çıkarılması ADÜ Deney Hayvanları Araştırma Laboratuvarı’nda yapıldı. Histolojik incelemeler ADÜ Histoloji ve Embriyoloji Laboratuvarı’nda ve biyokimyasal analizler ADÜ Tıbbi Biyokimya Laboratuvarı’nda gerçekleştirildi.

3.6. Işık mikroskobu incelemeleri için dokuların histolojik takiplerinin yapılması

Karaciğer dokuları %10'luk formaldehit içinde 24 saat boyunca fikse edildi. Daha sonra her bir karaciğer dokusundan 1 cm parça alınıp hangi gruba ait olduğu yazılarak küçük kafeslere konuldu. Bir gün boyunca akan suda bekletilip doku takibi yapılarak parafin bloklara gömüldü (Tablo 3).

Tablo 3. Karaciğer doku takip protokolü

Kullanılan kimyasal maddeler	Uygulama süresi
%60 Alkol	2 saat
%70 Alkol	2 saat
%80 Alkol	2 saat
%90 Alkol	2 saat
>%99,5 Alkol	2 saat
>%99,5 Alkol	2 saat
>%99,5 Alkol	2 saat
>%99,5 Alkol	2 saat
Ksilol I	2 saat
Ksilol II	2 saat
Parafin I	2,5 saat
Parafin II	2,5 saat
Blok Gömme	

3.6.1 Doku kesitlerinin alınması ve boyanması

Doku kesitleri ADÜ Histoloji ve Embriyoloji Anabilim Dalı Laboratuvarı'nda bulunan mikrotom (Thermo Manuel Mikrotom Cihazı-Microm HM 325) yardımı ile alındı. Karaciğer dokusuna ulaşana kadar öncelikle 10 µm kalınlığında kesitler alınarak trimleme yapıldı ve dokuya ulaşıldığında 5 µm'lik kesitler alınmaya başlandı. Alınan karaciğer kesitleri yaklaşık 40°C'de benmari içinde bulunan suya bırakılıp parafin kırıksıklıklar düzelene kadar beklendikten sonra lam üzerine yavaşça alındı. Karaciğerin genel morfolojisini değerlendirmek için Hematoksilen ve Eozin (H&E) boyaaları kullanıldı.

3.6.2. Hematoksilen – Eozin (H&E) boyama yöntemi

Lamlar bir gün 60°C etüvde bekletildikten sonra Hematoksilen-Eozin (H&E) ile boyama için Tablo 4’de yer alan adımlar takip edilerek bu işlem her bir lama uygulandı. H&E boyanmış kesitler ADÜ Histoloji ve Embriyoloji Anabilim Dalı’nda yer alan dijital fotoğraf makinesi bulunan ışık mikroskobu (Olympus Upright Mikroskop Sistemi) ile incelenip, buradan alınan görüntüler bilgisayara transfer edildi. Alınan her bir görüntü değerlendirildi.

Tablo 4. Hematoksilen-Eozin boyama protokolü

Kullanılan kimyasallar	Süresi
Ksilol	10 dk
Ksilol	10 dk
%100'lük alkol	3dk
%96'lık alkol	3dk
%80'lik alkol	3 dk
%70'lik alkol	3 dk
Distile su	5 sn
Hematoksilen	12-13 dk
Çeşme suyu	25 dk
Eozin	50 saniye
%96'lik alkol	3 dk
%96'lik alkol	3 dk
%100'lik alkol	3dk
%100'lik alkol	3dk
%100'lik alkol	3dk
Ksilol	5dk
Ksilol	5dk
Ksilol	5dk
Entellan ile kapama	-


3.6.3. Histopatolojik değerlendirme

Karaciğer dokusunda histopatolojik değişikliklerin belirlenmesi için; hepatosit dejenerasyonu, infiltrasyon, sinüzoidal konjesyon ve sinüzoidal dilatasyon parametreleri tüm kesitlerde rastgele 10 bölge değerlendirilerek kaydedildi. Bu histopatolojik değişiklikler şiddetine göre; değişiklik yok (-), hafif (+), orta (++) ve şiddetli (+++) olarak kaydedildi (Yıldırım, 2017).

3.7. Biyokimyasal analizler

Biyokimyasal analizler için alınan kan ve karaciğer doku örnekleri, analizlerin aynı zamanda yapılabilmesi için -80°C'de muhafaza edildi. Serumun oda sıcaklığında 10-20 dakika pıhtılaşmasına izin verildi. 2000 RPM'de 20 dakika santrifüjlendi. Süpernatı tortu olmadan toplandı. Alınan süpernatlar Alanin Amino Transferaz (ALT) ve Aspartat Amino Transferaz (AST) ile analiz edildi. Karaciğer dokusunda oksidatif hasarın biyobelirteçlerini ölçmek amacıyla, karaciğer dokusunun 0,15 gr alınarak homojenizasyon yapıldı. Doku homojenizasyon tamponu (PBS, PH: 7,4) eklenerek homojenatlar hazırlandı. Daha sonra 5000xg 5 dakika santrifüjlendi. Süpernatı tortu olmadan toplandı. Alınan karaciğer dokuları Malondialdehit (MDA), Süperoksit dismutaz (SOD), Toplam antioksidan seviye (TAS) ve Toplam oksidan seviyesi (TOS) ile analiz edildi (Resim 13). Oksidatif stres indeksi (OSI = TOS/TAS) hesaplandı.

Analizler için BT lab ELİSA kit ALT (BT Lab, Cat No: E0155RA), AST (BT Lab, Cat No: E0595Ra), MDA (BT Lab, Cat No: E0156RA), SOD (BT Lab, Cat No: E2269RA), TAS (BT Lab, Cat No: E1710Ra) ve TOS (BT Lab, Cat No: E1512RA) kitleri kullanıldı (Resim 4). Aydın Adnan Menderes Üniversitesi Biyokimya Laboratuvarında “Enzyme-Linked Immunosorbent Assay” (ELISA) tekniği ile prosedüre uygun olarak değerlendirildi.



Resim 13. MDA, SOD, TAS, TOS, ALT ve AST kitleri görünümü

3.8. İstatiksel analizler

İstatistiksel analizler IBM SPSS Statistics 28 programı kullanıldı. Nicel deęişkenlerin normal daęılıma uygunluk gösterip göstermedięi Kolmogorov-Smirnov testi ile deęerlendirildi. Gruplardaki normal daęılım gösteren deęerler Tek Yönlü Varyans Analizi (ANOVA) ile test edildi. Verilerin varyans eřitlięi Levene testi (homojen varyans testi) ile deęerlendirildi. Leneve testine göre; varyansları eřit olan gruplara Post-hoc testlerinden Tukey, varyansları eřit olmayan gruplara Post-hoc testlerinden Tamhane's T2 testi uygulanarak gruplar deęerlendirildi. Verilerin tanımlayıcı istatistikleri için ortalama±standart hata, minimum ve maksimum deęerleri verildi. İstatistiksel olarak $p < 0.05$ deęerleri anlamlı kabul edildi.

4. BULGULAR

4.1. Vücut ve karaciğer ağırlıkları

Çalışmamıza alınan sıçanlar rastgele 4 gruba ayrılıp 14 gün boyunca hergün ağırlıkları ölçülüp kaydedildi. Deneyin ilk günü ve son günü kaydedilen sıçanların vücut ağırlıkları ile gruplar arasında istatistiksel olarak anlamlı fark yoktu. Deney sonunda her sıçandan alınan her bir karaciğer tartılıp kaydedildi. Karaciğer ağırlıkları gruplar arasında istatistiksel olarak anlamlı farklılık bulunmadı.

Tablo 5. Sıçanların ilk gün ve son gün vücut ağırlıkları ve karaciğer ağırlıkları

	Kontrol grubu	Karbon tetraklorür grubu	Aronya grubu	Biberiye grubu
İlk gün vücut ağırlığı	265 (215-297)	245 (220-279)	259 (224-298)	236 (212-298)
Son gün vücut ağırlığı	279 (224-315)	253 (227-290)	276 (236-324)	268 (220-324)
Karaciğer ağırlığı	9 (8-10)	10,2 (9-12)	11,2 (10-12)	12,7 (10-14)

*Veriler ortalama, minimum, maksimum olarak verilmiştir.

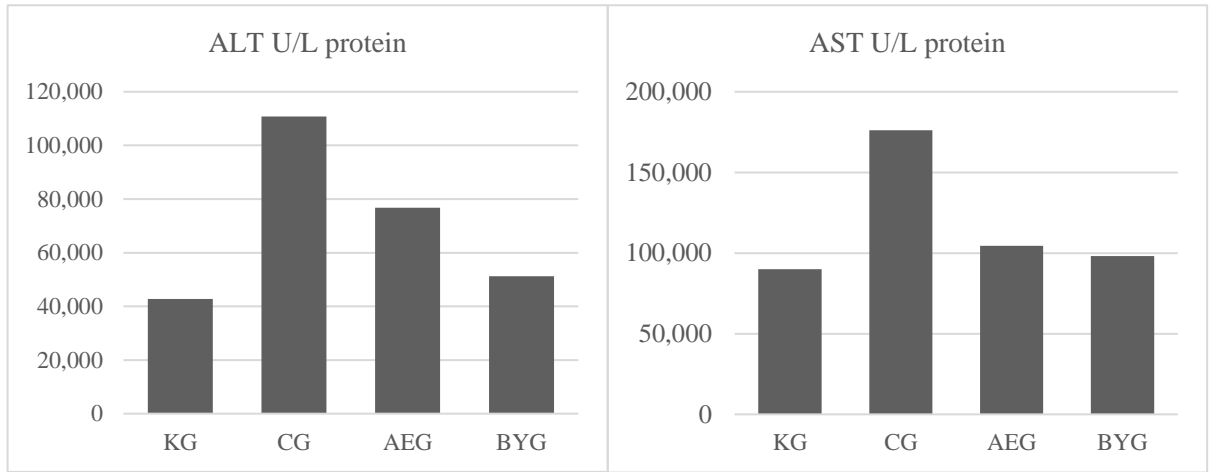
4.1. Biyokimyasal parametreler

Serumdan alınan örneklerde AST ve ALT enzim aktivite ortalama değerleri incelendiğinde (Tablo 6) karbon tetraklorür grubunda kontrol grubuna kıyasla her iki değer arttığı, biberiye uçucu yağı ile aronya ekstresi verilen gruplarda ise karbon tetraklorür grubuna kıyasla değerlerin düştüğü sonucu elde edildi (Şekil 1).

Tablo 6. Gruplar arasında serum örneklerinde AST ve ALT ortalama değerleri

	Kontrol grubu	Karbon tetraklorür grubu	Aronya grubu	Biberiye grubu
ALT	42,816±2,404	110,771±3,013	76,783±4,078	51,241±9,820
AST	89,971±3,134	176,184±5,165	104,448±4,090	98,047±1,689

*Veriler ortalama ± standart hata olarak verilmiştir.



Şekil 1. Serumda ALT ve AST grafikleri

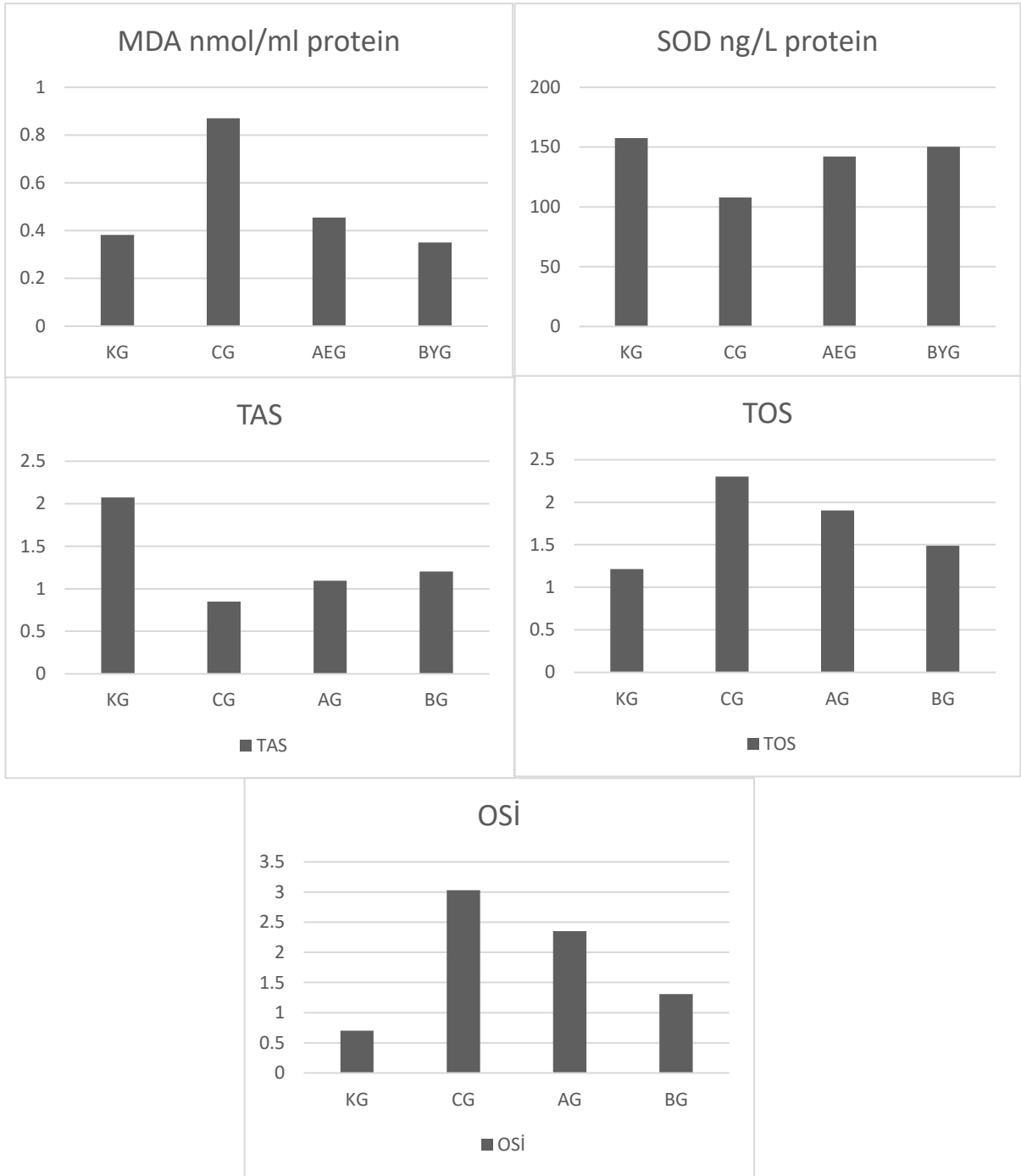
Tablo 7. Gruplar arasında karaciğer doku örneklerinde MDA, SOD, TAS ve TOS ortalama değerleri

	Kontrol grubu	Karbon tetraklorür grubu	Aronya grubu	Biberiye grubu
MDA	0,382±0,023	0,870±0,030	0,455±0,035	0,350±0,015
SOD	157,494±6,90	107,848±3,805	142,127±13,509	150,394±7,303
TAS	2,072±0,407	0,848±0,148	1,096±0,303	1,204±0,227
TOS	1,216±0,172	2,301±0,413	1,904±0,289	1,489±0,301
OSİ	0,70±0,152	3,03±0,583	2,35±0,566	1,31±0,240

*Veriler ortalama ± standart hata olarak verilmiştir.

Tablo 7’da karaciğer dokusunda oksidatif stres parametreleri incelendiğinde, karbon tetraklorür grubunun MDA, TOS ve OSİ ortalama değerlerinin kontrol grubu ile

karşılaştırıldığında arttığı, SOD ve TAS ortalama değerlerinin ise azaldığı bulundu. En düşük ortalama MDA değeri biberiye verilen gruptaydı. Biberiye ve aronya verilen tedavi gruplarında ise karbon tetraklorür verilen gruba göre TAS ortalama değerinin arttığı, TOS ortalama değerinin ise azaldığı belirlendi. Oksidatif stres indeksinde karbon tetraklorür grubu ile tedavi grupları karşılaştırıldığında, her iki grupta indeksin azaldığı fakat tedavi için biberiye alan grupta ortalama değerin aronya ekstresi alanlara göre daha düşük ortalama değere sahip olduğu bulundu. Karaciğer dokusunda MDA, SOD, TAS, TOS grafikleri gösterildi (Şekil 2).



Şekil 2. Karaciğer dokusunda MDA, SOD, TAS, TOS ve OSİ grafikleri

Tablo 8. Biyokimyasal parametreler ile gruplar arasında ANOVA testi sonuçları

Biyokimyasal parametreler	Gruplar	F	p*	Anlamlılık
MDA nmol/ml protein	KG	79,50	0,001	**AEG ile BYG; CG ile BYG, AEG ve KG
	CG			
	AG			
	BG			
SOD ng/L protein	KG	6,49	0,002	**CG ile AEG, BYG ve KG
	CG			
	AG			
	BG			
TAS U/ml protein	KG	3,41	0,031	**KG ile CG
	CG			
	AG			
	BG			
TOS U/ml protein	KG	2,40	0,088	-
	CG			
	AG			
	BG			
ALT U/L protein	KG	29,166	0,001	**AEG ile CG BYG ve KG; CG ile BYG ve KG
	CG			
	AG			
	BG			
AST U/L protein	KG	112,906	0,001	**CG ile AEG, KG ile BYG ve AEG
	CG			
	AG			
	BG			
OSİ	KG	5,847	0,003	***KG ile CG
	CG			
	AG			
	BG			

*ANOVA; **Tukey Post-hoc; *** Tamhane Post-hoc; p<0,05; KG: Kontrol grubu; CG: Karbon tetraklorür grubu; AG: Aronya ekstresi grubu; BG: Biberiye grubu; OSİ: Oksidatif stres indeksi

Tüm gruplar arasında TOS (p=0,088) dışındaki biyokimyasal parametrelerde istatistiksel olarak anlamlı farklılık bulundu (p<0,05). Karbon tetraklorür grubu ile kontrol grubu arasında MDA, SOD, TAS ve ALT değerleri arasında istatistiksel olarak anlamlı farklılık vardı. Karbon tetraklorür grubu ile hem biberiye grubu hem de aronya ekstresi grubu arasında SOD, MDA, ALT ve AST değerleri istatistiksel olarak anlamlı farklılık bulundu (p<0,05). Kontrol grubu ile karbon tetraklorür grubu arasında TAS değerlerinde anlamlı farklılık varken (p<0,05), TOS'da istatistiksel olarak anlamlı farklılık yoktu (p>0,05). Oksidatif stres indeksinde kontrol grubu ile karbon tetraklorür grupları arasında istatistiksel olarak anlamlı farklılık vardı (p<0,05). Biberiye

uçucu yağ grubu ve aronya gruplarında oksidatif stres indeksi azalsa da karbon tetraklorür grubuyla her iki grup arasında istatistiksel olarak anlamlı farklılık yoktu (Tablo 8)

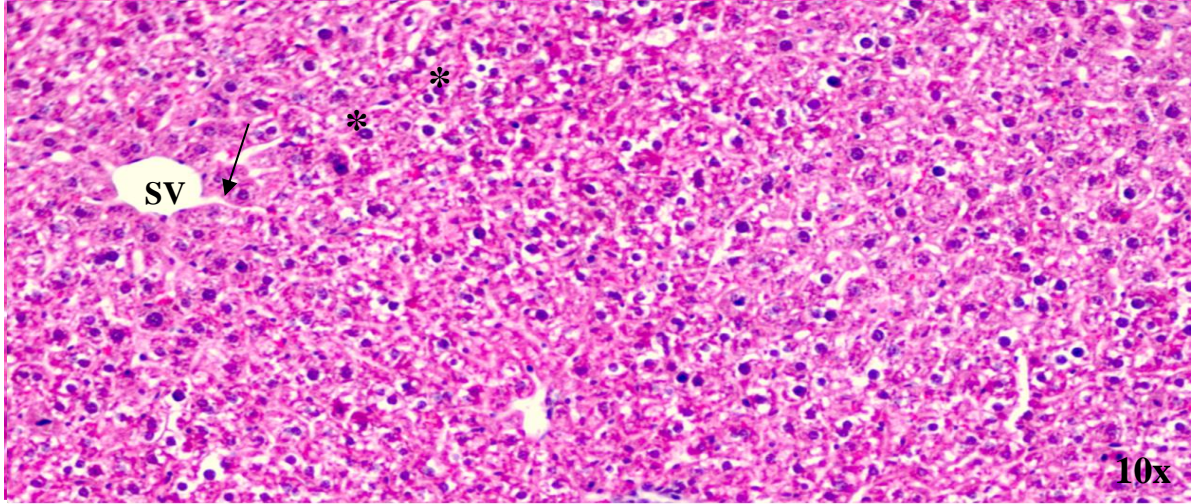
4.2. Histopatolojik değerlendirme

Parafin bloklara gömülmüş karaciğer dokularının kontrol grubundan seri kesitler alınmıştır. Hemetoksilen eozin ile boyanan karaciğer kesitleri incelendiğinde kontrol grubundaki karaciğer doku kesitleri incelendiğinde karaciğer histolojisinin normal olarak değerlendirildi. Hepatik hücreler, santral damar çevresinde şeritler halinde düzenlenmiş olarak bulundu. Kupffer hücreleri içeren sinüzoidler görüldü ve lobüler yapısı normaldi. (Resim 14). CCl4 gruplarında karaciğer lobüllerinin merkezi ve orta bölgelerinde nekrotik cisimlerin göçü başlamıştır ve dokunun bir kısmında dejeneratif değişiklikler gözlemlendi. CCl4 grubundaki çekirdekler piknotik boyanmıştır. Deforme olmuş hepatositler, enflamatuar hücrelerin yoğun infiltrasyonu, kan damarlarında genişleme ve tıkanıklık sinüzoidleri konjesyonu ve dilatasyonu olmak üzere bariz histopatolojik değişiklikler gözlemlendi (Resim 15). Biberiye ve aronya gruplarında hepatosit dejenerasyonu, infiltrasyon alanları, sinüzoidal konjesyon ve dilatasyon gözlemlenmiştir. Aroya grubu biberiye grubuna göre infiltrasyon ve sinüzoidal konjesyon alanları daha fazlaydı. Bu iki grubun her bir preparatında, hepatositlerdeki çift çekirdekli hücrelerin artmasıyla normal görülen alanlar vardı. Ayrıca birkaç damarda tıkanıklık olduğu, şişmiş hepatositler ve lipid damlacık birikimi görüldü. Hem biberiye hem aronya gruplarında karaciğer dokusunun iyileşme gözlemlendi (Resim 16-17) (Tablo 9).

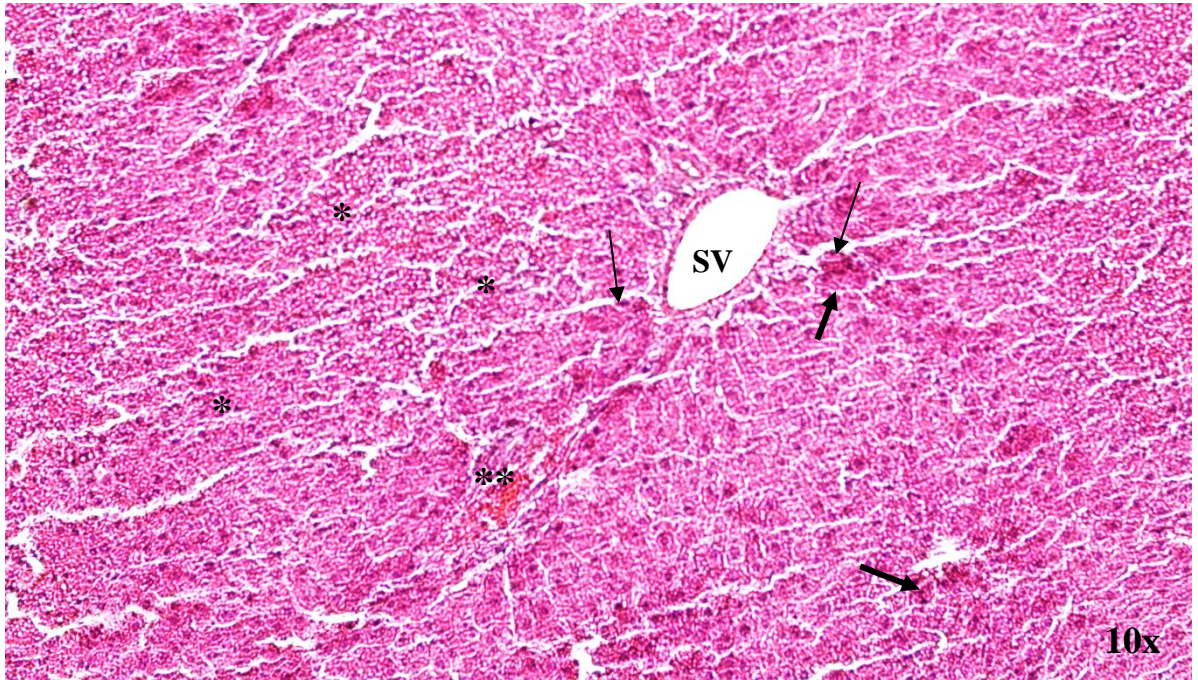
Tablo 9. Tüm gruplarda karaciğer dokusunun bazı parametrelerle histopatolojik değerlendirmesi

	Hepatosit dejenerasyon	İnfiltrasyon	Sinüzoidal konjesyon	Sinüzoidal dilatasyon
KG	-	-	-	-
CG	+++	+++	+++	++
AG	++	++	++	+
BG	+	+	+	+

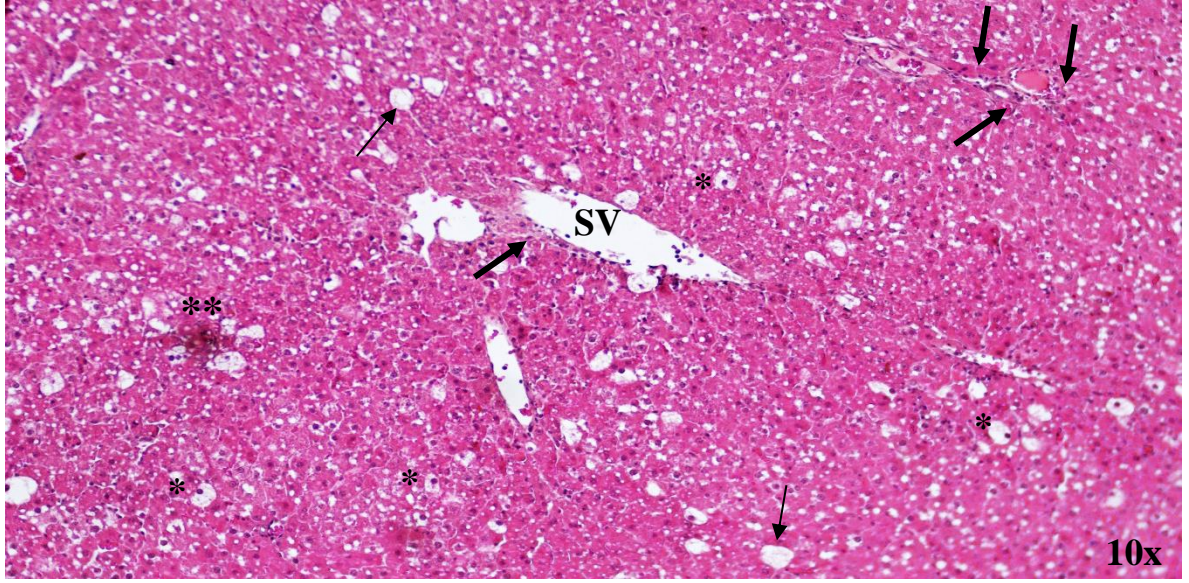
KG: Kontrol grubu; CG: Karbon tetraklorür grubu; AG: Aroya grubu; BG: Biberiye grubu



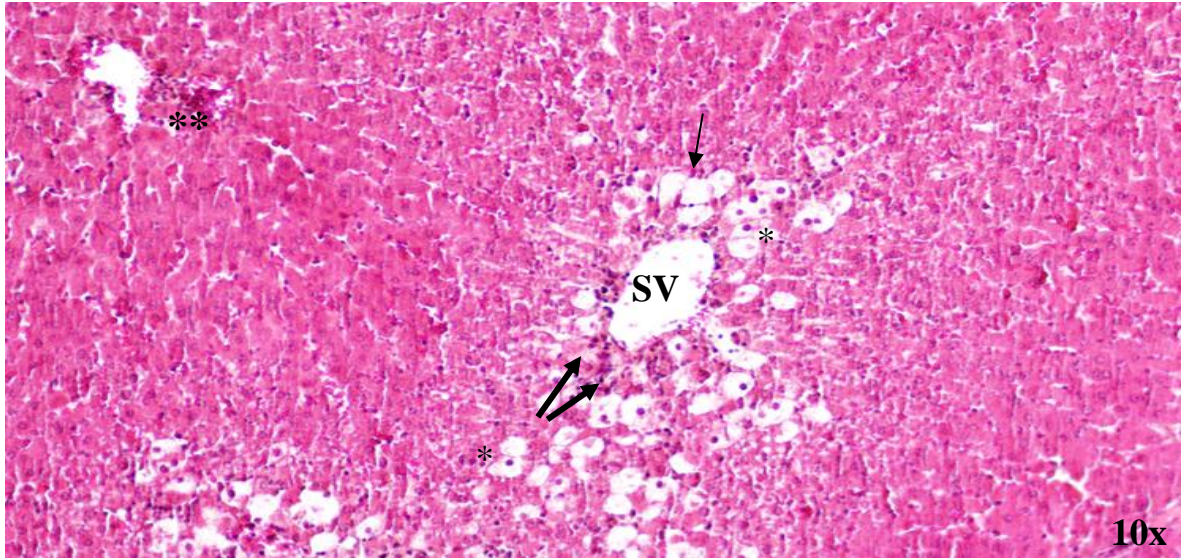
Resim 14. Kontrol grubu karaciğer dokusunun görüntüsü; Hepatosit (*), santral ven (SV) ve sinüzoid (ok) (H&E, 10x)



Resim 15. Karbon tetraklorür grubu karaciğer dokusunun görüntüsü; Hepatosit dejenerasyonu (*), santral ven (SV), sinüzoidal konjesyon (**), sinüzoidal dilatasyon (ince ok), infiltrasyon (kalın ok) (H&E, 10x)



Resim 16. Biberiye grubu karaciğer dokusunun görüntüsü; şişmiş hepatosit (*), lipit damlacık birikimi (ince ok), santral ven (SV), infiltrasyon (kalın ok), sinüzoidal konjesyon (**), (H&E, 10x)



Resim 17. Aronya ekstresi grubu karaciğer dokusunun görüntüsü; şişmiş hepatosit (*), santral ven (SV), lipit damlacık birikimi (ince ok), infiltrasyon (kalın ok), sinüzoidal konjesyon (**,) (H&E, 10x)

5. TARTIŞMA

Vücutun sayısız fizyolojik sürecinde kritik bir merkez olan karaciğer kan hacmini düzenlemesi, lipidleri okside etmesi, metabolik homeostaz sağlaması ve zenobiyot bileşiklerin parçalanması gibi sayısız görevi üstlenen dinamik bir organdır. En büyük fagositik hücre yoğunluğu içeren karaciğer, gastrointestinal sistemden gelen kanı tarayarak birinci basamak bağışıklık savunmasında kritik rol oynar. Böylece birçok toksik maddeye maruz kalarak hasara açık hale gelebilir (Racanelli ve Rehmann, 2006; Yaman ve Atasever, 2016; Trefts ve diğerleri, 2017). Oluşan hasar sonucu karaciğer, reaktif oksijen türleri (ROS) oluşmasıyla oksidatif strese maruz kalır (Sanchez-Valle ve diğerleri, 2012). Karaciğer yapısını oluşturan hücreler oksidatif stresin ürünü moleküllere karşı oldukça hassastırlar. Oksidatif stres ile birçok karaciğer hastalığı ilişkilidir ve karaciğer dışında birçok organa da zarar verebilir (Bosoi ve diğerleri, 2012; Palma ve diğerleri, 2014; Li ve diğerleri, 2015).

Normal koşullarda, antioksidan sistemler oksidatif türleri nötralize ederek oksidatif stresi önler. Fakat ROS üretimi antioksidan savunma mekanizmalarının kapasitesinin üzerine çıkmaya başladığıdaysa serbest radikal artışı ile antioksidan savunma sistemi arasındaki denge bozulur ve sonuç olarak hücreler oksidatif hasara maruz kalır (Zhang ve Wang, 2019; Gonzalez ve diğerleri, 2020). Oksidatif stres ile başa çıkabilmek için hem enzimatik hem de enzimatik olmayan antioksidan sistem ile hücre düzeyinde yanıt gereklidir. Vücut SOD gibi serbest radikalleri baskılayan enzimlerle antioksidan savunma mekanizmasına sahiptir. MDA lipid peroksidasyonu sonucu oluşan oksidan türde bir üründür. TAS dokudaki toplam antioksidan durumunun aktivitesini ölçerken, TOS toplam oksidatif durumun yükünü belirleyerek ölçer. Böylece oluşan ürünlere göre karaciğer dokusunda antioksidanların ve oksidanların düzeyleri ölçülerek oksidatif stres durumu belirlenebilir. (Karabulut ve diğerleri, 2010; Mallikarjuna ve diğerleri, 2010; Dey ve Lakshmanan, 2012). Transkripsiyon faktörü olan nükleer faktör eritroid 2 (Nrf2), hücrel oksidatif dengesinin önemli bir düzenleyicidir. Nrf2 tarafından düzenlenen antioksidan sinyal, mitokondriyi oksidatif hasarlardan korur (Tang ve diğerleri, 2014). Nrf2'nin aktivasyonunun karaciğeri farklı oksidatif stres modellerinde koruduğu bildirilmiştir (Klaassen ve Reisman, 2010).

Bitkilerin veya bileşenlerin içerdikleri antioksidan özelliklerinin, karaciğer üzerindeki etkilerini inceleyebilmek amacıyla hayvan deneylerinde karaciğer hasarını modellemek için

karbon tetraklorür (CCl₄) en yaygın şekilde kullanılır (Unsal ve diğerleri, 2020). Mohi-Ud-Din ve diğerleri (2019) CCl₄'ün sıçanlarda hepatotoksisite oluşturmak için deneysel çalışmalarda yaygın olarak kullanıldığını bildirmişlerdir. CCl₄ ile hasar oluşturulan çalışmalarda hedef organ seçiminde karaciğer oldukça fazladır (Botsoglou ve diğerleri, 2009; Kukner ve diğerleri, 2010; Bahashwan ve diğerleri, 2015; Sayan ve diğerleri, 2020). CCl₄ ile indüklenen karaciğer hasarında oluşan oksidatif stresin, bu toksinin kaspaz-3'ü aktive ederek hasara neden olduğu bildirilmiştir (Kukner ve diğerleri, 2010; Sayan ve diğerleri, 2020). Başka çalışmalar CCl₄ ile indüklenen karaciğer hasarı modelinde, bu toksinin oksidatif stresi tetiklediğini vurgulamışlardır (Feng ve diğerleri, 2011; Unsal ve diğerleri, 2020). Reaktif oksijen türlerinin (ROS) kimyasal kaynaklı karaciğer hasarı ve çeşitli karaciğer hastalıklarındaki rolü göz önüne alınarak, CCl₄'ün hepatotoksisitesinde yer alan ana mekanizma oksidatif stres oluşturduğundan, CCl₄ tarafından indüklenen akut karaciğer hasarı modelini çalışmamızda kullandık. Çalışmamızda karbon tetraklorür grubunun MDA ve TOS ortalama değerlerinin kontrol grubu ile karşılaştırıldığında arttığını, SOD ve TAS ortalama değerlerinin ise azaldığını bulduk. Karbon tetraklorür grubu ile kontrol grubu arasında MDA, SOD, TAS ve ALT değerleri arasında istatistiksel olarak anlamlı farklılık vardı. Kontrol grubu ile karbon tetraklorür arasında ise, TAS değerlerinde anlamlı farklılık varken ($p < 0,05$), TOS'da istatistiksel olarak anlamlı fark yoktu ($p > 0,05$). Bu yüzden karbon tetraklorür'ün karaciğerde oksidatif stresi indükleyen iyi bir toksik madde olduğunu düşünüyoruz.

Son yıllarda, oksidatif stresin karaciğer hastalıklarındaki etkisi bilinmektedir; bu nedenle, bu hastalıkları önlemek ve tedavi etmek için antioksidanların önemi artmıştır. Özellikle ilaç yerine doğal ürünler aracılığı ile alınan antioksidan desteğine talep artmaktadır. Bu sebeple birçok bitki ve bileşen araştırmaların odak noktası haline getirmiştir (Antika ve Dewi, 2020). Antioksidan etki, serbest radikallere karşı koruma koruma sağlama yeteneği olarak tanımlanır. Bu etki, bitkinin veya bileşiğin oksidatif reaksiyonlarının engelleyebilme kabiliyetini ifade eder (Yang ve diğerleri, 2021; Jurendić ve Ščetar, 2021). Biberiye ve aronya bitkilerinin, birçok çalışma tarafından antioksidan yeteneklerinin güçlü olduğunu vurgulanmıştır (Türkez ve Aydın, 2013; Lin ve diğerleri, 2016; Mekonnen ve diğerleri, 2016; Jurikova ve diğerleri, 2017; Borges ve diğerleri, 2018; Bajalan ve diğerleri, 2019; Sidor ve diğerleri, 2019; Yang ve diğerleri, 2021; Jurendić ve Ščetar, 2021). Çalışmaları incelediğimizde biberiye ve aronya bitkilerinin antioksidan etkilerini karşılaştıran çalışmaya rastlamadık. Bu nedenle ülkemize özgü ve ulaşılması kolay olan biberiye ile son yıllarda topraklarımızda yetiştirilmeye yeni yeni

başlanan Kuzey Amerika'ya özgü bir bitki olan aronyanın oluşturduğumuz karaciğer modelindeki etkilerini araştırmak istedik.

Biberiye (*Rosmarinus officinalis* L.), karaciğer, bağırsak ve böbrek gibi çeşitli organ bozukluklarının tedavi etmek için kullanılan bir çalıdır (Guimarães ve diğerleri, 2023). Biberiye bitkisi ile yapılan çalışmalarda çeşitli tümör hücresi türleri üzerinde güçlü antiproliferatif etkilerinin olduğu gösterilmiştir. Bu sayede kanserli hücrelerin çoğalmasını ve yayılmasını engellemektedir. Ayrıca biberiye diğer hücre tipleri için de biyouyumlu özellik göstermektedir. Bu şekilde sağlıklı hücrelerin korunması ve hastanın organizmasına minimum zarar verilmesi ile birlikte tümör hücrelerine karşı etkili olduğu söylenmektedir (Zhang ve diğerleri, 2015; Amar ve diğerleri, 2017; Karimi ve diğerleri, 2017; Moore ve diğerleri, 2016). Biberiyenin güvenliği çeşitli çalışmalarla doğrulanmıştır (Aguilar ve diğerleri, 2008; Wang ve diğerleri, 2012; Friedman, 2015; El-Naggar ve diğerleri, 2016). Biberiye ayrıca FDA tarafından "genel olarak güvenli" ve GRAS (CFR182.10; 182.20) olarak sınıflandırılmıştır (Aguilar ve diğerleri, 2008). Biberiye uçucu yağının biyolojik aktivitelerini belirlemeyi amaçlayan bir çalışmada (Borges ve diğerleri, 2019), antioksidan aktivitesinin, reaktif inflamasyon türlerinin neden olduğu hasarı önlediğini ve bu uçucu yağın düşük toksisiteye sahip olduğunu bildirmişlerdir.

Çeşitli çalışmalar, biberiye uçucu yağının biyolojik aktivitelerinin kimyasal bileşenlerinden etkilendiğini ve en etkin bileşiklerin 1,8-cineole, camphor ve α - pinene olduğunu söylemişlerdir (Fahim ve diğerleri, 1999; Lin ve diğerleri, 2016; Mekonnen ve diğerleri, 2016; Selmi ve diğerleri, 2017; Borges ve diğerleri, 2018; Bajalan ve diğerleri, 2019). Bazı çalışmalar biberiye uçucu yağındaki 1,8-cineole, α - pinene ve camphor bileşiklerin antioksidan etkiye sahip olduğunu bildirmişlerdir (Türkez ve Aydın, 2013; Lin ve diğerleri, 2016; Mekonnen ve diğerleri, 2016; Borges ve diğerleri, 2018; Bajalan ve diğerleri, 2019). Marzieh ve diğerleri (2012) çalışmasında biberiye özlerinin önemli önleyici etkilerinin antioksidan özelliklerinden kaynaklanabileceğini belirtmiştir. Başka bir çalışmada, Tunus'tan alınan biberiye örnekleriyle elde edilen biberiye yağının sıçanlarda karaciğer ve böbrekte oluşan oksidatif stresle mücadele ettiğini ve bu antioksidan etkinin 1,8-sineole bileşiğinden kaynaklı olduğu söylemişlerdir (Selmi ve diğerleri, 2017). Sıçanlarda yapılan çalışmada, siklofosamid ile oluşturulan modelde biberiye uçucu yağının antioksidan aktivitesinin camphor bileşiğinden kaynaklandığı rapor edilmiştir (Fahim ve diğerleri, 1999). Çalışmamızda kullanılan biberiye uçucu yağı %43,27 1,8 cineole, %1,97 camphor ve %13,23 α -pinene içeriyordu ve literatürde kullanılan biberiye uçucu yağlarının içerikleriyle benzer orana sahipti. Çalışmamızda biberiye uçucu yağının etkili bir antioksidan kapasitesine sahip olduğunu

bulduk. Ülkemizde yetişen biberiyelerden üretilen biberiye uçucu yağının yüksek antioksidan özelliğinin hangi bileşiğinden kaynaklandığını araştıran çalışmalara ihtiyaç olduğunu düşünüyoruz. Bu oldukça önemli araştırma alanı olabilir ve gelecekte yapılacak çalışmalar, biberiye uçucu yağındaki bileşenlerin antioksidan etkisini daha iyi anlamamıza yardımcı olabilir. Bu tür çalışmalar, biberiye uçucu yağının potansiyel sağlık faydalarını daha da belirlememize ve kullanımını optimize etmemizi sağlar.

Sotelo-Felix ve diğerleri (2002) tarafından yapılan çalışmada, CCl₄ ile oluşturulan karaciğer hasarı üzerinde biberiye uçucu yağının etkisi araştırılmıştır. Bu çalışmada, biberiye uçucu yağının serbest radikal temizleyici olarak işlev gördüğü, biyokimyasal parametreleri normalleştirdiği, karaciğer hücre membran yapılarını stabilize ederek hücresel bütünlüğü koruduğu ve CCl₄'ün neden olduğu hasarın şiddetini azalttığı bildirmişlerdir. Rašković ve diğerleri (2014) tarafından gerçekleştirilen bir çalışmada, karbon tetraklorür ile akut karaciğer hasarı olan sıçanlarda biberiye uçucu yağının serumda AST ve ALT aktivitelerini 2 katına kadar azaltarak hepatoprotektif etki gösterdiği rapor edilmiştir. Saied ve diğerlerinin (2023) etoposide enjeksiyonu ile oluşturulan deney modelinde biberiye uçucu yağı takviyesi alan grupta AST ve ALT değerlerinin düştüğü ve karaciğer toksisitesini azaldığı belirtilmiştir. Bu bulgular, biberiye uçucu yağının etoposide kaynaklı karaciğer hasarında koruyucu etkisi olduğunu göstermekterdiğini söylemiştir. Selmi ve diğerleri (2017) tarafından yapılan bir çalışmada, sıçanlarda alloksan ile oluşturulan oksidatif stres hasarına karşı biberiye uçucu yağının koruyucu etkileri araştırılmıştır. Bu çalışmada hem karaciğer hem de böbrek dokularında özellikle SOD ve diğer biyokimyasal değişiklikleri önemli ölçüde düzettiği bildirilmiştir. Bir çalışmada, sıçanlarda altı değerlikli krom (CrVI) bileşikleriyle oluşturulan böbrek hasarında biberiye uçucu yağının oksidatif stres üzerindeki etkisi araştırılmıştır (El-Demerdash ve diğerleri, 2021). Bu çalışmada biberiye uçucu yağının CrVI öncesi ve sonrası uygulanan gruplarda, oksidatif stres ile ilişkili serbest radikallerin düşmesinde temel bir rol aldığı bildirilmiştir. Başka bir çalışmada, biberiye uçucu yağının sıçanlarda karbon tetraklorür kaynaklı hepatotoksitete karşı koruyucu etkisi araştırılmıştır (El-Hadary ve diğerleri, 2019). Bu çalışmada biberiye uçucu yağı ile tedavi edilen sıçanlarda karaciğerdeki MDA seviyesinin ve ALT ile AST aktivitelerinin azaldığı ayrıca karaciğerin histopatolojik incelemesinde nekrozun azaldığı tespit edilmiştir. Bu bulguların biberiye uçucu yağının antioksidan özelliklerinden dolayı hepatoprotektif etkiye sahip olduğunu ve reaktif türlerin temizleyicisi olarak gelecekte umut vaat eden zengin bir bitkisel besin kaynağı olduğunu söylemektedirler. Çalışmalar incelendiğinde, çeşitli toksit maddeyle oluşturulan modeller de ve farklı organlarda

da biberiye uçucu yağının oksidatif stresle ilişkili hasarlara karşı koruyucu etkiye sahip olduğu vurgulanmıştır.

Biberiye uçucu yağının karaciğerdeki oksidatif stres üzerindeki antioksidan etkileri, literatürdeki bulgularla benzerlik göstermiştir. Çalışmamızda, biberiye uçucu yağının karbon tetraklorür hasarına karşı serumdaki AST ve ALT değerlerinde ve karaciğer dokusundaki MDA ve TOS değerlerinde düşüşe neden olduğu, aynı zamanda SOD ve TAS değerlerinde artışa yol açtığı tespit edilmiştir. Karbon tetraklorür grubu ile biberiye grubu arasında SOD, MDA, ALT ve AST değerleri arasında istatistiksel olarak anlamlı farklılıklar bulunmuştur ($p < 0,05$). Biberiye grubunda, MDA (malondialdehit) ortalama değeri kontrol grubunun ortalama değerinden düşüktü. MDA, lipid peroksidasyonunun son ürünü olan ve oksidatif stresin artışına işaret eden bir bileşiktir. Bu nedenle, lipid peroksidasyonunu tetikleyen hasarlarda biberiye uçucu yağının antioksidan etkisi sayesinde MDA oluşumunu engelleyerek oksidatif stresi güçlü şekilde azaltabileceği düşünülmektedir. Biberiye grubunda, oksidatif stres indeksi karbon tetraklorür grubuna kıyasla yaklaşık %43 oranında azalmış olsa da istatistiksel olarak anlamlı bir farklılık bulunmamıştır. Histopatolojik değerlendirme sonucunda, biberiye ile tedavi edilen grupta iyileşme alanlarının daha fazla olduğu gözlenmiştir. Bu bulgular, biberiye uçucu yağının oksidatif stresi azaltma ve doku iyileşmesini destekleme potansiyeline sahip olduğunu düşündürmektedir.

Essawy ve diğerleri (2018) tarafından gerçekleştirilen bir çalışmada, sıçanlarda CCl_4 ile oluşturulan karaciğer hasarı üzerinde biberiye ekstresinin koruyucu etkisi araştırmışlardır. Bu çalışmada, histolojik incelemeler sonucunda biberiye ekstresinin hepatositlerde yüksek düzeyde koruyucu etkiye sahip olduğu gözlemlenmiştir. Ayrıca, biberiyenin güçlü antioksidan etkisi nedeniyle karaciğer hastalıklarında yardımcı tedavi olarak kullanılabilirliği belirtmişlerdir. Bu bulgular, biberiye ekstresinin karaciğer sağlığını desteklemede potansiyel bir rolü olabileceğini ve antioksidan özellikleri sayesinde oksidatif stresin azaltılmasına katkıda bulunabileceğini göstermektedir. Wang ve diğerleri (2017), biberiye ekstresinin SOD ve CAT aktivitelerini arttırdığını ve MDA seviyesini önemli ölçüde azalttığını bildirmiştir. Samaha (2017) karaciğer hasarında biberiye ekstresinin serumda ALT ve AST seviyelerini düşürdüğünü ve hücrel oksidan-antioksidan dengesini iyileştirdiğini vurgulamıştır. Sotelo-Félix ve diğerleri (2002) biberiye uçucu yağı ile Gutiérrez ve diğerlerinin (2010) biberiye ekstresini kullanarak yaptıkları çalışmalarda, hem karbon tetraklorür ile oluşturulan karaciğer hasarında hem de karaciğer sirozu oluşturulan deneysel modelde yükselmiş ALT ve AST aktivitesini düşürdüğünü bildirmişlerdir. Sakr ve diğerleri (2015) yaptıkları çalışmada, kadmiyum ile

oluşturdukları karaciğer hasarında biberiye ekstresinin koruyucu etkisinin antioksidan özelliklerinden kaynaklı olduğunu ve biberiyenin MDA seviyesinde düşüşe ve SOD seviyesinde artışa neden olarak kontrol grubuna yakın normal seviyelere getirdiğini bildirmişlerdir. Abdel-Gawad ve diğerleri (2020) biberiye uçucu yağının uygulanmasıyla birlikte antioksidan enzimlerde GST, CAT ve GPx düzeylerinin arttığını bildirmiştir. Hamed ve diğerleri (2019) yaptıkları çalışmada CCl4 ile oluşturulan karaciğer hasarında biberiye ekstresinin tüm antioksidan enzim aktivitelerini destekleyerek, düzeylerini arttırdığını, fare karaciğerlerinde bozulmuş antioksidatif savunma sistemini iyileştirdiğini söylemişlerdir. Botsoglou ve diğerleri (2009) tarafından gerçekleştirilen bir çalışmada, öğütülmüş biberiye ve kekik yapraklarının antioksidan etkileri değerlendirilmiştir. Bu çalışmada, her iki bitkinin de oksidatif stresi azalttığı bildirilmiştir. Yani, biberiye ve kekik yapraklarının antioksidan özellikleri sayesinde hücrelerdeki oksidatif stresin azaltılmasına yardımcı olduğu belirtilmektedir. Li ve diğerleri (2019) tarafından yapılan bir çalışmada ise, biberiye bitkisinden elde edilen rosmarinik asitin oksidatif stres yolaklarını inhibe ederek karaciğer hasarını önlediği söylenmiştir. Rosmarinik asit, biberiye bitkisinde doğal olarak bulunan bir bileşiktir ve antioksidan özelliklere sahiptir. Bu çalışma, rosmarinik asitin karaciğer hasarının önlenmesinde potansiyel bir rol oynayabileceğini bildirmişlerdir.

Biberiyenin ekstresi ve yapraklarının öğütülmesiyle yapılan çalışmalar incelendiğinde, oksidatif stresi düşürdüğünü bildirmişlerdir. Biberiye uçucu yağı dışındaki diğer formlarının da tüketilmesi karaciğer üzerinde koruyucu etki oluşturur. Aynı bölgeden toplanan biberiyenin farklı formları elde edilerek, oksidatif stresi tetikleyen hasarlarda antioksidan etkilerinin karşılaştırılması ve en yüksek antioksidan verimi alınacak formun belirlenmesi için çeşitli çalışmalara ihtiyaç olduğu kanısındayız.

Aronya, Kuzey Amerika'ya özgü ve taze meyvelerindeki acı tadı (tanen kaynaklı) nedeniyle doğrudan tüketilemeyen çalı şeklinde bir bitkidir. Bu meyveler gıda endüstrisinde meyve suyu, şurup, reçel, meyve çayı şeklinde ve diyet takviyeleri içerisinde tüketilmektedir (Sidor ve diğerleri, 2019; Gonzalez ve diğerleri, 2020; Tolić ve diğerleri, 2017). Aronya meyvesinin antioksidanları esas olarak antosiyaninler, fenolik asitler, flavanoller ve tanenler gibi polifenoller içermesinden kaynaklanmaktadır. Aronya, güçlü antioksidan aktivitesinden dolayı son yıllarda çok fazla öne çıkan bir bitkidir (Valcheva-Kuzmanova ve diğerleri, 2004; Valcheva-Kuzmanova ve diğerleri, 2006; Jurikova ve diğerleri, 2017; Sidor ve diğerleri, 2019; Piotrowska-Kempisty ve diğerleri, 2020; Yang ve diğerleri, 2021; Jurendić ve Ščetar, 2021). Çalışmalar incelendiğinde aronyanın biyoaktif bileşikleri sayesinde antioksidan savunmada bir

artış ve reaktif oksijen türlerinin seviyelerinde bir azalma etkisi gösterdiği bildirilmiştir (Tolić ve diğerleri, 2017; Sidor ve diğerleri, 2019; Gonzalez ve diğerleri, 2020).

Bir çalışmada ziprasidon ile hasar oluşturulan modelde aronya meyvelerinden elde edilen polifenol bileşiklerinin antioksidan etkisi araştırılmıştır. Bu bileşiklerin plazma lipid peroksidasyonunun azaltılmasında belirgin bir etkiye sahip olduğu vurgulanmıştır (Gonzalez ve diğerleri, 2020). Oszmiański ve Wojdylo (2020) ile Rop ve diğerlerinin (2019) yaptıkları çalışmalarda aronya meyvelerinden elde edilen ürünlerin antioksidan aktivitesinin yüksek olduğunu bildirmişlerdir. Valcheva-Kuzmanova ve diğerleri (2004) aronyadan elde ettikleri doğal meyve suyunun sıçanlarda CCl₄ kaynaklı karaciğer hasarı üzerindeki etkisini araştırmışlardır. CCl₄ uygulanan grupta plazmada AST, ALT ve karaciğer dokusunda MDA değerlerinin arttığını ve GSH azaldığını söylemişlerdir. Aronya meyve suyunu alan grupta karaciğerindeki nekrotik değişikliklerin azaldığını, CCl₄ sebepli plazmada AST ile ALT ve karaciğer dokusunda MDA artışını inhibe ettiğini ve GSH değerlerini arttırdığını bildirmişlerdir. Valcheva-Kuzmanova ve diğerlerinin (2006) yaptıkları çalışmada sıçanlarda CCl₄ kaynaklı hepatotoksisite modelinde ön tedavi olarak aronya meyve suyunun etkisini araştırmışlardır. Ön tedavi olarak uygulanan aronya meyve suyunun AST, ALT ve MDA artışını engelleyerek, antioksidan özelliğinden kaynaklı koruyucu etki gösterdiğini vurgulamışlardır. Yapılan çalışmalar incelendiğinde aronya meyve suyunun oksidatif stresin azaltılmasında potansiyel bir koruyucu etkiye sahip olabileceğini göstermektedir. Yapılacak yeni çalışmalara bir kılavuz oluşturması için aronyanın farklı formlarının çeşitli organ ve dokularda oluşturacağı antioksidan etkinin daha kapsamlı çalışmalarla desteklenmesi kanaatindeyiz.

Bir çalışmada (Mežyńska ve diğerleri, 2018) kadmiyum (Cd) ile oluşturulan karaciğer hasarında aronya ekstresinin koruyucu etkisini araştırmışlardır. Aronya ekstresi verilen tüm grupları incelediklerinde enzimatik ve enzimatik olmayan antioksidan bariyerlerini önemli derecede iyileştirdiğini, oksidan yoğunluğunu azalttığını ve karaciğeri oksidatif stresin sebep olduğu hücrel hasarlardan koruduğunu bildirmişlerdir. Karaciğer hasarı oluşturulmamış ama aronya verilmiş grupta antioksidan kapasite artmamış olsa da hasar durumunda koruyucu etki göstererek canlının antioksidan kapasitesini normal düzeyde kalmasını sağladığını vurgulamışlardır. Aronia ürünlerinin tüketimi oksidatif-antioksidatif dengeyi koruyarak karaciğerde oksidatif stres gelişimine bağlı organ hasarını önleyeceğini raporlamışlardır. Piotrowska-Kempisty ve diğerleri (2020) tarafından yapılan çalışmada, aronyanın CCl₄ kaynaklı karaciğer fibrozuna karşı koruyucu etkisini araştırmışlardır. Altı hafta boyunca haftada

iki gün CCL4 verilerek karaciğer fibrozunu indüklemişlerdir. Aronia tedavisi uygulanan grupta SOD aktivitesinin arttığı, AST değerini düşürdüğünü fakat ALT değeri düşürmede etkili olmadığını bildirmişlerdir. Aronianın gösterdiği antioksidan aktivite karaciğer fibrozunu geriletmediğini ve histolojik incelemede hasarlı bölgelerde lenfositlerin yoğunluğunun arttığını gözlemlemişlerdir. Jakovljevic ve diğerleri (2018) çalışmalarında metabolik sendromlu (obezite, diyabet ve benzeri metabolik hastalıklardan birini ifade eder) sıçanlarda yüksek yağlı ve standart diyet alanlarda aronya ekstresi takviyesiyle oluşacak etkileri incelemişlerdir. Aronya ekstresi alan gruplarda kan basıncını düşürme ve kalp fonksiyonu üzerinde olumlu etkileri olduğunu karaciğer yağlanmasını azalttığını ve oksidatif stresi etkili bir şekilde inhibe ettiğini bildirmişlerdir. Metabolik sendrom ile ilişkili hastalıkların tedavisinde umut olacağını vurgulamışlardır. Benzer bir çalışmada (Tasic ve diğerleri, 2021) tanısı konmuş metabolik sendromu bulunan hasta bireylerde dört haftalık aronya ekstre takviyesinin etkilerini araştırmışlardır., Toplam kolesterolde, LDL seviyesinde, kan basıncında, AST ve ALT değerlerinde anlamlı düşüş elde ettiklerini bildirmişlerdir.

Aronya ekstresinin karaciğerdeki oksidatif strese karşı oluşturduğu antioksidan etkiler literatürle benzerdi. Çalışmamızda aronya ekstresinin karbon tetraklorür hasarına karşı serumda AST ve ALT değerlerinde ve karaciğer dokusunda MDA ve TOS değerlerinde düşüşe neden olurken SOD ve TAS değerlerinde artışa neden olmuştur Karbon tetraklorür grubu ile aronya ekstresi grubu arasında SOD, MDA, ALT ve AST değerlerinde istatistiksel olarak anlamlı farklılık vardır ($p < 0,05$). Karbon tetraklorür grubuna kıyasla aronya ekstresi grubu oksidatif stres indeksini düşürse de istatistiksel olarak anlamlı değildi ($p > 0,05$). Histopatolojik değerlendirmede aronya grubunda karaciğer dokusunda iyileşme alanları gözlenmiştir. Aronya grubunda infiltrasyon ve sinüzoidal konjesyon alanları biberiye uçucuğu yağı grubuna göre daha fazla gözlendi. Aronya ekstresinin karaciğerde oluşan oksidatif stres ve doku hasarına karşı koruyucu etkisinin olduğunu ve antioksidan kapasiteyi arttırarak oksidatif stres belirteçlerini düşürdüğünü elde ettik. Son yıllarda topraklarımızda üretilen aronya üzerine yapılan çalışmalar oldukça azdı. Böylece yaptığımız çalışma ilerideki çalışmalara öncü olacağı kanısındayız. Aronyanın farklı dozlarda çeşitli doku ve organlardaki etkilerini çalışmalarla desteklenerek tedavi edici ilaç olarak kullanılabilmesi için etki mekanizmalarının daha iyi anlaşılması gerektiğini savunuyoruz.

6. SONUÇ VE ÖNERİLER

Bu deneysel çalışmada, biberiye uçucu yağı ve aronya ekstresinin karaciğer hasarına karşı koruyucu etkilerini değerlendirdik. Histopatolojik ve biyokimyasal değerlendirmeler sonucunda her iki bitkinin de karaciğer üzerinde koruyucu etkileri olduğunu gözlemledik. Bu yüzden, karaciğer hastalıklarının tedavi sürecine biberiye uçucu yağı ve aronya ekstresinin eklenmesinin yararlı olabileceğini düşünüyoruz.

Biberiye uçucu yağı ve aronya ekstresi, CCl₄ ile oluşturulan hasarın şiddetini azaltmada ikisi benzer etkilere sahip olsa da biberiye uçucu yağının aronya ekstresine göre karaciğeri oksidatif strese karşı daha iyi koruduğu sonucuna vardık. Biberiye ülkemizde kolaylıkla yetiştirilebilen ve maliyeti düşük bir bitki olup, yüksek antioksidan içeriği nedeniyle uygun miktarda günlük diyetle eklenerek tüketilmesinin karaciğer hastalıklarına karşı koruyucu olabileceği kanaatindeyiz.

Biberiye uçucu yağı tedavi grubunda, MDA (malondialdehit) ortalama değeri kontrol grubundan düşüktü, bu da biberiye uçucu yağının oksidatif stresi azaltarak MDA oluşumunu engellediğini göstermektedir. Bu bulgu, biberiye uçucu yağının potansiyel olarak karaciğer patolojilerinde koruyucu bir ajan olarak kullanılabilmesini düşündürmektedir. Bununla birlikte, biberiye uçucu yağının etki mekanizmalarının daha detaylı olarak araştırılması önemlidir.

Biberiye ve aronya bitkilerinin yetiştiği bölge, hasat zamanı ve yaprak veya meyve kullanımına bağlı olarak daha farklı çalışmalar yapılması antioksidan etkilerinin nasıl değiştiğini daha iyi anlamamıza yardımcı olacaktır. Bu tür araştırmalar, bitkisel ürünlerin sağlık üzerindeki etkilerini anlamamızı ve doğru kullanımını teşvik etmemizi sağlayacaktır. Ayrıca, bitkisel ürünlerin etki mekanizmalarını daha iyi anlamak için hücresel ve moleküler düzeyde çalışmalar yapılması önemlidir. Böylece, biberiye ve aronyanın içerdikleri aktif bileşiklerin hücrelerde nasıl etkileşime girdiği ve antioksidan etkilerini nasıl sağladığı daha iyi anlaşılabilir. Bu bilgiler, bitkisel ürünlerin kullanımının optimize edilmesine ve sağlık üzerindeki potansiyel faydalarının maksimize edilmesine yardımcı olacaktır.

Koruyucu etkilerini araştırdığımız her iki bitki de ülkemizde yetişen ürünlerden elde edilmiştir. Antioksidan kapasitesi yüksek olan bitkilerin doğru bir şekilde tüketimi sağlık

açısından büyük önem taşımaktadır. Bu nedenle sağlık otoriteleri ve beslenme uzmanları, halkı doğru bilgilendirme ve farkındalık artırma çalışmalarıyla desteklemelidir. İnsanların sentetik antioksidanlar yerine doğal bitkisel kaynaklardan elde edilen ürünleri tercih etmeleri teşvik edilmelidir. Sağlıklı bir beslenme programı içerisinde antioksidan bakımından zengin bitkilerin düzenli olarak tüketilmesi, sağlığın korunmasına ve hastalıkların önlenmesine katkı sağlayabilir öngörüsündeyiz.

Çalışmamızın kısıtlılıkları

Aşağıdaki değerlendirmelerin bütçe sıkıntısı nedeniyle yapılamamış olması çalışmamızın kısıtlayıcı taraflarıdır. Bunlar;

Shem kontrol grubunun dâhil edilememesi: Çalışmamızda kontrol grubu bulunmasına rağmen shem kontrol grubunun eksikliği sonuçların daha güvenilir şekilde değerlendirilmesini sınırlayabilir.

Farklı dozlar ve gruplar: Çalışmamızda biberiye uçucu yağı ve aronya ekstresi için farklı dozlar ve farklı gruplar oluşturma imkânı bulunamamıştır. Bu durum, etkilerin doza veya gruplara bağlı olarak değişip değişmediğini değerlendirebilme açısından kısıtlamalar getirebilir.

Farklı oksidatif stres belirteçleri ve histolojik boyama yöntemleri: Çalışmamızda farklı oksidatif stres belirteçlerinin ve histolojik boyama yöntemlerinin kullanılamaması çalışmanın sonuçlarını sınırlayabilir.

Bütçe sıkıntısı nedeniyle bazı önemli değerlendirmelerin dahil edilememesi çalışmanın gücünü kısıtlamış olabilir. Bu nedenle ileride yapılacak çalışmalarda daha geniş bir bütçe sağlanmasıyla daha kapsamlı değerlendirmelerin yapılması önerilebilir. Bu şekilde yapılan araştırmalar, biberiye uçucu yağının ve aronya ekstresinin koruyucu etkilerinin daha iyi anlaşılmasına ve bu bitkilerin potansiyel terapötik kullanımının değerlendirilmesine yardımcı olacaktır.

KAYNAKLAR

- Abdel-Gawad, H., Taha H., Aly Sayed, M.A. (2020). Ameliorative Effect of Rosemary Extract (Rosmarinus Officinalis L.) Against Ethion Bound Residues Induced Alterations in Experimental Animals. *Adv Agri Tech Plant Sciences*, 3(1), 180045.
- Abrigo J., Simon, F., Cabrera, D., Vilos, C., Cabello-Verrugio, C. (2019). Mitochondrial dysfunction in skeletal muscle pathologies. *Current Protein & Peptide Science*, 20(6), 536–546.
- Aguilar, F., Autrup, H., Barlow, S., Castle, L., Crebelli, R., Dekrant, W., ... Toldrá, F. (2008). Use of rosemary extracts as a16 food additive—scientific opinion of the panel on food additives, flavorings, processing aids and materials in contact with food. *EFSA J*, 721, 1–29.
- Ahles, S., Stevens, Y.R., Joris, P. J., Vauzour, D., Adam, J., de Groot, E., Plat, J. (2020). The Effect of Long-Term Aroniamelanocarpa Extract Supplementation on Cognitive Performance, Mood, and Vascular Function: A Randomized Controlled Trial in Healthy, Middle-Aged Individuals. *Nutrients*, 12(8), 2475.
- Amar, Y., Meddah, B., Bonacorsi, I., Costa, G., Pezzino, G., Saija, A., ... Meddah, A.T. (2017). Phytochemicals, Antioxidant and Antiproliferative Properties of Rosmarinus officinalis L on U937 and CaCo-2 Cells. *Iranian journal of pharmaceutical research*, 16(1), 315–327.
- Andrzejewska, J., Sadowska, K., Klóska, L., Rogowski, L. (2015). The effect of plant age and harvest time on the content of chosen components and antioxidative potential of black chokeberry fruit. *Acta Sci. Pol. Hortorum Cultus*, 14, 105–114.
- Antika, L.D. ve Dewi, R.M. (2020). Pharmacological aspects of fisetin. *Asian. Pac. J. Trop. Biomed.*, 11, 1-9.
- Arıncı, K. ve Elhan, A. (2014). *Anatomi*. Güneş Tıp Kitabevleri.
- Ayoob, I., Rahman, M.U., Rehman, S.U. (2018). Essential oil composition of Rosmarinus officinalis L. from Kashmir (India). *EC Microbiology*, 14(2), 2932.

- Bahashwan, S., Hassan, M.H., Aly, H., Ghobara, M.M., El-Beshbishy, H.A., Busati, I. (2015). Crocin mitigates carbon tetrachloride-induced liver toxicity in rats. *J Taibah Univ Sci*, 10(2), 140-149.
- Bajalan, I., Rouzbahani, R., Pirbalouti, A.G., Maggi, F. (2017). Antioxidant and antibacterial activities of the essential oils obtained from seven Iranian populations of *Rosmarinus officinalis*. *Industrial crops and products*, 107, 305-311.
- Bataille, A.M. ve J.E. Manautou. (2012). Nrf2: a potential target for new therapeutics in liver disease. *Clinical Pharmacology & Therapeutics*, 92(3), 340–348.
- Baydir, A. T., Soltanbeigi, A., & Maral, H. (2023). The Antioxidant Effect of Rosemary on the Oxidation Stability of Refined Sunflower Oil. *Avrupa Bilim ve Teknoloji Dergisi*, (50), 60-65.
- Begum, A., Sandhya, S., Ali, S. S., Vinod, K. R., Reddy, S., & Banji, D. (2013). An in-depth review on the medicinal flora *Rosmarinus officinalis* (Lamiaceae). *Acta scientiarum polonorum. Technologia alimentaria*, 12(1).
- Bolling, B.W., Taheri, R., Pei, R., Kranz, S., Yu, M., Durocher, S.N., Brand, M.H. (2015) Harvest date affects Aronia juice polyphenols, sugars, and antioxidant activity, but not anthocyanin stability. *Food Chem.*, 187, 189–196.
- Borges, R.S., Ortiz, B.L.S., Pereira, A.C.M., Keita, H., Carvalho, J.C.T. (2019). *Rosmarinus officinalis* essential oil: A review of its phytochemistry, anti-inflammatory activity, and mechanisms of action involved. *Journal of ethnopharmacology*, 229, 29-45.
- Botsoglou N, Taitzoglou I, Zervos I, Botsoglou E, Tsantarliotou M, Chatzopoulou PS. (2010). Potential of long-term dietary administration of rosemary in improving the antioxidant status of rat tissues following carbon tetrachloride intoxication. *Food and chemical toxicology*, 48(3), 944-950.
- Brand, M. (2010). Aronia: Native shrubs with untapped potential. *Arnoldia*, 67, 14–25.
- Brewer, M.S. (2011). Natural antioxidants: sources, compounds, mechanisms of action, and potential applications. *Comprehensive reviews in food science and food safety*, 10(4), 221-247.
- Borges, R.S., Keita, H., Ortiz, B.L.S., dos Santos Sampaio, T.I., Ferreira, I.M., Lima, E.S., ... Carvalho, J.C.T. (2018). Anti-inflammatory activity of nanoemulsions of essential oil

from *Rosmarinus officinalis* L.: in vitro and in zebrafish studies. *Inflammopharmacology*, 26(4), 1057-1080.

- Bosoi C.R., Yang X., Huynh J., Parent-Robitaille C., Jiang W., Tremblay M., Rose C.F. (2012). Systemic oxidative stress is implicated in the pathogenesis of brain edema in rats with chronic liver failure. *Free Radic. Biol. Med.* 52, 1228–1235.
- Chen Z., Tian R., She, Z., Cai, J., Li H. (2020). Role of oxidative stress in the pathogenesis of nonalcoholic fatty liver disease. *Free Radical Biology and Medicine*, 152, 116–141.
- Cheung, S., & Tai, J. (2007). Anti-proliferative and antioxidant properties of rosemary *Rosmarinus officinalis*. *Oncology reports*, 17(6), 1525-1531.
- Christopoulou, S.D., Androutsopoulou, C., Hahalis, P., Kotsalou, C., Vantarakis, A., Lamari, F.N. (2021). Rosemary extract and essential oil as drink ingredients: An evaluation of their chemical composition, genotoxicity, antimicrobial, antiviral, and antioxidant properties. *Foods* 10(12), 3143.
- Chrubasik C, Li G, Chrubasik S. (2010). The clinical effectiveness of chokeberry: A systematic review. *Phytotherapy Research*. 24(8), 1107–1114.
- Dalley, A. F., Agur, A. M. R., Moore, K. L. (2011). *Essential Clinical Anatomy*. Lippincott Williams & Wilkins.
- Dhifi, W., Bellili, S., Jazi, S., Bahloul, N., & Mnif, W. (2016). Essential oils' chemical characterization and investigation of some biological activities: A critical review. *Medicines*, 3(4), 25.
- Drake, R.L., Vogl, W., ve Mitchell, A.W. (2009). *Gray's anatomy for students*. Elsevier Health Sciences TW.
- Dey, A. ve Lakshmanan, J. (2013). The role of antioxidants and other agents in alleviating hyperglycemia mediated oxidative stress and injury in liver. *Food Funct.* 4(8), 1148–1184.
- El-Demerdash F.M., El-Sayed R.A., Abdel-Daim M.M. (2021). *Rosmarinus officinalis* essential oil modulates renal toxicity and oxidative stress induced by potassium dichromate in rats. *Journal of Trace Elements in Medicine and Biology*. 67, 126791.

- El-Hadary, A.E., Elsanhoty, R.M., Ramadan, M.F. (2019). In vivo protective effect of Rosmarinus officinalis oil against carbon tetrachloride (CCl₄)-induced hepatotoxicity in rats. *PharmaNutrition*, 9, 100151.
- El-Naggar S.A., Abdel-Farid, I.B., Germoush, M.O., Elgebaly, H.A., Alm-Eldeen, A.A. (2016). Efficacy of Rosmarinus officinalis leaves extract against cyclophosphamide-induced hepatotoxicity. *Pharm Biol*, 1, 1–10.
- Essawy, A.E., Abdel-Wahab, W.M., Sadek, I.A., Khamis, O.M. (2018). Dual protective effect of ginger and rosemary extracts against CCl₄-induced hepatotoxicity in rats. *Environmental Science and Pollution Research*, 25(20), 19510-19517.
- Fahim, F.A., Esmat, A.Y., Fadel, H.M., Hassan, K.F.S., (1999). Allied studies on the effect of Rosmarinus officinalis L. on experimental hepatotoxicity and mutagenesis. *Int. J. Food Sci. Nutr.* 50, 413427.
- Frank, H., & Netter, M. D. (2019). Atlas of human anatomy. Elsevier Inc.
- Feng, Y., Wang, N., Ye, X., Li, H., Feng, Y., Cheung, F., & Nagamatsu, T. (2011). Hepatoprotective effect and its possible mechanism of Coptidis rhizoma aqueous extract on carbon tetrachloride-induced chronic liver hepatotoxicity in rats. *Journal of Ethnopharmacology*, 138(3), 683-690.
- Fernández, L. F., Palomino, O. M., & Frutos, G. (2014). Effectiveness of Rosmarinus officinalis essential oil as antihypotensive agent in primary hypotensive patients and its influence on health-related quality of life. *Journal of Ethnopharmacology*, 151(1), 509-516.
- Friedman, T. (2015). The effect of rosmarinic acid on immunological and neurological systems: a basic science and clinical review. *Journal of Restorative Medicine*, 4(1), 50.
- Ganie, S.A., Haq E., Hamid, A., Qurishi, Y., Mahmood, Z., Zargar, B.A. (2011). Carbon tetrachloride induced kidney and lung tissue damages and antioxidant activities of the aqueous rhizome extract of Podophyllum hexandrum. *BMC Compl Alternative Med.* 2011;11(1):17.
- González-Trujano, M.E., Peña, E.I., Martínez, A.L., Moreno, J., Guevara-Fefer, P., Déciga-Campos, M., ve López-Muñoz, F.J. (2007). Evaluation of the antinociceptive effect of Rosmarinus officinalis L. using three different experimental models in rodents. *Journal of ethnopharmacology*, 111(3), 476–482.

- Gonzalez, A., Huerta-Salgado, C., Orozco-Aguilar, J., Aguirre, F., Tacchi, F., Simon, F., & Cabello-Verrugio, C. (2020). Role of oxidative stress in hepatic and extrahepatic dysfunctions during nonalcoholic fatty liver disease (NAFLD). *Oxidative Medicine and Cellular Longevity*, 2020.
- Guimarães, N. S., Ramos, V. S., Prado-Souza, L. F., Lopes, R. M., Arini, G. S., Feitosa, L. G., ... Rodrigues, T. (2023). Rosemary (*Rosmarinus officinalis* L.) Glycolic Extract Protects Liver Mitochondria from Oxidative Damage and Prevents Acetaminophen-Induced Hepatotoxicity. *Antioxidants*, 12(3), 628.
- Gulcin İ. (2020). Antioxidants and antioxidant methods: an updated overview. *Archives of toxicology*, 94(3), 651–715.
- Gülçen, B., Kuş, M.A., Çolakoğlu, S., Ögetürk, M., İltar, K., Ersoy, M.A., Karaca, Ö. (2012). Deneysel karbon tetraklorür zehirlenmesinde akciğer doku hasarı ve melatonin hormonunun koruyucu rolü: Işık mikroskopik ve biyokimyasal bir çalışma. *Düzce Tıp Fakültesi Dergisi*, 14(3), 37-42.
- Gu, X. ve Manautou, J.E. (2012). Molecular mechanisms underlying chemical liver injury. *Expert Rev Mol Med*. 14, e4.
- Gutiérrez, R., Alvarado, J.L., Presno, M., Pérez-Veyna, O., Serrano, C.J., Yahuaca, P. (2010). Oxidative stress modulation by *Rosmarinus officinalis* in CCl₄-induced liver cirrhosis. *Phytother Res.*, 24, 595–601.
- Habtemariam, S. (2016). The therapeutic potential of rosemary (*Rosmarinus officinalis*) diterpenes for Alzheimer's disease. *Evidence-Based Complementary and Alternative Medicine*, 2016.
- Hamed, H., Bellassoued, K., El Feki, A., Gargouri, A. (2019). Evaluation of the hepatoprotective effect of combination between fermented camel milk and *Rosmarinus officinalis* leaves extract against CCl₄ induced liver toxicity in mice. *J Food Sci Technol*, 56, 824–834.
- Hsieh, C. L., Peng, C. H., Chyau, C. C., Lin, Y. C., Wang, H. E., & Peng, R. Y. (2007). Low-density lipoprotein, collagen, and thrombin models reveal that *Rosmarinus officinalis* L. exhibits potent antiglycative effects. *Journal of agricultural and food chemistry*, 55(8), 2884-2891.

- Hussain, A. I., Anwar, F., Chatha, S. A., Latif, S., Sherazi, S. T., Ahmad, A., ... Sarker, S. D. (2013). Chemical composition and bioactivity studies of the essential oils from two *Thymus* species from the Pakistani flora. *LWT-Food Science and Technology*, 50(1), 185-192.
- IHA, 2018. Herb of the Year™, The International Herb Association, <https://iherb.org/herb-of-the-year>, Erişim tarihi: 14 Mayıs 2023.
- Jakovljevic, V., Milic, P., Bradic, J., Jeremic, J., Zivkovic, V., Srejevic, I., ... & Vucic, V. (2018). Standardized *Aronia melanocarpa* extract as novel supplement against metabolic syndrome: a rat model. *International Journal of Molecular Sciences*, 20(1), 6.
- Janick, J. ve Paull, R.E. (2008). *Encyclopedia of Fruit and Nuts*, CABI: Wallingford, BK, 622–624.
- Junqueira, L. C., Carneiro, J., Kelley, R. O., Aytakin, Y., & Solakoğlu, S. (2006). Temel histoloji. Barış Kitabevi.
- Jurendić, T., & Ščetar, M. (2021). *Aronia melanocarpa* products and by-products for health and nutrition: A review. *Antioxidants*, 10(7), 1052.
- Jurikova, T., Mlcek, J., Skrovankova, S., Sumczynski, D., Sochor, J., Hlavacova, I., ... & Orsavova, J. (2017). Fruits of black chokeberry *Aronia melanocarpa* in the prevention of chronic diseases. *Molecules*, 22(6), 944.
- Kara, S. (2018). *Aronia melanocarpa* uygulamasının epiteliyal ovaryum kanseri hücre hattı skov-3 üzerine immüno kimyasal ve apoptotik etkilerinin incelenmesi. Yüksek lisans tezi, İzmir Katip Çelebi Üniversitesi Sağlık Bilimleri Enstitüsü, İzmir.
- Karabulut, A.B., Gül, M., Karabulut, E., Kiran, T.R., Ocak, S.G., Otlu, O. (2010). Oxidant and antioxidant activity in rabbit livers treated with zoledronic acid. *In Transplantation proceedings*, 42, 3820–3822.
- Karthik, D., Viswanathan, P., & Anuradha, C. V. (2011). Administration of rosmarinic acid reduces cardiopathology and blood pressure through inhibition of p22phox NADPH oxidase in fructose-fed hypertensive rats. *Journal of Cardiovascular Pharmacology*, 58(5), 514-521.
- Kayashima, T., & Matsubara, K. (2012). Antiangiogenic effect of carnolic acid and carnosol, neuroprotective compounds in rosemary leaves. *Bioscience, biotechnology, and biochemistry*, 76(1), 115-119.

- Klaassen, C.D. ve Reisman, S.A. (2010). Nrf2 the rescue: Effects of the antioxidative/electrophilic response on the liver. *Toxicol. Appl. Pharmacol.* 244, 57–65.
- Konić-Ristić, A., Šavikin, K., Zdunić, G., Janković, T., Juranic, Z., Menković, N., & Stanković, I. (2011). Biological activity and chemical composition of different berry juices. *Food Chemistry*, 125(4), 1412-1417.
- Kontogianni, V. G., Tomic, G., Nikolic, I., Nerantzaki, A. A., Sayyad, N., Stosic-Grujicic, S., ... Tzakos, A. G. (2013). Phytochemical profile of *Rosmarinus officinalis* and *Salvia officinalis* extracts and correlation to their antioxidant and anti-proliferative activity. *Food chemistry*, 136(1), 120-129.
- Kukner, A., Tore, F., Firat, T., Terzi, E. H., Oner, H., Balaban, Y. H., & Ozogul, C. (2010). The preventive effect of low molecular weight heparin on CCL4-induced necrosis and apoptosis in rat liver. *Annals of hepatology*, 9(4), 445-454.
- Kulling, S.E. ve Rawel, H.M. (2008). Chokeberry (*Aronia melanocarpa*)- A review on the characteristic components and potential health effects. *Planta Medica*, 74(13), 1625–1634.
- Kumar, A., Sharma, A., Duseja, A., Das, A., Dhiman, R. K., Chawla, Y. K., ... Bhansali, A. (2013). Patients with nonalcoholic fatty liver disease (NAFLD) have higher oxidative stress in comparison to chronic viral hepatitis. *Journal of clinical and experimental hepatology*, 3(1), 12-18.
- Lee, J.E.; Kim, G.S.; Park, S.; Kim, Y.H.; Kim, M.B.; Lee, W.S.; Shin, S.C. Determination of chokeberry (*Aronia melanocarpa*) polyphenol components using liquid chromatography–tandem mass spectrometry: Overall contribution to antioxidant activity. *Food Chem.* 2014, 146, 1–5.
- Lee, J. E., Kim, G. S., Park, S., Kim, Y. H., Kim, M. B., Lee, W. S., ... Shin, S. C. (2014). Determination of chokeberry (*Aronia melanocarpa*) polyphenol components using liquid chromatography–tandem mass spectrometry: Overall contribution to antioxidant activity. *Food chemistry*, 146, 1-5.
- Li, S., Tan, H. Y., Wang, N., Zhang, Z. J., Lao, L., Wong, C. W., & Feng, Y. (2015). The role of oxidative stress and antioxidants in liver diseases. *International journal of molecular sciences*, 16(11), 26087-26124.

- Li, Z., Feng, H., Wang, Y., Shen, B., Tian, Y., Wu, L., ... Liu, G. (2019). Rosmarinic acid protects mice from lipopolysaccharide/d-galactosamine-induced acute liver injury by inhibiting MAPKs/NF- κ B and activating Nrf2/HO-1 signaling pathways. *International Immunopharmacology*, 67, 465-472.
- Lin, P. C., Lee, J. J., & Chang, I. J. (2016). Essential oils from Taiwan: Chemical composition and antibacterial activity against *Escherichia coli*. *Journal of food and drug analysis*, 24(3), 464-470.
- Leghi, G.E., Domenici, F.A., Vannucchi, H. (2015) Influence of oxidative stress and obesity in patients with nonalcoholic steatohepatitis. *Arquivos de Gastroenterologia*, 52(3), 228–233.
- Machado, D. G., Cunha, M. P., Neis, V. B., Balen, G. O., Colla, A. R., Grando, J., ... Rodrigues, A. L. S. (2012). Rosmarinus officinalis L. hydroalcoholic extract, similar to fluoxetine, reverses depressive-like behavior without altering learning deficit in olfactory bulbectomized mice. *Journal of ethnopharmacology*, 143(1), 158-169.
- Mallikarjuna, K., Shanmugam, K. R., Nishanth, K., Wu, M. C., Hou, C. W., Kuo, C. H., & Reddy, K. S. (2010). Alcohol-induced deterioration in primary antioxidant and glutathione family enzymes reversed by exercise training in the liver of old rats. *Alcohol*, 44(6), 523-529.
- Malayoğlu, H. B. (2010). Biberiyenin (*Rosmarinus officinalis* L.) antioksidan etkisi. *Hayvansal Üretim*, 51(2).
- Manjrekar, A. P., Jisha, V., Bag, P. P., Adhikary, B., Pai, M. M., Hegde, A., & Nandini, M. (2008). Effect of *Phyllanthus niruri* Linn. treatment on liver, kidney and testes in CCl₄ induced hepatotoxic rats. *CSIR*, 46(7), 514-520.
- McGhie, T.K ve Walton, M.C. (2007). The bioavailability and absorption of anthocyanins: Towards a better understanding. *Mol. Nutr. Food Res.* 51, 702–713.
- Mekonnen, A., Yitayew, B., Tesema, A., Taddese, S. (2016). In vitro antimicrobial activity of essential oil of *Thymus schimperi*, *Matricaria chamomilla*, *Eucalyptus globulus*, and *Rosmarinus officinalis*. *International journal of microbiology*, 2016.
- Méndez-Sánchez, N., Valencia-Rodríguez, A., Coronel-Castillo, C., Vera-Barajas, A., Contreras-Carmona, J., Ponciano-Rodríguez, G., & Zamora-Valdés, D. (2020). The

cellular pathways of liver fibrosis in non-alcoholic steatohepatitis. *Annals of Translational Medicine*, 8(6).

Menghini, L., Genovese, S., Epifano, F., Tirillini, B., Ferrante, C., & Leporini, L. (2010). Antiproliferative, protective and antioxidant effects of artichoke, dandelion, turmeric and rosemary extracts and their formulation. *International Journal of Immunopathology and Pharmacology*, 23(2), 601-610.

Meżyńska, M., Brzóska, M. M., Rogalska, J., & Piłat-Marcinkiewicz, B. (2018). Extract from *Aronia melanocarpa* L. Berries Prevents Cadmium-Induced Oxidative Stress in the Liver: A Study in A Rat Model of Low-Level and Moderate Lifetime Human Exposure to this Toxic Metal. *Nutrients*, 11(1), 21.

Mitchell, A.W.M., Vogl, W., Drake, R.L. (2005). *Gray's Anatomy for Students*. Elsevier/Churchill Livingstone.

Mohi-Ud-Din, R., Mir, R. H., Sawhney, G., Dar, M. A., & Bhat, Z. A. (2019). Possible Pathways of Hepatotoxicity Caused by Chemical Agents. *Current drug metabolism*, 20(11), 867–879.

Moore, J., Megaly, M., MacNeil, A.J., Klentrou, P., Tsiani, E. (2016). Rosemary extract reduces Akt/mTOR/p70S6K activation and inhibits proliferation and survival of A549 human lung cancer cells. *Biomed Pharmacother*, 83, 725–732.

Ngo SN, Williams DB, Head RJ. Rosemary and cancer prevention: preclinical perspectives. *Crit Rev Food Sci Nutr*. 2011; 51:946–954.

Nieto, G., Estrada, M., Jordán, M. J., Garrido, M. D., & Bañón, S. (2011). Effects in ewe diet of rosemary by-product on lipid oxidation and the eating quality of cooked lamb under retail display conditions. *Food Chemistry*, 124(4), 1423-1429.

Ore, A. ve Akinloye, O.A. (2019). Oxidative stress and antioxidant biomarkers in clinical and experimental models of non-alcoholic fatty liver disease, *Medicina*, 55(2).

Oszmiański, J. ve Lachowicz, S. (2016). Effect of the production of dried fruits and juice from chokeberry (*Aronia melanocarpa* L.) on the content and antioxidative activity of bioactive compounds. *Molecules*, 21, 1098.

Öz, M.N.A. (2017). Balıkesir Yöresinde Doğal Olarak Yetişen Biberiye ve Fesleğen Bitkilerine Ait Uçucu Yağların Antioksidan ve Antimikotik Özelliklerinin Belirlenmesi. Yüksek Lisans Tezi, Namık Kemal Üniversitesi Fen Bilimleri Enstitüsü, Tekirdağ.

- Özdemir, K. ve Özkan, E.E. (2020). Aronia Sp. Meyvelerinin Kimyasal Bileşimi ve Biyolojik Aktiviteleri. *Journal of Faculty of Pharmacy of Ankara University*, 44(3), 557-570.
- Özguven, M., Soltanbeigi, A., Yalın, S., Çalışkan, T., Eroğlu, P., Yıldız, G., Şekeroğlu, N. (2013). The Study of the Various Rosemary Varieties Volatile Oil Amounts and Antioxidant Activities in Different Harvests on Fertile and Marginal Lands. 1st Mediterranean Symposium on Medicinal and Aromatic Plants, 17-20 April 2013, Cyprus.
- Palma, H.E., Wolkmer, P., Gallio, M., Correa, M.M., Schmatz, R., Thome, G.R., Pereira, L.B., ...Bueno A. (2014). Oxidative stress parameters in blood, liver, and kidney of diabetic rats treated with curcumin and/or insulin. *Mol. Cell. Biochem.* 386,199–210.
- Pérez-Fons, L., Garzón, M.T., Micol, V. (2010). Relationship between the antioxidant capacity and effect of rosemary (*Rosmarinus officinalis* L.) polyphenols on membrane phospholipid order. *Journal of agricultural and food chemistry*, 58(1), 161–171.
- Piotrowska-Kempisty, H., Nowicki, M., Jodynys-Liebert, J., Kurpik, M., Ewertowska, M., Adamska, T., ... Kujawska, M. (2020). Assessment of hepatoprotective effect of chokeberry juice in rats treated chronically with carbon tetrachloride. *Molecules*, 25(6), 1268.
- Racanelli, V., & Rehermann, B. (2006). The liver as an immunological organ. *Hepatology* (Baltimore, Md.), 43(2 Suppl 1), S54–S62.
- Rahbardar, M.G., ve Hosseinzadeh, H. (2020). Therapeutic effects of rosemary (*Rosmarinus officinalis* L.) and its active constituents on nervous system disorders. *Iranian journal of basic medical sciences*, 23(9), 1100.
- Rašković, A., Milanović, I., Pavlović, N., Čebović, T., Vukmirović, S., ve Mikov, M. (2014). Antioxidant activity of rosemary (*Rosmarinus officinalis* L.) essential oil and its hepatoprotective potential. *BMC complementary and alternative medicine*, 14, 225.
- Reccia, I., Kumar, J., Akladios, C., Viridis, F., Pai, M., Habib, N., & Spalding, D. (2017). Non-alcoholic fatty liver disease: a sign of systemic disease. *Metabolism*, 72, 94-108.
- Ribeiro-Santos, R., Carvalho-Costa, D., Cavaleiro, C., Costa, H.S., Albuquerque, T.G., Castilho, M.C., ... Sanches-Silva, A. (2015). A novel insight on an ancient aromatic plant: The rosemary (*Rosmarinus officinalis* L.). *Trends in Food Science & Technology*, 45(2), 355-368.

- Risaliti, L., Kehagia, A., Daoulzi, E., Lazari, D., Bergonzi, M. C., Vergkizi-Nikolakaki, S., ... & Bilia, A. R. (2019). Liposomes loaded with *Salvia triloba* and *Rosmarinus officinalis* essential oils: In vitro assessment of antioxidant, antiinflammatory and antibacterial activities. *Journal of Drug Delivery Science and Technology*, 51, 493-498.
- Rodriguez-Mateos, A., Heiss, C., Borges, G., & Crozier, A. (2014). Berry (poly) phenols and cardiovascular health. *Journal of agricultural and food chemistry*, 62(18), 3842-3851.
- Ross, M.H.ve Pawlina, W. (2014). *Histoloji konu anlatımı ve atlas*. Palme Yayıncılık.
- Saied, M., Ali, K., Mosayeb, A. (2023). Rosemary (*Rosmarinus officinalis* L.) essential oil alleviates testis failure induced by Etoposide in male rats. *Tissue & cell*, 81, 102016.
- Sakr, S. A., Bayomy, M. F., & El-Morsy, A. M. (2015). Rosemary extract ameliorates cadmium-induced histological changes and oxidative damage in the liver of albino rat. *The Journal of Basic & Applied Zoology*, 71, 1-9.
- Samaha, S.R. (2017). Effects of Rosemary extract supplementation on ethanol induced liver injury in adult male albino rat. *Al-Azhar Med J*, 46:373–382
- Sánchez-Valle, V., C Chavez-Tapia, N., Uribe, M., & Méndez-Sánchez, N. (2012). Role of oxidative stress and molecular changes in liver fibrosis: a review. *Current medicinal chemistry*, 19(28), 4850-4860.
- Sasikumar, B., (2004). Rosemary. K.V. Peter, Editor, Hand Book of Herbs and Spices Volume: 2, Woodhead Publishing Limited. Cambridge, England, CRC, 243–255.
- Sayan, M., Karabulut, D., & Özdamar, S. (2020). Assessment of the protective and therapeutic effect of melatonin against thioacetamide-induced acute liver damage. *Journal of Biochemical and Molecular Toxicology*, 34(4), e22450.
- Scheckel, K. A., Degner, S. C., & Romagnolo, D. F. (2008). Rosmarinic acid antagonizes activator protein-1–dependent activation of cyclooxygenase-2 expression in human cancer and nonmalignant cell lines. *The Journal of nutrition*, 138(11), 2098-2105.
- Selmi, S., Rtibi, K., Grami, D., Sebai, H., Marzouki, L. (2017). Rosemary (*Rosmarinus officinalis*) essential oil components exhibit anti-hyperglycemic, anti-hyperlipidemic and antioxidant effects in experimental diabetes. *Pathophysiology*, 24, 297–303.

- Shimozono, R., Asaoka, Y., Yoshizawa, Y., Aoki, T., Noda, H., Yamada, M., ... & Mochizuki, H. (2013). Nrf2 activators attenuate the progression of nonalcoholic steatohepatitis-related fibrosis in a dietary rat model. *Molecular Pharmacology*, 84(1), 62-70.
- Sidor, A., Drożdżyńska, A., Gramza-Michałowska, A. (2019). Black chokeberry (*Aronia melanocarpa*) and its products as potential health-promoting factors - An overview. *Trends in Food Science and Technology*, 89, 45–60.
- Sies, H. (2015). Oxidative stress: a concept in redox biology and medicine. *Redox Biology*, 4,180–183.
- Sotelo-Félix, J. I., Martínez-Fong, D., Muriel, P., Santillán, R. L., Castillo, D., & Yahuaca, P. (2002). Evaluation of the effectiveness of *Rosmarinus officinalis* (Lamiaceae) in the alleviation of carbon tetrachloride-induced acute hepatotoxicity in the rat. *Journal of ethnopharmacology*, 81(2), 145-154.
- Sönmez C, (2008). Farklı kökenli biberiye (*Rosmarinus officinalis* L.) populasyonlarının bazı agronomik ve teknolojik özelliklerinin belirlenmesi. Yüksek Lisans Tezi. Çukurova Üniversitesi Fen Bilimleri Enstitüsü, Adana.
- Standring, S., Ellis, H., Healy, J., ve Williams, A. (2016). *Gray's anatomy 41th Edition*. Anatomical Basis Of Clinical Practice, Churchill Livingstone, London, 41, 1160-1172.
- Tabassum, N. ve Hamdani, M. (2014). Plants used to treat skin diseases. *Pharmacogn Rev*, 8:52–60.
- Tasic, N., Jakovljevic, V.L.J., Mitrovic, M., Djindjic, B., Tasic, D., Dragisic, D., Citakovic, Z., ... Turnic, T. N. (2021). Black chokeberry *Aronia melanocarpa* extract reduces blood pressure, glycemia and lipid profile in patients with metabolic syndrome: a prospective controlled trial. *Molecular and cellular biochemistry*, 476(7), 2663–2673.
- Tang, W., Jiang, Y. F., Ponnusamy, M., & Diallo, M. (2014). Role of Nrf2 in chronic liver disease. *World journal of gastroenterology: WJG*, 20(36), 13079.
- Tolić, M.T., Krbavčić, I.P., Vujević, P., Milinović, B., Jurčević, I.L., Vahčić, N. (2017). Effects of weather conditions on phenolic content and antioxidant capacity in juice of chokeberries (*Aronia melanocarpa* L.). *Polish Journal of Food and Nutrition Sciences*, 67,67–74.

- Trefts, E., Gannon, M., Wasserman, D.H. (2017). The liver. *Current biology: CB*, 27(21), R1147–R1151.
- Türkez, H., Aydın, E. (2013). In vitro assessment of cytogenetic and oxidative effects of α -pinene. *Toxicol Ind Health*, 30,1–9
- Unsal, V., Cicek, M., & Sabancilar, İ. (2020). Toxicity of carbon tetrachloride, free radicals and role of antioxidants. *Reviews on environmental health*, 36(2), 279–295.
- Vagiri, M., & Jensen, M. (2017). Influence of juice processing factors on quality of black chokeberry pomace as a future resource for colour extraction. *Food chemistry*, 217, 409-417.
- Valcheva-Kuzmanova, S., Borisova, P., Galunska, B., Krasnaliev, I., & Belcheva, A. (2004). Hepatoprotective effect of the natural fruit juice from Aronia melanocarpa on carbon tetrachloride-induced acute liver damage in rats. *Experimental and Toxicologic Pathology*, 56(3), 195-201.
- Wang, H.L., Sun, Z.O., Rehman, R.U., Wang, H., Wang, Y.F., Wang, H. (2017). Rosemary extract-mediated lifespan extension and attenuated oxidative damage in drosophila melanogaster fed on high-fat diet. *J Food Sci*, 82, 1006–1011.
- Weber, L. W., Boll, M., & Stampfl, A. (2003). Hepatotoxicity and mechanism of action of haloalkanes: carbon tetrachloride as a toxicological model. *Critical reviews in toxicology*, 33(2), 105-136.
- Waschke, J., Böckers, T. M., Paulsen, F., & Sargon, M. F. (Eds.). (2017). Sobotta anatomi konu kitabı. Güneş Tıp Kitabevleri.
- Yaman, D. ve Atasever, A. (2016). Karbon Tetraklorür ile Oluşturulan Akut ve Kronik Karaciğer Hasarı Üzerine Biberiye Ekstraktının (Rosmarinus officinalis) Etkisi. *Erciyes Üniversitesi Veteriner Fakültesi Dergisi*, 13(2), 83-100.
- Yang, S.Q., Wang, D., Gao, Y.X. (2021). Advances in studies on the function and application of Aronia melanocarpa. *Food Res. Dev.*, 42, 206–213.
- Yesil-Celiktas, O., Sevimli, C., Bedir, E., & Vardar-Sukan, F. (2010). Inhibitory effects of rosemary extracts, carnosic acid and rosmarinic acid on the growth of various human cancer cell lines. *Plant foods for human nutrition*, 65, 158-163.

- Yıldırım, A.B. ve Karabulut, D. (2020). Karbon Tetraklorürün Neden Olduğu Akciğer Hasarında L-Karnitinin Antiapoptotik ve Histopatolojik Değişiklikler Üzerindeki Rolü. *Harran Üniversitesi Tıp Fakültesi Dergisi*, 17(2), 189-194.
- Yıldırım, M. (2004). Topografik anatomi: topografik düzende temel bilgiler disseksiyon'a yönelik açıklamalar çalışma soruları ve yanıtları önemli ipuçları seçilmiş resimler. Nobel Tıp Kitabevleri, 100-152
- Yıldırım, M. (2013). Resimli sistematik anatomi. Nobel Tıp Kitabevleri. 123-139.
- Yıldırım, S. (2017). Ratlarda Karbon Tetraklorür ile İndüklenen Karaciğer Toksikasyonu Üzerine Resveratrol'ün Koruyucu Etkisinin Histopatolojik ve TUNEL Metodu ile Araştırılması. *Atatürk Üniversitesi Veteriner Bilimleri Dergisi*, 12(2), 178-186.
- Yu, M. H., Choi, J. H., Chae, I. G., Im, H. G., Yang, S. A., More, K., ... Lee, J. (2013). Suppression of LPS-induced inflammatory activities by *Rosmarinus officinalis* L. *Food Chemistry*, 136(2), 1047-1054.
- Zhang, C., Du, J., & Peng, Z. (2015). Correlation between *Enterococcus faecalis* and persistent intraradicular infection compared with primary intraradicular infection: a systematic review. *Journal of endodontics*, 41(8), 1207-1213.
- Zhang, L., Wang, X., Cueto, R., Effi, C., Zhang, Y., Tan, H., ... Wang, H. (2019). Biochemical basis and metabolic interplay of redox regulation. *Redox biology*, 26, 101284.

EKLER

Ek 1 Hayvan Deneyleri Yerel Etik Kurulu Raporu



T.C.
AYDIN ADNAN MENDERES ÜNİVERSİTESİ
HAYVAN DENEYLERİ YEREL ETİK KURULU
(AYDIN ADÜ-HADYEK)



Aydın, 22/04/2021

Oturum : Hayvan Deneyleri Yerel Etik Kurulu 2021 Yılı IV. Oturum
Sayı : 64583101/2021/063
Proje Başlığı : Sıçanlarda Oluşturulan Karaciğer Hasarında Biberiye (Rosmarinus Officinalis) uçucu yağı ile Aronia Melanocarpa Ekstresinin Etkilerinin Değerlendirilmesi
Proje Yürütücüsü : Nazlı Gülriz ÇERİ
Proje Ekibi : Gizem SAKALLI


Bu çalışmanın hiçbir bölümünde:


İnsan embriyosu ve fötüsü kullanılması
İnsan embriyosu ve fötüsü dokularının kullanılması
Diğer insan doku ve hücrelerinin kullanılması


Hayvan Çalışması


İnsanlarda araştırma
İnsan olmayan primatların kullanılması
Transgenik hayvanların kullanılması
Hayvanlarda genetik modifikasyon öngörülmemiştir.


Bu çalışmanın yapılmasında etik açıdan bir sakınca bulunmamaktadır.



Prof. Dr. Murat SARIERLER
Başkan



Prof. Dr. M. Dinçer BİLGİN
Başkan Yardımcısı



Prof. Dr. Furhan NOST
Üye



Prof. Dr. Işıl SÖNMEZ
Üye



Doç. Dr. Serkan BAKIRCI
Üye



Dr. Öğr. Üyesi Solmaz KARAAARSLAN
Üye

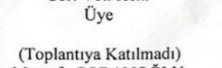

Dr. Öğr. Üyesi A. Önder ÜSTÜNDAĞ
Üye

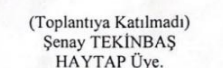

Dr. Öğr. Üyesi Aysun KOÇ
Üye


Vet. Hek. Dr. Berdar AKTAŞ
Sor. Vet. Hek.
Üye


Hijriyet YAMAN
Serbest Vet. Hek. Üye


Öğr. Gör. Dr. Asude Gülce GÜLER
Sor. Vet. Hek.
Üye


(Toplantıya Katılmadı)
Mustafa ÇOBANOĞLU
Sivil Üye


(Toplantıya Katılmadı)
Şenay TEKİNBAS
HAYTAP Üye.

Bu rapor, sadece Adnan Menderes Üniversitesi'nde yapılacak çalışmalar için geçerlidir.

T.C.
AYDIN ADNAN MENDERES ÜNİVERSİTESİ
SAĞLIK BİLİMLERİ ENSTİTÜSÜ

BİLİMSEL ETİK BEYANI

“Sıçanlarda Oluşturulan Karaciğer Hasarında Biberiye (*Rosmarinus officinalis*) Uçucu Yağı ile Aronya (*Aronia melanocarpa*) Ekstresinin Etkilerinin Değerlendirilmesi” başlıklı Doktora tezindeki bütün bilgileri etik davranış ve akademik kurallar çerçevesinde elde ettiğimi, tez yazım kurallarına uygun olarak hazırlanan bu çalışmada, bana ait olmayan her türlü ifade ve bilginin kaynağına eksiz atıf yaptığımı bildiririm. İfade ettiklerimin aksi ortaya çıktığında ise her türlü yasal sonucu kabul ettiğimi beyan ederim.

Gizem SAKALLI

14/07/23

ÖZ GEÇMİŞ

Soyadı, Adı : SAKALLI, GİZEM
Uyruk : T.C.
Doğum yeri ve tarihi : Söke/Aydın 01.01.1992
Telefon : 05543733473
E-posta : gizem.sakalli7@gmail.com
Yabancı dil : İngilizce

EĞİTİM

Derece	Kurum	Mezuniyet tarihi
Doktora	Aydın Adnan Menderes Üniversitesi	2023
Y. Lisans	Manisa Celal Bayar Üniversitesi	2018
Lisans	Acıbadem Üniversitesi	2015

AKADEMİK YAYINLAR

1. MAKALELER

Çeri N.G., Şahmelikoğlu A.G., Cantaş F., **Sakallı G.** (2021). The Anatomic Study of Extracranial Structures Related To Tuberculum Pharyngeum. European Journal Of Anatomy. 25(2): 241- 246.

- Altın M, Çeri NG, Ertekin E, Taştaban E, **Sakallı G.** (2021). Meniskopatili Hastalarda Patellar Tendonun Shear Wave Elastografi ile Değerlendirilmesi. *International Journal of Innovative Approaches in Science Research*. 5(2), 45–60.
- Başaloğlu HK, Çeri NG, Turgut M, İpek ED, **Sakallı G.** (2021). Validity of Metric Assessment of Mastoid Triangle in Sex Determination An Anatomical Study. *Meandros Medical And Dental Journal*. 22(3), 317–323.
- Cura AY, Çeri NG, Ertekin E, **Sakallı G.** (2021). Sağlıklı Çocuklarda Böbrek Morfolojisinin Değerlendirilmesi. *Journal of Innovative Approaches in Medicine*. 2(1), 13–28.
- Sakallı G,** Özgür S, Varol T. (2021). Erişkin Kadınlarda Harris-Beath Yöntemi ile Elde Edilen Ayak İzlerinin Analizi: Plantar İndeksler Üzerinden Pes Planus Değerlendirmesi *Celal Bayar Üniversitesi Sağlık Bilimleri Enstitüsü Dergisi*. 8(4), 644-648.
- Ipek ED, Ceri NG, Kizilay O, **Sakallı G.** (2022). Femoral Patellar Eklem Yüzünün Morfometrik Analizi, Diz Eklemi Biyomekaniğinde Önem Arz Eder Mi? *International Journal of Innovative Approaches in Science Research*. 6(2), 107-115.
- Ceri, N.G., Ipek, E.D. & **Sakallı, G.** (2022). Kraniumda Dört Morfometrik Üçgen Alanın Cinsiyet Tayini İçin Değerlendirilmesi. *International Journal of Innovative Approaches in Science Research*, 6(3), 145-152.

2. BİLDİRİLER

A) Uluslararası Kongrelerde Sunulan Bildiriler

Çeri NG, **Sakallı G.** How covid-19 pandemia can change anatomy teaching style? 3. Uluslararası Tarım, Çevre ve Sağlık Kongresi, 12-14 Kasım 2020, Aydın.

Çeri NG, **Sakallı G.** Ülkemizde covid-19 hakkında dergipark'ta yayınlanan çalışmalara genel bakış. 4. Uluslararası Tarım, Çevre ve Sağlık Kongresi, 20-22 Mayıs 2021, Aydın.

- Sakallı G. Çeri NG, İpek ED., Kimlik Belirleme Aracı: İris Tanımlamaya Genel Bakış, Uluslararası Lisansüstü Çalışmalar Kongresi 17-20 Haziran 2021.
- Cura AY, Çeri NG, Ertekin E, **Sakallı G**, İpek ED. Sağlıklı Çocuklarda Böbrek Morfolojisinin Değerlendirilmesi. International Gevher Nesibe Health Sciences Conference-VIII. 19.11.2021. İstanbul.
- Altın M, Çeri NG, Ertekin E, Taştaban E, **Sakallı G**. İpek ED. Meniskopatili Hastalarda Patellar Tendonun Shear Wave Elastografi ile Değerlendirilmesi. 4. İspes Congress Uluslararası Spor ve Sağlık Kongresi. 10.09.2021. İstanbul.
- Sakallı G.**, Çeri NG., İpek ED. Ayak İzinin Değerlendirilmesinde Kullanılan Clarke Açısına Genel Bir Bakış. Uluslararası Genç Araştırmacı Öğrenci Kongresi. 09-11 Aralık 2021. Burdur.
- Yimsek B., Çeri NG., **Sakallı G.**, İpek ED. Maksiller Sinüs Çatısında Sulcus/Canalis Infraorbitalis Konfigürasyonunun Değerlendirilmesi. Gazi Uluslararası Sağlık Bilimleri Kongresi .15-17 Aralık. Ankara
- Sakallı G.**, Çeri NG., İpek ED. Koku Kaybı ile İlgili Çalışmaların Değerlendirilmesi: Son Literatürün Gözden Geçirilmesi. 3. Uluslararası 5 Ocak Kongreleri. 04.01.2022. Adana.
- Sakallı G.**, Çeri NG, İpek ED. Collum Anatomicum'un Morfometrik Değerlendirmesi ve Cinsiyet Tayinindeki Önemi, 5. Uluslararası Tarım, Çevre ve Sağlık Kongresi. 17-19 Şubat 2022, Aydın.
- Sakallı G.**, Varol T., Kızılay ÖC., Ündey Bİ. Erişkin Kadınlarda Harris-Beath Yöntemi ile Elde Edilen Ayak İzlerinin Analizi: Kesitsel Bir Çalışma 5. Uluslararası Tarım, Çevre ve Sağlık Kongresi, 17-19 Şubat 2022, Aydın.
- Tukay A., Çeri NG., **Sakallı G**. Proksimal Humerus'un Morfometrik Değerlendirmesi ve Cinsiyet Tayinindeki Önemi. 2. Uluslararası Siirt Bilimsel Araştırmalar Kongresi, 21-22 Mart 2022, Siirt.
- Tukay A., Çeri NG, **Sakallı G**. Yetişkin Kadınlarda Harris-Beath Yöntemiyle Elde Edilen Ayak İzlerinin Analizi: Parmak Tipi ve Ayak Kavsisinin Değerlendirilmesi, 3. Uluslararası Haliç Multidisipliner Bilimsel Araştırmalar Kongresi, 12-13 Mart 2022, İstanbul.

Altıntaş S., Ceri NG., **Sakallı G.**, Emirali M. Articulatio Cubiti ve Taşıma Açısı Hakkında Derleme. Başkent 3. Uluslararası Multidisipliner Bilimsel Çalışmalar Kongresi.23-25 Eylül 2022, Ankara

Emirali M., Ceri NG., Sakallı G., Altıntaş S. Articulatio Sacroliaca'nın Cinsiyet Belirlemedeki Önemi Hakkında Genel Bir Bakış. Uluslararası Sağlık ve Fen Bilimleri Kongresi, 02-03 Eylül, İzmir

B) Ulusal Kongrelerde Sunulan Bildiriler

Çeri NG., **Sakallı G.** Anatomi Uygulama Eğitiminde Kullanılan Yöntemlerin Değerlendirilmesi, 20. Ulusal Anatomi Kongresi, 27-31 Ağustos 2019, İstanbul.