



**AYDIN ADNAN MENDERES ÜNİVERSİTESİ**

**SAĞLIK BİLİMLERİ ENSTİTÜSÜ**

**İÇ HASTALIKLARI (VETERİNER)**

**YÜKSEK LİSANS PROGRAMI**

**YL-2023-0042**

**BAŞ VE BOYUN DERMATİTİSİ BULUNAN KEDİLERDE**

**FELİNE DERMATİT YAYGINLIK VE**

**ŞİDDET İNDEKSİ (FEDESİ) İLE**

**GÖRSEL ANALOG SKORLAMASI'NIN**

**GÖZLEMCİLER ARASI GÜVENİRLİĞİNİN**

**ARAŞTIRILMASI**

**Maria MARTINIUC**

**YÜKSEK LİSANS TEZİ**

**DANIŞMAN**

**Doç. Dr. Hasan ERDOĞAN**

**AYDIN-2023**

**T. C.**

**AYDIN ADNAN MENDERES ÜNİVERSİTESİ**

**SAĞLIK BİLİMLERİ ENSTİTÜSÜ**

**İÇ HASTALIKLARI (VETERİNER)**

**YÜKSEK LİSANS PROGRAMI**

**BAŞ VE BOYUN DERMATİTİSİ BULUNAN KEDİLERDE**

**FELİNE DERMATİT YAYGINLIK VE**

**ŞİDDET İNDEKSİ (FEDESİ) İLE**

**GÖRSEL ANALOG SKORLAMASI'NIN**

**GÖZLEMCİLER ARASI GÜVENİRLİĞİNİN**

**ARAŞTIRILMASI**

**Maria MARTINIUC**

**YÜKSEK LİSANS TEZİ**

**DANIŞMAN**

**Doç. Dr. Hasan ERDOĞAN**

**AYDIN-2023**

## KABUL VE ONAY

T.C. Aydın Adnan Menderes Üniversitesi Sağlık Bilimleri İç Hastalıkları Anabilim Dalı (Veteriner) Yüksek Lisans Programı çerçevesinde Maria MARTINIUC tarafından hazırlanan “Baş ve Boyun Dermatitisi Bulunan Kedilerde Feline Dermatit Yaygınlık ve Şiddet İndeksi (FEDESI) ile Görsel Analog Skorlaması'nın Gözlemciler Arası Güvenirliğinin Araştırılması” başlıklı tez, aşağıdaki jüri tarafından Yüksek Lisans Tezi olarak kabul edilmiştir.

Tez Savunma Tarihi: 20/06/2023

Üye (T.D.)	: Doç. Dr. Hasan ERDOĞAN	Aydın Adnan Menderes Üniversitesi
Üye	: Prof. Dr. Kerem URAL	Aydın Adnan Menderes Üniversitesi
Üye	: Prof. Dr. Erdoğan UZLU	Balıkesir Üniversitesi
Üye	: Prof. Dr. Buğrahan Bekir YAĞCI	Kırıkkale Üniversitesi
Üye	: Prof. Dr. Serdar PAŞA	Aydın Adnan Menderes Üniversitesi

### ONAY:

Bu tez Aydın Adnan Menderes Üniversitesi Lisansüstü Eğitim-Öğretim ve Sınav Yönetmeliğinin ilgili maddeleri uyarınca yukarıdaki jüri tarafından uygun görülmüş ve Sağlık Bilimleri Enstitüsünün tarih ve sayılı oturumunda alınan nolu Yönetim Kurulu kararıyla kabul edilmiştir.

Prof. Dr. Süleyman AYPAK

Enstitü Müdürü V.

## TEŞEKKÜR

Lisans ve Yüksek Lisans eğitimim boyunca, öncelikle bana olan inancını hiç yitirmeden mesleki yönünden hem bilgi hem de doğru yolu bulmamda, tezi tamamlamamda ilgisini, bilgisini ve desteğini hiç esirgemeyen değerli danışmanım ve hocam Doç. Dr. Hasan ERDOĞAN'a,

Lisans ve Yüksek Lisans eğitimim boyunca katkıları ve desteklerinden dolayı saygıdeğer hocalarım Prof. Dr. Kerem URAL, Prof. Dr. Serdar PAŞA, Doç. Dr. Songül ERDOĞAN ve Doç. Dr. Mehmet GÜLTEKİN'e,

Yüksek Lisans eğitimim boyunca, fakültemden uzak kaldığım veya bulunduğum dönemler içerisinde, her aşamada destek olan, sevgisini eksik etmeyen ve varlığıyla daima yanımda olan Veteriner Hekim Zeynep USTAER, Veteriner Hekim Sena KAYA, Veteriner Hekim Özge ÖZCAN, Veteriner Hekim Cansu BALIKÇI, Veteriner Hekim Gamze GÖKÇAY, Veteriner Hekim Tunahan ÇARPAN, Veteriner Hekim Mert ÇÖLLÜ, Veteriner Hekim Nilay ARSLAN, Veteriner Hekim Tansu KARATAŞ ve Veteriner Hekim İlayda TENDAR'a,

Lisans ve Yüksek Lisans eğitimim boyunca, mesleki yönden bana sağladığı katkılarından, ne olursa olsun her yönden desteklerinden ve asla bana olan inancını yitirmeden hep yolumu gösterdiklerinden dolayı Öz-Genç Veteriner ailesine,

Eğitim, öğrenim, hayatım boyunca maddi ve özellikle manevi olarak desteğini, sevgisini hiç eksik etmeyen ve inançlarını her fırsatta bana hissettiren değerli aileme,

Sonsuz teşekkürlerimi ve saygılarımı sunarım.

# İÇİNDEKİLER

KABUL VE ONAY .....	i
TEŞEKKÜR .....	ii
İÇİNDEKİLER .....	iii
SİMGELER VE KISALTMALAR DİZİNİ .....	vi
RESİMLER DİZİNİ .....	ix
ŞEKİLLER DİZİNİ .....	x
TABLolar DİZİNİ .....	xi
ÖZET .....	xii
ABSTRACT .....	xiii
1. GİRİŞ .....	1
2. GENEL BİLGİLER .....	3
2.1. Kaşıntılı Kedilerde Baş ve Boyun Dermatitinde Klinik Görünüm Türleri .....	4
2.1.1. Miliyer Dermatit .....	4
2.1.2. Eksfoliyatif Dermatit .....	4
2.1.3. Papül .....	4
2.1.4. Makül .....	5
2.1.5. Püstül .....	5
2.1.6. Nodül .....	6
2.1.7. Likenifikasyon .....	6
2.1.8. Komedon .....	6
2.1.9. Vezikül .....	6
2.1.10. Plak .....	7
2.1.11. Ülser .....	7

2.1.12. Eritem .....	7
2.1.13. Kendi Kendine İndüklenen Alopesi .....	8
2.1.14. Pruritus .....	9
2.1.15. Ekskoriasyon/Erozyon .....	10
2.2. Kaşıntılı Kedilerde Baş ve Boyun Dermatiti .....	10
2.2.1. Bakteriyel Etkenler .....	11
2.2.1.1. Yüzeysel Bakteriyel Pyoderma .....	11
2.2.1.2. Çene Nodüler Şişlik: Sekonder Derin Bakteriyel Piyoderma .....	12
2.2.2. Viral Etkenler .....	12
2.2.2.1. Herpesvirüs .....	13
2.2.2.2. Poxvirüs .....	13
2.2.2.3. Kedi Lösemi Virüsü (FeLV) .....	14
2.2.3. Fungal Etkenler .....	15
2.2.3.1. Dermatofitoz .....	15
2.2.4. Paraziter Etkenler .....	16
2.2.4.1. Cheyletiellosis (Yürüyen Kepek) .....	17
2.2.4.2. Demodikozis .....	18
2.2.4.3. Notoedrik Uyuz .....	19
2.2.4.4. Otodektik Uyuz .....	20
2.2.4.5. Pediculosis .....	21
2.2.4.6. Trombikulozis .....	21
2.2.5. Allerjik Nedenler .....	22
2.2.5.1. Pire Allerjik Dermatit (FAD) .....	22
2.2.5.2. Sivrisinek Isırığı Hipersensitivite Dermatit .....	23
2.2.5.3. Kontakt Allerjik Dermatit .....	24
2.2.5.4. Advers Gıda Reaksiyonu .....	24

2.2.5.5. Atopik Dermatit .....	26
2.2.5.6. Eozinofilik Granülom Kompleksi .....	27
2.2.6. Metabolik Nedenler .....	28
2.2.6.1. Yüzeysel Nekrolitik Dermatit .....	28
2.2.6.2. Kutanoz Ksantom .....	29
2.2.7. Genetik Nedenler .....	29
2.2.7.1. İran ve Himalaya Kedilerinde İdiyopatik Yüz Dermatiti .....	29
2.2.7.2. Kedi Makülopapüler Kutanoz Mastositoz .....	30
2.2.8. Psikojenik Nedenler .....	30
2.2.8.1. Aşırı Kaşınma .....	30
2.2.9. Neoplastik Nedenler .....	30
2.2.9.1. Mast Hücreli Tümörü .....	30
2.2.10. Paraneoplastik Nedenler .....	31
2.2.10.1. Paraneoplastik Pruritis .....	31
2.2.11. Malassezia .....	31
2.2.12. İdiyopatik Nedenler .....	32
2.2.12.1. İdiyopatik Boyun Ülseratif Dermatit .....	32
2.2.12.2. Radyasyon Yanıkları .....	33
2.2.12.3. Sebaceöz Adenit .....	33
2.2.12.4. Perforan Dermatit .....	33
2.2.12.5. Hipereozinofilik Sendrom (HES) .....	34
2.3. Kedilerde Dermatit Skorum Sistemi .....	35
2.3.1. Kedilerde FEDESI Skorum Sistemi .....	35
2.3.2. Kedilerde Allerjik Dermatit Skorumu (SCORFAD) .....	37
3. GEREÇ VE YÖNTEM .....	39
3.1. Gereç .....	39

3.1.1. Hayvan Materyali .....	39
3.2. Yöntem .....	39
3.2.1. Klinik Uygulama Prosedürü .....	39
3.2.2 İstatiksel Analiz .....	46
4.BULGULAR .....	47
5. TARTIŞMA .....	51
6. SONUÇ VE ÖNERİLER .....	54
KAYNAKLAR .....	55
EKLER .....	70
Ek 1. ADÜ-HADYEK .....	70
BİLİMSEL ETİK BEYANI .....	71
ÖZ GEÇMİŞ .....	72



## SİMGELER VE KISALTMALAR DİZİNİ

<b>ACD</b>	: Kontakt Alerji Dermatiti
<b>AD</b>	: Atopik Dermatit
<b>AFR</b>	: Advers Gıda Reaksiyonu
<b>CADESI</b>	: Canine Atopik Dermatit Yaygınlık ve Şiddet İndeksi
<b>CI</b>	: Güven Aralığı
<b>EG</b>	: Eozinofilik Granülom
<b>EGC</b>	: Eozinofilik Granülom Kompleksi
<b>EP</b>	: Eozinofilik Plak
<b>FA</b>	: Gıda Alerjisi
<b>FAD</b>	: Pire Alerjik Dermatiti
<b>FEDESI</b>	: Feline Dermatit Yaygınlık ve Şiddet İndeksi
<b>FeLV</b>	: Kedi Lösemi Virüsü
<b>FIV</b>	: Feline İmmun Yetmezlik Virüsü
<b>GAS</b>	: Görsel Analog Skorum
<b>HES</b>	: Hipereozinofilik Sendrom
<b>IgE</b>	: İmmüoglobulin E
<b>IgG</b>	: İmmüoglobulin G
<b>LU</b>	: Dudak Ülseri
<b>MCT</b>	: Mast Hücre Tümörü
<b>NFNFD</b>	: Pire Harici, Gıda Harici Hipersensitivite Dermatiti
<b>SBS</b>	: Yüzeysel Bakteriyel Piyoderma
<b>SCORFAD</b>	: Kedilerde Alerjik Dermatit Skorumu
<b>SIA</b>	: Kendi Kendine İndüklenen Alopesi

**spp.** : Species Pulural

**VAScat** : Kedi İin Grsel Analog lek

## RESİMLER DİZİNİ

<b>Resim 1.</b>	Deride makül görünümü .....	5
<b>Resim 2.</b>	Deride şiddetli eritem görünümü .....	8
<b>Resim 3.</b>	Deride alopesi görünümü .....	9
<b>Resim 4.</b>	Pruritus .....	9
<b>Resim 5.</b>	Deride ekskoriyasyon görünümü .....	10
<b>Resim 6.</b>	Kedide mukokutanöz pyoderma .....	12
<b>Resim 7.</b>	Kedide <i>Microsporum canis</i> görünümü .....	16
<b>Resim 8.</b>	<i>Cheyletiella blakei</i> .....	17
<b>Resim 9.</b>	(a): <i>Demodex cati</i> ; (b); <i>Demodex gatoi</i> .....	18
<b>Resim 10.</b>	<i>Notoedres cati</i> akarının perianal bölgeye yayılmış hali .....	19
<b>Resim 11.</b>	<i>Otodectes cynotis</i> .....	20
<b>Resim 12.</b>	<i>Felicola subrostrata</i> .....	21
<b>Resim 13.</b>	<i>Neotrombicula autumnalis</i> .....	22
<b>Resim 14.</b>	Gıda alerjisi şüpheli bir kedi. Miliyer Dermatit .....	25
<b>Resim 15.</b>	Atopik Dermatit şüpheli bir kedi. Yüz bölgesinde alopesi ve eritem .....	27
<b>Resim 16.</b>	Kedide eozinofilik granülom kompleksi. Dudak bölgesindeki ülser (LU) .....	28
<b>Resim 17.</b>	Adnan Menderes Üniversitesi Veteriner Fakültesi İç Hastalıkları Anabilim Dalı Kliniği'ne kaşıntı şikayetiyle gelen, 3 yaşında, erkek, Bombay kedi .....	40
<b>Resim 18.</b>	Adnan Menderes Üniversitesi Veteriner Fakültesi İç Hastalıkları Anabilim Dalı Kliniği'ne gelen, 1 yaşında, dişi, Tekir kedi .....	43

## ŞEKİLLER DİZİNİ

<b>Şekil 1.</b>	Kedi alerjik dermatit ölçeği ile değerlendirilen vücut bölgeleri (SCORFAD) .....	37
<b>Şekil 2.</b>	Klinik uygulamanın klinik şeması .....	40
<b>Şekil 3.</b>	Klinik semptomlarından eritem, ekskoriyasyon/erozyon ve kendi kendine indüklenen alopesi şiddetinin değerlendirilmesi .....	41
<b>Şekil 4.</b>	Görsel Analog Skorlaması .....	42
<b>Şekil 5.</b>	Hem hasta sahibinin hem de hekimin doldurmuş olduğu Resim 18'deki kedinin GAS skorlaması .....	43
<b>Şekil 6.</b>	FEDESI skorlamasını iki veteriner hekimin skorlarının Blant Altman analizi sonuçları .....	47
<b>Şekil 7.</b>	Hekimler arası FEDESI pearson korelasyonu .....	48
<b>Şekil 8.</b>	GAS skorlamasını hasta sahibi ve veteriner hekim skorlarının Blant Altman analizi sonuçları .....	49
<b>Şekil 9.</b>	Hekim ve hasta sahibi arası GAS pearson korelasyonu .....	49

## TABLolar DİZİNİ

<b>Tablo 1.</b>	FeDESI skorlama tablosu .....	36
<b>Tablo 2.</b>	Kedi alerjik dermatit ölçęęi şiddet skalası .....	38
<b>Tablo 3.</b>	1. Hekimin doldurmuş olduęu Resim 18'deki kedinin FEDESI skorlaması .....	44
<b>Tablo 4.</b>	2. Hekimin doldurmuş olduęu Resim 18'deki kedinin FEDESI skorlaması .....	45
<b>Tablo 5.</b>	İki hekim arasındaki FEDESI ve hekim ile hasta sahibi arasındaki GAS skorlamalarının Sperman rho ve P deęerleri .....	48
<b>Tablo 6.</b>	İki hekim arasındaki FEDESI ve hekim ile hasta sahibi arasındaki GAS skorlamalarının sınıf ii korelasyon katsayısı ve %95 güven aralıęı deęerleri .....	50

## ÖZET

### BAŞ VE BOYUN DERMATİTİSİ BULUNAN KEDİLERDE FELİNE DERMATİT YAYGINLIK VE ŞİDDET İNDEKSİ (FEDESI) İLE GÖRSEL ANALOG SKORLAMASI'NIN GÖZLEMCİLER ARASI GÜVENİRLİĞİNİN ARAŞTIRILMASI

Martiniuc M. Aydın Adnan Menderes Üniversitesi Sağlık Bilimleri Enstitüsü İç Hastalıkları (Veteriner) Programı, Yüksek Lisans Tezi, Aydın, 2023.

**Amaç:** Bu çalışmada kedilerde dermatolojik lezyonların sınıflandırılmasında ve kaşıntının değerlendirilmesinde kullanılan skorlamaların gözlemciler arasındaki uyumluluğunun belirlenmesi amaçlandı.

**Gereç ve Yöntem:** Kaşıntı şikayetinin yanında baş ve boyun dermatiti de bulunan farklı yaş aralıkta, her iki cinsiyette ve farklı ırkta 40 tane kedi değerlendirildi. Hasta sahibi ve veteriner hekim tarafından görsel analog skorlama, veteriner hekimler tarafından ise FEDESI skorlamaları gerçekleştirildi.

**Bulgular:** FEDESI skorlamalarının gözlemciler arası uyumunun  $r=0,98$ , GAS nın ise  $r=0,41$  düzeyinde korelasyon gösterdiği belirlendi. Sınıf içi korelasyon katsayısının ise FEDESI skorlamasında 0,97 düzeyinde GAS skorlamasında ise 0,93 düzeyinde uyum gösterdiği belirlendi.

**Sonuç:** FEDESI ve GAS skorlama yöntemlerinin gözlemciler arasında gerçekleştirilen değerlendirmesinde her iki skorlamanın farklı gözlemciler tarafından gerçekleştirildiğinde birbiri ile yüksek korelasyonda uyum içerisinde olduğu belirlendi.

**Anahtar kelimeler:** Dermatit, FEDESI, GAS, Kedi.

## ABSTRACT

### INVESTIGATION OF INTEROBSERVER RELIABILITY OF FELINE DERMATITIS PREVALENCE AND SEVERITY INDEX (FEDESI) AND VISUAL ANALOG SCORING IN CATS WITH HEAD AND NECK DERMATITIS

**Martiniuc M. Aydın Adnan Menderes University Institute of Health Sciences Internal Medicine (Veterinary) Program, Master's Thesis, Aydın, 2023.**

**Objective:** The aim of this study was to determine the inter-observer agreement of the scoring used in the classification of dermatologic lesions and evaluation of pruritus in cats.

**Materials and Methods:** A total of 40 cats, belonging to different age ranges, both genders, and various races, with complaints of itching along with head and neck dermatitis, were evaluated. Visual analog scoring was performed by both the owner of the patients and the veterinarian, while FEDESI scoring was conducted solely by the veterinarians.

**Results:** It was determined that there was a high interobserver agreement for FEDESI scoring, with a correlation coefficient of  $r=0.98$ , while GAS (Global Assessment Scale) showed a correlation coefficient of  $r=0.41$ . The within inter-class correlation coefficient was found to be 0.97 for FEDESI scoring and 0.93 for GAS scoring, indicating a high level of agreement.

**Conclusion:** It was determined that when the evaluation of FEDESI and GAS scoring methods was performed by different observers, both scoring methods exhibited high correlation and agreement with each other.

**Key words:** Dermatitis, FEDESI, VAS, Cat.

# 1. GİRİŞ

Yıllar geçtikçe evlerde daha fazla kedi bakılmaya başlanmıştır, böylece baş ve boyun bölgesi dermatozlarına ilişkin meydana gelen klinik bulgular daha çok dikkat çekmektedir. Alpo Company, 1985 yılında 2540 veteriner hekimlerle birlikte yaptığı bir anket sonucunda kedi ve köpeklerin kliniğe getirilme nedenlerinden birincisi olarak dermatolojik rahatsızlıklar saptanmıştır (Panel, 1985). Kediler doğası gereği avlanma içgüdülerinden dolayı sık sık yaralanmaktadırlar ve bu nedenle dermatit problemlerin daha şiddetlenmesine neden olmaktadır. Kedilerin baş bölgesi diğer vücut bölgeleriyle karşılaştırıldığında gerek tüy durumu gerek deri yapısı olsun daha hassastır. Özellikle kulak ve göz çevreleri, vücut bölümlerinde daha az tüylenmenin bulunmasına bağlı olarak dış etkenlere karşı daha hassas bir yapı oluşturmaktadır (Ural ve diğerleri, 2019a).

Kediler vücutlarındaki ektoparazitler ile kirleri uzaklaştırmak, ayrıca vücut sıcaklığını dengelemek için düzenli olarak yalanırlar (Beaver, 2003; Rodan ve Heath, 2015). İlk defa kedi sahiplenen insanlar bazen kedilerin temizlenme durumunu anormal bulabilir ve dermatolojik problemlerin olabileceğini düşünebilirler.

Kedilerin yaşları, türleri, barındığı yerler, yurtdışına çıkma durumu olması, başka hayvanlar ile teması, mevsim, yaşama koşullarında herhangi bir değişiklik olup olmaması, beslenmesi ve etrafta herhangi bir ilacın kullanılması gibi faktörler ne tür dermatolojik problemlerin olabileceği konusunda fikir verebilmektedir.

Belirtilerin başlangıç yaşı (kaşıntının 6 aylıktan önce ortaya çıkması), pire alerjisi dermatiti, dermatofitozis, pediculosis veya cheyletiellosis (Mason, 1995) için güçlü bir şüpheye yol açarken 8 ay ile 3 yaş arasındaki genç bir yetişkinde kaşıntı gelişmesi, alerjik dermatiti akla getirmektedir. Daha yaşlı bir hayvanda, kaşıntılı eksfoliyatif eritroderma, mikozis fungoidesin ayırıcı tanılar listesinde üst sıralarda yer almaktadır (Foil, 1988; Gilbert ve diğerleri, 1999; Mason, 1995; Scott, 1987; Scott ve diğerleri, 1995).

Amerika'da 1995 yılında, 31 eyaletteki 52 özel veteriner kliniğinden alınan verilere göre, kedilerde en sık konulan dermatolojik rahatsızlıklar, pire enfestasyonu (% 9,2), *Otodectes spp.* enfestasyonu (% 7,4), apse (% 6,5), otitis eksterna (% 2,3) ve dermatit (% 1,7) olarak rapor edilmiştir (Lund ve diğerleri, 1999). Ama bir o kadar da kaşıntının birçok nedeni



tanımlanamamıştır. Özellikle kedilerde idiyopatik deri hastalıkları daha sık görülen bir dermatolojik problemdir (Foil, 1988).

Köpeklerde kaşıntı şiddet ölçeğini oluşturmak ve doğrulamak için kullanılan ölçek olan VAScat aynı prensiplerde kedilere göre geliştirilmiştir (Hill ve diğerleri, 2007; Rybníček, 2009). Bununla birlikte, köpeklerin aksine kedilerin kaşıntısı arttığında tırtıklı dilleriyle, dişleriyle ve/veya tırnaklarıyla deriye zarar verebilmektedirler (Beaver, 2003; Eckstein ve Hart, 2000).

Analog Skala, kaşıntı şiddetini değerlendirmek için en sık kullanılan araçtır (Pereira ve Ständer, 2017). Baş ve boyun dermatitisi bulunan kedilerde kaşıntı durumunu skorlamak için GAS (Görsel Analog Skorlama) ve lezyonların durumunu skorlamak için FEDESI (Feline Dermatit Yaygınlık ve Şiddet İndeksi) kullanılmaktadır. Bu skorlamalar tedavilerde kedilerin durumlarını takip edilebilme konusunda büyük önem taşımaktadır.

## 2. GENEL BİLGİLER

Deri tüm memelilerde birçok işlevi olan en büyük organdır: çevredeki mekanik, kimyasal, fiziksel ve biyolojik etkilerden vücudu korur; basınç, ağrı, sıcak ve soğuk duyuları için reseptörler içerir; su, elektrolitler, vitamin ile yağ depolanması ve salgılanmasında görev yapar; ısı düzenlenmesinde, bağışıklıkta ve iletişimde rol oynamaktadır. Deri ve eklentilerinin (tüy-kıl, tırnak, ter ve yağ bezleri) organizmada hayati bir işlevi vardır. Öyle ki derinin %25'i kaybedildiğinde canlıyı ölüme götüren komplikasyonlar oluşmaktadır. Ayrıca deri hayvan sağlık durumunu yansıtabileceği gibi, sarılık, morarma ya da ödem olarak gözlenebilen iç hastalıklara da işaret edebilmektedir (König ve Liebich, 2015).

Deri, en dıştan içe doğru epidermis, dermis, deri altı doku ve kas katmanı şeklinde katmanları bulunmaktadır. Epidermis tabakasında herhangi bir kan damarı içermemektedir (Strickland ve Calhoun, 1963), ancak dermis katmanında hücreler arası temel madde, kan ve lenfatik damarlar, sinirler, kaslar ve hücrelerden (makrofajlar, lenfositler, nötrofiller, eozinofiller ve plazma hücreleri gibi daha birçok hücre) oluşan zengin bir ağ bulunmaktadır (Guaguere ve Prelaud, 1999).

Dermis ve epidermisin birlikte oluşturduğu deri kalınlığı vücut bölgesine göre değişmektedir ve kedilerde genellikle 0,4-2,0 milimetre kalınlığındadır. Dorsal gövde ve proksimal uzuvlarda daha kalın; ventral gövde, distal uzuvlar ve kulaklarda deri daha incedir. En kalın kısım ise ayak yastıkları ve planum nasale üzerinde olmaktadır (Strickland ve Calhoun, 1963).

Kıl folikülleri, mukokutanöz birleşim yerleri, dış genital organlar, meme başları, planum nasale ve ayak yastıkları gibi küçük alanlar dışında kedinin neredeyse tüm vücudunu kaplayan tüyleri üretmektedir. Kedideki tüy yoğunluğu, santimetrekarede 9.000 olan köpeğe kıyasla santimetrekarede 25.000 ile daha yüksektir, ancak yoğunluk ırka ve anatomik konuma göre değişmektedir (Frappier ve diğerleri, 2013; Strickland ve Calhoun, 1963).

## **2.1. Kaşıntılı Kedilerde Baş Ve Boyun Dermatitinde Klinik Görünüm Türleri**

### **2.1.1. Miliyer Dermatit**

Miliyer dermatit sadece kedilerde tespit edilen, kendine özgü ve sık görülen bir kutanöz lezyondur. Yapılan bir çalışmada, kedi dermatozlarının %10-38'ini oluşturduğu düşünülmektedir. "Darı tohumlarını andıran" küçük, kabuklu ve ödemli papüllerle karakterizedir, bu nedenle adı da buradan gelmektedir ve tüylü kısımlarına dokunulduğunda daha kolay hissedilmektedir. Kabuklar, ödemli papüllerin yüzeylerinden çıkan serum eksudasyondan dolayı gri-sarı ya da papüller ekskoriyasyona uğradığında ortaya çıkan kurumuş hemorajik eksudattan kırmızı-kahverengi renklerde olabilmektedir (Diesel, 2017; Foil, 1988; Hobi ve diğerleri, 2011; Scott, 1987).

### **2.1.2. Eksfoliyatif Dermatit**

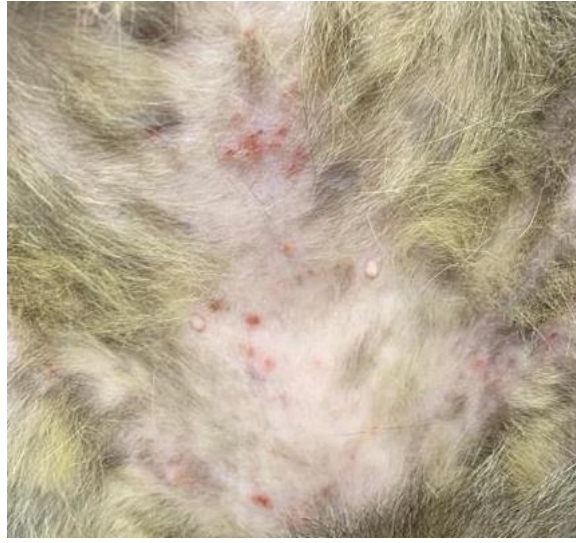Derinin bazal tabakasında keratinositlerin üretiminin artması ve tutunmasının azalması sonucu, epidermal hücrelerinin tek tek veya tabakalar şeklinde anormal olarak dökülmesiyle, kuru veya yağlı pullanma ve daha az yaygın olarak foliküler döküntüler ile karakterize bir deri bozukluğudur (Miller ve diğerleri, 2012; Noli ve Colombo, 2020). Kedilerde nadir görülmektedir (Tilley ve Smith, 2020).

### **2.1.3. Papül**

Papül, epidermin veya yüzeysel dermin kalınlaşmasıyla ilişkili, çapı 1cm'den küçük, çevresi sınırlı, solid, eritemli ve kabarık bir deri lezyonudur (Foumer,1991; Scott ve diğerleri, 1995; Vitale ve diğerleri, 1996). Papüller buldukları yere göre epidermal, foliküler ve dermal şeklinde sınıflandırılmaktadır (Guaguere ve Prelaud, 1999). Birbirine yakın papüller, birbiriyle birleşerek bir plak oluşturabilmektedir (Noli ve Colombo, 2020).

#### 2.1.4. Makül

Makül, sızıntısı olmayan, deri ile aynı seviyede olan, yassı bir benek şeklinde ve çevresindeki dokulardan renk bakımından farklı olan bir lezyondur (Resim 1) (Foumer,1991; Scott ve diğerleri, 1995). Hiperpigmente maküller, melanin pigmentasyonundaki artıştan kaynaklanmaktadır. Hipopigmente maküller ise, melanin pigmentlerinin azalması (hipomelanozis) veya yokluğu (amelanozis) ile ilgilidir (Guaguere ve Prelaud, 1999).



**Resim 1.** Deride makül görünümü (Aydın Adnan Menderes Üniversitesi Veteriner Fakültesi İç Hastalıkları Anabilim Dalı arşivi).

#### 2.1.5. Püstül

Püstül, nötrofil ve modifiye keratinosit birikimi ile ilişkili, pürülan, üzeri epidermis ile kaplı, çevresi sınırlı, yüzeyi kabarık ve içi boş bir lezyondur (Noli ve Colombo, 2020; Scott ve diğerleri, 1995). Bir kıl folikülü etrafında merkezlenmiş veya interfoliküler yerleşimli olabilmektedir. Kedilerde nadiren görülen, hassas ve genellikle geçici lezyonlardır (Noli ve Colombo, 2020).

### **2.1.6. Nodül**

Hücrelerin ve/veya aşırı bağ stromasının infiltrasyonu veya proliferasyonunun neden olduğu, çapı 1cm'den büyük, solid, palpe edilebilir ve sınırları belirgin bir deri lezyonudur. Nodüller, epidermal, dermal veya subkutan nodüller olarak derinliklerine göre karakterize edilebilmektedir. Nodüller deri yüzeyine doğru açılabilir, lezyondan çıkan değişken nitelikte ve kıvamında eksüdatla birlikte bir drenaj kanalı gelişebilmektedir. Nodülün kendine özgü bir türü de epitelyal bir duvarla kaplı sıvı veya yarı katı madde içeren bir boşluk olan kisttir (Noli ve Colombo, 2020).

### **2.1.7. Likenifikasyon**

Likenifikasyon, genellikle hiperpigmentasyon ile ilişkili, yüzeysel deri lekelerinin aşırı artması ile karakterize deri kalınlaşmasıdır (Scott ve diğerleri, 1995). Kedilerde son derece nadir gelişmektedir (Gilbert ve diğerleri, 1999).

### **2.1.8. Komedon**

Komedonlar genellikle "siyah nokta" olarak da adlandırılmaktadır. Kıl folikülünün infundibulumunda keratinin veya foliküler atıklar olarak bilinen, kılları çevreleyen sebumun birikmesiyle şekillenmektedir. Kedilerde nadir görülmektedir (Guaguere ve Prelaud, 1999; Noli ve Colombo, 2020).

### **2.1.9. Vezikül**

Epidermisin içinde veya hemen altında, berrak ya da hemorajik sıvı içeren, kedilerde nadir görülen, hassas yapıda, yarı saydam ve geçici bir şişliktir (1-3mm çapında) (Foumer,1991; Noli ve Colombo, 2020; Scott ve diğerleri, 1995).

### **2.1.10. Plak**

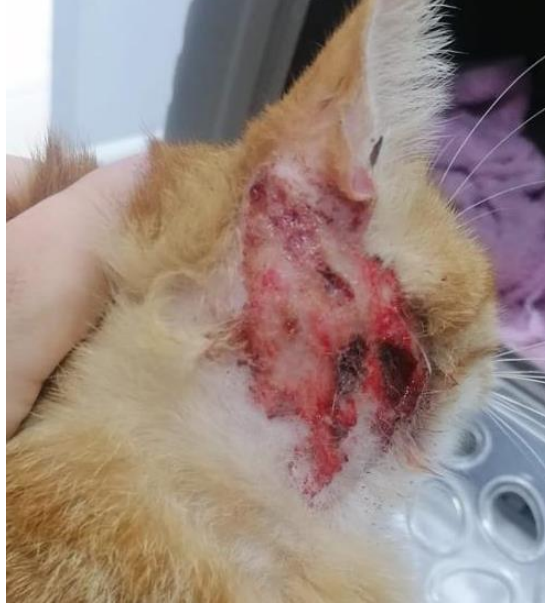Çapı 1cm'den büyük olan, sert ve yayvan bir deri yükselmesidir. Plaklar genellikle boyutları artan bir papülden veya birden fazla papülün birleşmesinden oluşmaktadır (Noli ve Colombo, 2020).

### **2.1.11. Ülser**

Epidermis, dermis ve daha az sıklıkla subkutis katmanlarını içeren doku kayıplarıdır (Noli ve Colombo, 2020).

### **2.1.12. Eritem**

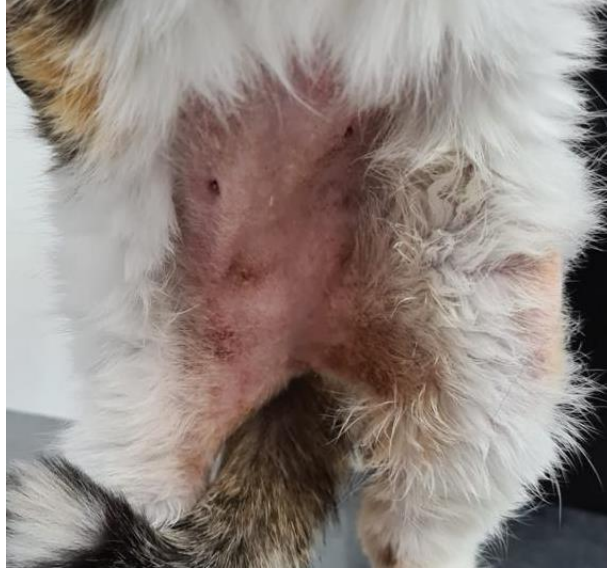Damarlarda hipereminin (artmış kan akışı) sonucunda damarların genişlemesiyle cilt veya mukoza zarlarının kızarıklığıdır (Resim 2) (Foil, 1988; Marie, 2013). Genişleme yüzeysel olduğunda ve yalnızca çok küçük derideki damarları içerdiğinde, ortaya çıkan renk pembemsi olmaktadır. Daha büyük ve daha derin damarlar genişlediğinde, renk daha morumsu olmaktadır. Damarlar büyük ölçüde ve daha kalıcı olarak genişlerse (telanjiektazi), damarın kendisi görünür hale gelmekte ve rengi kan kırmızısı olmaktadır (Foil, 1988).



**Resim 2.** Deride şiddetli eritem görünümü (Aydın Adnan Menderes Üniversitesi Veteriner Fakültesi İç Hastalıkları Anabilim Dalı arşivi).

### **2.1.13. Kendi Kendine İndüklenen Alopesi**

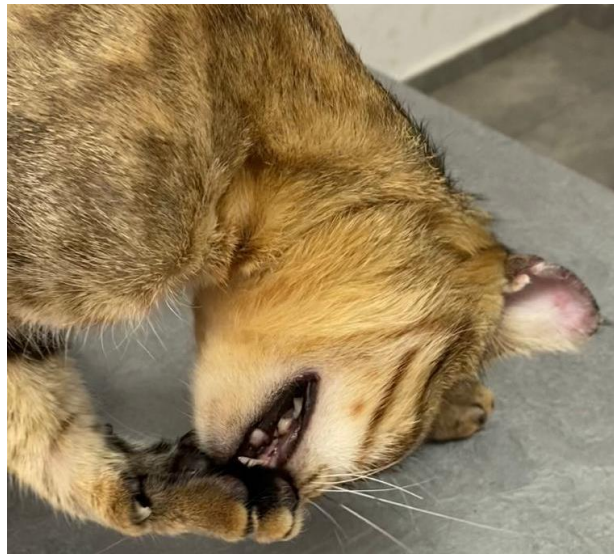Alopesi, vücut bölgelerinde bulunan tüylerin, bir veya birkaç bölgede, kısmen ya da tamamen olmamasıdır (Resim 3). Bazı rahatsızlıklar sonucu kedinin kendi kendine taraklı dilleriyle yalayarak, sivri tırnaklarıyla kaşıyarak ya da dişleriyle tüyleri yolarak travmaya neden olabilmektedir. Buna da kendi kendine indüklenen alopesiyi (SIA) ifade etmektedir (Little, 2016).



**Resim 3.** Deride alopesi görünümü (Aydın Adnan Menderes Üniversitesi Veteriner Fakültesi İç Hastalıkları Anabilim Dalı arşivi).

#### **2.1.14. Pruritus**

Kaşıntı olarak da adlandırılan pruritus, duyuşal sinir uçlarının uyarılmasından kaynaklandığı düşünölen, derinin üst yüzeyindeki rahatsız edici bir histir (Resim 4). Pruritus kedilerde yaygındır ve dağılımına (lokalize veya genel), hayvanın vücudundaki konumuna ve şiddetine (hafif, orta veya şiddetli) göre sınıflandırılmaktadır (Noli ve Colombo, 2020).

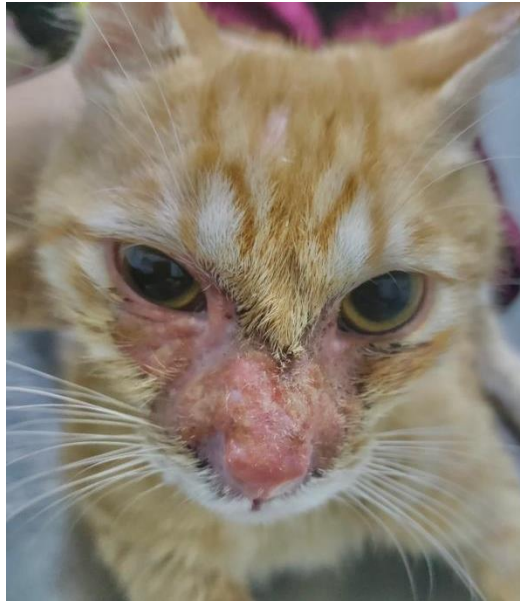


**Resim 4.** Pruritus (Aydın Adnan Menderes Üniversitesi Veteriner Fakültesi İç Hastalıkları Anabilim Dalı arşivi).



### 2.1.15. Ekskoriasyon/Erozyon

Ekskoriasyon, kedinin kendi kendine travma sonucu (kaşıma veya daha az yaygın olarak yalama veya ısırma) eritem, ülserasyon ve kabuklanmayı içeren, epidermis tabakasının yüzeysel bir aşınmasıdır (Resim 5) (Noli ve Colombo, 2020; Rhodes ve Werner, 2011; Scott ve diğerleri, 1999). Erozyon ise, kedinin deriye hasar verme sonucu ya da başka rahatsızlıklar sonucu, epidermisin bir kısmının veya tamamının kaybindan kaynaklanan ve dermisi içermeyen, yüzeysel, nemli ve sınırlı bir lezyondur. Erozyon kanamaz ve yara izi bırakmadan iyileşmektedir (Noli ve Colombo, 2020; Scott ve diğerleri, 1999).



**Resim 5.** Deride ekskoriyasyon görünümü (Aydın Adnan Menderes Üniversitesi Veteriner Fakültesi İç Hastalıkları Anabilim Dalı arşivi).

### 2.2 Kaşıntılı Kedilerde Baş ve Boyun Dermatiti

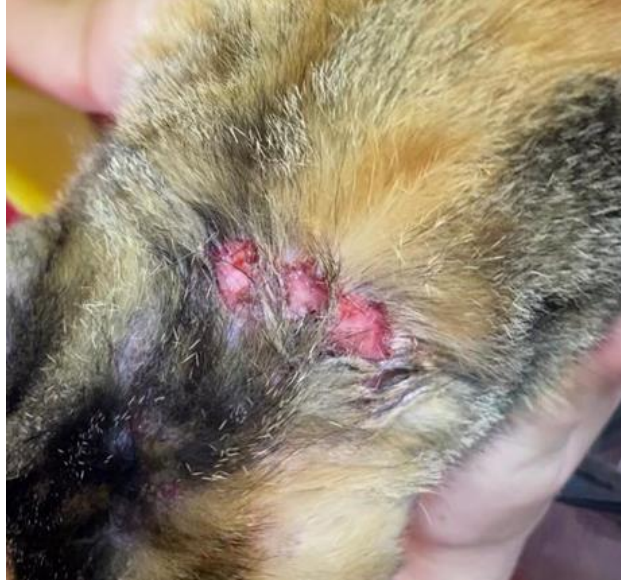Kedilerde baş ve boyun dermatitlerinin gelişiminde birçok bakteriyel, viral, paraziter, çevresel etkenler, beslenmedeki değişimler ve daha birçok nedenlere bağlı olarak karşılaşılan sorunlar dikkati çekmektedir.

### 2.2.1. Bakteriyel Nedenler

Bakterilerin neden olduğu deri hastalıkları kedilerde, köpeklerden daha az yaygın olarak bulunmaktadır. Bunun temel nedeni, sağlıklı deride ve tüylerde bakteri oluşumunun sayıca az olmasıdır, bunun da kedilerin devamlı olarak kendilerini temizlemesiyle olabileceği düşünülmektedir. Derinin bakteriyel enfeksiyonları en sık olarak bazı travmaların (kavga, ısırık, çizikler) sonucu meydana gelmektedir. Kedilerde *Staphylococcus* apselere ve otitis externaya neden olmakta, aynı zamanda *Staphylococcus* enfeksiyonlarına bağlı olarak da kaşıntıya sebep olmaktadır. Bazen de bir yaralanma sonucu oluşan yaralar kendiliğinden iyileşme durumu söz konusuysen, sürekli yalaması ve dişleriyle kaşmasıyla pyodermaya dönüştürebilmektedir (Kiss 2006; Paterson, 2008; Tilley ve Smith, 2020).

#### 2.2.1.1. Yüzeysel Bakteriyel Piyoderma

Kedilerde yüzeysel bakteriyel piyoderma (SBP) giderek daha fazla tanınmakta ve dermatolojiye başvuran kedilerin %10-20'sinde görüldüğü bildirilmektedir. Diğer türlerde olduğu gibi, kedilerde de SBP ikincil bir rahatsızlıktır ve en yaygın olarak aşırı duyarlılıkla birlikte rapor edilmektedir (Scott ve diğerleri, 2013; Yu ve Vogelnest, 2012; Wildermuth ve diğerleri, 2006). Kedilerde SBP'si için ortalama yaş 2 yıl olarak belgelenmiştir, ancak geniş bir aralık bildirilmiş olup (6 ay ile 16,5 yıl arası), yaşlı kedilerde de sıklıkla gözlemlenmiştir (kedilerin %23'ü 9 yaşından büyük). Pruritus, özellikle altta yatan aşırı duyarlılıkla birlikte yaygın görülmektedir, Avustralya'da SBP'li kedilerin %92'sinde bildirilmiştir ve genellikle şiddetli gözlemlenmektedir (Scott ve diğerleri, 2013). SBP ile ilişkili lezyonlar genellikle kendi kendine travmayı içermekte olup en tipik olarak multifokal, kabuklu, alopesi, ekskoriyasyonlu, erozif ve ülseratif lezyonlardan oluşmaktadır. Erozyona uğramış papüller, eozinofilik plaklar, eozinofilik granülomlar ve nadiren püstüller de bildirilmiştir. En sık lezyon bölgeleri yüz, boyun (Resim 6), uzuvlar ve ventral abdomen bölgesidir (Scott ve diğerleri, 2013; Wildermuth ve diğerleri, 2006).



**Resim 6.** Kedide mukokutanöz pyoderma (Aydın Adnan Menderes Üniversitesi Veteriner Fakültesi İç Hastalıkları Anabilim Dalı arşivi).

#### **2.2.1.2. Çene Nodüler Şişlik: Sekonder Derin Bakteriyel Piyoderma**

Etkilenen kedilerin bir kısmında, genellikle sekonder derin bakteriyel piyodermaya bağlı olarak belirgin şişlik gelişmektedir. Derin piyoderma genellikle büyük papüller, nodüler ve daha az yaygın olarak yayılım gösteren şişlikle kendini göstermektedir. Lezyonlar kaşıntılı ve/veya ağrılı olabilmektedir (Scott ve Miller, 2010; Jazic ve diğerleri, 2006; Weese, 2013).

#### **2.2.2. Viral Nedenler**

Virüslerin eskiden beridir kedilerde nadiren deri hastalığına neden olduğu düşünülmektedir. Ancak son 30 yılda yapılan araştırmalar, hem kedi deri hastalığına neden olan virüslerin sayısını hem de bu viral enfeksiyonların neden olduğu deri lezyonlarının türlerini artırmıştır. Kedilerin viral enfeksiyonları genel olarak hiperplastik veya neoplastik deri hastalığına neden olanlar (papillomavirüsler), hücre lizisine ve genellikle kendi kendine çözülen enflamatuvar hastalığa neden olanlar (herpesvirüs, poxvirus) ve daha genel bir viral enfeksiyonun parçası olarak nadiren deri lezyonlarına neden olanlar (calicivirus, kedi lösemi virüsü, kedi enfeksiyöz peritonit virüsü) olarak alt gruplara ayrılabilir. Kedi immün

yetmezlik virüsü kısaca tartışılmış olsa da, bu virüsün kedilerde deri hastalığına neden olup olmadığı şu anda belirsizdir (Noli ve Colombo, 2020).

### **2.2.2.1. Herpesvirüs**

1971 yılında, herpesvirüs enfeksiyonunun kedilerde dermatite de neden olabileceği bildirilmiştir (Johnson ve Sabine, 1971) ve ne kadar nadir de görülse ayrı bir belirtisi olarak kabul edilmiştir (Noli ve Colombo, 2020). Bağışıklığın düşmesiyle önceki herpesviral enfeksiyonun yeniden ortaya çıkmasının sonucunda, kedi herpesvirus dermatitine neden olabileceği varsayılmaktadır (Hargis ve Ginn, 1999). Herpesvirüs dermatiti çoğunlukla 5 yaş civarındaki kedilerde görülmekle birlikte, 4 aylıktan 17 yaşına kadar olan kedilerde de bildirilmiştir (Hargis ve Ginn, 1999; Lee ve diğerleri, 2010). Herpesvirüs dermatiti olan kedilerin çoğunda lezyonlar sadece yüz bölgesindedir ve en fazla etkilenen bölge ağız kenarından başlayıp burnun üzerinden devam etmektedir ve aynı zamanda perioküler bölgede de görülmektedir. Dudaklar da etkilenebilir ve nadir durumlarda lezyonlar birkaç gün içinde tüm vücuda yayılabilmektedir (Hargis ve Ginn, 1999; Sánchez ve diğerleri, 2012; Suchy ve diğerleri, 2000). Lezyonlar genellikle kalın seroselüler bir kabukla kaplı erozyonlar ve ülserlerdir, “Ülseratif Yüz ile Burun Dermatiti ve Stomatit Sendromu” olarak da adlandırılmaktadır. Lezyonlar ovaldır ve genellikle asimettiktir, ancak simetrik lezyonların gelişmesi herpesviral bir etiyojolojiyi dışlamamaktadır. Deri lezyonları yoğun kaşıntılı olabilmektedir. Klinik bulgular arasında alopesi ile birlikte yaygın pullanma da gözlemlenmektedir (Noli ve Colombo, 2020).

### **2.2.2.2. Poxvirüs**

Poxvirus enfeksiyonu, bir ortopox virüsü olan cowpox virüsünün neden olduğu viral bir dermatozdur ve başta kedi olmak üzere birçok türde rapor edilmiştir (Petit ve diğerleri 1997; Thomsett, 1986). Cowpox virüsünün kedi hastalıklarındaki rolüne ek olarak, kedilerin insanlarda cowpox enfeksiyonu kaynağı olmaktadır (Noli ve Colombo, 2020). Lezyonlar, bir rezervuar konak türüyle temas eden genç ve orta yaşlı kedilerde meydana gelmektedir (Breheny ve diğerleri, 2017). Lezyonlar bir kemirgen ısırığı (tarla faresi, yer sincapları, gerbil gibi) ile

başladığından genellikle baş çevresinde veya ön ayaklarda başlamaktadır. Lezyonlar daha sonra vücudunu yalarken/temizlerken kulaklara ve patilere yaydığı düşünülmekte, bunun sonucunda bazı kedilerde yaygın lezyonlar gelişebilmektedir (Bennet ve diğerleri, 1990; Möstl ve diğerleri, 2013;). İlk lezyon kemirgen ısırığıyla enfekte olan bölgede seroselüler bir kabukla kaplı tek bir küçük kabarık ülserdir (Möstl ve diğerleri, 2013). Bir ile üç hafta sonra, ek benzer lezyonlar gelişebilmektedir. Bunlar maküller ve çapı 1cm'ye kadar genişleyen küçük nodüller şeklinde olmaktadır. Daha sonra ülserleşerek tipik krater benzeri deri lezyonunu oluşturmaktadır. Bunlar kabuk bağlar ve daha sonra 4-5 hafta içinde yavaş yavaş kuruyarak pul pul dökülmektedir. Kaşıntı duruma göre değişkendir (Godfrey ve diğerleri, 2004). Yaygın eritem, ödem, apse ve selülit ile birlikte daha yaygın dermal nekroz alanları ile başvuran kediler de bildirilmiştir (Godfrey ve diğerleri, 2004; O'Halloran ve diğerleri, 2016).

### **2.2.2.3. Kedi Lösemi Virüsü (FeLV)**

Feline leukemia virus (FeLV), Gammaretrovirus cinsi içinde sınıflandırılan bir retrovirüstür. Enfeksiyon en yaygın olarak karşılıklı birbirlerini yalama yoluyla tükürükle yayılır, ancak ısırma ve süt yoluyla da yayılabilmektedir. Bu virüsün kedi deri hastalığının gelişimindeki rolü daha az tanımlanmıştır, ancak FeLV'nin dört deri belirtisi bulunduğu öne sürülmüştür (Noli ve Colombo, 2020). FeLV önemli ölçüde immün yetmezliğe neden olabileceğinden (Hartmann, 2012), enfeksiyonun fırsatçı deri enfeksiyonlarının artmasına zemin hazırlaması mümkün kılmaktadır (Noli ve Colombo, 2020). Dev hücreli dermatoz hastalığının da FeLV kökenli olduğuna dair raporlar da sunulmuştur. Bu deri hastalığı ilk olarak 1994 yılında altı kedide ve daha sonra 2005 yılında bir kedide daha rapor edilmiştir (Favrot ve diğerleri, 2005; Gross ve diğerleri, 1993). Hastalığın FeLV'den kaynaklandığına dair kanıtlar, serum FeLV antijeninin tutarlı bir şekilde tespit edilmesi ve immunohistokimya ile gösterildiği üzere lezyonlarda FeLV proteinlerinin bulunmasıydı. Araştırmacıların bilgisine göre, başka hiçbir kedi dev hücreli dermatoz vakası bildirilmemiştir. Bu durum, bunun kedilerde FeLV enfeksiyonunun nadir bir belirtisi olduğunu düşündürmektedir. Ayrıca, bildirilen vaka sayısının az olması nedeniyle, FeLV'nin kedilerde dev hücreli dermatozu neden olduğunu kesin olarak doğrulamak mümkün değildir. Etkilenen kedilerin baş, uzuvlar ve patiler etrafında çok sayıda ülser (Favrot ve diğerleri, 2005), sırtta başlayan ve daha sonra daha geniş bir alana yayılan düzensiz alopesi, pullanma veya çoğunlukla baş ve kulak kepçesiyle sınırlı olan, ancak ayak

tabanlarında ve anüs çevresinde de gelişebilen kabuklu deri lezyonları dahil olmak üzere değişken klinik belirtilerle başvurduğu bildirilmiştir (Gross ve diğerleri, 1993). Pruritus kedilerin çoğunda görülmüştür (Noli ve Colombo, 2020).

### **2.2.3. Fungal Nedenler**

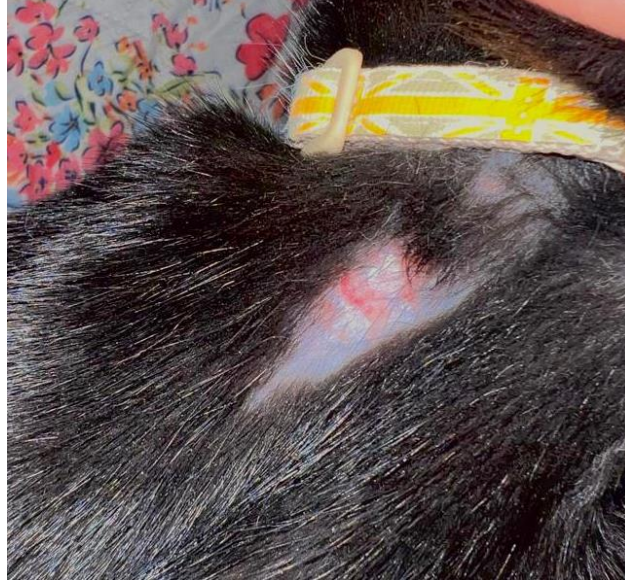#### **2.2.3.1. Dermatofitoz**

Kedilerde en sık görülen, bulaşıcı, derinin yüzeysel bir mantar enfeksiyonudur. Klinik olarak çok değişkendir, ortadan kaldırılması bazen zordur ve insanlarda da yüzeysel cilt lezyonlarına neden olabilen düşük seviyede zoonozdur (Noli ve Colombo, 2020). *Microsporum canis*, kedi dermatofitozunun en yaygın nedenidir (Moriello ve DeBoer, 1991). Kediler ya enfekte bir hayvanla doğrudan temas yoluyla, ya enfekte hayvanın kullanmış olduğu tasma, fırça veya oyuncak gibi herhangi bir eşyasına temas etmesiyle ya da kontamine bir çevreye temas yoluyla (sporlar havada kolaylıkla yayılmaktadır) enfekte olabilmektedir (Guaguere ve Prelaud, 1999).

Kedilerin tüylerini temizlemesi enfeksiyona karşı önemli bir doğal savunmadır. Yavru kedilerde dermatofitozun ilk belirtileri genellikle anne kediden ayrıldıkları ya da bu zaman civarında ortaya çıkmaktadır. Ayrıca lezyonlar genellikle genç yavru kedilerin temizlenmesi zor olduğu bir bölge olan yüzde ortaya çıkmaktadır. Uzun tüylü kedilerin de tüylerini çok iyi temizleyememesinden dolayı daha yatkın olabilmektedir (İran kedisi gibi) (Guaguere ve Prelaud, 1999; Noli ve Colombo, 2020).

Lezyonlar asimetrik olma eğilimindedir. Yapılan gözlemsel çalışmalarda, lezyonların yüz, kulaklar ve ağızda başlama eğiliminde olup, daha sonra patilere ve kuyruğa doğru ilerlediği belgelenmiştir (DeBoer ve Moriello, 1995; Frymus ve diğerleri, 2013) Lezyonlar fokal veya multifokal olabilmektedir. Alopesi hafif olabilir ve bazen hasta sahibinin birincil endişesi aşırı tüy dökülmesidir (Resim 7). Pullanma yaygındır ve bazen belirgin olabilmektedir. Enflamatuvar reaksiyon hafiften belirgine kadar değişebilmektedir ve yaygın eritem görülmektedir. *Microsporum canis* genç kedilerde komedon benzeri lezyonlara neden olabilmektedir. Kaşıntı değişkendir, yoğun olabilir ve eozinofilik piyotraumatik dermatit alanlarını taklit edebilmektedir (Noli ve Colombo, 2020).

Kedilerde nadir görülen klinik tablolar arasında yüz ve kulakta simetrik kabuklanma ve eksudatif paronişi dahil olmak üzere klinik olarak pemfigus foliaceus (otoimmün bir deri hastalığı) ile aynı olan vakalar da yer almaktadır. Tek taraflı veya iki taraflı kulak kepçesi kaşıntısı başka bir benzersiz klinik durumdur. Nadiren, yaygın multifokal mumsu hiperpigmentasyon alanları gözlenmiştir. Nodüler dermatofitoz, en sık İran kedilerinde bildirilmiştir (Noli ve Colombo, 2020).



**Resim 7.** Kedide *Microsporium canis* görünümü (Aydın Adnan Menderes Üniversitesi Veteriner Fakültesi İç Hastalıkları Anabilim Dalı arşivi).

#### 2.2.4. Paraziter Nedenler

Akarların neden olduğu deri rahatsızlıkları, kedi dermatolojisinde birincil öneme sahiptir ve birçok farklı durumun ayırıcı tanısına girmektedir. Bazı ektoparazitik durumlar, veteriner ya da dermatolog tarafından fark edilmeyen insan enfestasyonlarının kaynağı olabilmektedir (Scott ve Horn, 1987).

#### 2.2.4.1. Cheyletiellosis (Yürüyen Kepek)

Çok kedili evlerde büyük sorunlara neden olan ve az teşhisi edilen bir akar istilasısıdır. Cheyletidae familyasından kedilere özgü bir akar olan *Cheyletiella blakei*'den (Resim 8) kaynaklanmaktadır. Cheyletiellid akarlar deri üzerinde yaşar ve deri döküntüleri ile beslenirler (Bourdeau, 1988; Foley, 1991). Cheyletiellosis çoğunlukla genç kedilerde (1 yaşından küçük) gözlemlenmektedir, ancak yetişkinler (özellikle uzun tüylü kediler) asemptomatik taşıyıcı olabilmekte veya zayıf düşmüş ya da sistemik bir hastalığı olan yetişkinlerde de gözlemlenmektedir (Wall ve Shearer, 2001). Çok kedili evlerde (çoğunlukla İran kedilerini barındıranlar) yüksek morbiditeye sahip olup, endemik olabilmektedir. Bulaşma genellikle direkt temasla oluşmaktadır ama daha az oranda dolaylı olarak da bulaşabilmektedir. *Cheyletiella blakei* aynı zamanda pire, bit veya sinekler tarafından da taşınabilmektedir (Bowman ve diğerleri, 2002). Cheyletiellosis esas olarak baş ve gövdeyi etkiler ve bazen belirgin olacak şekilde kaşıntı, eritem, papül, lokalize veya yaygın alopesi, pullanma (küçük, kuru ve beyaz renkte) ve kabuklanma ile karakterizedir (Bourdeau, 1988; Foley, 1991). Bazen kedinin sırtı ovuşturulduğu zaman kasılabilmektedir (Kiss, 2006). Vakaların %20-30'u insanlarda lezyon oluşturma potansiyeline sahiptir (bacaklarda, kalçalarda ve gövdede kaşıntılı döküntü) (Bourdeau, 1988; Scott ve Horn, 1987; Tilley ve Smith, 2020).

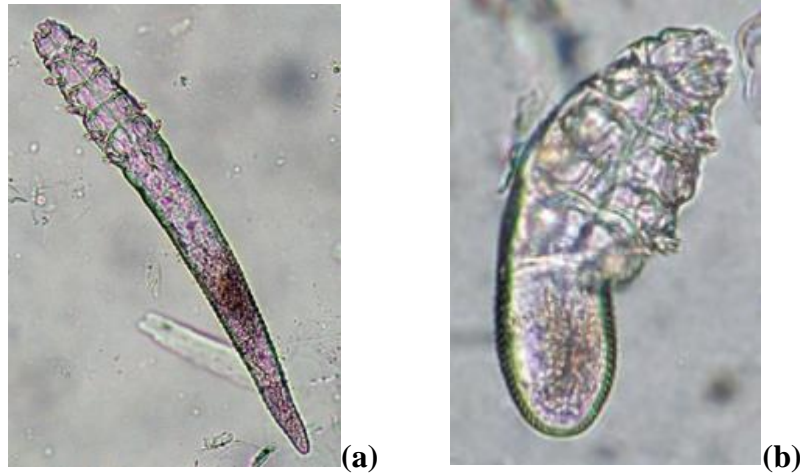


**Resim 8.** *Cheyletiella blakei* (Kiss, 2006).



#### 2.2.4.2. Demodikozis

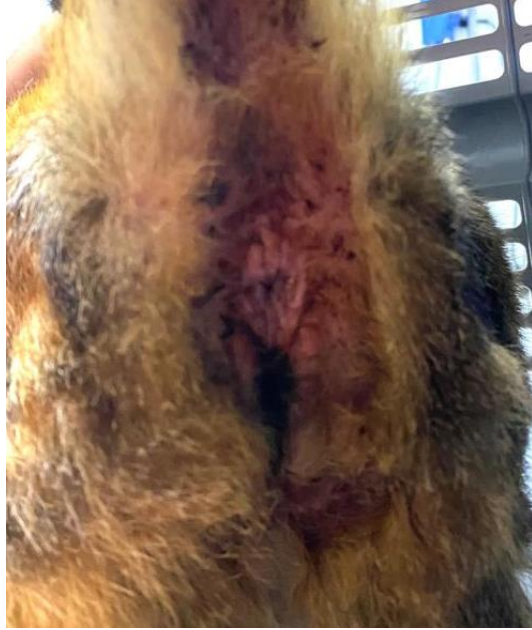Etken nadiren kedilerde gözlemlenmektedir ancak yeterli bilgi bulunamamaktadır (Tilley ve Smith, 2020). Kedilerdeki demodikozis, Demodicidae ailesinden iki akar türünün aşırı çoğalmasından kaynaklanmaktadır: pilosebase ünitelerde (Foley, 1991) yaşayan *Demodex cati* ve epidermisin yüzeysel katmanlarında (Desch ve Stewart, 1999) yaşayan daha kısa bir akar olan *Demodex gatoi*'dir (Resim 9). Üçüncü bir akar daha bildirilmiştir fakat henüz isimlendirilmemiştir (Tilley ve Smith, 2020). *Demodex gatoi* akarının potansiyel olarak bulaşıcı ve kaşıntılı dermatitis ile ilişkili olduğu düşünülmektedir. *Demodex cati*'de, akarın yarattığı enfestasyonlar, sıklıkla immunsupresif ve metabolik hastalıklarla (FIV, FeIV, sistemik lupus, eritematozus, diabetes mellitus) ilişkilidir (Guaguere ve Prelaud, 1999; Kiss, 2006). Ancak bazı vakalarda altta yatan bir hastalık tespit edilememiştir (Batey ve diğerleri, 1981). Bir vakada, aynı kedide farklı Demodex türleri ile enfestasyon bildirilmiştir (Löwenstein ve diğerleri, 2005; Neel ve diğerleri, 2007). Siyam ve Birmanya ırkları demodikozise daha fazla yatkınlık göstermektedir (Foley, 1991). Vücutta etkilenen ana bölgeler baş (göz kapakları, perioküler bölge) ve boyun, daha nadiren gövde ve uzuvlardır. Deri lezyonları eritem, papüller veya püstüller, lokalize veya yaygın alopesi, pullanma, erozyonlar, ülserasyonlar, kabuklanma, komedonlar ve hiperpigmentasyon ile karakterizedir. Akarın durumuna göre kaşıntı değişkendir. Bilateral eritemato-semminöz otitis sıklıkla görülür ve tek klinik bulgu bu olabilmektedir (Kiss, 2006). İran kedisinde özel bir klinik form (yağlı yüz sebore) gözlemlenmiştir. Demodex türleri konağa özgü akarlardır ve zoonoz değildir (Noli ve Colombo, 2020).



**Resim 9.** (a): *Demodex cati*; (b); *Demodex gatoi* (Noli ve Colombo, 2020).

### 2.2.4.3. Notoedrik Uyuz

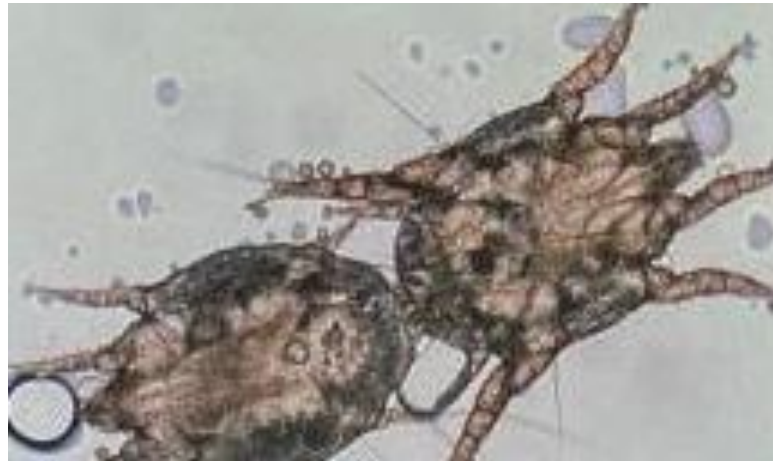Etkeni *Notoedres cati* olan uyuz, derinin epidermis tabasında yaşamaktadır (Foley, 1991). Doğrudan temas yoluyla kediler, köpekler ve insanlar için oldukça bulaşıcıdır, kaşıntılı bir döküntüye neden olmaktadır (Scott ve Horn, 1987) Yapılan bir çalışmada, enfeste bir kediyle temas eden insanların %63'ünde Notoedrik uyuzun klinik belirtileri gözlemlenmiş ve %60'ında deri kazıntısı ile akarlar tespit edilmiştir (Chakrabarti, 1986). Yavru kediler, yetişkin kedilere oranla daha yatkındırlar (Noli ve Colombo, 2020). Notoedrik uyuzun belirtileri, başlangıçta yüz bölgesi ile kulak kepçesinde görülmektedir ve alopesi, eritem, pullanma ve kalın kabuklanmalarla (deri yüzeyine yapışık halde gri-sarı renkte) karakterizedir (Foley, 1991; Scott, 1980). Zaman geçtikçe lezyonlar uzuvlara, abdomene, kuyruğa ve perianal bölgeye (Resim 10) yayılmaktadır. Daha sonra hiperpigmentasyon, likenifikasyon ve ekzoriyasyonlar görülmektedir. Pruritus uyuzun durumuna göre değişkendir fakat genellikle şiddetlidir ve kendi kendine travma yaratmaktadır (Foley, 1991; Kiss, 2006; Scott, 1980).



**Resim 10.** *Notoedres cati* akarının perianal bölgeye yayılmış hali (Aydın Adnan Menderes Üniversitesi Veteriner Fakültesi İç Hastalıkları Anabilim Dalı arşivi).

#### 2.2.4.4. Otodektik Uyuz

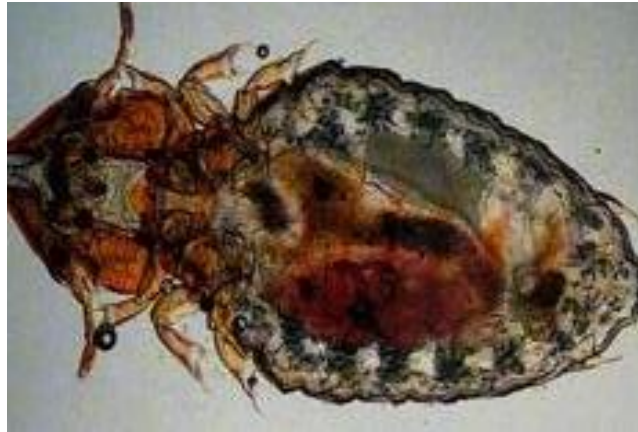Kedilerde en sık görülen akar enfestasyonudur ve kedi dermatolojisindeki konsültasyonların %25'ini oluşturmaktadır. Etkeni *Otodectes cynotis* (Resim 11) olan akar, esas olarak dış kulak kanalında ve daha nadir olarak yüz (kulakların etrafında ve kulak kepçelerinde), boyun ve vücutta (dorsolomber ve kuyruk bölgesinde) yaşamaktadır (Foley, 1991). Kedilerde otitis eksterna vakalarının %50-80'i dünya genelinde mevcut olan *Otodectes cynotis* akarı neden olmaktadır (Yang ve Huang, 2016; Wall ve Shearer, 2001). Bulaşma doğrudan temas yoluyla gerçekleşmektedir ve çoğunlukla yetişkin kedilerden yeni doğan dönemdeki yavrulara geçmektedir (Foley, 1991; Kiss, 2006; Scott, 1980). İnsanlarda da kollarda ve gövdede kaşıntıya neden olabilmektedir (Foley, 1991; Scott ve Horn, 1987) Otodektik uyuz, genellikle iki taraflı ve eritemato-seruminöz, kuru siyahımsı, kahverengi kulak kiri ile karakterizedir. Şiddetli kaşıntı görülmektedir, kafa sallama hareketinde bulunmaktadır (Kiss, 2006). Kulak çevresinde kendiliğinden oluşan eroziv lezyonlar ve kulakta hematomlar sıklıkla görülmektedir (Foley, 1991; Scott, 1980). Yüzde, boyunda ve dorsolomber bölgede miliyer dermatit veya simetrik alopesi şeklinde ortaya çıkan spesifik olmayan kaşıntılı lezyonlar görülebilmektedir (Foley, 1991; Scott, 1980; Scott ve diğerleri, 1987). Bazen kulak kanalları tutulmadan da tüm vücut etkilenebilmektedir (Scott, 1990). Bazı kedilerde kaşıntı olmaksızın dış kulak kanalında çok sayıda akar bulunabilir ve bu durum aşırı duyarlılık olmamasıyla açıklanabilmektedir (Bowman ve diğerleri, 2002).



**Resim 11.** *Otodectes cynotis* (Kiss, 2006).

#### 2.2.4.5. Pediculozis

Pediculozis, *Felicola subrostrata* (Resim 12) akarları tarafından gelişen bir bit enfestasyonudur. Akarlar konakçıya özgü olduğundan, bulaşma yalnızca enfeste olmuş kediler arasında doğrudan temas yoluyla gerçekleşmektedir. Uzun tüylü kediler daha yatkındır; ancak en ciddi vakalar yetersiz beslenen veya kötü hijyenik koşullarda yaşayan kedilerde görülmektedir (Miller ve diğerleri, 2013; Wall ve Shearer, 2001). Bitler, baş, boyun ve sırt-bel bölgesinde lokalize olmakla birlikte tüm vücudu da enfeste edebilmektedir (Wall ve Shearer, 2001). Kedide gözlemlenen lezyonlar, akarların sayısına ve kaşıntının şiddetine bağlı olarak, şiddet ya hiç yoktur ya da orta dereceye kadar değişebilmektedir (Miller ve diğerleri, 2013; Wall ve Shearer, 2001). Bazı kedilerde asemptomatiktir. Enfestasyon sonucunda, papüller ve pullanma gibi birincil lezyonlar veya kendi kendine travmatik ikincil lezyonlar (ekskoriasyonlar, kabuklar), kendi kendine indüklenen alopesi (simetrik olabiliyor) veya miliyer dermatit görülebilmektedir (Kiss, 2006; Miller ve diğerleri, 2013).



**Resim 12.** *Felicola subrostrata* (Kiss, 2006).

#### 2.2.4.6. Trombikulozis

Hasat akarları olarak da bilinen *Trombicula (Neotrombicula) autumnalis* (Resim 13), serbest yaşayan, larvaları parazitik olan araknidlerdir (Kiss, 2006). İnsanlar doğrudan çevreden enfeste oldukları için Trombiküloz bir zoonoz değildir, ancak hayvanlardan insana doğrudan bulaşma da söz konusudur (Kaputo ve diğerleri, 2018). Larvalar bitkilere tırmandığından kedilere doğrudan temas yoluyla bulaşmaktadır. Böylece akarlar vücudun temas ettiği

bölgelerde (abdomen bölgesinde, tırnak kıvrımlarında, parmak aralarında, ağız çevresinde, kulak kepçeleri ve özellikle dış kulağın arka alt kısmındaki açık bir kese oluşturan deri kıvrımında (Henry'nin cebi)) gözlemlenmektedir. Akarlar kırmızı-turuncu kümeler şeklinde görülmektedir (Leone ve diğerleri, 2013; Wall ve Shearer, 2001). Bazı kedilerde enfestasyon tamamen asemptomatiktir (Leone ve diğerleri, 2013). Bazı kedilerde de, larvalar konağı terk ettikten sonra da devam edebilen bireysel aşırı duyarlılıkla ilişkili, orta dereceden şiddetliye kadar değişken kaşıntı görülmektedir (Leone ve diğerleri, 2013; Wall ve Shearer, 2001). Bazı kedilerde ise, kaşıntının şiddetine bağlı olarak kabuklu papüller, alopesi, ülserler ve ekzorsiyonlar gibi kendi kendine travmatik lezyonlar görülmektedir. Miliyer dermatit veya kendi kendine indüklenen alopesi de gözlemlenmektedir (Cornegliani ve diğerleri, 2010; Leone ve diğerleri, 2013).



**Resim 13.** *Neotrombicula autumnalis* (Noli ve Colombo, 2020).

## 2.2.5. Allerjik Nedenler

### 2.2.5.1. Pire Allerjik Dermatit (FAD)

FAD, pire tükürük antijenlerine karşı ani ve gecikmiş aşırı duyarlılık reaksiyonunun yol açtığı bir dermatittir (Guaguere ve Prelaud, 1999). Kedilerden izole edilen pirelerin %95'i *Ctenocephalides felis felis*'tir (Guaguere ve Prelaud, 1999). Avrupa'da yapılan bir çalışmada, pire ısırığı alerjisinin kaşınan tüm kedi vakalarında yaklaşık üçte birini oluşturduğu bulunmuştur (Hobi ve diğerleri, 2011). FAD, kedilerde her yaşta, cinsiyette ve ırkta görülebilmektedir (Gross ve diğerleri, 1992; Scott ve diğerleri, 1995).

Pireler ağız parçalarını epidermisten dermise sokarak kılcal damarlardan kan emmektedirler. Bu işlem sırasında, epidermis ve yüzeysel dermis içine dokuları yumuşatan ve kan pıhtılaşmasını önleyen 15 kadar tükürük proteini salmaktadırlar (Frank ve diğerleri, 1998; Lee ve diğerleri, 1999). Bu proteinlere karşı aşırı duyarlılıkta lokal ödem ve hücrel infiltrata neden olur, bu da ısırığı takip edebilen eritematöz papülü oluşturmaktadır (Noli ve Colombo, 2020).

Pire alerjisi dermatitin klinik belirtileri, tek başına (kedilerin %75'inde) veya kombinasyon halinde kaşıntı, eritem, miliyer dermatit, kendi kendine indüklenen alopesi (simetrik olabilmektedir), eozinofilik plak ve granülom, dudak ülseri (LU), baş ve boyun ekskoriyasyonlarını gözükmemektedir. Daha şiddetli durumlarda ise yoğun kaşıntı, erimatöz papüller, ağrılı ülserler, sebore, papül kabukları ve likenifikasyon şeklinde devam etmektedir (Kiss, 2006). Kaşıntılı 502 kedi üzerinde yapılan bir çalışmada, diğer alerjilerle karşılaştırıldığında, pire ısırığına aşırı duyarlılığı olan kedilerde kaşıntı ve miliyer dermatit lezyonlarının kaudal dorsumda daha çok lokalizasyonun olduğu bildirilmiştir (Hobi ve diğerleri, 2011). Yoğun pire enfestasyon durumlarında, insanlarda alerjik reaksiyon gösterebilir ve tüm vücutta kaşıntılı papüller şekillenebilmektedir (Kiss, 2006).

### **2.2.5.2. Sivrisinek Isırığı Hipersensitivite Dermatit**

Kedilerde sivrisinek ısırığı alerjisi, nadir görülen, mevsimsel olan, genel olarak yüz bölgesini, kulakları ve ayak tabanlarını etkileyen, kaşıntılı, IgE aracılı tip I aşırı duyarlılık gelişen bir dermatittir (Ihrke ve Gross, 1994; Johnstone ve diğerleri, 1992; Mason ve Evans, 1991; Nagata ve Ishida, 1997). Her yaş ve cinsiyette oluşabilmektedir; genellikle etkilenen kediler yetişkin olup birden fazla sivrisineğe maruz kalmışlardır (Noli ve Colombo, 2020).

Sivrisinek ısırığı hassasiyetinin en yaygın klinik belirtileri eritem, kulak kenarları kabuklu ve ülserli, tüylü kulak yüzeyinde fokal kabuklu papüllerden ufak nodüllere, burun kemerinde noktasal ülserlerden şiddetli kabuklu lezyonlara kadar ve nazal planumunda eritem, ülserasyon ve depigmentasyon görülmektedir. Sivrisineklerin yoğunluğuna bağlı olarak kedilerde şiddetli kaşıntı olabilmektedir, bu da kendi kendine travma yaratarak lezyonların kanamasına yol açabilmektedir. Yoğun sivrisinek bulunun bölgelerdeki yaşayan kedilerde ise eozinofilik plaklar, iyileşmeyen dudak ülserleri (LU), çene nodülleri ve vücutta lineer granülomlar gibi daha az lezyonlar görülebilmektedir (Noli ve Colombo, 2020).

### **2.2.5.3. Kontakt Allerjik Dermatit**

Kontakt alerji dermatiti, derinin bitki ya da hayvan orjinli maddelere, dezenfektanlara, polenlere, topikal preparatlara (özellikle neomisin), sentetik maddelere, şampuanlara, sabunlara, antiparazitik ajanlara veya metallere doğrudan temas edilmesiyle gecikmiş aşırı duyarlılık (tip IV) olan immünolojik bir reaksiyondur. Kedilerde son derece nadir gözlemlenmektedir. Aşırı duyarlılığın gelişmesi için aylar ile yıllar süren maruziyet gerekebilmektedir (Kiss, 2006; Rhodes ve Werner, 2011).

Lezyonlar genellikle, tüysüz ve antijenin temas eden bölgelerle sınırlı olmaktadır. Başlangıçta eritem, şişlik, papül ve plaklar şekillenmektedir, nadir olarak veziküller de oluşabilmektedir. Kronik maruziyette, likenifikasyon ve hiperpigmentasyona yol açabilmektedir. Kaşıntı orta ile şiddetli olabilmektedir (Rhodes ve Werner, 2011).

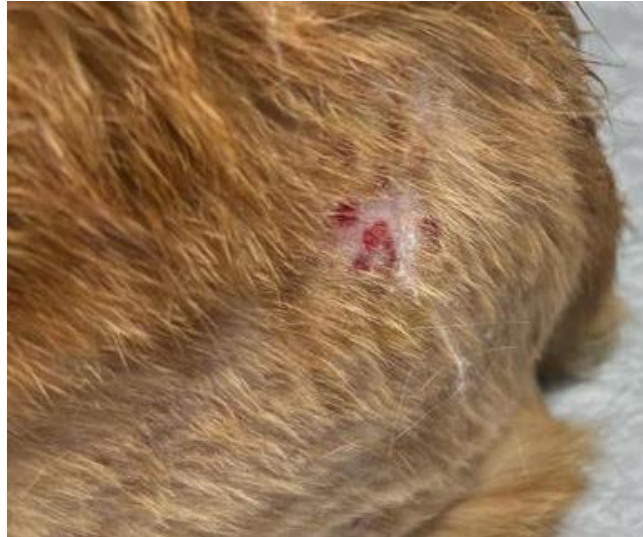### **2.2.5.4. Advers Gıda Reaksiyonu (AFR)**

Advers gıda reaksiyonu, normalde zararsız olan bir besin ögesine karşı görülen reaksiyonlar olarak tanımlanmaktadır (Cianferoni ve Spergel, 2009). Bu reaksiyonlar immünolojik temelli bozuklukları (gıda alerjisi “FA”, diyet/gıda aşırı duyarlılığı olarak da adlandırılmaktadır), immünolojik temelli olmayan reaksiyonları (gıda intoleransı) ve toksik reaksiyonları (zehirlenmeler) kapsamaktadır (Cianferoni ve Spergel, 2009; Ortolani ve Pastorello, 2006). FA, belirli bir gıda maddesine, çoğunlukla da bir proteine maruz kalındığında ortaya çıkan anormal advers immün yanıt olarak tanımlanmaktadır. Genellikle bu yanıtlar IgE antikoruna bağlı, hücre aracılı veya karışık olarak karakterize edilmektedir (Cianferoni ve Spergel, 2009; Ortolani ve Pastorello, 2006; Sicherer ve Sampson, 2010). Gıda intoleransı, sindirim enzimi eksikliği gibi metabolik bir sorundan (örneğin, yetişkin kedilerde laktaz eksikliği) veya farmakolojik bir reaksiyondan (örneğin, bozulmuş balıkta bulunan ve bağırsak florası tarafından histamine dönüştürülen histidin gibi vazoaktif aminler) kaynaklanabilir veya kendine özgü olabilmektedir (örneğin, gıda katkı maddelerine tepki) (Ortolani ve Pastorello, 2006).

Kedilerde AFR prevalansı tam olarak bilinmemektedir, farklı coğrafi popülasyonlar arasında değişiklik gösterebilmektedir (Hardy ve Gajanayake, 2022). Yayınlanan bir

incelemeye göre, herhangi bir teşhisle veteriner hekime başvuran kedilerin, AFR %1'inden daha azını oluşturabilmektedir. Kaşıntı (%15-20) ve alerjik deri hastalığı (%10-25) ile başvuran hayvanlara bakıldığında bu oran yükselebilmektedir (Olivry ve Mueller, 2017). Eş zamanlı gastrointestinal belirtiler ve kaşıntılı deri hastalığı görülebilmektedir (Hardy ve Gajanayake, 2022). AFR'nin gastrointestinal belirtilerle başvuran kedilerin %17-22'sini oluşturduğu bildirilmektedir (Hobi ve diğerleri, 2011).

Kedilerde belirgin bir ırk veya cinsiyet yatkınlığı yoktur (Hardy ve Gajanayake, 2022), fakat yapılan bir çalışmaya göre Siyam ve Siyam melez kedilerin daha yüksek risk altında olabileceği düşünülmektedir. Ortalama başlangıç yaşı 4 ile 5 yaş arasındadır (Carlotti ve diğerleri, 1990; Rosser, 1993). Kedilerde en yaygın gıda alerjenleri sığır eti, süt ürünleri, balık ve kuzu etidir (Verlinden ve diğerleri, 2006). En sık rastlanan klinik bulgu kaşıntıdır ve FA'lı kedilerin %100'ünde mevcut olduğu bildirilmiştir (Carlotti ve diğerleri, 1990; Rosser, 1993). Kaşıntı lokalize veya generalize olabilmektedir. Miliyer dermatit, lokal veya generalize olup, AFR ile ilişkili sık görülen bir kutanöz lezyondur (Resim 14). Bazı vakalarda kendi kendine indüklenen alopesi görülebilmektedir. Kaşıntı en sık baş ve yüz bölgesini etkilemektedir. Baş ve boyun kaşıntısı şiddetli olabilir ve kendi kendine aşırı travmaya neden olabilmektedir. Bazı kedilerde de ekfoliyatif dermatit gelişebilmektedir. Aynı zamanda indolent ülserler, eozinofilik plak ve granülom kompleksi, nadir olarak da ürtiker görülmektedir (Kiss, 2006; Rosser, 1993).



**Resim 14.** Gıda alerjisi şüpheli bir kedi. Miliyer Dermatit (Aydın Adnan Menderes Üniversitesi Veteriner Fakültesi İç Hastalıkları Anabilim Dalı arşivi).



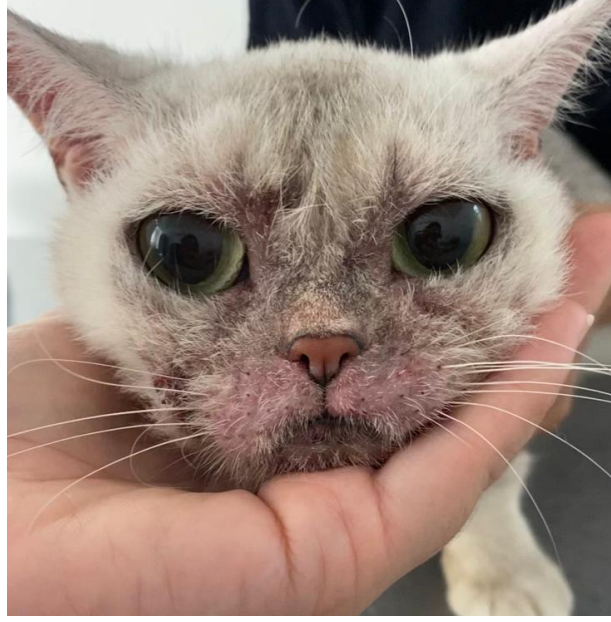### 2.2.5.5. Atopik Dermatit

Kedilerde atopik dermatit, genetik predispozisyon yoluyla gelişen, intradermal testlerde çeşitli çevresel alerjenlere karşı pozitif reaksiyon gösteren ve diğer kaşıntı nedenlerinin (paraziter gibi) ekarte edildiği "kedi atopik sendromu" veya "pire harici, gıda harici hipersensitivite dermatiti (NFNFHD)" olarak da adlandırılan, tekrarlayan kaşıntılı bir deri hastalığıdır (Hobi ve diğerleri, 2011; Kiss, 2006; Miller ve diğerleri, 2012). Atopik dermatitte çevresel alerjenlere karşı yüksek bir IgE ve IgG yanıtından kaynaklanıyor gibi görülmektedir (Foster ve diğerleri, 1997; Gilbesrt ve Halliwell, 1998), ancak alerjene özgü IgE ölçümü normal ve atopik dermatitli kediler arasında ayırım yapılması yeterli olmamaktadır (Lian, 1998).

Atopik dermatitte kedi popülasyondaki prevalans, veteriner literatüründe vaka raporları sınırlı olduğundan (Chalmers ve diğerleri, 1995; Favrot ve diğerleri, 2012; Hobi ve diğerleri, 2011; Moriello, 2001) tam olarak iyi belirtilmemiştir. Amerika Birleşik Devletleri'ndeki bir eğitim hastanesinde yapılan bir çalışmada, 15 yıllık bir süre boyunca hastaneye getirilen kedi deri hastalıklarının %10,3'ünü atopik dermatit oluşturmuştur (Scott ve Paradis, 1990). Yapılan başka bir çalışmada ise 2001-2012 yılları arasında verilerin toplanmasıyla, kedi atopik dermatitin hastalık prevalansı %12,5 olarak bulunmuştur (Ravens ve diğerleri, 2014).

Genç kedilerin yatkın olduğu ve klinik belirtilerin genellikle 3 yaşından önce geliştiği bildirilmektedir, fakat geniş bir yaş aralığında da görülmektedir (Prost, 2009). Yapılan bir çalışmada Devon Rex, Habeş ve Domestic Shorthair kedilerinde atopik dermatite yatkınlık olduğu bildirilmiştir (Favrot ve diğerleri, 2014).

Klinik bulgular genellikle uzuvların ventral kısmında, abdomen ve baş bölgesinde yerleşim göstermektedir (Kiss, 2006). Klinik belirtilerinde kendi kendine idüklenen alopesi, ülserler, küçük kabuklu papüllerle karakterize miliyer dermatit, eozinofilik granülom ve plak, yüz bölgesinde, kulaklarda ve boyunda pruritus, eritem, erozyon, kabuklanma ve ekskoriyasyon şekillenmektedir (Resim 15) (Favrot ve diğerleri, 2012; Hobi ve diğerleri, 2011; Noli ve Colombo, 2020; Power ve Ihrke, 1995). Pruritus ve lezyonlar lokalize veya generalize olabilmektedir. Bazen pruritus şiddetli olabilir ve kendi kendine travmaya neden olabilmektedir (Guaguere ve Prelaud, 1999; Noli ve Colombo, 2020). Daha nadir olarak sebore, eksfoliyatif dermatit, bilateral seruminöz otitis, likenifikasyon, sekonder piyoderma, Malassezia dermatit, aksiller ve inguinal bölgede keratinleşme görülebilmektedir (Bryan ve Frank, 2010; Favrot ve diğerleri, 2014; Guaguere ve Prelaud, 1999).



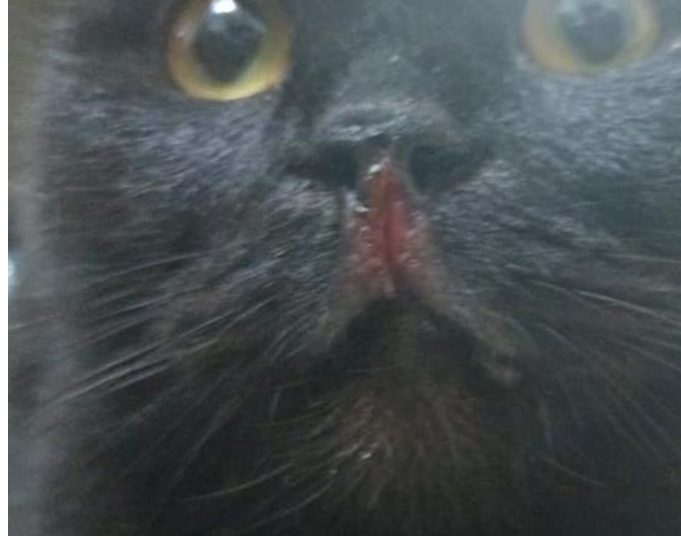
**Resim 15.** Atopik Dermatit şüpheli bir kedi. Yüz bölgesinde alopesi ve eritem (Aydın Adnan Menderes Üniversitesi Veteriner Fakültesi İç Hastalıkları Anabilim Dalı arşivi).

#### **2.2.5.6. Eozinofilik Granülom Kompleksi (EGC)**

Kedi eozinofilik granülom kompleksi veteriner dermatolojisinde sık görülen bir bulgudur (Scott, 1975). Kedilerin derisini, ağız boşluğunu ve mukokutanöz bağlantı noktalarını eş zamanlı etkileyen bir dizi reaksiyondur (Bloom, 2006; Scott, 1975). Bunlar genellikle eozinofilik plak (EP), eozinofilik granülom (EG) ve dudak (ağrısız) ülserinden (LU) oluşmaktadır (Noli ve Colombo, 2020). Eozinofilik granülom kompleksi, virüsler (Neufel ve diğerleri, 1980), genetik faktörler, bakteriler (Russell ve diğerleri, 1988), otoimmün hastalıklar, parazitler (Kwochka, 1993; Mason ve Evans, 1991) ve alerjiler (Kwochka, 1993; Mason ve Evans, 1991) nedeniyle oluşabilmektedir. Bununla birlikte, bazı vakalarda hiçbir dış tetikleyici uyaran olmaksızın EGC lezyonları idiyopatik olabilmektedir (Noli ve Colombo, 2020). EGC’de en yaygın, alerjik nedenlerden kutanöz bulgusu olduğu düşünülmektedir (Buckley ve Nuttall, 2012).

Eozinofilik granülom kompleksinin klinik görünümünde plaklar ve nodüller spesifik birincil lezyonlardır (Noli ve Colombo, 2020). Dudak (ağrısız) ülserin lezyonları tek taraflı veya çift taraflı üst dudakta, filtrum bölgesinde, mukokutanöz birleşim yerinde veya üst kanin dişine bitişik olarak ortaya çıkmaktadır (Resim 16). Bazı lezyonlarla birlikte dudakta belirgin şişlik olabilmekte ancak ağrı ve kaşıntı nadirdir (Buckley ve Nuttall, 2012). Eozinofilik plağın (EP)

lezyonları da vücudun herhangi bir yerinde ortaya çıkabilir, ancak ventral abdomen ve iç uyluk bölgelerinde daha fazla görülmektedir (Foster, 2003). Genellikle alopesik, erozyona uğramış veya ülserleşmiş, yoğun kaşıntılı, sızıntılı ve eritematöz deri kabartıları oluşturmaktadır (Scott, 2001). Eozinofilik granülomun (EG) lezyonları ise ağız boşluğu da dahil olmak üzere vücudun herhangi bir yerinde oluşabilmektedir. Lezyonlar değişken olmaktadır, ancak genellikle kaşıntılı olmayan, nodüller ve eritematöz deri alanları şeklinde görülmektedir. Alopesi ve ülserasyon yaygın olmaktadır (Lee Gross ve diğerleri, 2005; Power ve Ihrke, 1995).



**Resim 16.** Kedide eozinofilik granülom kompleksi. Dudak bölgesindeki ülser (LU) (Aydın Adnan Menderes Üniversitesi Veteriner Fakültesi İç Hastalıkları Anabilim Dalı arşivi).

## 2.2.6. Metabolik Nedenler

### 2.2.6.1. Yüzeysel Nekrolitik Dermatit

Bu hastalık hepatokutanöz sendrom veya metabolik epidermal nekroz ya da nekrolitik migratuar eritem olarak da adlandırılmaktadır. Kedilerde hepatopati (Kimmel ve diğerleri, 2003) veya glukagon üreten bir tümörle (Asakawa ve diğerleri, 2013) birlikte yalnızca birkaç vaka görülmüştür. Klinik bulgularda alopesi, eritem, erozyon ve kabuklanma gözlemlenmektedir. Pruritus (Kimmel ve diğerleri, 2003) ve pati altı lezyonlarına bağlı olarak ağrı bildirilmiştir (Asakawa ve diğerleri, 2013).

### **2.2.6.2. Kutanöz Ksantom**

Ksantomlar, lipid birikimi ve granülatöz reaksiyon ile ilişkili kutanöz veya subkutanöz sarımsı papüller şeklinde gelişen lezyonlardır. Kedilerde ksantomatozis genetik hiperlipoproteinemi ve diabetes mellitus ile bağlantılı olabileceği gibi idiyopatik de olabilmektedir (Grieshaber ve diğerleri, 1991). Bir vakada herhangi bir lipemik anormallik olmaksızın tanımlanmıştır (Ravens ve diğerleri, 2013). Klinik bulgular bal mumuna benzeyen, gri ile sarı renkte papüller, plaklar veya nodüller ile karakterizedir. Deri eritemli ve bazen ağrılı olabilmekte, lezyonlar duruma göre kaşıntılıdır ya da kaşıntılı olmayabilmektedir. Genellikle distal ekstremiteler etkilenmez, fakat lezyonlar vücudun her yerinde de gelişebilmektedir (Noli ve Colombo, 2020).

### **2.2.7. Genetik Nedenler**

#### **2.2.7.1. İran ve Himalaya Kedilerinde İdiyopatik Yüz Dermatiti**

İdiyopatik yüz dermatitinin genç İran ve Himalaya kedilerinde sık görüldüğünden kalıtsal olduğu düşünülmektedir. Etiyolojisi bilinmemektedir. Etkilenen kedilerde hafiften şiddetliye kadar, yapışkan, koyu renkli ve yağ benzeri bir kalıntı oluşmaktadır. Bu kalıntıların sebasöz kökeni olduğu düşünülmektedir ve "kirli yüz hastalığı" teriminin ortaya çıkmasına neden olmaktadır. Perioküler, burun ve yüz kıvrımları, ağız çevresi ve çene bölgesi en sık etkilenen bölgelerdir. Etkilenen kedilerde bilateral seruminöz otitis eksterna ile de başvurulabilmektedir (Bond ve diğerleri, 2000). Yapışkan bölgenin altındaki deri genellikle iltihaplı olmaktadır. Kedilerde kaşıntı değişkenlik göstermektedir ve kendi kendine travmatize ederek erozyonlara ve ülserlere neden olabilmektedir. Sekonder bakteriyel enfeksiyonlar ve/veya Malassezia dermatiti yaygın olarak görülmekte ve büyük olasılıkla kaşıntıya önemli bir katkıda bulunmaktadır. Lezyonlar giderek ilerler (genellikle yaşamın ilk yılından başlar ve devam etmektedir) ve kronikleştikçe kaşıntı şiddetlenebilmektedir (Noli ve Colombo, 2020).

### **2.2.7.2. Kedi Makülopapüler Kutanöz Mastositoz**

Çoğunlukla Sphynx ile Devon Rex ırklarında görülmekte ve feline ürtiker pigmentosa olarak da adlandırılmaktadır. Etkilenen kedilerde başta, boyunda, gövdede ve uzuvlarda simetrik kabuklu lezyonlar, değişken pigmentli makülopapüler erüpsiyon ve kaşıntı olduğu gözlemlenmiştir (Vitale ve diğerleri, 1996).

### **2.2.8. Psikojenik Nedenler**

#### **2.2.8.1. Aşırı Kaşınma**

Kedilerin kendini aşırı temizlemesi, özellikle baş, yüz ve ağız bölgesinde aşırı kaşıma ile de karakterize edebilmektedir. Böyle bir durumda, tıbbi bir etkenden şüphelenilmeli, dış hastalıkları, otitis media, dermatolojik hastalıklar, trigeminal nöropati ve davranışsal faktörler göz önünde bulundurulmalıdır. Kedilerde bir nöropati baş, ağız veya boyun bölgesini kaşınmasına neden olabilmektedir (Landsberg ve diğerleri, 2013). Birman kedilerinde ırk yatkınlığı bildirilmiştir (Rusbridge ve diğerleri, 2010).

### **2.2.9. Neoplastik Nedenler**

#### **2.2.9.1. Mast Hücresi Tümörü (MCT)**

Mast hücre tümörleri, kedilerdeki tüm deri tümörlerinin yaklaşık %20'sini oluşturarak ikinci en yaygın deri neoplazisi olmaktadır. Kedilerde iki farklı form tanınmaktadır: birincisi mastositik form ve ikincisi ise daha az yaygın olan ve daha önce “histiyositik form” olarak da adlandırılan atipik formdur. Mastositik formda genellikle ortalama 10 yaşlı olan kedilerde görülmektedir ve herhangi bir cinsiyet yatkınlığı olmamaktadır. Atipik formda ise çoğunlukla genç (4 yaş altındaki) kedilerinde görülmektedir. Siyam kedileri hem mastositik formda hem de atipik formda yatkınlık göstermektedir (Blackwood ve diğerleri 2012; Henry ve Herrera, 2013; Litster ve Sorenmo, 2006).

Klinik bulgularında en yaygın olarak kutanöz MCT'de tek halde, sert, sınırları belirgin ve alopesik dermal nodül şeklinde görülmektedir. MCT'lerin yaklaşık %25'i yüzeysel olarak ülserleşmiş durumdadır. Diğer olası klinik bulgular ise, tek halde subkutan nodül veya eozinofilik granüloma benzeyen yassı, kaşıntılı, plak benzeri lezyonlar görülmektedir. Eritem ve prurit nadir değildir ve Darier'in belirtisi gözlenmiştir. Hastaların yaklaşık %20'sinde birden fazla MCT gözlemlenmiştir. Kutanöz lezyonlar en sık baş ve boyun bölgesinde görülmektedir. Kedilerde kutanöz MCT'nin metastatik potansiyeli değişkendir ve vakaların %22'sine kadar bildirilmiştir (Blackwood ve diğerleri 2012; Henry ve Herrera, 2013; Litster ve Sorenmo, 2006).

## **2.2.10. Paraneoplastik Nedenler**

### **2.2.10.1. Paraneoplastik Pruritis**

Oral epidermoid karsinom ile ilişkili paraneoplastik pruritus 13 yaşında bir kedide görülmüştür. Özellikle distal uzuvları etkileyen bu yaygın kaşıntı, klinik olarak kendi kendine oluşan lezyonlarla (alopesi, ekskoriasyonlar ve kabuklar) karakterize olmuştur. Tümörün çıkarılmasından 5 gün sonra kaşıntının tamamen gerilediği ve 2 ay boyunca devam ettiği gözlemlenmiştir. Tümörün lokal nüksü kaşıntının yeniden ortaya çıkmasına neden olmuştur (Guaguere ve Prelaud, 1999).

### **2.2.11. Malassezia**

*Malassezia* cinsi, çeşitli hayvanlarda ve insanlarda deri komensali ve fırsatçı lipofilik kutanöz patojenler olarak evrimleşen bir grup mayadan oluşmaktadır (Guillot ve Bond, 2020; Theelen ve diğerleri, 2018). Yapılan birkaç çalışmada, kedilerden en sık izole edilen türlerin *M. pachydermatis*, *M. furfur*, *M. nana* ve *M. sympodialis* olduğu doğrulanmıştır (Bond ve diğerleri, 1997; Colombo ve diğerleri, 2007; Crespo ve diğerleri, 2000; Volk ve diğerleri, 2010). Baxter M. (1975), kedi kulaklarında *M. pachydermatis*'i rapor eden ilk kişiydi ve *Malassezia*'nın sağlıklı hayvanların kulaklarında da bulunduğunu tespit etmiştir. 1990 yılında yapılan bir çalışmada *M. pachydermatis*'in kedi derisi mikroflorasının normal bir parçası

olduđu dođrulamıřtır (Hajsig ve diđerleri, 1990). Kedilerin klinik belirtileri, deri genellikle eritematözdür, sıklıkla tüylerin dip kısmına yerleřen yağlı kahverengi-siyah bir tabaka bulunmaktadır, intertriginöz bölgeler sıklıkla etkilenmektedir (Bond ve diđerleri, 2010). Pruritus, belirgin bir bulgudur ve minimalden řiddetliye kadar deđiřmektedir. Beraberinde hiperpigmentasyon, likenifikasyon, kötü koku, travmatik alopesi ve otitis eksterna yaygındır. Otitis eksternada, kulak kanalından gelen akıntı genellikle serüminöz ve nadiren irinli olup, inflamasyon genellikle kulak kepçesine kadar uzanmaktadır (Mason, 1993). *Malassezia* mayalarının zoonotik potansiyeli ilk olarak bir yenidođan yoğun bakım ünitesi bağlamında tanımlanmıřtır (Chang ve diđerleri, 1998); enfekte kedilerle dođrudan temas halinde özellikle de bađıřıklık sistemi baskılanmıř bireylerin, el hijyenini sađlanması önerilmektedir (Bond ve diđerleri, 2020).

## **2.2.12. İdiyopatik Nedenler**

### **2.2.12.1. İdiyopatik Boyun Ülseratif Dermatit**

İlk kez 1990 yılında bildirilen, genellikle dorsal boyunda veya skapular arasında kabuklu, iyileřmeyen ülserasyon ile karakterize olan ve etiyopatogenezi bilinmeyen nadir bir deri hasatlıđıdır (Gross ve diđerleri, 2008; Hnilica, 2011; Scott, 1990; Spaterna ve diđerleri, 2003). Klinik lezyonları eroziv veya ülseratiftir ve bazen kalınlařmıř bir deri ile çevrili derin ülserler görülebilmektedir. Bu lezyonlar da simetrik veya asimetrik olabilmektedir (Miller ve diđerleri, 2013; Spaterna ve diđerleri, 2003). İlk raporlarda, kařıntıyla bir iliřki olmamasına rađmen (Scott, 1990), lezyonlu bölgelerinin řiddetli řekilde pençeleri yoluyla çizmesiyle, iyileřmenin daha da gecikmesine veya nüks etmesine neden olmuřtur, böylece kendi kendine travma yaratmasıyla kařıntı ile iliřki kurulmaya bařlanmıřtır. Diđer vücut bölgelerinde de (preauriküler, ventral boyun) benzer iyileřmeyen ülserasyonun, kařıntılı alerjik kedilerde arka ayaklarıyla řiddetli tırmalama ile iliřkili olarak ortaya çıktıđı kabul edilmektedir (Noli ve Colombo, 2020). Nöropatik kařıntı potansiyel bir neden olarak öne sürülmüřtür (Loft ve Simon,2015), ancak kanıtlanamamıřtır. Yapılan bir çalıřmada, idiyopatik ülseratif dermatitin deri altı enjeksiyon veya ařılamaya verilen bir reaksiyonla tetiklenebileceđi hipotezini desteklemiřtir (Gross ve diđerleri, 2008; Hnilica, 2011), fakat ařılanmamıř kedilerde de bu durum geliřtiđi gözlemlenmiřtir (Noli ve Colombo, 2020).

### **2.2.12.2. Radyasyon Yanıkları**

Radyasyon tedavisinde iyonize radyasyona maruz kalınmasıyla neden olmaktadır, fakat kedilerde nadirdir. Lezyonlar akut tüy dökülmesi, eritem, depigmentasyon (deri pigmentlerinin yitirerek çillenme ve yaygın renk değişiklikleri) ve radyasyona maruz kalan bölgelerle sınırlı pullanmayı (kuru veya nemli) içermektedir. Pruritus ve ağrı değişken olmaktadır. Lezyonlar radyasyonun dozuna göre hafiften şiddetliye kadar değişebilmektedir (Noli ve Colombo, 2020).

### **2.2.12.3. Sebaceöz Adenit**

Cornell Üniversitesi'ne 8 yıllık bir süre zarfında başvuran yaklaşık olarak 1400 kediden 2'si (yaklaşık olarak %0,14'ü) de dahil olmak üzere, kedilerde zaman zaman sebaseöz adenit bildirilmiştir (Glos ve diğerleri, 2016; Noli ve Toma, 2006). Sebaseöz adenit ile tanımlanan kediler genellikle evcil melezler ve bir Norveç Orman kedisidir (Glos ve diğerleri, 2016; Inukai ve Isomura, 2007; Noli ve Toma, 2006). Genellikle lezyonlar, yüz ve boyun bölgelerinden başlayan ve ilerleyerek genişleyen, foliküler döküntüler içeren veya içermeyen progresif alopesi ve pullanma şeklindedir (Glos ve diğerleri, 2016; Inukai ve Isomura, 2007; Noli ve Toma, 2006; Wendlberger, 1999). Perioküler bölgede ve daha az sıklıkla burun kıvrımında, perioral ve perivulvar bölgelerde yapışık, kahverengi-siyah renkte pullardan hafif kabuklanmaya kadar uzanan belirtiler görülmektedir (Glos ve diğerleri, 2016; Inukai ve Isomura, 2007; Noli ve Toma, 2006). Bazı kedilerde ikincil bakteriyel piyoderma (Glos ve diğerleri, 2016) veya otitis eksterna görülebilmektedir. Pruritus çoğunlukla yok olarak bildirilmiştir (Noli ve Toma, 2006); fakat bakteriyel piyoderma olmayan bir vakada orta ile yoğun pruritus görülmüştür. Bunun aksine, timoma ve timoma dışı eksofoliyatif dermatiti olan kedilerde çok şiddetli pullanma, foliküler kalıp eksikliğine ve daha az alopesi bildirilmiştir (Linek ve diğerleri, 2015).

### **2.2.12.4. Perforan Dermatit**

Perforan dermatit kedilerde nadir görülen bir hastalık olup, kalıtsal veya edinsel kollajenolitik eksofitik deri lezyonlarının minimal deri travması ile birlikte ortaya çıktığı



durumlardır (Albanese ve diğeri, 2009). Kedilerde bildirilen yaş aralığı 8,5 ay ile 7 yıl arasında değişmektedir. Genellikle lezyonlar umbilikal papüllerden, birden fazla olan merkezi yapışık keratotik tıkaçlara sahip nodüllere kadar şekillenmektedir. Yüz, uzuvlar, boyun, aksilla ve gövde gibi çeşitli vücut bölgelerinde lokalize veya multifokal olabilmektedir (Albanese ve diğeri, 2009; Jongmans ve diğeri, 2013; Scott ve Miller, 1991). Pruritus birçok kedide bildirilmiştir (Albanese ve diğeri, 2009; Beco ve diğeri, 2010), ancak şekillenmeyen durumlar da gözlemlenmiştir (Albanese ve diğeri, 2009; Scott ve Miller, 1991). Lezyonlar, kendi kendine travma yoluyla ve/veya biyopsi bölgelerinde aşamalı olarak ortaya çıkabilmektedir (Albanese ve diğeri, 2009; Beco ve diğeri, 2010).

#### **2.2.12.5. Hipereozinofilik Sendrom (HES)**

Kedi hipereozinofilik sendromu, bilinmeyen bir nedenden dolayı doku eozinofiliyle bağlantılı sürekli ve şiddetli periferik kan eozinofilisi ile karakterize olan nadir bir hastalıktır. Deri, diğer organlara oranla daha az etkilenmektedir (Faivre ve diğeri, 2014; Harvey, 1990; Muir ve diğeri, 1993). Eozinofilik lösemiden ayrımı net değildir, fakat olgunlaşmamış, displazik dolaşan eozinofillerin ve displazik kemik iliği öncüllerinin olmaması genellikle HES ile tutarlı kabul edilmiştir (Hendrick, 1981; Huibregste, 1994; McEwen ve diğeri, 1985;). T-lenfositler tarafından aşırı eozinofiloetik sitokin salgılanması ve genellikle atopik dermatit öyküsü ile ilişkili olan lenfositik bir varyant genellikle ilk kutanöz belirtilerle ortaya çıkmaktadır. (Faivre ve diğeri, 2014; Takeuchi ve diğeri, 2012).

HES ile bildirilen kedilerin yaş ortalaması 7 yaş bildirilmiş (Harvey, 1991), fakat 8 aydan 10 yıla kadar geniş bir yaş aralığı da söz konusudur (Harvey, 1990; Hendrick, 1981; McEwen ve diğeri, 1985). Bununla birlikte bazı genç kedilerde ( 2 ile 17 ay arasında), ilk belirtisi deri lezyonları ve/veya kaşıntı ile başvurmuştur (Faivre ve diğeri, 2014; Harvey, 1990). Bu kedilerdeki erken belirtiler, atopik dermatit de dahil olmak üzere alerjilerle uyumlu olmuştur ve bu grupta HES'in kesin başlangıç yaşı ve önceden var olan herhangi bir alerjinin varlığı bilinmemektedir. Eş zamanlı kilo kaybı, gastrointestinal belirtiler ve öksürük ile birlikte 10 yaşındaki bir kedide de kaşıntı belirgindir (Muir ve diğeri, 1993). HES'te bildirilen lezyonlar değişkenlik göstermektedir. Multifokal kabuklu erozyonlardan ülserasyona kadar ilerleyen, yaygın alopesi ve eritem alanları en karakteristik lezyonlardır (Faivre ve diğeri, 2014; Harvey, 1990). Şiddetli kaşıntılı bir kedide de, normal tüylerin olduğu flank bölgesinde

serpijinöz eritematöz kabartılar da bulunmaktadır (Harvey, 1990). Lezyonlar genellikle baş, boyun ve gövdeyi (ventral ve/veya dorsal) içerecek şekilde yaygındır, ancak sadece kalçalarla sınırlı olduğu da bildirilmiştir (Muir ve diğerleri, 1993). Bir kedide uzuvlarda, sert damakta ve dudaklarda çok sayıda plak, nodül ve ülser de bildirilmiştir (Faivre ve diğerleri, 2014).

## **2.3. Kedilerde Dermatit Skorum Sistemi**

### **2.3.1. Kedilerde FEDESI Skorum Sistemi**

Kedi alerjik dermatiti, kendi kendine indüklenen alopesi, miliyer dermatit, baş ve boyun kaşıntısı ve eozinofilik granülom kompleksinin klinik belirtileri olan yaygın bir hastalıktır. Kedi alerjik dermatiti için terapötik müdahaleleri değerlendiren klinik çalışmalarda, tedaviden önce ve sonra klinik lezyonların ciddiyetinin değerlendirilmesi gereklidir.

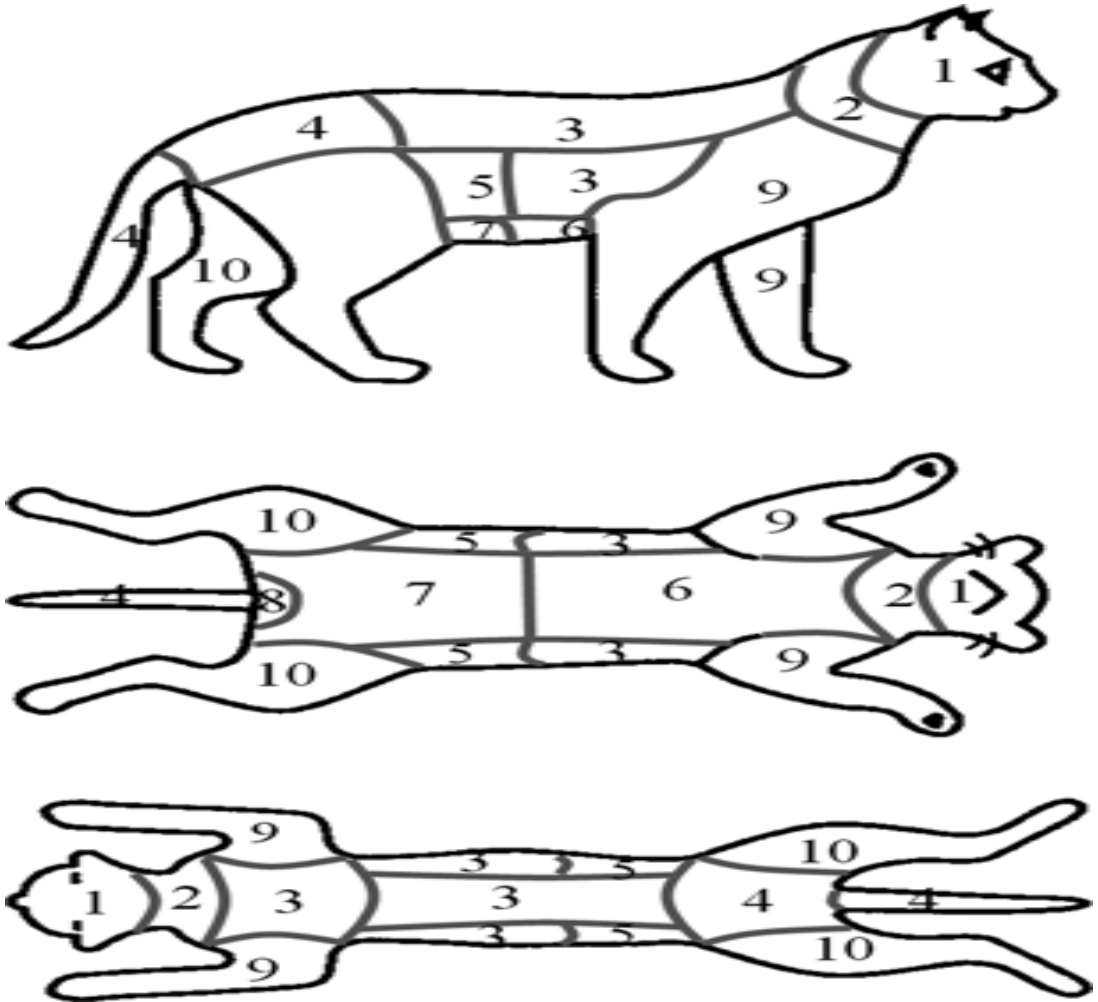
Kedi alerjik dermatiti ile ilişkili deri lezyonlarını değerlendirmek için kullanılan yöntemlerden birisi “Kedi Dermatit Yaygınlık ve Şiddet İndeksi” (FEDESI), 0-5 puanlık bir skalayla (0=normal, 1=hafif, 2-3=orta, 4-5=şiddetli) 42 vücut bölgesinde eritem, ekskoriasyon erozyonlar ve kendi kendine indüklenen alopesi şiddetini değerlendirmektedir (Noli ve diğerleri, 2015). Bu kapsamda FEDESI kullanılan yaygın skorum kriterlerinden biridir (Shmidt ve diğerleri 2012).

**Tablo 1.** FEDESI skorlama tablosu (Shmdit ve diğeri, 2012).

				ERİTEM	EKSKORİYASYON/ EROZYON	KENDİ KENDİNE İNDÜKLENEN ALOPESİ	TOPLAM
1	Yüz	Perioküler					
2		Çene					
3	Baş						
4	Kulak kepçesi	Sol	Konveks				
5			Konkav				
6		Sağ	Konveks				
7			Konkav				
8	Boyun	Dorsal					
9		Ventral					
10		Lateral	Sol				
11			Sağ				
12	Aksilla	Sol					
13		Sağ					
14	Sternum						
15	Toraks	Dorsal					
16		Lateral	Sol				
17			Sağ				
18	İnguinal	Sol					
19		Sağ					
20	Abdomen						
21	Lumbar	Dorsal					
22	Flank	Sol					
23		Sağ					
24	Ön kol	Sol	Mediyal				
25			Lateral				
26		Sağ	Mediyal				
27			Lateral				
28	Arka bacak	Sol	Mediyal				
29			Lateral				
30		Sağ	Mediyal				
31			Lateral				
32	Ön ayak	Sol	Dorsal				
33			Ventral				
34		Sağ	Dorsal				
35			Ventral				
36	Arka ayak	Sol	Dorsal				
37			Ventral				
38		Sağ	Dorsal				
39			Ventral				
40	Perianal						
41	Perigenital						
42	Kuyruk						
	Normal=0	Hafif=1		Orta=2-3	Şiddetli=4-5	TOTAL=	

### 2.3.2. Kedilerde Allerjik Dermatit Skoruması (SCORFAD)

Kedilerde alerjik dermatit ile ilişkili belirli cilt lezyonlarını değerlendirmek için özel olarak geliştirilmiş olan “Scoring Feline Allerjik Dermatit”tir (SCORFAD). Bu sistem, dört lezyonun (ekskoriasyonlar, eozinofilik plak, miliyer dermatit ve kendiliğinden indüklenen alopesi) ciddiyetini ve kapsamını on farklı vücut bölgesinde değerlendirir. Her lezyon için 0-4 puan ve maksimum 16 puan verilir. SCORFAD içerik, yapı, kriterler ve değişime duyarlılık açısından doğrulanmıştır. Kaşıntı, AD’li kedilerde genelde olabileceğinden yapılan tedavilerin durumunu ölçmek amaçlı görsel analog skalası (VAS)’ında SCORFAD’ın yanında kullanılması önerilmektedir (Steffan ve diğerleri 2012).



Şekil 1. Kedi alerjik dermatit ölçęi ile değerlendirilen vücut bölgeleri (SCORFAD) (Steffan ve diğerleri, 2012).

**Tablo 2.** Kedi alerjik dermatit ölçeği şiddet skalası (Steffan ve diğerleri, 2012).

Lezyon	Puan
Ekskorasyon	0 = yok,
	1 = çok hafif: bir vücut bölgesinde küçük ( $\leq 1$ cm uzunluğunda) erozyon(lar)
	2 = hafif: bir vücut bölgesinde büyük ( $>1$ cm uzunluğunda) erozyon(lar) veya birden fazla vücut bölgesinde küçük ( $\leq 1$ cm uzunluğunda) erozyon(lar)
	3 = orta: birden fazla vücut bölgesinde büyük ( $>1$ cm uzunluğunda) erozyon(lar) veya bir vücut bölgesinde küçük ( $\leq 1$ cm uzunluğunda) veya büyük ( $>1$ cm uzunluğunda) ülser(ler)
	4 = şiddetli: birden fazla vücut bölgesinde küçük ( $\leq 1$ cm uzunluğunda) veya büyük ( $>1$ cm uzunluğunda) ülser(ler)
Miliyer dermatit	0 = yok
	1 = çok hafif: bir vücut bölgesinde az sayıda ( $\leq 10$ ) kabuklu papül
	2 = hafif: bir vücut bölgesinde birçok ( $>10$ ) kabuklu papül
	3 = orta: vücudun birden fazla bölgesinde az sayıda ( $\leq 10$ ) kabuklu papül
	4 = şiddetli: birden fazla vücut bölgesinde birçok ( $>10$ ) kabuklu papül
Eozinofilik plaklar	0 = yok
	1 = çok hafif: vücudun bir bölgesinde küçük ( $\leq 1$ cm uzunluğunda) aşınmış plak(lar)
	2 = hafif: vücudun bir bölgesinde büyük ( $>1$ cm uzunluğunda) aşınmış plak(lar)
	3 = orta: vücudun birden fazla bölgesinde küçük ( $\leq 1$ cm uzunluğunda) aşınmış plaklar
	4 = şiddetli: vücudun birden fazla bölgesinde büyük ( $>1$ cm uzunluğunda) aşınmış plaklar
	Alopesi
1 = çok hafif: vücudun bir bölgesinde küçük ( $\leq 5$ cm uzunluğunda) kendi kendine oluşan alopesik yama	
2 = hafif: vücudun bir bölgesinde büyük ( $>5$ cm uzunluğunda) kendi kendine oluşan alopesik yama veya vücudun bir bölgesinde birden fazla küçük ( $\leq 5$ cm uzunluğunda) kendi kendine oluşan alopesik yama	
3 = orta: bir vücut bölgesinde birden fazla büyük ( $>5$ cm uzunluğunda) kendi kendine oluşan alopesik yama veya birden fazla vücut bölgesinde küçük ( $\leq 5$ cm uzunluğunda) kendi kendine oluşan alopesik yamalar	
4 = şiddetli: birden fazla vücut bölgesinde büyük ( $>5$ cm uzunluğunda) kendi kendine oluşan alopesik yamalar	

Kedi kaşıntılı dermatozlarına tanısal yaklaşım metodik olmalı ve bazı temel tanısal adımları içermelidir: ayrıntılı bir öykü, kapsamlı klinik muayene ve ayırıcı tanıya göre dikkatle seçilmiş tanısal testler. Kedilerde ektoparazitik enfestasyon ve dermatofitozis görülme sıklığı göz önüne alındığında, başlangıçta bir dizi test (örn. deri kazıntıları, bant şeritleri, mikolojik incelemeler ve deri yaymaları) rutin olarak yapılmalıdır. Ayırıcı alerji teşhisi, bu türde alerji testleri güvenilir olmadığından kaçınma önlemlerine (örn. pire kontrolü ve kısıtlı diyet) dayanmaktadır. Öykü ve klinik muayene histolojik tanı gerektiren bir dermatozu düşündüğünde deri biyopsileri endikedir (Guaguere ve Prelaud, 1999).

## **3. GEREÇ VE YÖNTEM**

### **3.1. Gereç**

#### **3.1.1. Hayvan Materyali**

Planlanan tez çalışması için hayvan materyalini Aydın ilinde Adnan Menderes Üniversitesi Veteriner Fakültesi İç Hastalıkları Anabilim Dalı Kliniği'ne kaşıntı şikâyeti ile gelen, hasta sahiplerinden kedilerin bilgilerini ve klinik semptomları alınan, farklı yaş aralığındaki, her iki cinsiyetteki ve farklı ırktaki kedilerden 40 tanesi seçilerek değerlendirildi. Seçilen bu kedilerin kaşıntı şikayetinin yanında baş ve boyun dermatiti (eritem, ekskoriyasyon/erozyon ve kendi kendine indüklenen alopesi) de bulunmaktadır. İstenilen kriterlere uygun olan 40 kedi klinik işlem prosedürüne uygun çalışmaya alındı.

### **3.2. Yöntem**

#### **3.2.1. Klinik Uygulama Prosedürü**

Seçilen kedilerin hasta sahipleri ve hekim tarafından, kaşıntı durumuna göre şekil 4'teki Görsel Analog Skorlaması doldurularak kedinin kaşıntı derecesi puanlandırılması değerlendirildi. Tablo 1'deki FeDESI ise kedinin klinik semptomları (eritem, ekskoriyasyon/erozyon ve kendi kendine indüklenen alopesi) iki hekim tarafından Şekil 3'ten yardım alarak yüz, baş, kulak kepçesi, boyun, aksilla, sternum, toraks, inguinal, abdomen, lumbal, flank, ön kol ve ayak, arka bacak ve ayak, perianal, perigenital ve kuyruk kısmın bölgelerine göre (normal: 0; hafif: 1; orta: 2-3; şiddetli: 4-5) puanlandırıldı. Görsel Analog Skorlaması ve FEDESI temelinde gerçekleştirilen gözlemlerin puan sonuçları hem dermatolojik alanda vaka tecrübesi olan araştırmacı veteriner hekim hem de hasta sahibi arasında gerçekleştirilerek kayıt altına alındı ve karşılaştırıldı.

**Kaşıntı ile baş ve boyun dermatiti (eritem, eksskoryasyon/erozyon ve kendi kendine indüklenen alopesi) ile gelen 40 kedinin hasta sahipleri tarafından kendi hakkında bilgi alınır.**

**Hasta sahiplerine ve hekimlere Görsel Analog Skorlaması doldurulur.**













**İki hekim tarafından FEDESI ayrıntılı olarak doldurulur.**

**Doldurulan formlardan çıkarılan skorlarla tanımlayıcı istatistikleri çıkarılır.**

**Şekil 2.** Klinik uygulamanın klinik şeması.

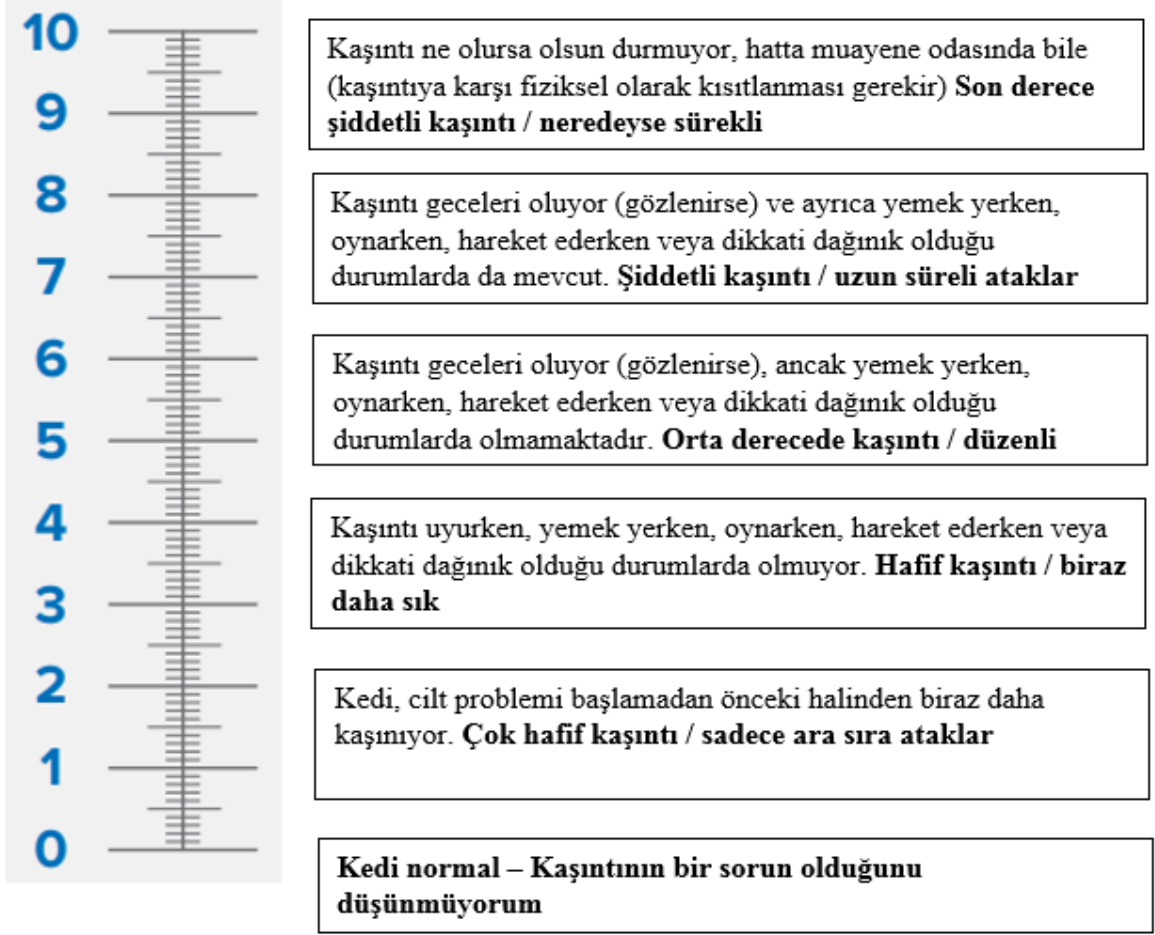


**Resim 17.** Adnan Menderes Üniversitesi Veteriner Fakültesi İç Hastalıkları Anabilim Dalı Kliniği'ne kaşıntı şikayetiyle gelen, 3 yaşında, erkek, Bombay kedi.

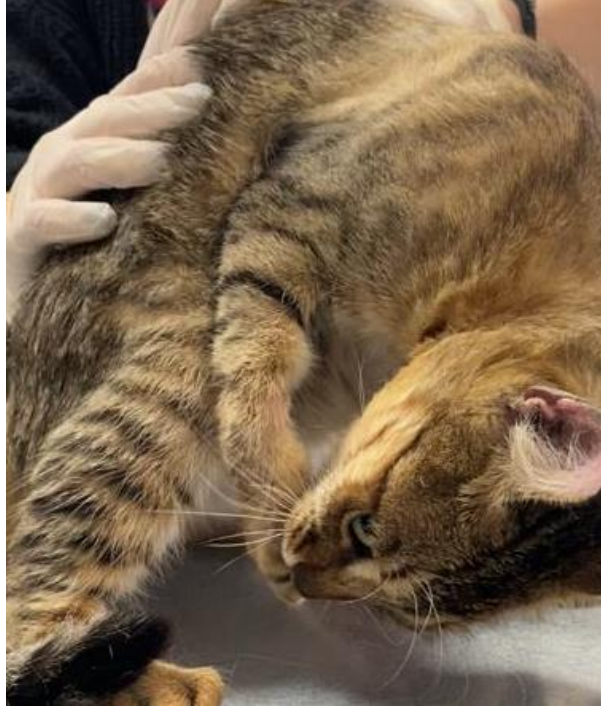	Normal: 0	Hafif: 1	Orta: 2-3	Şiddetli: 4-5
Eritem				
Ekskoriyasyon/ Erozyon				
Kendi Kendine İndüklenen Alopesi				

**Şekil 3.** Klinik semptomlarından eritem, ekskoriyasyon/erozyon ve kendi kendine indüklenen alopesi şiddetinin değerlendirilmesi (Aydın Adnan Menderes Üniversitesi Veteriner Fakültesi İç Hastalıkları Anabilim Dalı arşivi).

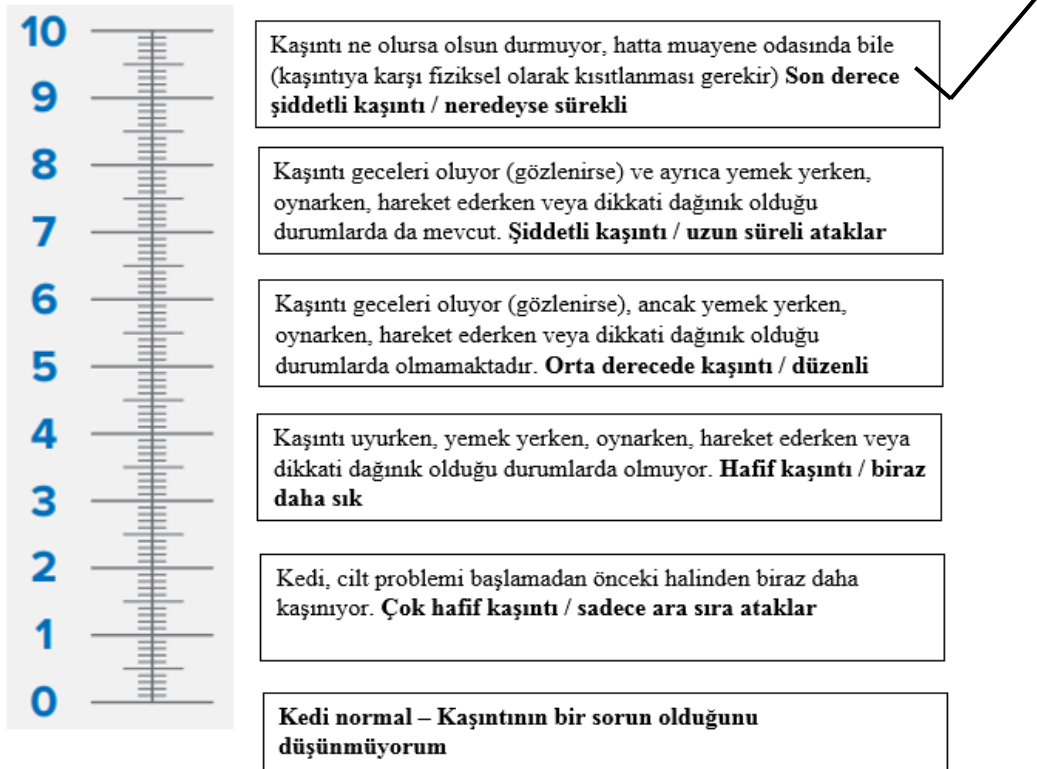




Şekil 4. Görsel Analog Skorlaması (Colombo ve diğerleri, 2022).



**Resim 18.** Adnan Menderes Üniversitesi Veteriner Fakültesi İç Hastalıkları Anabilim Dalı Kliniği'ne gelen, 1 yaşında, dişi, Tekir kedi.



**Şekil 5.** Hem hasta sahibinin hem de hekimin doldurmuş olduğu Resim 18'deki kedinin GAS skorlaması.

**Tablo 3. 1.** Hekimin doldurmuş olduğu Resim 18'deki kedinin FEDESI skorlaması.

				ERİTEM	EKSKORİYASYON/ EROZYON	KENDİ KENDİNE İNDÜKLENEN ALOPESİ	TOPLAM		
1	Yüz	Perioküler		0	0	0	0		
2		Çene		0	0	0	0		
3	Baş			0	3	2	5		
4	Kulak kepçesi	Sol	Konveks	2	2	2	6		
5			Konkav	3	4	1	8		
6		Sağ	Konveks	1	2	1	4		
7			Konkav	3	3	1	7		
8	Boyun	Dorsal		0	0	1	1		
9		Ventral		0	0	0	0		
10		Lateral	Sol	0	0	0	0		
11			Sağ	0	0	0	0		
12	Aksilla	Sol		0	0	0	0		
13		Sağ		0	0	0	0		
14	Sternum			0	0	0	0		
15	Toraks	Dorsal		0	0	0	0		
16		Lateral	Sol	0	0	0	0		
17			Sağ	0	0	0	0		
18	İnguinal	Sol		0	0	0	0		
19		Sağ		0	0	0	0		
20	Abdomen			0	0	0	0		
21	Lumbar	Dorsal		0	0	0	0		
22	Flank	Sol		0	0	0	0		
23		Sağ		0	0	0	0		
24	Ön kol	Sol	Mediyal	3	1	3	7		
25			Lateral	0	0	0	0		
26		Sağ	Mediyal	2	1	3	6		
27			Lateral	3	1	3	7		
28	Arka bacak	Sol	Mediyal	0	0	0	0		
29			Lateral	0	0	0	0		
30		Sağ	Mediyal	0	0	0	0		
31			Lateral	0	0	0	0		
32	Ön ayak	Sol	Dorsal	1	2	1	4		
33			Ventral	0	0	0	0		
34		Sağ	Dorsal	0	0	0	0		
35			Ventral	0	0	0	0		
36	Arka ayak	Sol	Dorsal	0	0	0	0		
37			Ventral	0	0	0	0		
38		Sağ	Dorsal	0	0	0	0		
39			Ventral	0	0	0	0		
40	Perianal			0	0	0	0		
41	Perigenital			0	0	0	0		
42	Kuyruk			0	0	0	0		
Normal=0		Hafif=1		Orta=2-3		Şiddetli=4-5		<b>TOTAL=</b>	55

**Tablo 4. 2.** Hekimin doldurmuş olduğu Resim 18'deki kedinin FEDESI skorlaması

				ERİTEM	EKSKORİYASYON/ EROZYON	KENDİ KENDİNE İNDÜKLENEN ALOPESİ	TOPLAM		
1	Yüz	Perioküler		0	0	0	0		
2		Çene		0	0	0	0		
3	Baş			0	5	3	8		
4	Kulak kepçesi	Sol	Konveks	4	4	4	12		
5			Konkav	4	4	2	10		
6		Sağ	Konveks	2	4	3	9		
7			Konkav	5	3	2	10		
8	Boyun	Dorsal		1	5	1	7		
9		Ventral		0	0	0	0		
10		Lateral	Sol	0	0	0	0		
11			Sağ	0	0	0	0		
12	Aksilla	Sol		0	0	0	0		
13		Sağ		0	0	0	0		
14	Sternum			0	0	0	0		
15	Toraks	Dorsal		0	0	0	0		
16		Lateral	Sol	0	0	0	0		
17			Sağ	0	0	0	0		
18	İnguinal	Sol		0	0	0	0		
19		Sağ		0	0	0	0		
20	Abdomen			0	0	0	0		
21	Lumbar	Dorsal		0	0	0	0		
22	Flank	Sol		0	0	0	0		
23		Sağ		0	0	0	0		
24	Ön kol	Sol	Mediyal	4	0	4	8		
25			Lateral	0	0	0	0		
26		Sağ	Mediyal	3	5	4	12		
27			Lateral	3	5	4	12		
28	Arka bacak	Sol	Mediyal	0	0	0	0		
29			Lateral	0	0	0	0		
30		Sağ	Mediyal	0	0	0	0		
31			Lateral	0	0	0	0		
32	Ön ayak	Sol	Dorsal	2	2	4	8		
33			Ventral	0	0	0	0		
34		Sağ	Dorsal	0	0	0	0		
35			Ventral	0	0	0	0		
36	Arka ayak	Sol	Dorsal	0	0	0	0		
37			Ventral	0	0	0	0		
38		Sağ	Dorsal	0	0	0	0		
39			Ventral	0	0	0	0		
40	Perianal			0	0	0	0		
41	Perigenital			0	0	0	0		
42	Kuyruk			0	0	0	0		
Normal=0		Hafif=1		Orta=2-3		Şiddetli=4-5		<b>TOTAL=</b>	96

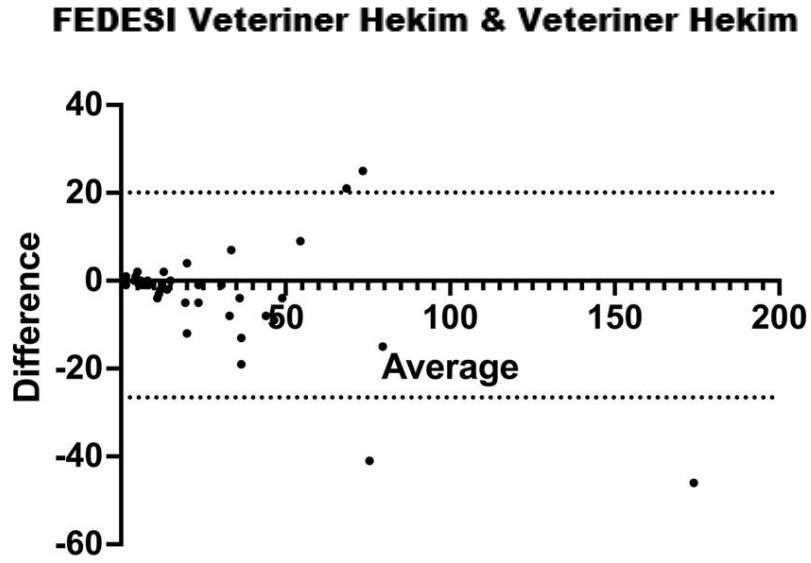
### 3.2.2 İstatiksel Analiz

Hekimler arası FEDESI skorlamaları sonucu elde edilen ve arařtırmacı hekim hasta sahibi arasında elde edilen skorların tanımlayıcı istatistikleri gerekleřtirildi. Elde edilen skorların birbirleri ile olan iliřkilerinin belirlenmesinde pearson korelasyon analizleri gerekleřtirildi ve sz konusu gzlemciler arası analiz farklılıkları sınıflar ii korelasyon katsayıları belirlendi. Bunun yanında yapılan analizlerin birbirleri ile uyumluluęunun belirlenmesinde Blant Alman analizinden yararlanıldı. Bu kapsam da farklar ve %95 gven aralıklarını ieren veriler elde edildi. Korelasyon analizlerinin tm SPSS 26.0 (IBM, Amerika), Blant Altman analizleri ve grafikleri ise Graphpad Prism 9.2.0 (Prism, America) programlarından yararlanılarak gerekleřtirildi. Analizlerin tmnde p deęerinin 0,05' den kk olduęu durumlar istatistiksel anlamlı kabul edildi.

## 4. BULGULAR

Araştırma kapsamında değerlendirilen olguların demografik dağılımlarında farklı ırklardan n=21 kedinin dişi, n=22 kedinin ise erkek olacak şekilde, ortalama yaş düzeyinin ise 3,4 yaş olduğu belirlendi.

Kaşıntı skorları açısından sık kullanılan FEDESI skorum sisteminin iki gözlemci hekim tarafından birbirini etkilemeyecek şekilde gerçekleştirilen skorlamaları sonrasında gerçekleştirilen Blant Altman analizine göre standart sapmanın ortalamasının 11,90 düzeyinde olduğu -26,58 ile 20,06 seviyelerinde de %95 güven aralığı içerisinde -3,262 düzeyinde sapma gerçekleştiği belirlendi (Şekil 6).

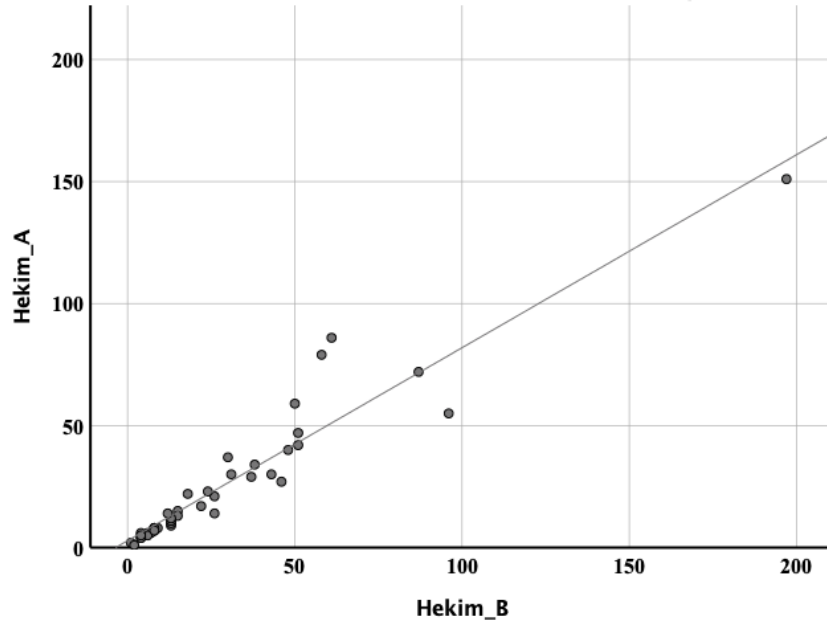


Şekil 6. FEDESI skorlamasını iki veteriner hekimin skorlarının Blant Altman analizi sonuçları.

Hekimler arası FEDESI skorlamalarının Spearman korelasyonları analizinde ise her iki hekimin ölçümlerinin  $r=0,98$  düzeyinde  $p<0,001$  düzeyinde olduğu belirlendi. Bununla birlikte sınıf içi korelasyon katsayısının  $0,97$  düzeyinde ( $0,935 - 0,981$ , CI %95) olduğu belirlendi (Şekil 7, Tablo 5 ve 6)

**Tablo 5.** İki hekim arasındaki FEDESI ve hekim ile hasta sahibi arasındaki GAS skorlamalarının Spearman rho ve P değerleri.

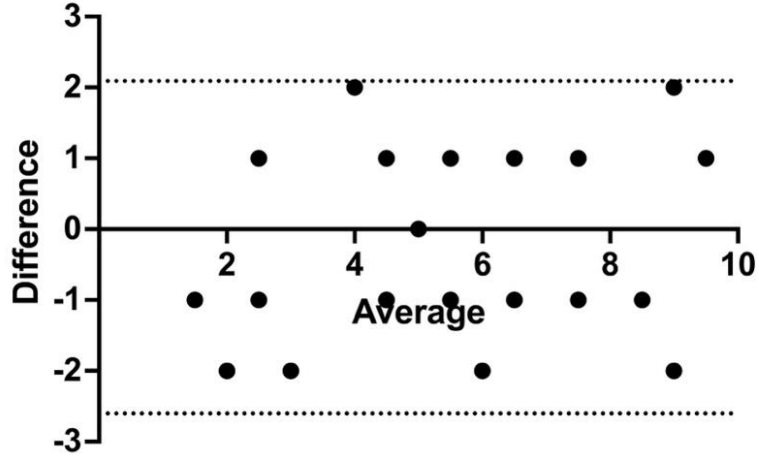
İlişki	Spearman rho	P değeri
Hekim&Hekim FEDESI	0,98	<0,001
Hekim&Hasta Sahibi GAS	0,41	<0,007



**Şekil 7.** Hekimler arası FEDESI pearson korelasyonu.

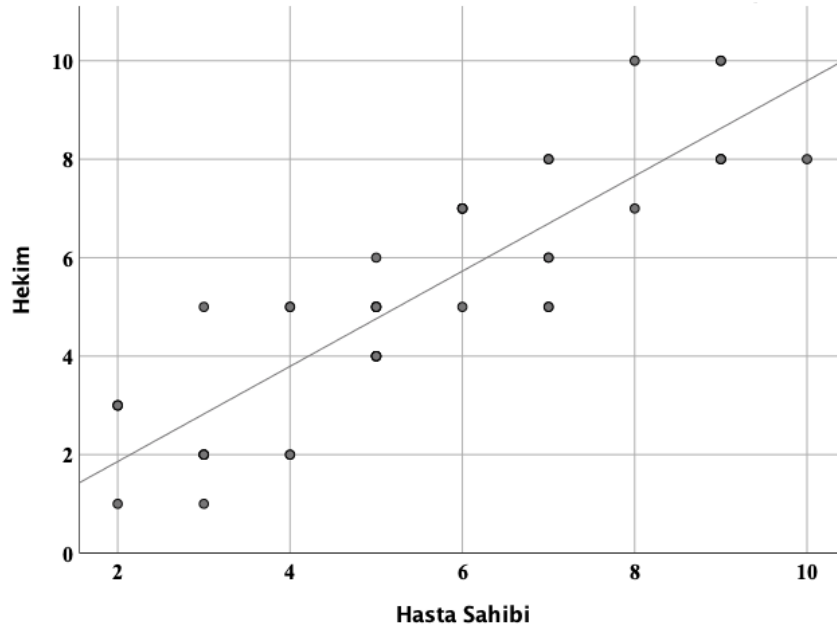
Aynı hayvanlara ait görsel analog skorlamaların hasta sahibi ve veteriner hekim tarafından gerçekleştirilen skorlamalarının Blant Altman analizi sonuçlarına göre standart sapmanın farkının 1,197 düzeyinde olduğu -2,602 – 2,090 seviyelerinde de %95 güven aralığı içerisinde, -0,2558 düzeyinde sapma gösterdiği belirlendi (Şekil 8).

## GAS Hasta sahibi & Veteriner Hekim



**Şekil 8.** GAS skorlamasını hasta sahibi ve veteriner hekim skorlarının Blant Altman analizi sonuçları.

Hekim ve hasta sahibi tarafından gerçekleştirilen skorlamaların Spearman korelasyonları analizinde ise her iki hekimin ölçümlerinin  $r= 0,41$  düzeyinde  $p<0,001$  düzeyinde olduğu belirlendi. Bununla birlikte sınıf içi korelasyon katsayısının  $0,93$  düzeyinde ( $0,871 - 0,962$ , CI %95) olduğu belirlendi (Şekil 9, Tablo 5 ve 6).



**Şekil 9.** Hekim ve hasta sahibi arası GAS pearson korelasyonu.



**Tablo 6.** İki hekim arasındaki FEDESI ve hekim ile hasta sahibi arasındaki GAS skorlamalarının sınıf içi korelasyon katsayısı ve %95 güven aralığı değerleri.

İlişki	Sınıf içi korelasyon katsayısı	% 95 güven aralığı
Hekim&Hekim FEDESI	0,97	0,935 – 0,981
Hekim&Hasta Sahibi GAS	0,93	0,871 – 0,962

## 5. TARTIŞMA

Bu çalışma kedilerde dermatolojik lezyonların sınıflandırılmasında ve kaşıntının değerlendirilmesinde kullanılan skorlamaların gözlemciler arasındaki uyumluluğunun belirlenmesi amacı ile gerçekleştirilmiş olup konu ile ilişkili olarak yapılmış önceki araştırmalara katkı sağlamaktır. Kedilerin FEDESI skorlaması kapsamında uygulanacak ve/veya uygulanmakta olan sağaltım protokollerinin işlevliğinin değerlendirilmesi ve lezyonların şiddetine bağlı olarak hastaların kategorize edilebilmesi gerçekleştirilebilmektedir. Bu kapsamda gerçekleştirilen klinik değerlendirmelerde gözlemlere dayalı sonuçların oluşturabileceği farklılıkların karşılaştırılması klinik değerlendirmenin bir örneğinin sağlanmasında önem arz etmektedir. Konu ile ilişkili olarak gerçekleştirilen araştırmaların birçoğunda skorlama yöntemlerinin birbirleri ile olan karşılaştırmaların varlığı dikkati çekmektedir (Brame ve diğerleri, 2021; Noli ve Cena, 2015). Araştırmamız kapsamında FEDESI skorlamasının iki veteriner hekim tarafından aynı hasta üzerinden birbirinden bağımsız bir şekilde skorlama yapması sağlanmıştır. Bu kapsam da gerçekleştirilen Blant Altman analizi sonuçlarına göre her iki gözlemcinin %95 güven aralığı içerisinde -3,262 düzeyinde sapma gösterdiği ve puanlamada meydana gelen değişimlerin -26,58 ile 20,06 düzeylerinde değiştiği görüldü. Bununla birlikte sınıf içi korelasyon katsayısının ise %97 düzeyinde olduğu ve her iki gözlemcinin gözlemlerinden elde edilen sonuçların birbiri ile uyumlu olduğu belirlendi. Brame ve diğerleri (2021), FEDESI skoru ile SCORFAD lezyon sınıflandırmaları kapsamında yaptıkları karşılaştırmada ölçekler bazında gözlemciler arasında bir uyumun sağlanamadığını belirtmektedir. Buna karşın her iki skorlamanın karşılaştırıldığı farklı bir araştırmada ise skorlama sistemleri arasındaki korelasyonun güçlü olduğu belirtilmektedir (Noli ve Cena, 2015). Skor karşılaştırmalarının yanında skorların güvenilirliklerinin farklı gözlemciler açısından aynı skorlama sistemleri kullanılarak değerlendirildiği araştırmamızda FEDESI skorlama sisteminin gözlemciler arasında  $r=0,98$  seviyesinde istatistiksel anlamlı ( $p<0,001$ ) korelasyon olduğu belirlendi (Şekil 6.).

Elde edilen bu bulguların özellikle araştırmada kullanılan hayvan materyali sayısı ve gözlemcilerin konu ile ilişkili olarak önceden aldıkları eğitimlere bağlı şekillendiği belirtilmektedir (Noli ve Cena, 2015). Araştırma kapsamında kullanılan FEDESI skoru ve GAS sistemleri açısından değerlendirildiğinde her iki skorlama sisteminin hekimler tarafından

önceden kullanılmış ve biliniyor olması (Brame ve diğerleri, 2021; Noli ve Cena, 2015) ve skorlamaya tabi tutulan hayvan sayısının önceki araştırmalara kıyasla yüksek olması FEDESI skorlama sistemi açısından gözlemciler arası güvenilirliğin bu denli yüksek çıkmasını açıklar niteliktedir. Söz konusu değerlendirmelerin yanında FEDESI skorlama sisteminin hekimler arasındaki uyumluluğunun bu denli iyi korelasyon göstermesi arasında skorlamanın temelinde çok fazla kriterin değerlendiriliyor olmasının yattığı düşünülmektedir. Benzer şekilde SCORFAD ve FEDESI skorlarında meydana gelen farklılıklarında skorlama da kullanılan kriterler sayısının değişkenliği ile açıklanmaktadır (Brame ve diğerleri, 2021).

Kedilerde meydana gelen kaşıntının klinik takibinin gerçekleştirilmesi ve bu kapsamda sağaltıma olan katkılarının değerlendirilmesi veteriner saha da önem arz eden bir konudur. Görsel analog sınıflandırma kapsamında kendi kliniklerimizde gerçekleştirilen bir araştırmada kaşıntının takibinde 7. ve 28. günlerde klinik iyileşmenin ne düzeyde gerçekleştiği belirtilmektedir (Ural ve diğerleri, 2019b). Kaşıntı semptomu kedilerde birçok dermatolojik değişimin meydana geldiği durumlarda gelişebilmektedir. Özellikle paraziter dermatozler, mantar enfeksiyonları gibi kaşıntı ile seyir eden durumların yanında kaşıntısız dermatolojik lezyonlarda eozinofilik granülomlar, dudak ülserleri ve miliyer dermatitis durumlarında da şekillenebilmektedir (Santoro ve diğerleri, 2021). Araştırmamız kapsamında değerlendirilen hayvanların büyük bir kısmında mantar enfeksiyonlarının yaygın olduğu bunun yanında pire alerjik dermatitis ve diğer paraziter dermatozların varlığı dikkat çekti.

Hasta sahiplerinden istenilen kaşıntı skorlaması, tez araştırmacısı tarafından da gerçekleştirilerek gözlemciler arasındaki güvenilirlik belirlendi. Bu bağlamda hasta sahibi ve hekim ölçümlerinin Blant Altman analizi karşılaştırmalarında standart sapmanın farkının 1,197 düzeyinde olduğu -2,602 – 2,090 seviyelerinde de %95 güven aralığı içerisinde, -0,2558 düzeyinde sapma gösterdiği belirlendi. Bunun yanında gözlemciler arasındaki ölçümlerin pearson korelasyonlarının  $r= 0,41$  düzeyinde  $p<0,007$  düzeyinde seyrettiği buna karşın sınıf içi korelasyon katsayısının 0,93 düzeyinde (0,871 – 0,962, CI %95) olduğu belirlendi.

Analizler kapsamında hekim ve hasta sahibi arasındaki uyumluluğun kullanılabilir düzeyde olduğu ancak FEDESI skorlamasında meydana gelen uyumluluk düzeyi ile kıyaslandığında daha düşük olduğu belirlendi. Söz konusu değişimlerin hasta sahipleri tarafından görsel analog skorlamanın daha önceden yapılmamış olması ve konunun uzmanı olmayan kişiler olmasına bağlı olarak geliştiği söylenebilir. Aynı gözlemci tarafında sağaltım öncesi ve sonrasında gerçekleştirilen görsel analog skor karşılaştırmalarında sağaltım öncesi ve sağaltım sonrasındaki değerlendirmelerin konu alındığı araştırmalar bulunmaktadır (Steffan ve

diğerleri, 2012, Ural ve diđerleri, 2019b). Tez kapsamında deđerlendirilen bu araştırma da kaşıntının deđerlendirilmesinde kullanılan görsel analog skorlamanın hekim ve hasta sahibi açısından yapılan deđerlendirmelerinin birbiri ile uyumlu olduđu belirlendi.

Gözlemciler arası güvenilirliğin yapıldığı benzer araştırmalar incelendiğinde özellikle söz konusu deđişimlerin diđer skorlama sistemleri (FEDESI, SCORFAD) ile GAS arasındaki deđişimlerin deđerlendirilmesi olarak tasarlandığı görülmektedir. FEDESI skoru ile GAS arasında gerçekleştirilmiş bir araştırmada her iki skor sistemi arasındaki korelasyonun  $r=0,42$  seviyesinde olduđu bununla birlikte SCORFAD ile GAS arasındaki korelasyonun ise  $r=0,38$  seviyelerinde seyrettiği belirlenmiştir (Brame ve diđerleri, 2021). Bununla birlikte yine FEDESI ve SCORFAD skorlamalarının GAS ile olan korelasyonları farklı bir araştırmada sırası ile  $r=0,29$  ve  $r=0,01$  düzeylerinde olduđu belirtilmektedir (Noli ve Cena, 2015). Söz konusu dağılımlar bakımından incelendiğinde araştırmamız kapsamında aynı gözlemci kullanılarak farklı skorlama sistemleri deđil farklı gözlemciler tarafından aynı skorlama sistemleri deđerlendirilmiş olup skorlama sistemleri açısından gözlemciler arasındaki güvenilirlikler ortaya konmuştur. Bunun yanında söz konusu araştırmamızda kullanılan skorlama sistemlerinin gözlemciler tarafından yalnızca bir kez gerçekleştirilmiş olması sađaltım uygulamalarının ve/veya hastanın tekrar ziyaretlerinde yeniden gerçekleştirilmemiş olması araştırmanın kısıtlayıcı unsurları arasında yer almaktadır. Bu kapsam da tekrarlayan gözlemlerin deđerlendirildiği araştırmaların yapılması konunun aydınlatılmasına katkı sađlayacak yeni çalışmalara ışık tutmaktadır.

## 6. SONUÇ VE ÖNERİLER

Bu tez çalışması kapsamında kedilerde dermatolojik lezyonların değerlendirilmesinde yaygın kullanılan FEDESI ve GAS yöntemlerinin gözlemciler arasında gerçekleştirilen değerlendirmesinde her iki skorlamanın farklı gözlemciler tarafından gerçekleştirildiğinde birbiri ile yüksek korelasyonda uyum içerisinde olduğu belirlendi. Araştırmanın söz konusu skorlama sistemleri kullanılarak tekrarlayan şekillerde gerçekleştirilmesinin mevcut çalışmamızın sonuçlarının güvenilirliğini artıracak yeni veriler elde edilmesini sağlayabilecektir.

## KAYNAKLAR

- Albanese, F., Tieghi, C., De Rosa, L., Colombo, S., Abramo, F. (2009). Feline perforating dermatitis resembling human reactive perforating collagenosis: clinicopathological findings and outcome in four cases. *Veterinary Dermatology*, 20(4), 273-280. doi: 10.1111/j.1365-3164.2009.00757.x
- Asakawa, M. G., Cullen, J. M., Linder, K. E. (2013). Necrolytic migratory erythema associated with a glucagon-producing primary hepatic neuroendocrine carcinoma in a cat. *Veterinary Dermatology*, 24(4), 466-e110. doi:10.1111/vde.12041
- Bajwa, J. (2018). Atopic dermatitis in cats. *The Canadian Veterinary Journal*, 59(3), 311.
- Batey, R. G., Thompson, R. C., Nickels, D. G. (1981). Demodectic mange in a cat. *Australian Veterinary Journal*, 57(1), 49-49. doi: 10.1111/j.1751-0813.1981.tb07090.x
- Baxter, M. (1976). The association of *Pityrosporum pachydermatis* with the normal external ear canal of dogs and cats. *Journal of Small Animal Practice*, 17(4), 231-234. doi:10.1111/j.1748-5827.1976.tb06953.x
- Beaver, B. V. (2003). *Feline behavior, a guide for veterinarians* (2<sup>nd</sup> ed.). Saunders.
- Beco, L., Heimann, M., Olivry, T. (2010). Is feline acquired reactive perforating collagenosis a wound healing defect? Treatment with topical betamethasone and halofuginone appears beneficial. *Veterinary Dermatology*, 21(4), 434-436. doi:10.1111/j.1365-3164.2010.00878.x
- Bennett, M., Gaskell, C. J., Baxby, D., Gaskell, R. M., Kelly, D. F., Naidoot, J. (1990). Feline cowpox virus infection. *Journal of Small Animal Practice*, 31(4), 167-173. doi:10.1111/j.1748-5827.1990.tb00760.x
- Blackwood, L., Murphy, S., Buracco, P. (2012). European consensus document on the management of canine and feline mast cell disease. *Veterinary and Comparative Oncology*, 10, e1-e29.
- Bloom, P. B. (2006). Canine and feline eosinophilic skin diseases. *Veterinary Clinics: Small Animal Practice*, 36(1), 141-160. doi:10.1016/j.cvsm.2005.09.015

- Bond, R., Curtis, C. F., Ferguson, E. A., Mason, I. S., Rest, J. (2000). An idiopathic facial dermatitis of Persian cats. *Veterinary Dermatology*, *11*(1), 35-41. doi:10.1046/j.1365-3164.2000.00168.x
- Bond, R., Guillot, J., Cabañes, F. J. (2010). Malassezia yeasts in animal disease. T. Boekhout, E. Gueho, P. Mayser, A. Velegraki (Eds), *Malassezia and the Skin: Science and Clinical Practice* (pp 271-299). Springer.
- Bond, R., Howell, S. A., Haywood, P. J., Lloyd, D. H. (1997). Isolation of Malassezia sympodialis and Malassezia globosa from healthy pet cats. *Veterinary Record*, *141*(8), 200-201. doi:10.1136/vr.141.8.200
- Bond, R., Morris, D. O., Guillot, J., Bensignor, E. J., Robson, D., Mason, K. V., ... Hill, P. B. (2020). Biology, diagnosis and treatment of Malassezia dermatitis in dogs and cats Clinical Consensus Guidelines of the World Association for Veterinary Dermatology. *Veterinary Dermatology*, *31*(1), 27-e4. doi:10.1111/vde.12809
- Bourdeau, P. (1988). Les cheyletielloses des animaux domestiques. *Recueil de Medecine Veterinaire*, *164*, 979-89.
- Bowman, D. D., Hendrix, C. M., Lindsay, D. S., Barr, S. C. (2002). Feline clinical parasitology. Iowa State University. *A Blackwell Science Company*, USA, 375-400.
- Brame, B. E., Canning, P., Morris, D. O., Drobatz, K. J., Rook, K., Cain, C. L. (2021). Interobserver reliability of Feline Dermatitis Extent and Severity Index (FEDESI) and Scoring Feline Allergic Dermatitis (SCORFAD) and the relationship between lesion scores and pruritus. *Veterinary Dermatology*, *32*(5), 492-e135. doi: 10.1111/vde.13003
- Breheny, C. R., Fox, V., Tamborini, A., O'Halloran, C., Robertson, E., Cazzini, P., ... Gunn-Moore, D. (2017). Novel characteristics identified in two cases of feline cowpox virus infection. *Journal of Feline Medicine and Surgery Open Reports*, *3*(2). doi: 10.1177/2055116917717191
- Bryan, J., ve Frank, L. A. (2010). Food allergy in the cat: a diagnosis by elimination. *Journal of Feline Medicine and Surgery*, *12*(11), 861-866. doi: 10.1016/j.jfms.2010.09.005
- Buckley, L., ve Nuttall, T. (2012). Feline eosinophilic granuloma complex (ities) some clinical clarification. *Journal of Feline Medicine and Surgery*, *14*(7), 471-481. doi: 10.1177/1098612X12451549

- Caputo, V., Santi, F., Cascio, A., Trizzino, M., Colomba, C. (2018). Trombiculiasis: an underreported ectoparasitosis in Sicily. *Le Infezioni in Medicina*, 26(1), 77-80.
- Carlotti, D. N., Remy, I., Prost, C. (1990). Food allergy in dogs and cats. A review and report of 43 cases. *Veterinary Dermatology*, 1(2), 55-62. doi: 10.1111/j.1365-3164.1990.tb00080.x
- Chakrabarti, A. (1986). Human notoedric scabies from contact with cats infested with *Notoedres cati*. *International Journal of Dermatology*, 25(10), 646-648. doi: 10.1111/j.1365-4362.1986.tb04527.x
- Chalmers, S., Medleau, L., Rakich, P. (1995). Atopic dermatitis in cats: Review and case reports. *Veterinary Allergy Clinical Immunology*, 3, 7-11.
- Chang, H. J., Miller, H. L., Watkins, N., Arduino, M. J., Ashford, D. A., Midgley, G., ... Pruitt, R. (1998). An epidemic of *Malassezia pachydermatis* in an intensive care nursery associated with colonization of health care workers' pet dogs. *New England Journal of Medicine*, 338(11), 706-711.
- Cianferoni, A., & Spergel, J. M. (2009). Food allergy: review, classification and diagnosis. *Allergology International*, 58(4), 457-466. doi: 10.2332/allergolint.09-RAI-0138
- Colombo, S., Nardoni, S., Cornegliani, L., Mancianti, F. (2007). Prevalence of *Malassezia* spp. yeasts in feline nail folds: a cytological and mycological study. *Veterinary Dermatology*, 18(4), 278-283. doi: 10.1111/j.1365-3164.2007.00592.x
- Colombo, S., Sartori, R., Schievano, C., Borio, S. (2022). Development and validation of an owner-assessed Visual Analog Scale for feline pruritus severity scoring (VAScat). *Veterinary Dermatology*, 33(5), 407-413. doi: 10.1111/vde.13103
- Crespo, M. J., Abarca, M. L., Cabanes, F. J. (2000). Otitis externa associated with *Malassezia sympodialis* in two cats. *Journal of Clinical Microbiology*, 38(3), 1263-1266. doi: 10.1128/jcm.38.3.1263-1266.2000
- DeBoer, D. J. ve Moriello, K. A. (1995). Investigations of a killed dermatophyte cell-wall vaccine against infection with *Microsporum canis* in cats. *Research in Veterinary Science*, 59(2), 110-113. doi: 10.1016/0034-5288(95)90042-X



- Desch Jr, C. E., ve Stewart, T. B. (1999). *Demodex gatoi*: new species of hair follicle mite (Acari: Demodecidae) from the domestic cat (Carnivora: Felidae). *Journal of Medical Entomology*, 36(2), 167-170. doi: 10.1093/jmedent/36.2.167
- Diesel, A. (2017). Cutaneous hypersensitivity dermatoses in the feline patient: a review of allergic skin disease in cats. *Veterinary Sciences*, 4(2), 25. doi: 10.3390/vetsci4020025
- Eckstein, R. A., ve Hart, B. L. (2000). The organization and control of grooming in cats. *Applied Animal Behaviour Science*, 68(2), 131-140. doi: 10.1016/S0168-1591(00)00094-0
- Faivre, N. C., Prelaud, P., Bensignor, E., Declercq, J., Defalque, V. (2014). Three cases of feline hypereosinophilic syndrome treated with imatinib mesilate. *Revue Vétérinaire Clinique*, 49(4), 139-144. doi: 10.1016/j.anicom.2014.10.003
- Favrot, C., Rostaher, A., Fischer, N. (2014). Clinical symptoms, diagnosis and therapy of feline allergic dermatitis. *Schweizer Archiv fur Tierheilkunde*, 156(7), 327-335. doi: 10.1024/0036-7281/a000602
- Favrot, C., Steffan, J., Seewald, W., Hobi, S., Linek, M., Marignac, G., ... Wilhelm, S. (2012). Establishment of diagnostic criteria for feline nonflea-induced hypersensitivity dermatitis. *Veterinary Dermatology*, 23(1), 45-e11. doi: 10.1111/j.1365-3164.2011.01006.x
- Favrot, C., Wilhelm, S., Grest, P., Meli, M. L., Hofmann-Lehmann, R., Kipar, A. (2005). Two cases of FeLV-associated dermatoses. *Veterinary Dermatology*, 16(6), 407-412. doi: 10.1111/j.1365-3164.2005.00480.x
- Foil, C. S. (1988). Differential diagnosis of feline pruritus. *Veterinary Clinics of North America: Small Animal Practice*, 18(5), 999-1011. doi: 10.1016/S0195-5616(88)50103-1
- Foley, R. H. (1991). Parasitic mites of dogs and cats. *Compendium on Continuing Education for the Practicing Veterinarian*, 13, 783-800.
- Foster, A. (2003). Clinical approach to feline eosinophilic granuloma complex. *In Practice*, 25(1), 2-9. doi: 10.1136/inpract.25.1.2
- Foster, A. P., O'Dair, H. A., DeBoer, D. J. (1997). Allergen-specific IgG antibodies in cats with allergic skin disease. *Research in Veterinary Science*, 63(3), 239-243. doi: 10.1016/S0034-5288(97)90027-8

- Frank, G. R., Hunter, S. W., Stiegler, G. L., Wallenfels, L. J., Kwochka, K. W. (1998). Salivary allergens of *Ctenocephalides felis*: collection, purification and evaluation by intradermal skin testing in dogs. *Advances in Veterinary Dermatology*, 3, 201-212.
- Frappier, B. L., Eurell, J. A., Frappier, B. L. (2013). *Dellmann's textbook of veterinary histology* (6<sup>th</sup> ed.). John Wiley and Sons.
- Frymus, T., Gruffydd-Jones, T., Pennisi, M. G., Addie, D., Belák, S., Boucraut-Baralon, C., ... Horzinek, M. C. (2013). Dermatophytosis in cats: ABCD guidelines on prevention and management. *Journal of Feline Medicine and Surgery*, 15(7), 598-604. doi: 10.1177/1098612X13489222
- Gaschen, F. P., Merchant, S. R. (2011). Adverse food reactions in dogs and cats. *Veterinary Clinics: Small Animal Practice*, 41(2), 361-379. doi: 10.1016/j.cvsm.2011.02.005
- Gedon, N. K. Y., ve Mueller, R. S. (2018). Atopic dermatitis in cats and dogs: a difficult disease for animals and owners. *Clinical and Translational Allergy*, 8(1), 1-12.
- Gilbert, S., ve Halliwell, R. E. (1998). Feline immunoglobulin E: induction of antigen-specific antibody in normal cats and levels in spontaneously allergic cats. *Veterinary Immunology and Immunopathology*, 63(3), 235-252. doi: 10.1016/S0165-2427(98)00100-7
- Gilbert, S., Prélaud, P., Guaguère, E. (1999). L'atopie féline. *Pratique Médicale and Chirurgicale de L'animal de Compagnie*, 34(1), 15-31.
- Glos, K., von Bomhard, W., Bettenay, S., Mueller, R. S. (2016). Sebaceous adenitis and mural folliculitis in a cat responsive to topical fatty acid supplementation. *Veterinary Dermatology*, 27(1), 57-e18. doi: 10.1111/vde.12282
- Godfrey, D. R., Blundell, C. J., Essbauer, S., Pfeffer, M., Shearer, D. H., Rest, J. R., Baker, J. F. M. (2004). Unusual presentations of cowpox infection in cats. *Journal of Small Animal Practice*, 45(4), 202-205. doi: 10.1111/j.1748-5827.2004.tb00225.x
- Grieshaber, T. L., McKeever, P. J., Conroy, J. D. (1991). Spontaneous cutaneous (eruptive) xanthomatosis in two cats. *The Journal of the American Animal Hospital Association* 27(5): 509-512.
- Gross, T. L., Clark, E. G., Hargis, A. M., Head, L. L., Hainesh, D. M. (1993). Giant Cell Dermatitis in FeLV-positive Cats. *Veterinary Dermatology*, 4(3), 117-122. doi: 10.1111/j.1365-3164.1993.tb00204.x

- Gross, T. L., Ihrke, P. J., Walder, E. J. (1992). *Veterinary dermatopathology: a macroscopic and microscopic evaluation of canine and feline skin disease*. Mosby Year Book.
- Guaguere, E., ve Prelaud, P. (1999). *A practical guide to feline dermatology*. Merial.
- Guillot, J., ve Bond, R. (2020). Malassezia yeasts in veterinary dermatology: an updated overview. *Frontiers in Cellular and Infection Microbiology*, 10, 79. doi: 10.3389/fcimb.2020.00079
- Hajsig, D., Hajsig, M., Svoboda-Vuković, D. (1990). Malassezia pachydermatis in healthy cats. *Veterinarski Arhiv*, 60(2), 69-73.
- Hardy, J., ve Gajanayake, I. (2022). Diagnosis and management of adverse food reactions in dogs and cats. *In Practice*, 44(4), 196-203. doi: 10.1002/inpr.197
- Hargis, A. M., ve Ginn, P. E. (1999). Feline herpesvirus 1-associated facial and nasal dermatitis and stomatitis in domestic cats. *Veterinary Clinics of North America: Small Animal Practice*, 29(6), 1281-1290. doi: 10.1016/S0195-5616(99)50126-5
- Hartmann, K. (2012). Clinical aspects of feline retroviruses: a review. *Viruses*, 4(11), 2684-2710. doi: 10.3390/v4112684
- Harvey, R. G. (1990). Feline hyper-eosinophilia with cutaneous lesions. *Journal of Small Animal Practice*, 31(9), 453-456. doi: 10.1111/j.1748-5827.1990.tb00514.x
- Hendrick, M. (1981). A spectrum of hypereosinophilic syndromes exemplified by six cats with eosinophilic enteritis. *Veterinary Pathology*, 18(2), 188-200. doi: 10.1177/030098588101800206
- Henry, C., ve Herrera, C. (2013). Mast cell tumors in cats: clinical update and possible new treatment avenues. *Journal of Feline Medicine and Surgery*, 15(1), 41-47. doi: 10.1177/1098612X12470343
- Hill, P. B., Lau, P., Rybnicek, J. (2007). Development of an owner-assessed scale to measure the severity of pruritus in dogs. *Veterinary Dermatology*, 18(5), 301-308. doi: 10.1111/j.1365-3164.2007.00616.x
- Hnilica K. A. (2011). *Small animal dermatology: a color atlas and therapeutic guide* (3<sup>rd</sup> ed). St Louis, MO: Elsevier.
- Hobi, S., Linek, M., Marignac, G., Olivry, T., Beco, L., Nett, C., ... Favrot, C. (2011). Clinical characteristics and causes of pruritus in cats: a multicentre study on feline

hypersensitivity-associated dermatoses. *Veterinary Dermatology*, 22(5), 406-413. doi: 10.1111/j.1365-3164.2011.00962.x

Hopke, K. P., ve Sargent, S. J. (2019). Novel presentation of eosinophilic granuloma complex in a cat. *Journal of Feline Medicine and Surgery Open Reports*, 5(2). doi: 10.1177/2055116919891548

Huibregste, S. A. (1994). Hypereosinophilic syndrome and eosinophilic leukemia: a comparison of 22 hypereosinophilic cats. *Journal of the American Animal Hospital Association*, 30, 591-599.

Ihrke, P. J., ve Gross, T. L. (1994). Conference in Dermatology—No. 2 Mosquito-bite Hypersensitivity in a Cat. *Veterinary Dermatology*, 5(1), 33-36. doi: 10.1111/j.1365-3164.1994.tb00008.x

Inukai, H., ve Isomura, H. (2007). A cat histologically showed inflammation at the sebaceous gland. *The Japanese Journal of Veterinary Dermatology*, 13, 13-15.

Jazic, E., Coyner, K. S., Loeffler, D. G., Lewis, T. P. (2006). An evaluation of the clinical, cytological, infectious and histopathological features of feline acne. *Veterinary Dermatology*, 17(2), 134-140. doi: 10.1111/j.1365-3164.2006.00507.x

Johnson, R. P., ve Sabine, M. (1971). The isolation of herpesviruses from skin ulcers in domestic cats. *The Veterinary Record*, 89(13), 360-362. doi: 10.1136/vr.89.13.360

Johnstone, A. C., Graham, D. G., Andersen, H. J. (1992). A seasonal eosinophilic dermatitis in cats. *New Zealand Veterinary Journal*, 40(4), 168-172. doi: 10.1080/00480169.1992.35724

Jongmans, N., Vandenabeele, S., Declercq, J. (2013). Perforating dermatitis in a cat. *Vlaams Diergeneeskundig Tijdschrift*, 82(6). doi: 10.21825/vdt.v82i6.16681

Kimmel, S. E., Christiansen, W., Byrne, K. P. (2003). Clinicopathological, ultrasonographic, and histopathological findings of superficial necrolytic dermatitis with hepatopathy in a cat. *Journal of the American Animal Hospital Association*, 39(1), 23-27. doi: 10.5326/0390023

Kiss G. (2006). *Kedilerde ve köpeklerde en yaygın görülen deri hastalıkları*. Pfizer. Hayvan Sağlığı

- König, H. E. ve Liebich H. G. (2015). *Metin ve renkli atlas: veteriner anatomi (evcil memeli hayvanlar)* (6. baskı). Medipres Yayıncılık.
- Kwochka, K. W. (1993). Recurrent pyoderma. *Current Veterinary Dermatology*. Mosby Yearbook, 3-21.
- Landsberg, G., Hunthausen, W., Ackerman, L. (2013). *Behavior Problems of the Dog and Cat* (3<sup>rd</sup> ed.). Elsevier.
- Lee Gross, T., Ihrke, P. J., Walder, E. J., Affolter, V. K. (2005). Nodular and diffuse diseases of the dermis with prominent eosinophils, neutrophils, or plasma cells. In: *Skin diseases of the dog and cat: clinical and histopathologic diagnosis* (2<sup>nd</sup> ed., pp. 105–116, 342–373). Oxford: Blackwell Science.
- Lee, M., Bosward, K. L., Norris, J. M. (2010). Immunohistological evaluation of feline herpesvirus-1 infection in feline eosinophilic dermatoses or stomatitis. *Journal of Feline Medicine and Surgery*, 12(2), 72-79. doi: 10.1016/j.jfms.2009.12.013
- Lee, S. E., Johnstone, I. P., Lee, R. P., Opdebeeck, J. P. (1999). Putative salivary allergens of the cat flea, *Ctenocephalides felis felis*. *Veterinary Immunology and Immunopathology*, 69(2-4), 229-237. doi: 10.1016/S0165-2427(99)00057-4
- Leone, F., Cornegliani, L., Vercelli, A. (2010). Clinical findings of trombiculiasis in 50 cats. *Veterinary Dermatology*, 21(5), 538.
- Leone, F., Di Bella, A., Vercelli, A., Cornegliani, L. (2013). Feline trombiculosis: a retrospective study in 72 cats. *Veterinary Dermatology*, 24(5), 535-e126. doi: 10.1111/vde.12053
- Lian, M. (1998). Induced and spontaneous IgE antibodies to *Dermatophagoides farinae* in dogs and cats: evidence of functional heterogeneity of IgE. *Veterinary Dermatology*, 9(3), 179-184. doi: 10.1046/j.1365-3164.1998.00112.x
- Linek, M., Rüfenacht, S., Brachelente, C., von Tscherner, C., Favrot, C., Wilhelm, S., ... Welle, M. (2015). Nonthymoma-associated exfoliative dermatitis in 18 cats. *Veterinary Dermatology*, 26(1), 40-e13. doi: 10.1111/vde.12169
- Litster, A. L., ve Sorenmo, K. U. (2006). Characterisation of the signalment, clinical and survival characteristics of 41 cats with mast cell neoplasia. *Journal of Feline Medicine and Surgery*, 8(3), 177-183. doi: 10.1016/j.jfms.2005.12.005

- Little, S. E. (2016). *August's consultation in feline internal medicine* (7<sup>th</sup> ed.). Elsevier.
- Loft, K. E., ve Simon, B. (2015). Feline idiopathic ulcerative dermatosis treated successfully with oclacitinib. *Veterinary Dermatology*, 26, 134-5.
- Löwenstein, C., Beck, W., Bessmann, K., Mueller, R. S. (2005). Feline demodicosis caused by concurrent infestation with *Demodex cati* and an unnamed species of mite. *The Veterinary Record*, 157(10), 290.
- Lund, E. M., Armstrong, P. J., Kirk, C. A., Kolar, L. M., Klausnor, J. S. (1999). Health status and population characteristics of dogs and cats examined at private veterinary practices in the United States. *Journal-American Veterinary Medical Association*, 214, 1336-1341.
- Mason, I. (1995). *Handbook of small animal dermatology*. Pergamon Press, Oxford.
- Mason, K. V. (1993). Cutaneous Malassezia. *Current Veterinary Dermatology*, 44-48.
- Mason, K. V., ve Evans, A. G. (1991). Mosquito bite-caused eosinophilic dermatitis in cats. *Journal of the American Veterinary Medical Association*, 198(12), 2086-2088.
- McEwen, S. A., Valli, V. E., Hulland, T. J. (1985). Hypereosinophilic syndrome in cats: a report of three cases. *Canadian Journal of Comparative Medicine*, 49(3), 248.
- Miller, W. H., Griffin, C. E., Campbell, K. L. (2012). *Muller and kirk's small animal dermatology*. Elsevier Health Sciences.
- Miller, W.H., Griffin, C. E. Campbell, K. L. (2013). *Muller and kirk's small animal dermatology* ( 7<sup>th</sup> ed.). Saint Louis. Elsevier Mosby.
- Moriello, K. A. ve DeBoer, D. I. (1991). *Journal of the America Veterinary Research*. 52,602-606
- Moriello, K. A. (2001). Feline atopy in three littermates. *Veterinary Dermatology*, 12(3), 177-181. doi: 10.1046/j.1365-3164.2001.00246.x
- Möstl, K., Addie, D., Belák, S., Boucraut-Baralon, C., Egberink, H., Frymus, T., ... Horzinek, M. C. (2013). Cowpox virus infection in cats: ABCD guidelines on prevention and management. *Journal of Feline Medicine and Surgery*, 15(7), 557-559. doi: 10.1177/1098612X13489212
- Mueller, R. S., ve Olivry, T. (2017). Critically appraised topic on adverse food reactions of companion animals (4): can we diagnose adverse food reactions in dogs and cats with in vivo or in vitro tests. *BioMed Central Veterinary Research*, 13, 1-5.

- Muir, P., Gruffydd-Jones, T. J., Brown, P. J. (1993). Hypereosinophilic syndrome in a cat. *The Veterinary Record*, 132(14), 358-359. doi: 10.1136/vr.132.14.358
- Nagata, M. ve Ishida, T. (1997). Cutaneous reactivity to mosquito bites and its antigens in cats. *Veterinary Dermatology*, 8(1), 19-26. doi: 10.1111/j.1365-3164.1997.tb00259.x
- Neel, J. A., Tarigo, J., Tater, K. C., Grindem, C. B. (2007). Deep and superficial skin scrapings from a feline immunodeficiency virus–positive cat. *Veterinary Clinical Pathology*, 36(1), 101-104. doi: 10.1111/j.1939-165X.2007.tb00191.x
- Neufeld, J. L., Burton, L., Jeffery, K. R. (1980). Eosinophilic granuloma in a cat: Recovery of virus particles. *Veterinary Pathology*, 17(1), 97-99.
- Noli, C., ve Cena, T. (2015). Comparison of FEDESI and SCORFAD scoring systems for the evaluation of skin lesions in allergic cats. *Veterinary Dermatology*, 26(6), 481-e113. doi: 10.1111/vde.12253
- Noli, C., ve Colombo, S. (2020). *Feline Dermatology*. Springer Nature.
- Noli, C., ve Toma, S. (2006). Three cases of immune-mediated adnexal skin disease treated with cyclosporin. *Veterinary Dermatology*, 17(1), 85-92. doi: 10.1111/j.1365-3164.2005.00489.x
- O'Toole, T. M. (2013). *Mosby's medical dictionary* (9<sup>th</sup> ed.). St. Louis, Missouri: Elsevier
- O'Halloran, C., Del-Pozo, J., Breheny, C., Gunn-Moore, D., Dobromylskyj, M., Papasoulitis, K., Simpson, K. (2016). Unusual presentations of feline cowpox. *Veterinary Record*, 179, 442-443. doi: 10.1136/vr.i5767
- Ortolani, C., ve Pastorello, E. A. (2006). Food allergies and food intolerances. *Best Practice and Research Clinical Gastroenterology*, 20(3), 467-483. doi: 10.1016/j.bpg.2005.11.010
- Panel, A. V. (1985, August 22). Dermatological disorders head problem list. *Doctor of Veterinary Medicine Magazine*.
- Pereira, M. P., ve Ständer, S. (2017). Assessment of severity and burden of pruritus. *Allergology International*, 66(1), 3-7. doi: 10.1016/j.alit.2016.08.009
- Petit, F., Bertagnoli, S., Boucraut-Baralon, C. (1997). Interactions entre les Poxvirus et leurs hôtes. *Revue de Médecine Vétérinaire*, 148(1), 3-18.

- Power, H. T. ve Ihrke, P. J. (1995). Selected feline eosinophilic skin diseases. *Veterinary Clinics: Small Animal Practice*, 25(4), 833-850. doi: 10.1016/S0195-5616(95)50130-5
- Prost, C. (2009). Feline atopic dermatitis: clinical signs and diagnosis. *European Journal of Companion Animal Practice*, 19(3), 223-229.
- Ravens, P. A., Vogelnest, L. J., Piripi, S. A. (2013). Unique presentation of normolipaemic cutaneous xanthoma in a cat. *Australian Veterinary Journal*, 91(11), 460-463. doi: 10.1111/avj.12115
- Ravens, P. A., Xu, B. J., Vogelnest, L. J. (2014). Feline atopic dermatitis: a retrospective study of 45 cases (2001–2012). *Veterinary Dermatology*, 25(2), 95-e28. doi: 10.1111/vde.12109
- Rhodes, K. H. ve Werner, A. H. (2011). *Blackwell's five-minute veterinary consult, clinical companion: small animal dermatology* (2nd ed.). Willey- Blackwell.
- Rodan, I., ve Heath, S. (2015). *Feline behavioral health and welfare*. St Louis, MO: Elsevier Health Sciences.
- Rosser, E. J. (1993). Food allergy in the cat: a prospective study of 13 cats. *Advances in Veterinary Dermatology*, 2, 33-39.
- Rusbridge, C., Heath, S., Gunn-Moore, D. A., Knowler, S. P., Johnston, N., McFadyen, A. K. (2010). Feline orofacial pain syndrome (FOPS): a retrospective study of 113 cases. *Journal of Feline Medicine and Surgery*, 12(6), 498-508. doi: 10.1016/j.jfms.2010.03.005
- Russell, R. G., Slattum, M. M., Abkowitz, J. (1988). Filamentous bacteria in oral eosinophilic granulomas of a cat. *Veterinary Pathology*, 25(3), 249-250.
- Rybníček, J., Lau-Gillard, P. J., Harvey, R., Hill, P. B. (2009). Further validation of a pruritus severity scale for use in dogs. *Veterinary Dermatology*, 20(2), 115-122. doi: 10.1111/j.1365-3164.2008.00728.x
- Sánchez, M. D., Goldschmidt, M. H., Mauldin, E. A. (2012). Herpesvirus dermatitis in two cats without facial lesions. *Veterinary Dermatology*, 23(2), 171-e35. doi: 10.1111/j.1365-3164.2011.01031.x



- Santoro, D., Pucheu-Haston, C. M., Prost, C., Mueller, R. S., Jackson, H. (2021). Clinical signs and diagnosis of feline atopic syndrome: detailed guidelines for a correct diagnosis. *Veterinary Dermatology*, 32(1), 26-e6. doi: 10.1111/vde.12935
- Schmidt, V., Buckley, L. M., McEwan, N. A., Reme, C. A., Nuttall, T. J. (2012). Efficacy of a 0.0584% hydrocortisone aceponate spray in presumed feline allergic dermatitis: an open label pilot study. *Veterinary Dermatology*, 23(1), 11-e4. doi: 10.1111/j.1365-3164.2011.00993.x
- Scott, D. W., Miller Jr, W. H., Griffin, C. E. (1995). *Müller and kirk's small animal dermatology* (5<sup>th</sup> ed.). WB Saunders, Philadelphia.
- Scott, D. W. (1975). Observations on the eosinophilic granuloma complex in cats. *Journal of the American Animal Hospital Association*.
- Scott, D. W. (1980). Feline dermatology 1900-1978: a monograph. *Journal of the American Animal Hospital Association*, 16(3).
- Scott, D. W. (1987). Feline dermatology 1983-1985: "the secret sits". *Journal of the American Animal Hospital Association*, 23, 255-274.
- Scott, D. W. (1990). An unusual ulcerative dermatitis associated with linear subepidermal fibrosis in eight cats. *Feline Practice*, 18(3), 8-11.
- Scott, D. W. (2001). Skin immune system and allergic skin disease. *Small Animal Dermatology*, 543-666.
- Scott, D. W., ve Horn Jr, R. T. (1987). Zoonotic dermatoses of dogs and cats. *Veterinary Clinics of North America: Small Animal Practice*, 17(1), 117-144. doi: 10.1016/S0195-5616(87)50609-X
- Scott, D. W., ve Miller Jr, W. H. (1991). An unusual perforating dermatitis in a Siamese cat. *Veterinary Dermatology*, 2(3-4), 173-177. doi: 10.1111/j.1365-3164.1991.tb00130.x
- Scott, D. W., ve Miller, W. H. (2010). Feline acne: a retrospective study of 74 cases (1988-2003). *The Japanese Journal of Veterinary Dermatology*. 16(4), 203-209. doi: 10.2736/jjvd.16.203
- Scott, D. W., ve Paradis, M. (1990). A survey of canine and feline skin disorders seen in a university practice: Small Animal Clinic, University of Montréal, Saint-Hyacinthe, Québec (1987-1988). *The Canadian veterinary journal*, 31(12), 830.


- Scott, D. W., Miller, W. H., Erb, H. N. (2013). Feline dermatology at Cornell University: 1407 cases (1988–2003). *Journal of Feline Medicine and Surgery*, 15(4), 307-316. doi: 10.1177/1098612X12468922
- Scott, D. W., Miller, W. H., Griffin, C. E. (1995). *Muller & Kirk's small animal dermatology* (5<sup>th</sup> ed.). WB Saunders.
- Scott, D. W., Prelaud, P., Craig, M., Guaguere, E. (1999). Notoedric mange. *A practical Guide to Feline Dermatology*. Merial, Iselin, New Jersey, 3-1.
- Scott, D. W., Walton, D. K., Slater, M. R., Fradin, M., Bourdeau, P. (1987). La dermatite miliare féline: une modalité de réaction cutanée. *Le Point Vétérinaire: Revue D'enseignement Post-Universitaire et de Formation Permanente*, 19(106), 285-294.
- Sicherer, S. H., ve Sampson, H. A. (2010). Food allergy. *Journal of Allergy and Clinical Immunology*, 125(2), S116-S125. doi: 10.1016/j.jaci.2009.08.028
- Spaterna, A., Mechelli, L., Rueca, F., Cerquetella, M., Brachelente, C., Antognoni, M. T., Tesei, B. (2003). Feline idiopathic ulcerative dermatosis: three cases. *Veterinary Research Communications*, 27, 795-798.
- Steffan, J., Olivry, T., Forster, S. L., Seewald, W. (2012). Responsiveness and validity of the SCORFAD, an extent and severity scale for feline hypersensitivity dermatitis. *Veterinary Dermatology*, 23(5), 410-e77. doi: 10.1111/j.1365-3164.2012.01071.x
- Strickland, J. H., ve Calhoun, M. L. (1963). The integumentary system of the cat. *American Journal of Veterinary Research*, 24, 1018-1029.
- Suchy, A., Bauder, B., Gelbmann, W., Löhr, C. V., Teifke, J. P., Weissenböck, H. (2000). Diagnosis of feline herpesvirus infection by immunohistochemistry, polymerase chain reaction, and in situ hybridization. *Journal of Veterinary Diagnostic Investigation*, 12(2), 186-191. doi: 10.1177/104063870001200220
- Paterson S. (2008). *Manual of skin diseases of the dog and cat* (2<sup>nd</sup> ed.). Blackwell publishing.
- Takeuchi, Y., Takahashi, M., Tsuboi, M., Fujino, Y., Uchida, K., Ohno, K., ... Tsujimoto, H. (2012). Intestinal T-cell lymphoma with severe hypereosinophilic syndrome in a cat. *Journal of Veterinary Medical Science*, 74(8), 1057-1062. doi: 10.1292/jvms.12-0064

- Theelen, B., Cafarchia, C., Gaitanis, G., Bassukas, I. D., Boekhout, T., Dawson Jr, T. L. (2018). Malassezia ecology, pathophysiology, and treatment. *Medical Mycology*, 56(suppl\_1), S10-S25. doi: 10.1093/mmy/myx134
- Thomsett, L. R. (1986). Feline poxvirus infections. In Kirk RW (ed): *Current Veterinary Therapy IX* (pp. 605-606). Philadelphia: WB Saunders.
- Tilley, L. P., ve Smith, W. K. F. (2020). *Veteriner hekimlikte 5 dakikada konsültasyon: kedi ve köpek* (6<sup>th</sup> ed.). Ankara Nobel Tıp Kitapevleri.
- Titeux, E., Gilbert, C., Briand, A., Cochet-Faivre, N. (2018). From feline idiopathic ulcerative dermatitis to feline behavioral ulcerative dermatitis: Grooming repetitive behaviors indicators of poor welfare in cats. *Frontiers in Veterinary Science*, 5, 81.
- Ural, K., Gül, G., Paşa, S., Gültekin, M., Erdoğan, H., Erdoğan, S. Adak, H. İ. (2019). Baş Boyun Bölgesi Dermatitli Kedilerde Korneometrik Analizlerle Deri Hidrasyonunun Ölçümü. *Veterinary Journal of Mehmet Akif Ersoy University*, 4(1), 1-7. doi: 10.24880/maeuvsd.521268
- Ural, K., Gültekin, M., Erdoğan, H. (2019). Efficacy of topical Curcuma longa and Nigella sativa combination for feline head and neck dermatitis: an open pilot study. *Kafkas Üniversitesi Veteriner Fakültesi Dergisi*, 25(4). doi: 10.9775/kvfd.2018.21260
- Verlinden, A., Hesta, M., Millet, S., Janssens, G. P. J. (2006). Food allergy in dogs and cats: a review. *Critical Reviews in Food Science and Nutrition*, 46(3), 259-273. doi: 10.1080/10408390591001117
- Vitale, C. B., Ihrke, P. J., Olivry, T., Stannard, A. A. (1996). Feline urticaria pigmentosa in three related Sphinx cats. *Veterinary Dermatology*, 7(4), 227-233. doi: 10.1111/j.1365-3164.1996.tb00251.x
- Volk, A. V., Belyavin, C. E., Varjonen, K., Cadiergues, M. C., Stevens, K. B., Bond, R. (2010). Malassezia pachydermatis and M nana predominate amongst the cutaneous mycobiota of Sphinx cats. *Journal of Feline Medicine and Surgery*, 12(12), 917-922. doi: 10.1016/j.jfms.2010.07.002
- Wall, R., ve Shearer, D. (2001). *Veterinary ectoparasites: biology, pathology and control* (2<sup>nd</sup> ed.). Blackwell Science.
- Weese, J. S. (2013). The canine and feline skin microbiome in health and disease. *Veterinary Dermatology*, 24(1), 137-e31. doi: 10.1111/j.1365-3164.2012.01076.x


- Wendlberger, U. (1999). Sebaceous adenitis in a cat. *Kleintierpraxis*, 44(4), 293-+.
- Wildermuth, B. E., Griffin, C. E., Rosenkrantz, W. S. (2006). Feline pyoderma therapy. *Clinical Techniques in Small Animal Practice*, 21(3), 150-156. doi: 10.1053/j.ctsap.2006.05.008
- Yang, C., ve Huang, H. P. (2016). Evidence-based veterinary dermatology: a review of published studies of treatments for *Otodectes cynotis* (ear mite) infestation in cats. *Veterinary Dermatology*, 27(4), 221-e56. doi: 10.1111/vde.12340
- Yu, H. W., ve Vogelnest, L. J. (2012). Feline superficial pyoderma: a retrospective study of 52 cases (2001–2011). *Veterinary Dermatology*, 23(5), 448-e86. doi: 10.1111/j.1365-3164.2012.01085.x

# EKLER

## Ek 1. ADÜ-HADYEK



T.C.  
AYDIN ADNAN MENDERES ÜNİVERSİTESİ  
HAYVAN DENEYLERİ YEREL ETİK KURULU  
(AYDIN ADÜ-HADYEK)



Aydın, 18.08.2022


**Oturum** : Hayvan Deneyleri Yerel Etik Kurulu 2022 Yılı VI. Oturum  
**Sayı** : 64583101/2022/73  
**Proje Başlığı** : Baş ve Boyun Dermatitisi Bulunan Kedilerde Feline Dermatit Yaygınlık ve Şiddet İndeksi (FEDESİ) ile Görsel Analog Skorlaması' nın Gözlemciler Arası Güvenirliğinin Araştırılması.  
**Proje Yürütücüsü** : Hasan ERDOĞAN  
**Proje Ekibi** : Maria MARTINIUC

**Hayvan Çalışması**


Bu çalışmanın hiçbir bölümünde:  
İnsan embriyosu ve fötüsü kullanılması  
İnsan embriyosu ve fötüsü dokularının kullanılması  
Diğer insan doku ve hücrelerinin kullanılması

İnsanlarda araştırma  
İnsan olmayan primatların kullanılması  
Transgenik hayvanların kullanılması  
Hayvanlarda genetik modifikasyon öngörülmemiştir.


**Bu çalışmanın yapılmasında etik açıdan bir sakınca bulunmamaktadır.**




Prof. Dr. Murat SARIERLER  
Başkan




Prof. Dr. M. Dinçer BİLGİN  
Başkan Yardımcısı




Prof. Dr. Furhan ROST  
Üye




Prof. Dr. Işıl SÖNMEZ  
Üye




Prof. Dr. Serkan BAKIRCI  
Üye




Dr. Öğr. Üyesi Solmaz KARAARSLAN  
Üye




Dr. Öğr. Üyesi A. Önder ÜSTÜNDAĞ  
Üye




Dr. Öğr. Üyesi Aysun KOÇ  
Üye




Öğr. Gör. Dr. Asude Gülce GÜLER  
ORYAŞIN Sor. Vet. Hek.  
Üye



Hidayet YILMAZ  
Serbest Vet. Hek. Üye



Arş. Gör. Eda Duygu İPEK  
Sor. Vet. Hek. Üye



Şenay TEKİNBAŞ  
HAYTAP Üye

Bu rapor, sadece Adnan Menderes Üniversitesi'nde yapılacak çalışmalar için geçerlidir.

**T.C.**  
**AYDIN ADNAN MENDERES ÜNİVERSİTESİ**  
**SAĞLIK BİLİMLERİ ENSTİTÜSÜ**

**BİLİMSEL ETİK BEYANI**

“Baş ve Boyun Dermatitisi Bulunan Kedilerde Feline Dermatit Yaygınlık Ve Şiddet İndeksi (FEDESI) İle Görsel Analog Skorlaması'nın Gözlemciler Arası Güvenirliğinin Araştırılması” başlıklı Yüksek Lisans tezindeki bütün bilgileri etik davranış ve akademik kurallar çerçevesinde elde ettiğimi, tez yazım kurallarına uygun olarak hazırlanan bu çalışmada, bana ait olmayan her türlü ifade ve bilginin kaynağına eksiz atıf yaptığımı bildiririm. İfade ettiklerimin aksi ortaya çıktığında ise her türlü yasal sonucu kabul ettiğimi beyan ederim.

Maria MARTINIUC

... / ... / ...

## ÖZ GEÇMİŞ

**Soyadı, Adı** : MARTINIUC Maria  
**Uyruk** : Moldova / T.C.  
**Doğum yeri ve tarihi** : Balti / 23.08.1996  
**Telefon** : 0 545 532 00 79  
**E-posta** : mariasonea@hotmail.com  
**Yabancı dil** : Romence

### EĞİTİM

Derece	Kurum	Mezuniyet tarihi
Lisans	Aydın Adnan Menderes Üniversitesi/ Veteriner Fakültesi	23.06.2021

### İŞ DENEYİMİ

Yıl	Yer/Kurum	Ünvan
2021-	Öz-Genç Veteriner Kliniği	Veteriner Hekim

### AKADEMİK YAYINLAR

#### 1. SEMİNERLER

Haziran 2022- Anemili Kedi ve Köpeklerde Demir Metabolizması

DANIŞMAN: Doç Dr. Hasan ERDOĞAN

Veteriner Hekim Maria MARTINIUC