

**T.C.**  
**AYDIN ADNAN MENDERES ÜNİVERSİTESİ**  
**SAĞLIK BİLİMLERİ ENSTİTÜSÜ**  
**FARMAKOLOJİ VE TOKSİKOLOJİ (VETERİNER)**  
**DOKTORA PROGRAMI**

**İNDOMETAZİN İLE OLUŞTURULAN GASTRİK ÜLSER  
MODELİNDE OLEUROPEİNİN DNA HASARI VE  
OKSİDATİF STRES ÜZERİNDEKİ ETKİSİ**

**ADEM YAVAŞ**  
**DOKTORA TEZİ**

**DANIŞMAN**  
**Prof. Dr. Selim SEKKİN**

Bu tez Aydın Adnan Menderes Üniversitesi Bilimsel Araştırma Projeleri Birimi tarafından VTF-17035 proje numarası ile desteklenmiştir.

**AYDIN-2020**

## KABUL VE ONAY SAYFASI

T.C. Aydın Adnan Menderes Üniversitesi Sağlık Bilimleri Enstitüsü Farmakoloji ve Toksikoloji (Veteriner) Anabilim Dalı Doktora Programı çerçevesinde Adem YAVAŞ tarafından hazırlanan “İndometazin İle Oluşturulan Gastrik Ülser Modelinde Oleuropeinin DNA Hasarı ve Oksidatif Stres Üzerindeki Etkisi” başlıklı tez, aşağıdaki jüri tarafından Doktora Tezi olarak kabul edilmiştir.

Tez Savunma Tarihi: 23/12/2019

Üye (T.D.)	: Prof. Dr. Selim SEKKİN	Aydın Adnan Menderes Üniversitesi
Üye	: Prof Dr. Cavit KUM	Aydın Adnan Menderes Üniversitesi
Üye	: Prof. Dr. Ayşegül BİLDİK	Aydın Adnan Menderes Üniversitesi
Üye	: Prof. Dr. Songül SONAL	Bursa Uludağ Üniversitesi
Üye	: Prof. Dr. Ayhan FİLAZİ	Ankara Üniversitesi

### ONAY:

Bu tez Aydın Adnan Menderes Üniversitesi Lisansüstü Eğitim-Öğretim ve Sınav Yönetmeliğinin ilgili maddeleri uyarınca yukarıdaki jüri tarafından uygun görülmüş ve Sağlık Bilimleri Enstitüsünün .....tarih ve .....sayılı oturumunda alınan .....nolu Yönetim Kurulu kararıyla kabul edilmiştir.

Prof. Dr. Cavit KUM  
Enstitü Müdürü

## TEŐEKKÜR

Doktora tez alıőmamda ilgi, yardım ve hoőgörösünü esirgemeyen danıőmanım Prof. Dr. Selim SEKKİN hocama ok teőekkür ederim. Ayrıca bana her konuda yardımcı olan ve desteęini esirgemeyen Farmakoloji ve Toksikoloji Anabilim Dalı öğretim üyelerinden Prof. Dr. Cavit Kum ve Do. Dr. Murat BOYACIOęLU'na, Biyokimya Anabilim Dalı öğretim üyelerinden Prof. Dr. Ayőegöl BİLDİK'e teőekkürü bir bor bilirim.

Doktora alıőmalarım süresinde hem teknik hem de manevi desteklerinden dolayı Tarımsal Biyoteknoloji ve Gıda Güvenlięi Araőtırma ve Uygulama Merkezi Müdürü Do. Dr. Zeynel DALKILI hocama ve merkezin yönetim kurulu üyelerine ok teőekkür ederim.

Deney hayvanları alıőmalarımda yardım ve destekleriyle yanımda olan Vet. Hek. Dr. Serdar AKTAŐ'a ve Uzm. Vet. Hek. Mehmet Onur AK'a teőekkür ederim.

Tez alıőmam süresince gösterdięi sabır, özveri ve destekleri için eőime ve aileme ayrıca teőekkür ederim.

# İÇİNDEKİLER

KABUL VE ONAY SAYFASI.....	1
TEŞEKKÜR .....	ii
İÇİNDEKİLER.....	iii
RESİMLER DİZİNİ .....	viii
TABLolar DİZİNİ.....	ix
ÖZET .....	x
ABSTRACT .....	xi
1. GİRİŞ.....	1
2. GENEL BİLGİLER.....	3
2.1. Anatomi .....	3
2.2. Gastrik Mukozal Yaralanma ve Oksidatif Stres .....	4
2.3. Gastrik Hasarın Oluşumunda Oksidatif Stres.....	6
2.4. Gastrik Mukozada ROT Oluşumuna Katılan Mekanizmalar .....	7
2.5. Gastrik Mukozada ROT Oluşumuna Katılan Faktörler.....	8
2.6. Gastrik Mukozal Hasarında Oksidatif Stresin Hücre Proliferasyonu ve Apoptozis Dengesindeki Rolü .....	9
2.7. GI Mukozada NSAİİ'lerin İndüklediği Oksidatif Hasar ile Apoptozis, Anjigenez, Antioksidant Enzimler ve İnflamasyon Arasındaki İlişki .....	10
2.7.1. NSAİİ'ler GI Mukozada Apoptozisi İndüklemesi.....	11
2.7.2. Ülserasyonda Oksidatif Stres ve Antioksidan Enzimlerin Rolü.....	12
2.7.3. Ülserasyonda PG'lerin COX Tarafından İnhibisyonu .....	13
2.8. Bakteriyel Enfeksiyonlar ve Gastrik Oksidatif Stres.....	13
2.8.1. <i>Helicobacter Pylori</i> Enfeksiyonu ve Gastrik Hasar .....	14
2.8.2. <i>Helicobacter Pylori</i> ve NO.....	14
2.9. Gastrik Mukozada Antioksidan Sistemler.....	15
2.9.1. Endojen Antioksidanlar .....	15
2.10. Gastrik Asit Sekresyonu .....	18
2.10.1. Artmış Gastrik Asit Sekresyonu .....	18
2.11. Gastrik Hasar Oluşturulan Deneysel Modeller.....	19
2.12. Gastrik Hasarda Yara İyileşmesi .....	20

2.12.1. Gastrik Ülser İyileşmesinin Hücresel ve Moleküler Mekanizmaları .....	22
2.12.2. Ülser İyileşmesi .....	25
2.12.3. Normal ve Anormal Mide Dokusu Arasındaki Sınır (Ülser Marjını) Mukozasında Gerçekleşen Hücresel Olaylar .....	26
2.12.4. Ülser Tabanındaki Granülasyon Dokusunda Hücresel Olaylar.....	26
2.13. Büyüme Faktörü ve Reseptörlerinin Gastrik Ülser İyileşmesindeki Rolü .....	27
2.13.1. Gastrik Ülser İyileşmesinde Epidermal Büyüme Faktörünün Rolü .....	28
2.14. GI Mukozal İyileşmede Anjiyogenezin Rolü.....	30
2.14.1. Granülasyon Dokusunda Anjiyogenez .....	30
2.14.2. Ülser İyileşmesinde VEGF ve VEGFR' nin Rolü.....	31
2.15. Ülser İyileşme Kalitesi .....	32
2.16. Fitokimyasalların Gastroprotektif Etkileri ve Altında Yatan Mekanizmalar .....	33
2.16.1. Zeytin Türevi Polifenol Olan Oleuropein ve Faydalı Etkileri.....	36
2.16.2. Oleuropeinin Antioksidan Etkisi .....	38
2.16.3. Anti-inflamatuar ve Anti-Aterojenik Etkiler .....	38
2.16.4. Anti-Kanser ve Anti-Anjiyojenik Etkisi.....	40
2.16.5. Anti-mikrobiyal ve Anti-viral Etkiler.....	42
2.16.6. Nöroprotektif Etki .....	42
3. GEREÇ VE YÖNTEM.....	43
3.1. Gereçler .....	44
3.1.1. Sarf Malzemeler .....	45
3.1.2. Kullanılan Kimyasal Maddeler.....	45
3.1.3. Deney Hayvanı Materyali.....	47
3.2. Yöntem .....	48
3.2.1. Gastrik Ülser Oluşturulması ve Mide Örneklerinin Alınması.....	48
3.2.1.1. Dokulara ait makroskobik değerlendirme .....	49
3.2.2. Mide Dokusunda Oksidan ve Antioksidan Parametrelerin Analizi .....	50
3.2.3. Comet Assay Yöntemi.....	57
3.2.3.1. Lenfosit izolasyonu .....	58
3.2.3.2. Comet assay deneysel işlemleri .....	59
3.2.3.3. DNA Hasarının floresans mikroskobu altında değerlendirilmesi.....	59
3.2.4. RNA İzolasyonu ve RT-qPCR .....	60
3.2.4.1. cDNA sentezi.....	60
3.2.5. Hematoksilen & Eosin Doku Boyaması İşlemleri.....	62

3.2.5.2. Dokuların parafine gömülmesi (Bloklama).....	63
3.3. İstatistiksel Analizler .....	66
4. BULGULAR.....	67
4.1. Mide Dokularına Ait Makroskobik Bulgular .....	67
4.2. Oksidatif ve Anti-oksidatif Enzimlerinin Analiz Sonuçları .....	69
4.3. Comet Sonuçları .....	70
4.4. Histopatolojik Sonuçlar .....	73
4.5. RT-qPCR Sonuçları.....	75
5. TARTIŞMA .....	79
6. SONUÇ VE ÖNERİLER .....	86
KAYNAKLAR.....	88
EK 1 (ADÜ-HADYEK Kararı).....	112
ÖZGEÇMİŞ.....	113

## SİMGELER VE KISALTMALAR DİZİNİ

<b>CAT</b>	: Katalaz
<b>COX</b>	: Siklooksijenaz
<b>DNA</b>	: Deoksiribonükleik asit
<b>GI</b>	: Gastro intestinal
<b>GPx</b>	: Glutasyon peroksidaz
<b>GR</b>	: Glütasyon redüktaz
<b>GSH</b>	: Glutasyon
<b>GSSG</b>	: Glutasyon disülfid
<b>HO-1</b>	: Heme-oksijenaz-1
<b>IBH</b>	: İnflamatuvar bağırsak hastalığı
<b>LPO</b>	: Lipit peroksidasyonu
<b>NADPH</b>	: Nikotinamin adenin dinüklotid fosfat
<b>NO</b>	: Nitrik oksit
<b>NOS</b>	: Nitrik oksit sentaz
<b>Nrf2</b>	: Nükleer faktör 2
<b>NSAİİ</b>	: Nonsteroid anti-inflamatuvar ilaç
<b>PG</b>	: Prostaglandin
<b>RAT</b>	: Reaktif azot türevleri
<b>RKT</b>	: Reaktif karbon türevleri
<b>ROT</b>	: Reaktif oksijen türevleri
<b>SOD</b>	: Süper oksid dismutaz

## ŞEKİLLER DİZİNİ

<b>Şekil 1.</b>	Ülserle ilişkili koruyucu ve hasar verici faktörler.....	2
<b>Şekil 2.</b>	NSAİİ ile indüklenen gastrointestinal ülserin mekanizmaları .....	12
<b>Şekil 3.</b>	Gastrik ve duodonal mukozada ülserasyonun diagramatik gösterimi.....	23
<b>Şekil 4.</b>	Ülser iyileşmesinin etkileyen faktörler ve ülser iyileşme prosesinin diagramatik gösterimi.....	25
<b>Şekil 5.</b>	Fitokimyasalların gastroprotektif etkilerinin altında yatan mekanizmalar ...	35
<b>Şekil 6.</b>	Oleuropeinin yararlı etkileri .....	37
<b>Şekil 7.</b>	Oleuropeinin moleküler yapısı.....	37
<b>Şekil 8.</b>	İndometazin ile oluşturulan gastrik ülser modelinde farklı doz oleuropein uygulamasının kuyruk momenti ve % kuyruk yoğunluğu üzerindeki etkisi..	71
<b>Şekil 9.</b>	Sıçanların mide dokularında EGF, EGFR, VEGF, VEGFR1, VEGFR2 mRNA ifadeleri .....	78



## RESİMLER DİZİNİ

<b>Resim 1.</b>	Mide anatomisi .....	4
<b>Resim 2.</b>	Mide dokularındaki ülserli alanların makroskopik değerlendirilmesi.....	50
<b>Resim 3.</b>	Mide dokularının gömülüp etiketlendiği parafin bloklar .....	63
<b>Resim 4.</b>	Kesit hazırlama a) Mikrotom cihazı. b) Lam üzerinde mide kesitleri. c) Parafin banyosu.....	64
<b>Resim 5.</b>	H&E boyama düzeneği .....	65
<b>Resim 6.</b>	İndometazin uygulanan sıçanların makroskopik mide görüntüleri.....	69
<b>Resim 7.</b>	Comet assay ile oluşturulan hücre DNA göçü (x400).....	73
<b>Resim 8.</b>	Sıçanların mide doku örneklerinin histolojik görüntüsü.....	75

## TABLULAR DİZİNİ

<b>Tablo 1.</b>	Ülser gelişimi ve iyileşmesi sırasında ülser marjının mukozasında yer alan hücresel olaylar .....	23
<b>Tablo 2.</b>	Ülserli bölgede granülasyon dokusunda meydana gelen olaylar .....	24
<b>Tablo 3.</b>	Anjiyogenezde gelişen olaylar.....	24
<b>Tablo 4.</b>	Deney hayvanları çalışmasında kullanılan kimyasallar .....	45
<b>Tablo 5.</b>	Sıçan mide dokusunun oksidan ve antioksidan parametrelerinin analizinde kullanılan kimyasallar .....	45
<b>Tablo 6.</b>	Lenfosit hücrelerinin comet analizinde kullanılan kimyasallar.....	46
<b>Tablo 7.</b>	Histolojik çalışmalarda kullanılan kimyasallar .....	46
<b>Tablo 8.</b>	RT-qPCR çalışmalarında kullanılan kimyasallar.....	46
<b>Tablo 9.</b>	Deney grupları ve uygulanan ilaçlar.....	47
<b>Tablo 10.</b>	Çalışma planı.....	48
<b>Tablo 11.</b>	Bir örnek için toplam protein analizi tablosu.....	51
<b>Tablo 12.</b>	GSH analiz tablosu .....	55
<b>Tablo 13.</b>	RT-qPCR için kullanılan primerler .....	62
<b>Tablo 14.</b>	Doku takip işlemleri.....	63
<b>Tablo 15.</b>	H&E boyama aşamaları.....	65
<b>Tablo 16.</b>	Sıçanlarda indometazin kaynaklı gastrik ülser üzerinde lansoprazol ve farklı dozlarda oleuropein uygulamasının ülser alanı ve anti-ülser etkisi.....	67
<b>Tablo 17.</b>	Oksidatif ve anti-oksidatif enzimlerin analiz sonuçları.....	70
<b>Tablo 18.</b>	Mide dokuları toplam RNA konsantrasyonları ve 260 nm/280 nm değerleri.	76

## ÖZET

# İNDOMETAZİN İLE OLUŞTURULAN GASTRİK ÜLSER MODELİNDE OLEUROPEİNİN DNA HASARI VE OKSİDATİF STRES ÜZERİNDEKİ ETKİSİ

**Yavaş A. Aydın Adnan Menderes Üniversitesi Sağlık Bilimleri Enstitüsü Farmakoloji ve Toksikoloji Programı Doktora Tezi, Aydın, 2019.**

Nonsteroid anti-inflamatuar ilaçların (NSAİİ) yaygın kullanımı gastrik ülser ve üst gastrik sistem kanamaları gibi gastrointestinal yan etkilere sahiptir. Oleuropein, zeytinde bulunan ve Akdeniz diyetinde sıklıkla tüketilen antioksidan bir maddedir. Bu çalışmada oleuropeinin gastrik koruyucu etkisini araştırmak için indometazin ile oluşturulan ülser modeli kullanılmıştır. Oleuropein aktivitesinde yer alan mekanizma için antioksidan seviyeleri, büyüme faktörleri ve DNA hasarı analiz edilmiştir.

Sıçanlar kontrol grubu, ülser grubu (25mg/kg indometazin), oleuropein (12 mg/kg) grubu, ön tedavi lansoprazol (30 mg/kg) alan ülser grubu (referans anti-ülser ilaç), ön tedavi oleuropein (6-12-18 mg/kg) alan ülser grubu olmak üzere yedi gruba ayrıldı (n=8)..

Sonuçlar oleuropeinin (6 mg/kg-12mg/kg-18mg/kg) sırasıyla %94.33, %96.09 ve %96.77 oranında anti-ülser etkisi olduğunu gösterdi. İndometazin uygulaması lipid peroksidasyon (MDA) ve miyeloperoksidaz (MPO) seviyelerini artırırken, süperoksit dismutaz (SOD) ve glutatyon (GSH) düzeylerini anlamlı derecede düşürdü. Öte yandan, oleuropein (18 mg/kg) ile ön tedavi gören sıçanların GSH ve SOD seviyeleri arttı, MDA ve MPO seviyeleri azaldı. Oleuropein (18 mg/kg) uygulaması, diğer tedavi grupları ile karşılaştırıldığında, gastrik ülser grubunda % Tail DNA ve ortalama kuyruk momentini önemli ölçüde azalttı. Oleuropein (18 mg/kg) EGF, EGFR, VEGF, VEGFR1 ve VEGFR2'nin mRNA ekspresyon seviyelerini arttırdı. Gastrik dokuların histopatolojik görüntüleri biyokimyasal ve moleküler bulgular ile uyumlu olduğu belirlendi.

Bulgularımız, oleuropeinin, sıçanlarda indometazinin neden olduğu gastrik ülser ve oksidatif strese karşı koruyucu bir etkiye sahip olabileceğini göstermektedir.

**Anahtar kelimeler:** Comet metodu, gastrik ülser, oleuropein, oksidatif stres.

## ABSTRACT

### THE EFFECT OF OLEUROPEIN ON DNA DAMAGE AND OXIDATIVE STRESS IN GASTRIC ULCER MODEL WITH INDOMETHACIN

**Yavaş A. Aydın Adnan Menderes University Institute of Health Sciences Pharmacology and Toxicology Doctoral Thesis, Aydın, 2019**

The commonly use of Nonsteroid anti-inflamatuar drugs (NSAIDs) have gastrointestinal (GI) side effects such as gastric ulcer and upper GI bleeding. Oleuropein is an antioxidant compound commonly consumed as olive in Mediterranean diet. In order to evaluate the gastroprotective effect of oleuropein, an indomethacin-induced ulcer model has been applied in this study. Antioxidant levels, growth factors and DNA damage have been analyzed for the mechanism involved in oleuropein activity.

Rats were allocated into a control group (n=8), an ulcer group indomethacin (25 mg/kg), an oleuropein (12 mg/kg) group, an ulcer group pretreated with lansoprazole (30 mg/kg) as a reference anti-ulcer drug, an ulcer group pretreated with different doses of oleuropein (6-12-18 mg/kg).

The results showed that oleuropein (6mg/kg-12mg/kg-18mg/kg) exhibited significantly anti-ulcer effect 94.33%, 96.09%, 96.77%, respectively. While indomethacin administration increased the levels of lipid peroxidation (MDA) and myeloperoxidase (MPO), significantly decreased superoxide dismutase (SOD) and glutathione (GSH) levels. On the other hand, GSH and SOD levels of rats pretreated with oleuropein (18 mg/kg) increased, MDA and MPO levels decreased. Oleuropein (18mg/kg) administration significantly decreased % Tail DNA and Mean Tail Moment in the gastric ulcer group, compared with the other treatment groups. Oleuropein (18mg/kg) increased mRNA expression levels of EGF, EGFR, VEGF, VEGFR1 and VEGFR2. Histopathologic images of gastric tissues were compatible with biochemical and molecular findings.

Our findings suggest that oleuropein might have protective effect against indomethacin-induced gastric ulcer and oxidative stress in rats.

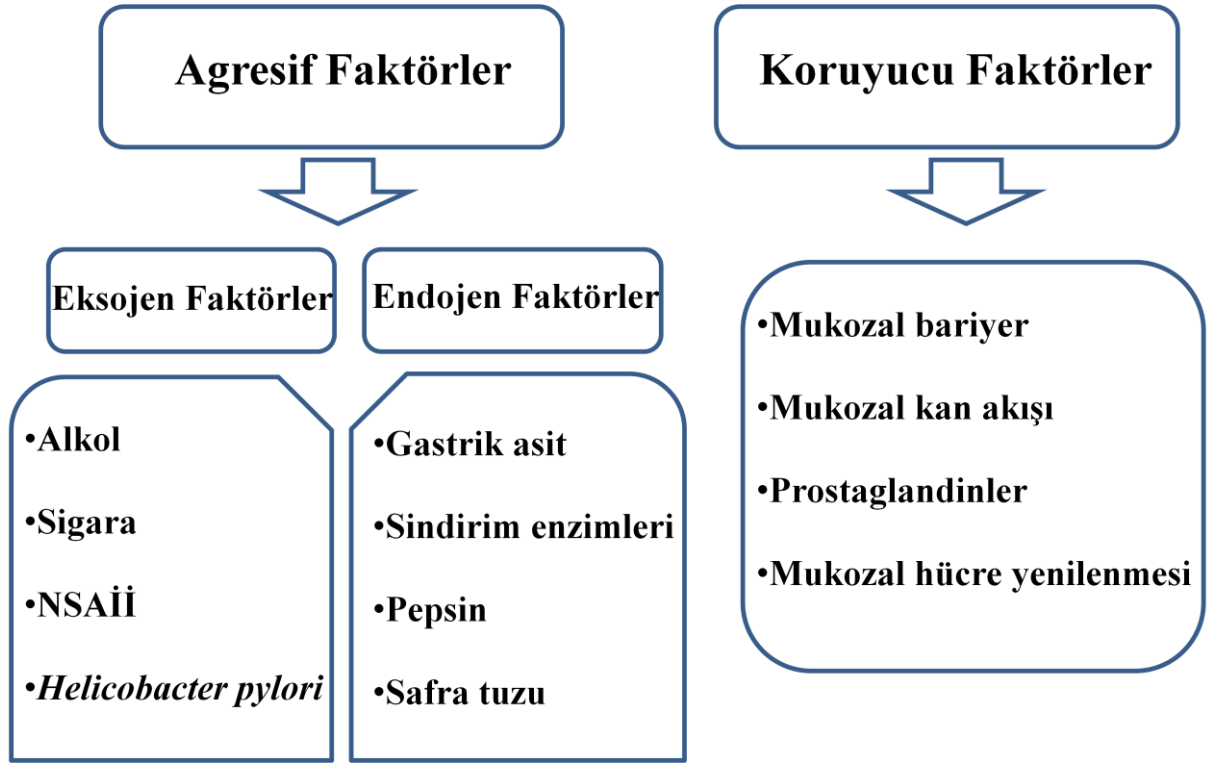
**Keywords:** Comet assay, gastric ulcer, oleuropein, oxidative stres.

# 1. GİRİŞ

Mukozal hasarla indüklenen ülserler, Birleşik Devletlerde yaygın bir sindirim hastalığıdır ve her yıl gastrointestinal (GI) ülser tanısı alan yaklaşık 500.000 kişi tespit edilmektedir (Cheng ve ark, 2013, Smith ve ark. 2013). GI mukoza, ksenobiyotiklere karşı ilk koruyucu bariyer sağlar; ancak toksik maddeler tarafından kolayca hasar görür. Ciddi ülserasyon, kanama ve hatta perforasyona neden olabilir. Gastrik ülserlerin patofizyolojisi, agresif ve koruyucu faktörler arasındaki dengesizlik olarak tasvir edilmiştir. Sık görülen endojen agresif faktörler arasında safra tuzları, gastrik asit ve pepsin bulunurken, eksojen agresif faktörler arasında alkol tüketimi, *Helicobacter pylori* enfeksiyonu ve nonsteroid antiinflamatuvar ilaçlar (NSAİİ) bulunmaktadır. Endojen agresif faktörlere karşı endojen koruyucu faktörler ise mukozal kan akımı, mukozal hücrelerin proliferasyonu ve prostaglandinler (PG) olarak belirtilebilir (Slomiany ve ark, 2000; Musumba ve ark, 2009) (Şekil 1).

Aspirin, diklofenak, indometazin, naproksen ve ketoprofen dahil olmak üzere NSAİİ'lerin hepsi, romatizmal artrit akut ve kronik ağrılarını kontrol etmek ve anti-inflamatuvar ilaçlar olarak ödemi hafifletmek için kullanılabilir. Ancak, bu ilaçların kullanımları klinik aşamada GI mukozada oksidatif hasara neden olabilir (Musumba ve ark. 2009). Gastrik ülserler gibi mide hastalıklarının mukozadaki lipid peroksidasyona (LPO) ve oksidatif hasara bağlı olabileceği bildirilmiştir (Van der Vliet ve Bast, 1992). GI ülserlerde reaktif oksijen türlerini (ROT) azaltmak önemlidir; çünkü ROT, lipidler, proteinler ve DNA gibi biyolojik moleküllere oksidatif hasar verebilir (Cheng ve ark, 2017).

GI mukozasında LPO ve oksidatif hasarın görülmesi, bağırsak hastalıkları, kronik intestinal inflamasyon veya mide ülserleri ile ilişkilidir (Indo ve ark, 2015; Kuo ve ark, 2015). Fitokimyasallar, ROT'nin temizlemesi, reaktif karbonil türlerinin yakalanması (RKT) ve metal iyonlarının kenetlenmesi de dahil olmak üzere çoklu biyo-fonksiyonel aktivitelere sahiptir (Antonella Saija, 2000). Doğal antioksidanların besin ile birlikte alımı, yaşam sistemlerinde oksidatif stresle ilişkili hastalık riskini azaltabilir. Bu nedenle, doğal gıdalardan oksijen radikal toplayıcıların ve antioksidan takviyelerinin kullanılması, oksidatif stres altında doku hasarının önlenmesi için etkili ve potansiyel bir terapötik strateji olabilir (Cheng ve ark, 2017).



Şekil 1. Ülserle ilişkili koruyucu ve hasar verici faktörler (Cheng ve ark, 2017).

## 2. GENEL BİLGİLER

### 2.1. Anatomi

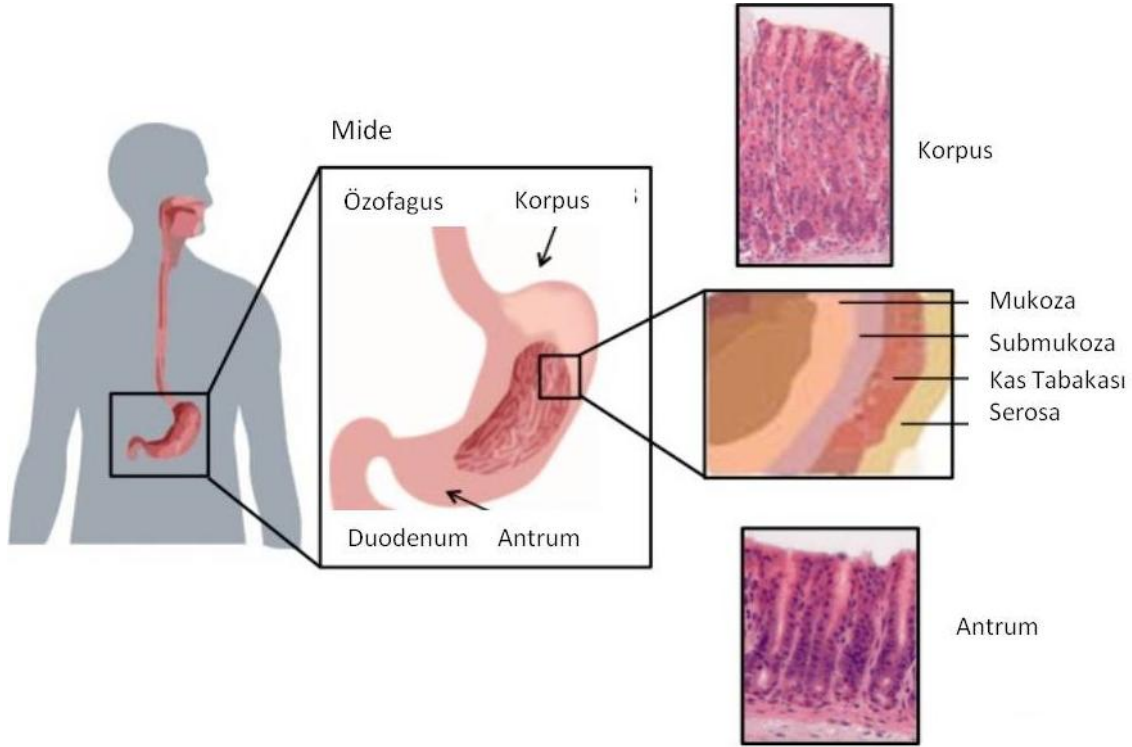
İnsan midesi gastrointestinal sistem, özofagus ve ince bağırsak arasında yer alır. İnsan midesi dört anatomik bölgeye ayrılmıştır: (1) alt özofagus sfinkterinin altında yer alan kardias; (2) midenin üst eğriliğinden oluşan fundus; (3) en büyük bölüm ve merkezi bölgede bulunan korpus ve (4) midenin alt bölgesinden oluşan antrumpilor sfinkteri. Histolojik olarak mide, mukoza, submukoza, muskularis eksterna ve serosa tabakalarından; mukozada epitel ve lamina propria olarak bilinen gevşek bağ dokusu tabakasından oluşur (Resim 1).

Gastrik epitelyum, tek bir hücre katmanından oluşan sütunlu yapıdadır ve lümeni mide duvarından ayırır. Mikroskopik olarak bu sütun epitel, glandüler bir yapıda organize edilmiştir. Bu mide bezleri lümenenden serosaya kadar üç ana bölgeye ayrılır: (1) yüzey, (2) boyun veya isthmus ve (3) taban. Mide bezleri anatomik yapılarına bağlı benzersiz fonksiyonlara hizmet eden özel hücre tiplerinden oluşur. Gastrik epitelyum, mide bezinin en üst bölgesinde yer alan yüzey tarafından üretilen kalın mukusla kaplıdır. Mukoz boyun hücreleri, mide bezinin isthmusu içinde bulunur ve yüzey mukoza çukur hücreleri gibi mukus ve bikarbonat salgılayarak zararlı sindirim enzimlerinden ve mide asidinden mideyi korur (Choi ve ark, 2014).

Sıçan midesinde fundus ve mide gövdesi gastrik bezleri parietal hücreleri içerir. Bu hücreler gastrik asidin salgılanmasından sorumludur ve isthmus bölgesinde çoğunluktadırlar. Enterokromaffin benzeri hücreler gibi endokrin hücreleri ve zimojen salgılayan baş hücreler, fundus ve mide gövde bezlerinin tabanında yer alır. İnsan midesinde ise parietal hücrelerin % 95'i mide gövdesi boyunca bulunan bezlere dağılmıştır (Choi ve ark, 2014).

Sıçanlarda antral gastrik bezler, mukus hücreleri, gastrin salgılayan G-hücreleri ve somatostatin üreten D-hücrelerinden oluşur. Sıçanlarda antral bezler G hücrelerinin varlığıyla tanımlanırken, fundus benzersiz bir şekilde parietal hücrelerden oluşur. İnsanlarda, midenin anatomik bölgeleri en iyi şekilde midenin gövdesinde ghrelin ekspresyonu ve antrum içinde gastrin ekspresyonu şeklinde tanımlanır. Midenin anatomik bölgelerinde özel gastrik hücre tiplerinin konumu ile birlikte kök hücrelerin lokasyonu fundus ve antrum arasında farklılığı

gösterir. Bu anatomik ve hücreye özgü farklılıklar homeostazı düzenleyen benzersiz fonksiyonlarla sonuçlanır (Karam ve Leblond, 1993).



**Resim 1.** Mide anatomisi mide korpus ve antrum olmak üzere iki primer bölgeden oluşur (Karam ve Leblond, 1993).

## 2.2. Gastrik Mukozal Yaralanma ve Oksidatif Stres

Özofagus, gastrik ve bağırsak mukozasının sürekli olarak iç ve dış oksidanlara maruz kalması nedeniyle GI sistem ROT'ü üretir (Hiraishi ve ark, 1994). Bu nedenle, GI sistem ROT için oldukça duyarlıdır. Çünkü bu ROT'lerin oluşumu DNA'ya zarar verip mutasyonlar üreterek hem hastalık hem de kanser üretebilir (Farinati ve ark, 1998). Oral yolla alınan ilaçlar ve patojenler, oksidatif strese katkıda bulunan inflamatuvar hücre sitokin üreticilerini aktive ederek inflamasyona neden olur. Gastroduodenal ülserlerin, GI malignitelerin ve inflamatuvar bağırsak hastalığı (IBH) gibi çeşitli GI patolojik koşulların oksidatif stresle derin ilişkili olduğu görünmektedir. Ayrıca, çeşitli GI hastalıklarda da altta yatan inflamasyon ROT ile ilişkilendirilmiştir (Phull ve ark, 1995). Dahası, ROT fazlalığı, inflamasyona neden olan polimorfonükleer nötrofilleri uyarır veya aktive eder ve dolayısıyla dokunun daha da hasar görmesini sağlar (Bhattacharyya ve ark, 2014).



Özofagus, gastrik asit ve safra tuzları ROT'nin artışa neden olan reflüden dolayı inflamasyon (özofajit) ile ilişkilendirilir ve antioksidan savunmaları azalırken ROT ile uyarılabilir gen ekspresyonunda artışa neden olur (Bhattacharyya ve ark, 2014). Gastroözofajial yolda asit ve safra ile uzun süreli temas özofajial epitelde hasara neden olur ve inflamasyonu indükler. Bu durum Barrett özofagusu ve özofagus adenokarsinomasına neden olan özofagusta erozyon veya ülserasyona yol açar (Song ve ark. 2007). Ayrıca, Barrett özofagusta lipid peroksidasyonu, NO ve HOCl üretimi artar (Wilson ve ark. 1998). Öte yandan, süperoksit dismutazın (SOD) sıçanlarda Barrett özofagusu ve adenokarsinoma gelişimini önlediği için ROT'leri süpürücü ajanlar özofageal mukozal hasarı azaltabilir; Ayrıca  $\alpha$ -tokoferol (E vitamini) takviyesi özofagus adenokarsinomasının sıçanlarda ilerlemesini azaltabilir (Piazuelo ve ark, 2005).

Midede ROT birikimine katkıda bulunan çeşitli faktörler vardır. Antioksidan SOD enziminin ve antioksidan vitamin alımının, vitamin C ve E'nin eksikliği gastroduodenal inflamatuvar hastalıklarla ilişkili ROT'nin birikimine neden olur (O'Connor ve ark, 1989; Naito ve ark, 1992).

Gastritin bir diğer nedeni eksojen faktörlerin katılımıyla bağlantılı olarak  $H_2O_2$ 'nin yanı sıra süperoksit ve hidroksil anyonları içeren iskemik hasardır. Bu bağlamda sigara, nötrofillerde miyeloperoksidaz (MPO) aktivitesini arttırmaktadır. Bu durum gastrik hasarı tetiklemektedir. Apoptoz ve oksidatif hasar, hücre proliferasyonunun durdurulmasına, dolayısıyla gastrik mukozadaki anjiyojenezin azalmasına neden olabilir (Maity ve ark, 2003).

Gram-negatif basil *Helicobacter pylori* (*H. pylori*) ile yapılan enfeksiyonun, gastrit, peptik ülser ve IBH gelişiminde önemli bir rol oynadığı genel olarak kabul edilmektedir. Bu organizma, duodenal ülser vakalarının yaklaşık %95'inde ve dünya genelinde %70'e kadar mide ülserinde hali hazırda mevcuttur (Ford ve ark, 2016). Mide mukozasındaki fagositik lökositler, infiltre nötrofiller ve/veya makrofajlar/monositler akut evre enfeksiyonunda üretilen inflamasyon sırasında büyük miktarda ROT üretirler.

Duodenal ülserli hastalardan izole edilen *H. pylori* suşları, gastrit ile ilişkili suşlar olarak düşünülenlerden daha fazla nötrofil aktivasyonuna neden olur (Danese ve ark, 2001). Gastrik epiteliyal çukur hücreleriyle bağlantılı olan bu stromal aynı zamanda fagositik olmayan nikotinamid adenin dinükleotit fosfat (NADPH) oksidazı aktive ederek ROT üretir. Duodenal ülserli hastalardan alınan mukozal numunelerde, kontrol mukoza örneklerine kıyasla daha yüksek bir ROT oranına sahip olduğu, bakteri yükü ile korele olarak daha büyük gastrik ROT üretimi gösterdikleri ve vitamin E ve C seviyelerinde belirgin bir azalma olduğu gösterilmiştir (Davies ve ark, 1992).

Oksidan ve antioksidan ortamlar arasındaki denge hastalığın ilerlemesini ve iyileşme derecesini düzenler (Davies ve ark, 1992). Bu nedenle, bu bölümde oksidatif stres ile gastrik hasar arasında mevcut olduğu bilinen ilişkilere odaklanılacaktır.

### 2.3. Gastrik Hasarın Oluşumunda Oksidatif Stres

ROT'leri, hücresele seviyede bulunan proteinler, lipitler, karbonhidratlar ve nükleik asitlerle çok reaktif olan, eşleşmemiş kararsız elektronları içeren, oksijen merkezli küçük moleküller şeklinde moleküler oksijen kullanan, hücresele solunum ve enzimatik reaksiyonlar tarafından üretilir.

ROT etkileşimleri, hedef molekülleri geri dönüşümsüz olarak etkisiz hale getirebilir ve biriken hücre içi ROT nedeniyle antioksidanların hücre içi seviyelerini de etkiler. Reaktif araçlarını hızla uzaklaştıracak mekanizma ile ROT arasında bir denge vardır ve bu denge bozulabilir. ROT eliminasyonunda rol alan koruyucu mekanizmalar arasında, bu türlerin zararlı etkilerinden kaçınmak için SOD, glutatyon (GSH) peroksidaz ve katalaz (CAT) bulunmaktadır (Kulkarni ve ark, 2007; Kekec ve ark, 2009). ROT ultraviyole radyasyon, sigara, alkol, nonsteroid antiinflatuar ilaçlar, iskemik-reperfüzyon hasarı, kronik enfeksiyonlar ve inflamatuar bozukluklar gibi çok sayıda egzogen ve endojen faktöre yanıt olarak üretilmektedir (Bhattacharyya ve ark, 2014). Hücre içi kaynaklar arasında (Pritchard ve ark, 2001; Balaban ve ark, 2005), mitokondriyal elektron transportu çoğu memeli hücresinde ROT için en önemli üretim bölgesidir (Poyton ve ark, 2009). ROT üreten kimyasal reaksiyonları katalizleyen enzimler; peroksidazlar, NADPH oksidaz, NADPH oksidaz izoformları (NOX), XO, lipoksigenazlar, glikoz oksidaz, miyeloperoksidaz, nitrik oksit sentaz (NOS) ve siklooksijenazlardır (COXs) (Kulkarni ve ark, 2007; Swindle ve Metcalfe, 2007).

Moleküler azot aynı zamanda nitrik oksit (NO), azot dioksit (NO<sub>2</sub>) ve reaktif azot türleri (RAT) olarak da bilinen peroksinitrit (ONOO<sub>2</sub>) ve azot trioksit (N<sub>2</sub>O<sub>3</sub>) gibi radikal olmayan bileşikler radikal reaktif bileşikler üretebilir. Bu serbest radikaller, dış elektron yörüngesindeki eşleşmemiş elektronların varlığı nedeniyle dengesizdirler ve günümüzde hem oksidatif hem de nitrosatif stres etyolojisinde çok çeşitli hastalık süreçlerinde rol oynamaktadırlar (Kulkarni ve ark, 2007; Swindle ve Metcalfe, 2007).

GI mukozasındaki birçok hücre tipi normal fizyolojinin bir parçası olarak ROT üretir. Mukozanın sağladığı koruyucu bariyere rağmen, yutulan maddeler ve mikrobik patojenler, epitelyum ve bağışıklık / inflamatuvar hücreleri içeren oksidatif yaralanma ve GI inflamatuvar yanıtları indükleyebilir. Peptik ülser, GI kanser ve IBH de dahil olmak üzere çeşitli GI hastalıklarının patogenezi kısmen oksidatif strese bağlıdır (Bhattacharyya ve ark, 2014). Oksijen radikallerinin, membran yapısında bulunan fosfolipitlerdeki çoklu doymamış yağ asitlerinin peroksidasyonu yoluyla doğrudan hücre zarlarına zarar verebileceği düşünülmektedir. Bu durum, lizozomlar ve mitokondri gibi organel içeriğinin salınmasına neden olabilir. GI mukozasında serbest radikaller tarafından oluşan hasarlanma, yüzeysel mukoza düzeyinde olduğu görülmektedir; bu hasar kısa iskemi dönemlerinden sonra tespit edilir ve ROT üretimini bloke ederek tersine çevrilir (Parks ve ark, 1982).

GI hastalıklarında, aşırı ROT seviyeleri, hücre iskelet proteinleri de dahil olmak üzere hücre proteinlere zarar verir ve inflamasyona katkıda bulunan mukozal bariyeri bozar. Dahası, aşırı ROT, polimorfonükleer lökositleri uyararak iltihabı indükler ve böylece dokuya daha fazla zarar verir (Banan ve ark, 1999; Bhattacharyya ve ark, 2014).

#### **2.4. Gastrik Mukozada ROT Oluşumuna Katılan Mekanizmalar**

Genel olarak, hipoksantin/XO ve NADPH oksidaz sistemlerinin, GI sisteminde ROT üreten ana enzimatik reaksiyonlar olduğu kabul edilmektedir. Mide mukozası, yüksek sayıda hipoksantin konsantrasyonuna sahiptir ve bu da çeşitli fagositik hücrelerle birlikte büyük miktarda O<sub>2</sub> üretebilir. Örneğin, allopurinol ve SOD kullanıldığında hemorajik şoka bağlı gastrik lezyonlara karşı önemli koruma sağlanmış ve hemorajik şokta ROT kaynağı olarak hipoksantin ve XO'nun rolünü kanıtlamıştır (Hannah M. Martin 2004; Sasaki ve Joh, 2007). Fagositik NADPH oksidaz (NOX2 / gp91phox) ve homologları (NOX ailesi), özellikle de *H. pylori* kaynaklı gastrik inflamasyon, IBH ve tümör gelişiminde GI patolojilerinde önemli rol oynamaktadır. İskemi sırasında, XO aktivitesi yoluyla ksantin üretimi, GI sistemde iskemi / reperfüzyon atakları sırasında ortaya çıkan, süperoksit anyonları ve hidrojen peroksit üreten antioksidan enzimlerin kaybına paraleldir; İkincisi mide hasarında önemli bir faktör oluşturmaktadır (Hannah M. Martin, 2004; Sasaki ve Joh, 2007).

Öte yandan, NO ara maddeleri, DNA, RNA, proteinler ve lipidler gibi önemli biyolojik makro moleküllerin nitrasyonuna ve nitrozasyonuna neden olmakta ve böylece işlevlerini

değiştirmektedir (Kaneko ve ark, 2008). Ancak NO aynı zamanda mide mukozasının normal işlevlerinin korunması ve bütünlüğünün yanı sıra mide mukozal kan akışının, epitelyal salınımın ve bariyer fonksiyonunun kontrol edilmesiyle mide mukozasında savunmaya dahil olduğu için ikili bir role sahiptir. Bununla birlikte, aşırı NO zararlı etkilere sahip olabilir ve kronik ülseratif kolit ve peptik ülserde etyolojik bir faktör olarak görülebilir (Rachmilewitz ve ark, 1994; Barrachina ve ark, 2001).

## 2.5. Gastrik Mukozada ROT Oluşumuna Katılan Faktörler

Gastrointestinal sistemde oksidatif stres oluşturan çok sayıda harici tetikleyici vardır. Örneğin, radyasyonla indüklenen hücre ölümleri, radyasyona bağlı sendromların gelişiminde kritik bir faktör olabilecek ROT'ni indükleyebilir (Clemens ve ark, 1990). Benzer şekilde, kinonlar gibi çeşitli kimyasal maddeler, arsenik, cıva, krom ve kadmiyum gibi ağır metaller; organik çözücüler; böcek ilaçları gastrik mukoza için ROT'nin yaygın eksojen kaynaklarıdır (Bolton ve ark, 2000, Bhattacharyya ve ark, 2014). Tütün kullanımı peptik ülserler, özofageal reflü hastalığı, Barrett özofagusu, gastrik kardiyak ve distal bağırsakta karsinom gibi çeşitli GI hastalıklarıyla ilişkilidir. Sıçan özofagusu ve akciğerinde N-nitrosoornikotin ve 4-(metilnitrosamino)-1-(3-piridil)-1-bütanonun güçlü gastro karsinojenik etkileri bilinmektedir (O'Connor ve ark, 2010; Vial ve ark, 2010; Cook ve ark, 2012).

Kemoterapötik ajanlar (kanser kemoterapisi), birçok toksik ikincil etkilere neden olan ROT'nin diğer kaynağıdır; indüklenen GI toksisitesinin sonucu besinlerin emiliminde bir azalma olmaktadır (Bhattacharyya ve ark, 2014). ROT, aynı zamanda, ibuprofen, naproksen ve aspirin gibi antipiretik, analjezik nonsteroidal antiinflamatuvar ilaçlar (NSAİİ) tarafından üretilir. Bu bileşiklerin eylemleri, COX'un seçici olmayan inhibisyonunu içerir ve böylece PGE2 oluşumunu bloke eder (Rainsford, 2007). NSAİİ'ler tarafından gastrik yaralanmalar mide vasküler endotelinde nötrofillerin bir araya toplanması ile oluşur. Bu durum, sıçanlarda NSAİİ tedavisiyle ilişkili ROT üretimi ve mukozal hasara neden olabilir (Abdel-Tawab ve ark, 2009).

Nitrat, insanlar için faydalı ve tehlikeli olmak üzere ikili bir etkiye sahiptir. Nitrat gastrik, böbrek hastalığı ve metabolik bozukluğu olan hastalarda olumlu etkiler göstermiştir (Habermeier ve ark, 2015). İnsan vücuduna, nitrat besin yoluyla alınır ve vücudun kendisi için tehlikeli değildir. Ancak nitrat nitrite dönüşürse bir risk faktörü haline gelir. Nitritler ya

mikrobik aktivite ya da gastrik sıvı gibi asidik bir ortamda oksijen ve / veya ROT varlığında nitrosil peroksite ve/veya buna tekabül eden oksidatif/nitrosatif hasara katılan radikal/iyonik ara maddeler gibi ikincil moleküller üreten NO'ya dönüşür. Bununla birlikte, NO'dan türetilen moleküllerin biyolojik aktiviteleri araştırılmaktadır. Örneğin NO, tansiyon üzerine farmakolojik etkiler içerebilir, inflamasyon ve oksidatif stres süreçlerine katılabilir ve yüksek kanserojenik potansiyele sahip olan N-nitrozo bileşiklerinin endojen formasyonuna neden olabilir (Habermeyer ve ark, 2015). NO, kendi başına bir N-nitrozolan ajan değildir, ancak hızla peroksinitrit, nitrozaminler veya nitrosüreye dönüştürülebilir. Kemiriciler ve maymunlarda sadece N-nitrosoureasın beyin tümörlerine neden olabileceği, buna karşılık N-nitrozaminlerin beyin haricinde çeşitli organlarda kansere neden olduğu bildirilmiştir (Dietrich ve ark, 2005).

Buna ek olarak, makro besin maddeleri ve/veya mikro besinler de ROT üretebilir. Bunlar demir ve bakır ile yapılan Fenton reaksiyonu sonucu da üretilir. Bu reaktif türler, lipid peroksidasyonuna ve oksidatif strese neden olurken kanser ve inflamasyon için bir risk faktörüdür (Fraga ve Oteiza, 2002). İşlenmiş gıdalardaki trans-yağ asitleri de ROT üretir. Fenol içeren bitkilerdeki gıdalar vücuttaki oksidanları artırır, yüksek konsantrasyonda etanol ise doğrudan GI yolunun mukoza tabakasına zarar verebilir (Hernandez-Munoz ve ark, 2000, Zapolska-Downar ve ark, 2005).

## **2.6. Gastrik Mukozal Hasarında Oksidatif Stresin Hücre Proliferasyonu ve Apoptozis Dengesindeki Rolü**

Daha önce de belirtildiği gibi, ROT hücrede ters işlevlere sahiptir. Hücre hasarına katılırlar, ancak süperoksit, hidrojen peroksit veya NO gibi bazı ROT'leri, hücre çoğalması, farklılaşması, yaşlanması ve apoptoz gibi çeşitli fizyolojik hücresel işlemleri modüle ederek hücre sinyallemede gerekli olabileceğini gösteren kanıtlar bulunmaktadır. Düşük ROT seviyelerine maruz kalma, fibroblastlar ve endotel hücreleri de dahil olmak üzere birçok memeli hücrelerinin büyüme tepkisini artırabilir. Tersine, ROT antioksidanları veya ROT süpürücüleri, fibroblastlarda, düz kas hücrelerinde, epitelyal hücrelerde ve kanser hücre hatlarında normal hücre proliferasyonunu baskılamaktadır. Bu sonuçlar, tüm ROT'nin uzaklaştırılmasının hücreler için avantajlı olmadığını ileri sürmektedir (Wang ve ark, 2003; Shi M, 2004).

Sıçanlarda etanol ile indüklenen bir gastrit modelinde, mide hasarı sırasında serbest radikallerde ve lipid peroksidasyon seviyelerinde bir artış tespit edilmiştir. Ancak, iyileşme periyodu sırasında mukozal plazma zarlarında ikinci bir lipid peroksidasyonu artışı, hücre proliferasyonunun hızıyla uyumlu olduğu bulunmuştur. Yüksek doz  $\alpha$ - tokoferol, belirgin bir antioksidan etki göstermiş, hücre proliferasyonunu teşvik etmiş ve erken apoptozu engellemiştir. Hücre proliferasyonunun göstergeleri, apoptotik olaylar ile ters orantılıdır. E vitaminin uygulanması, hücre çekirdeği içindeki aktif siklin D1'in translokasyonunun etkilemesiyle apoptotik olaylar baskılanmıştır. Bu nedenle, lipoperoksidatif olayların zamanlaması ve büyüklüğü, in vivo hücre proliferasyonu ve apoptotik olayları senkronize etmektedir. Bu da sıkı bir şekilde kontrol edilen lipid peroksidasyon oranının, gastrik hasar sonrası hücre proliferasyonunun teşvik edilmesine katkıda bulunduğunu gösterir (Olguín-Martínez ve ark. 2006 ). Hem in vivo modellerde hem de in vitro hücre dizilerinde  $\alpha$ - tokoferol ile indüklenen hücre proliferasyonunun inhibisyonu  $\alpha$ - tokoferolün antioksidan özelliğinin bağımsız bir şekilde protein kinaz C- $\alpha$  izoformunun inhibisyonu ile ilişkili olduğu düşünülmektedir. Ancak,  $\alpha$ - tokoferolün hidrojen peroksit ve süperoksit anyonu gibi ROT'i ile aktive edilebilen transkripsiyonel faktör olan NF- $\kappa$ B'nin bağlanma aktivitesini azaltabileceği bildirilmiştir (Devaraj ve Jialal, 2005). Normal hücre fizyolojisi üzerindeki ROT etkileri hücre özgünlüğüne, kaynağına ve radikal türüne bağlı olabilir (Olguín-Martínez ve ark. 2006 ). Bu nedenle,  $\alpha$ - tokoferolün proliferatif etkileri, antioksidan özelliklerinden bağımsız olarak hücresel sinyal yolları üzerindeki etkisine dayandırılmasına rağmen, kronik sıçan gastrik ülser modelinde hücre proliferasyonu ile apoptozis arasındaki dengede oksidatif stresin rol oynadığını göstermektedir (Wang ve ark, 2003).

## **2.7. GI Mukozada NSAİİ'lerin İndüklediği Oksidatif Hasar ile Apoptozis, Anjiyogenez, Antioksidan Enzimler ve İnflamasyon Arasındaki İlişki**

Peptik ülserler, duodenal ve mide ülserlerinin de dahil olduğu çok faktörlü ve kompleks bir hastalıktır. Tıbbi gelişmeler olsa da, peptik ülserlerin yönetimi ve bunların komplikasyonları, hastalık için yüksek morbidite ve ölüm oranları ile önemli bir sorun olmaya devam etmektedir (Farzaei ve ark, 2015).

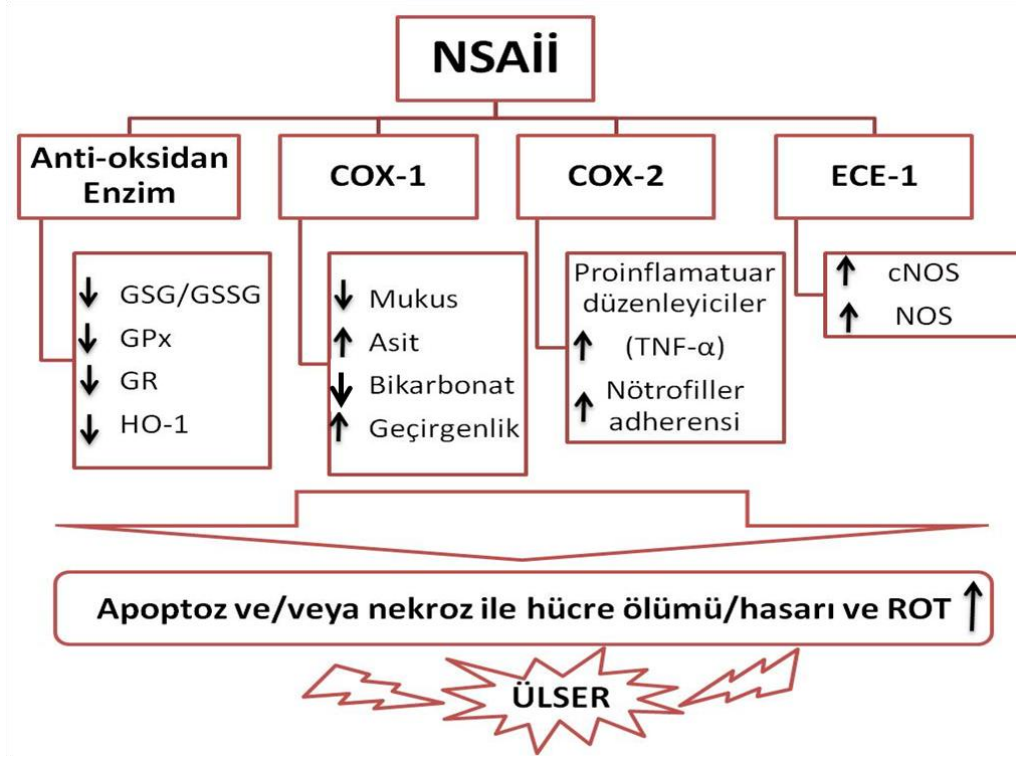
NSAİİ'ler klinik tıpta inflamasyonu, ateşi ve ağrıyı azaltmak için yaygın olarak kullanılmaktadır ve siklooksijenaz (COX) seçici olmayan inhibitörler ve COX-2 selektif inhibitörleri olmak üzere ikiye ayrılırlar. (Marjoribanks ve ark, 2015). Epidemiyolojik

çalışmalar, COX seçici olmayan NSAİİ'leri kullanan hastaların GI yolunda daha yüksek bir ülser riskine sahip olduklarını göstermektedir. Başlıca COX seçici olmayan inhibitörler arasında aspirin, diklofenak, indometasin, piroksikam, naproksen ve ketoprofen bulunmaktadır (Falcao Hde ve ark, 2013; Farzaei ve ark, 2015; Marjoribanks ve ark, 2015).

Seçici olmayan NSAİİ'lerin neden olduğu ülser, COX-2'nin, sitozolik fosfolipaz A2, lökotrien B4, 5-lipoksijenaz, PGE2, TNF-alfa, IL-1beta ve IL-6'nın inflamatuvar moleküllerini indükleyen ROT oluşumunu içeren çok yönlü bir işlemdir. Ayrıca, ROT'lar biyolojik makromoleküllere oksidatif hasar verebilir ve proteinler, lipidler ve mitokondriyal DNA ile reaksiyona girebilir. ROT'lar GI traktusundaki çeşitli apoptotik yolları etkileyerek hücrelerin ölümüne neden olur (Musumba ve ark, 2009; Cheng ve ark, 2013). NSAİİ'lerin alınması aynı zamanda anjiyogenezi azaltır, mukozal hücre restitüsyonu inhibe eder ve Şekil 2.2. ve Tablo 1' de gösterildiği gibi hücre dışı matris degradasyonunu teşvik eder. Dolayısıyla, GI yolundaki ROT seviyelerini düzenlemek önemlidir (Tarnawski ve Ahluwalia, 2012).

### **2.7.1. NSAİİ'ler GI Mukozada Apoptozisi İndüklemesi**

GI ülser ROT oluşumunu, hücre dışı matris yıkımını ve mitokondriyal hasarı içeren çok yönlü bir durumdur. Mitokondri, ROT homeostazında ve hücre sağkalımında önemli bir rol oynar. NSAİİ'in indüklediği ROT'nin, Bax, kaspaz-8, kaspaz-9 ve kaspaz-3 aktivitelerini içeren çeşitli sinyalleme kaskadlarını etkileyerek GI mukozal hücre apoptozuna neden olabileceğini bildirmiştir (Musumba ve ark. 2009) (Şekil 2). Bu nedenle, ROT seviyelerinin aşağı yönde düzenlenmesi NSAİİ ile uyarılan GI doku/hücre apoptozuna karşı en önemli sitoprotektif mekanizma olabilir. NSAİİ ile indüklenen apoptozisi etkili bir şekilde hedef alan tedaviler, hem mitokondri hem de kaspaz aracılı yolların inhibisyonunu gerektirmektedir (Chakraborty ve ark. 2012).



**Şekil 2.** NSAİİ ile indüklenen gastrointestinal ülserin mekanizmaları. Oksidatif stresin, siklooksijenaz-2'nin ve apoptozisin arttığı, prostaglandin, anjiyogenez, mukozal hücresel proliferasyonun ve yenilenmenin baskılandığı çeşitli NSAİİ ile indüklenen gastrointestinal ülser mekanizmaları mevcuttur (Chakraborty S, 2012).

### 2.7.2. Ülserasyonda Oksidatif Stres ve Antioksidan Enzimlerin Rolü

NSAİİ ile indüklenen LPO (malondialdehit, MDA), ve oksidatif stres GI mukozada ülserlere neden olabilir (Stancova ve ark, 2015). NSAİİ'lerin oral yoldan verilmesinin artmış laktat dehidrogenaz salınımı, mukozal LPO, DNA hasarı ve in vivo olarak mide mukus sekresyonunda azalma yolu ile GI oksidatif hasara neden olduğunu göstermiştir. Bu nedenle, GPx, GR, SOD ve Heme-oksijenaz-1 (HO-1) gibi antioksidan enzimlerin seviyelerinin artırılması, oksidatif strese bağlı GI ülserlerine karşı önemli bir tedavi mekanizması olabilir (Stancova ve ark, 2015).

Selenyum-bağımlı enzim GPx'in hidrojenperoksit atağına karşı bir bariyer olarak etki ettiği düşünülmektedir. Brigelius-Flohe, GI izoenziminin (GI-GPx) klasik enzimle ilişkili olduğunu ve ksenobiyotik metabolizmasından hidrojenperoksitlere karşı bir bariyer sağlayabileceğini göstermiştir. GR indirgenmiş GSH ve GSSG dengesinin sürdürülmesinden sorumlu bir enzimdir. GR aktivasyonu, organizmanın redoks durumunu koruyan GSH



konsantrasyonunun arttırılmasında önemli bir rol oynar. Bu nedenle, GSH/GSSG oranı oksidatif stres için bir endekstir. Ayrıca biyolojik sistemdeki toplam sülfidril gruplarının seviyeleri, ROT ve hücre içi redoksun antioksidan veya detoksifikasyonunun sağlanmasında önemlidir. Ketoprofenin sadece LPO ve ROT seviyelerini arttırmakla kalmayıp aynı zamanda GPx, GR ve total sülfidril grupları gibi in vitro hücre içi antioksidan düzeylerini de düşürdüğünü bildirmişlerdir (Cheng ve ark, 2013). Ayrıca, HO-1 ve SOD, ROT ve RKT'nin eliminasyonu için önemli antioksidan enzimlerdir ve insan vücudunda metal iyonu şelatlayıcıları olarak hareket edebilirler (Iloki-Assanga ve ark, 2015). HO-1 hem'in biliverdin ve karbonmonoksitde parçalanmasıyla GI hücrelerini oksidatif hasara karşı korur, bağırsakta ve midede ROT indüksiyonu sonrası inflamasyonu ve doku hasarını bastırır. Bazı çalışmalar indometazin, diklofenak, piroksikam ve ketoprofen gibi NSAİİ'lerin kullanımının GI mukozasındaki GPx, GR, SOD, CAT aktiviteleri ve GSH ve GSH/GSSG oranlarını azalttığını göstermektedir. Bu veriler, farmakolojik işlemlerin çeşitli yararlarını doğrularken nutrasötik uygulamalar için de yeni bakış açılarını desteklemektedir (Cheng ve ark, 2013; Chatterjee ve ark, 2014; Sinha ve ark, 2015).

### **2.7.3. Ülserasyonda PG'lerin COX Tarafından İnhibisyonu**

Astım, romatoid artrit ve hepatit gibi inflamatuvar hastalıklar, insanlarda önemli bir morbidite nedenidir. Kronik inflamasyon hakkındaki raporlar kanserin, kardiyovasküler ve nörodejeneratif hastalıkların gelişmesine yol açabileceğini göstermektedir. Araşidonik asidin prostanoidlere dönüşme hızı, iki COX enziminin, COX-1 ve COX-2'nin varlığına bağlıdır. COX-1, araşidonik asidi PG'lere dönüştürür. PG'ler güçlü vazodilatatörlerdir ve mide mukozasının korunması ve tamiri gibi neredeyse tüm yönlerini kontrol eder. COX-1 ve PG sentezinin inhibisyonunun ciddi GI hasarına neden olduğu gösterilmiştir. Sıçanlarda NSAİİ kaynaklı GI toksisitesinin, COX-1 inhibisyonunun ve gastrik mukozal lezyonlarda COX-2 üretiminin uyarılmasının bir kombinasyonundan kaynaklandığı bildirilmiştir. Ayrıca artmış COX-2 gen ekspresyonu, sıklıkla inflamatuvar yanıtlarla da ilişkili olduğu bulunmuştur (Adhikary ve ark, 2011; Duvillard ve ark, 2014).

### **2.8. Bakteriyel Enfeksiyonlar ve Gastrik Oksidatif Stres**

Mide suyuna bakteri bulaşması, midede asit üretiminin yetersiz olduğu durumlarda (hipo- veya achlorhydria) sık görülür. Bu gibi durumlarda nitrat indirgeyen

mikroorganizmalar bulunur. NO'dan türetilen reaktif azot türleri (RAT) potansiyel olarak zararlıdır. Ayrıca, bu reaktif türe bağlı DNA ve doku hasarının, mikrobiyal enfeksiyon esnasında artabileceği ileri sürülmüştür. Parazit veya virüslerin yanı sıra gastrit, hepatit ve kolit gibi inflamatuvar hastalıklar ile bakteriyel enfeksiyonlar, sırasıyla mide, karaciğer ve kolorektum kanserler için risk faktörleri olarak kabul edilmektedir (Liu ve ark, 2009; Epplein M, 2014).

### **2.8.1. *Helicobacter pylori* Enfeksiyonu ve Gastrik Hasar**

Mide kıvrımında *H. pylori*'nin varlığı esas olarak üreazdan amonyum üreterek mide asiditesini nötralize eden üreaz aktivitesinden kaynaklanmaktadır. Nitrozaminin, gerbil ve rhesus maymunlarında *H. pylori* ile ilişkili gastrik karsinogenezi destekleyebileceği belgelenmiştir. Fermente ve füme et diyetinin *H. pylori* ile ilişkili olduğu ve mide kanseri riskini arttırdığı gösterilmiştir. *H. pylori*, gastrik epitel hücrelerinde IL-8 sekresyonunu ve/veya ROT üretimini indükler. Ayrıca, bu faktörlerin her ikisinin de *H. pylori*'ye bağlı patolojide önemli bir rol oynadığı gösterilmiştir (Liu ve ark, 2009; Gobert AP ve ark. 2016; SF, 2016).

### **2.8.2. *Helicobacter pylori* ve NO**

*H. pylori* tarafından indüklenen hastalıklara, inflamatuvar süreçte yer alan hücrelerin infiltrasyonu, aktivasyonu ve devamlılığı aracılık eder. Gastrik epitelyal hücrelerinin ve makrofajların *H. pylori*'ye karşı iyi savunulamadığı durumlarda, epitelyal hücreleri L-arjinin'den NO oluşturan NOS'u aktive eder. NO sentezinde oluşan artış, konakçının bakteriyel enfeksiyonlara karşı savunmasında önemli bir rol oynamaktadır (Gobert AP. ve ark, 2016). *H. pylori* veya lipopolisakkaritleri insan makrofaj hücrelerinde NO üretimini arttırmamalarına rağmen, gastrik epitel hücrelerinin *H. pylori* ile enfekte edilmesinden sonra NOS2 mRNA sentezi gözlemlenmiştir (Assmann ve ark, 2001; Cho ve ark, 2010). *H. pylori* tarafından üretilen gastrit, gastrik bez epitel hücreleri tarafından artan 8-nitroguanin üretimi ile ilişkili olup, DNA'da G: C5A: T transversiyonunu kolaylaştırır ve bu nedenle potansiyel

olarak mutajeniktir ve *H. pylori*'den kaynaklanan apoptozis NO'ya bağlıdır. (Katsurahara ve ark, 2009; Angrisano ve ark, 2012).

Ancak *H. pylori* enfeksiyonunun arginaz-2-ornitin dekarboksilaz-spermin oksidaz metabolik yolağı aracılığıyla hidrojen peroksit üretimi ile neden olduğu apoptoz NO'e bağlı değildir. Bu nedenle, *H. pylori* tarafından indüklenen apoptozisdeki NO'in rolü farklılık gösterir. *H. pylori*, özellikle konakçı hücreler için L-arginin biyoyararlılığını azaltarak makrofajlar tarafından NO üretimini engellemektedir. *H. pylori* üreaz tarafından aktive edilen bir yolak boyunca miyeloid hücrelerde NOS2'nin eksprese edildiğine dair kanıt vardır (Chaturvedi ve ark, 2004). Bu durum konakçı tarafından, düşük bir endotoksik aktivite sergileyen oldukça bol miktarda bir bakteri proteinine cevap vermek için geliştirilmiş bir mekanizma olarak düşünülmektedir. Ayrıca *H. pylori*, NO ile mücadele için sınırlı savunma sistemine sahiptir. Bu nedenle eğer konakçıda NOS2 ekspresyonu ve NO üretimi engellenirse, bu durum *H. pylori* bakterilerinin hayatta kalmasını kolaylaştırır. *H. pylori* tarafından NO üretimini sınırlamak ve enfeksiyon süresini arttırmak için konakçadaki oksidatif stres ve karsinogenezi azaltmak bir çeşit evrim süreci olarak düşünülebilir (Falush ve ark, 2001).

## **2.9. Gastrik Mukozada Antioksidan Sistemler**

Düşük ve orta miktarlarda ROT, muhtelif fizyolojik süreçlerde faydalı etkilere sahiptir; ancak, antioksidan sistemler ile ilişkili ROT'un dengesiz üretimi, oksidatif doku hasarına neden olur. Antioksidan yolaklar ROT'un olumsuz etkilerini sınırlayabilir ve antioksidan reaksiyonlarını dengeleyebilir. Antioksidanlar, organizmada serbest radikalleri oksitleyerek uzaklaştırır ve sonuç olarak ROT fazlalığını engeller. Bu sistemler hem endojen hem de eksojen antioksidanlar ile enzimatik ve enzimatik olmayan mekanizmalarla gerçekleşir. GI yoldaki temel enzimatik antioksidanlar SOD, GSH peroksidaz, GSH-redüktaz ve CAT'dır. (Bhattacharyya ve ark, 2014).

### **2.9.1. Endojen Antioksidanlar**

SOD enziminin aktivitesi ile H<sub>2</sub>O<sub>2</sub>'nin neden olabileceği GI mukozal hasarlar ortadan kaldırılabılır. Bu enzimin aktivitesindeki azalma, mide ülseri üretirken, artan etkinliği

hastalarda ülser iyileşme sürecine katılmaktadır. Örneğin, gastrik adenokarsinoma ve skuamöz hücreli özofageal karsinom dokuları mukozal Mn-süperoksit dismutazın (Mn-SOD) ekspresyonunda artış göstermektedir. Ancak, Cu-Zn-süperoksit dismutaz aktivitesi kanser dokularında normal dokular ile karşılaştırıldığında daha düşüktür. Ancak bu değişiklikler patolojik veya değişen homeostazın bir yansımasının olup olmadığı açık değildir (Janssen ve ark, 2000).

H<sub>2</sub>O<sub>2</sub> metabolizması için diğer önemli bir yolak ise oksidan formdaki GSSG'ı indirgenmiş GSH formuna dönüştüren GSH peroksidaz aktivasyonudur. Bu işlem sırasında H<sub>2</sub>O<sub>2</sub> H<sub>2</sub>O'ya, lipidperoksitler de uygun formda stabil alkollere indirgenirler. GSH peroksidaz reaksiyonu, pentoz fosfat yolağından üretilen NADPH'ı kullanarak ve GSSG'ı indirgeyerek GSH seviyesini düzenleyen GSH redüktaz ile ilişkilidir. Güçlü bir antioksidan savunma sistemi olarak GSH redoks döngüsü çeşitli tümör hücrelerinde ve endotel hücrelerinde tanımlanmıştır. GSH redüktaz inhibisyonu, GSH içeriğinin tükenmesi ve mide mukoza hücrelerindeki GSH biyosentezinin engellenmesi gibi bozulmalar, gastrik dokusunu H<sub>2</sub>O<sub>2</sub> aracılı oksidan hasarına daha duyarlı hale getirir. Portal hipertansif fare gastropatisi ile indüklenen gastrik hasar sırasında, antioksidan savunma enzimleri, SOD, GSH peroksidaz, CAT ve GSH düzeylerinin azaldığı bulunmuştur. Buna ek olarak, gastrik mukozaya absolut etanol uygulandığında GSH seviyelerinin düştüğü, buna karşılık seyreltilmiş alkol uygulandığında GI antioksidan kapasitesinin (GSH ve SOD) arttığı gözlemlenmiştir. Bu sonuçlar düşük doz etanolün sitoprotektif etkisiyle ilişkilendirilmiştir (Kaur ve ark, 2000; Matthews ve ark, 2006).

Klinik uygulamada mide adenokarsinoması, kanserli olmayan hücelere kıyasla daha yüksek Mn-SOD ekspresyonu gösterir. Bu patolojik durumda GSH peroksidaz, SOD ve GSH redüktaz aktivitelerinin yanı sıra yüksek düzeyde malondialdehit bulunmuştur. Ayrıca sıçanların kanındaki SOD aktivite seviyesi değişmeden kalırken kadmiyuma bağlı lipidperoksit seviyesi zararlı uyarılara karşı gastrik mukozanın duyarlılığının artmasında rol oynar. Hücrelerde farklı seviyelerdeki antioksidan SOD enzimi, farklı malignite tiplerini uyararak metabolik kargaşaya neden olabilmektedir (Verma ve ark, 2014).

Her bir hücresel türe ait CAT hücresel aktivitesi, enzimin H<sub>2</sub>O<sub>2</sub>'yi etkili bir şekilde detoksifiye edip etmediğini belirleyebilir. Bununla birlikte H<sub>2</sub>O<sub>2</sub>, gastrik hücrelerdeki bir oksidatif olay zincirine, tercihen GSH redoks döngüsüyle metabolize edilebilen toksik lipid peroksitlerin oluşması sonucu başlayabilir. Kolorektal kanser, gastrik adenokarsinoma ve *H. pylori* ile enfekte midede düşük CAT aktivitesi bildirilmiştir (Bhattacharyya ve ark, 2014). İlginç bir şekilde *H. pylori*, kendi katalazını (CatA) kullanarak nötrofiller tarafından üretilen

H<sub>2</sub>O<sub>2</sub>'yi uzaklaştırabilmektedir. *H. pylori*'nin kendi katalazı dışarıdan gelen ROT/RAT saldırısına karşı bir savunma mekanizması olarak hareket edebilir. Ayrıca, indometazin kullanımı gastrik ülserasyona neden olur ve daha düşük bir GSH konsantrasyonu ve CAT ile ilişkili olarak lipid peroksidasyonunu arttırır (Handa ve ark, 2011; Kwiecien ve ark, 2014).

Gastrik kan akışı farklı mekanizmalarla düzenlenir. NO, gastrik mukoza bütünlüğünün korunmasında temel teşkil eden gastrik mukozanın vazodilatasyonunu teşvik eden düzenleyici bir faktördür. NO'nun inhibisyonuna şiddetli akut gastrik mukozal lezyon eşlik eder ve kronik gastrik ülserlerin iyileşmesini geciktirir. Bununla birlikte NO, mide mukozal yaralanmalarında hem sitoprotektif hem de sitotoksik işlevler gösterir. Gastrik dokulardaki NO'nun endojen formu, etanol ile indüklenen hemorajik hasarın iyileştirilmesine ve mide mukozal bütünlüğünün korunmasına katkıda bulunur (Sugata ve ark, 2003; Kwiecien ve ark, 2014).

HO'nun biyolojik önemi, heme katabolizmasında hız sınırlayıcı enzim fonksiyonuyla ilişkilidir. IL-1, TNF- $\alpha$ , LPS, ROT ve RAT gibi inflamatuvar mediatörlerin in vitro ortamda HO-1'i yukarı yönde düzenleyebildiği bildirilmiştir. GI doku ve hücrelerinde HO-1 aktivitesinin indüklenmesinin gastrik inflamasyonu, doku nötrofil aktivasyonunu ve proinflamatuvar sitokinlerin ekspresyonunu azalttığı için hastalığın sitoproteksiyonu ve iyileştirilmesi için kritik olduğu ileri sürülmüştür. Ayrıca, nükleer faktör2'nin (Nrf2) aktivasyonu, apoptozu inhibe ederek gastrik mukozayı koruyan HO-1'in yukarı yönde düzenlenmesini sağlar (Kwiecien ve ark, 2014).

Melatonin memelilerin pineal bezinde, retina, lenfositler, GI yol ve kemik iliğinde serotoninden sentezlenen bir hormondur. GI yolunun salgı, hareketlilik, sindirim ve besin maddelerinin emilimi gibi birçok fizyolojik işlevin yanında antioksidan özellik olarak da önemli bir rol oynar. Böylece, melatonin GI bütünlüğünün, gastro-korumanın ve ülser iyileşmesinin korunmasına katkıda bulunur. Dahası bu molekül mide mukozasındaki oksijeni ve lipid peroksidasyonunu inhibe eden sitotoksitenin yanı sıra, ROT'u baskılar, gastrik kan akışını indükler ve nötrofille indüklenen sızıntıyı azaltır. Ancak, melatoninin sindirim sisteminin işleyiş mekanizmasındaki rolünün ve bunun mukozal strese karşı gastro-korumaya katkısının açıklanabilmesi için yeni çalışmalara ihtiyaç duyulmaktadır (Jaworek J, 2005; Brzozowska I, 2014).

## 2.10. Gastrik Asit Sekresyonu

Gastrin, gastrokolik refleksin aracılık etmediği mide motilitesinin düzenlenmesinde önemli bir rol oynamaktadır. Hem domuz gastrini hem de sentetik gastrin kardiyak sfinkteri uyarır, sesi yükseltir ve geri akışa karşı direnci arttırır, aynı zamanda sfinkterin direncini arttırdığı bilinen asit sekresyonunu uyarır. Ancak, gastrin etkileri sekretuvar uyarımdan bağımsız görünmektedir (Misiewicz ve ark, 1969).

İnsülin, gastrin, elektriksel uyarı ve histamin tarafından aktive edilen gastrik asit sekresyonu boyunca gastrik bezin lümenine bitişik hücre yüzey zarının belirgin bir amplifikasyonu vardır. İnsan gastrik biyopsilerinin antihuman gastrini kullanan dolaylı immünofloresan tekniği ile incelenmesi, morfolojik, sitokimyasal ve elektron mikroskopik çalışmalarda gözlemlenen gastrin salgılayan (G) hücrelerin dağılımının ve sayısının değişkenliğini doğrulamaktadır. Sekonder hipersekresyonu olan olgularda derin bir G-hücre hiperplazisi gözlenir. Bu vakalarda pentagastrin hem normal mide mukozasından hem de gastrit mukozasından neredeyse maksimum HCl yanıtı verir (Pearse ve Bussolati, 1970).

Artmış bazal histamin oluşturma kapasitesi HCl salınımını uyarıcı olaylar dizisinin tamamlayıcı bir parçası olduğu için histidin dekarboksilaz aktivitesine belirgin bir fonksiyonel önem verilir. Gastrik mukozada hücre yenilenmesi ve protein sentezinin özellikle salgılama aktivitesi sırasında ve sonrasında sürekli olarak yüksek oranlarda ilerlediği bilinmektedir. (Rosengren ve Svensson, 1969).

Gastrik boşalmanın kontrolünde, pilor fonksiyonların kronik gastrit ve gastrik ülser gelişimine yol açabilen mide ve mukozadaki değişiklikleri önleyerek duodenal reflünün engellenmesiyle ilgili olduğu kabul edilmektedir. Midenin boşalmasının geciktirilip geciktirilmediğine bakılmaksızın mide etanol emiliminde önemli bir bölgedir. Mide mukozal fonksiyonu (metabolizma), asit salgısı ve etanol emilimiyle ilgili bu veriler, gastrik hasar oluşumunda serbest radikallerin ve oksidatif stresin katılımıyla oldukça ilişkilidir (Fukumura, 1995).

### 2.10.1. Artmış Gastrik Asit Sekresyonu

Gastrik ülserasyonun etiyolojisi artmış gastrik asit sekresyonu ile ilişkilidir. Bununla birlikte, gastrik ve duodenal mukozanın duyarlılığına ve gastrik sıvının eroziv etkisine katılan çok sayıda farklı faktörler vardır. Gastrik ülserasyonlu bazı hastalarda asit salgısı normal veya

düşük olabilir. Bu durum mukozal direncin önemini vurgulamaktadır. Aspirin, alkol ve safra asidi mide mukozasının fizyolojik özelliklerini değiştirebilir ve erozyona veya ülserasyona neden olabilir. Bu sebepten tedavi, gastrik asiditenin azaltılmasına yöneliktir ve antasitler ülserasyon ağrısını hafifletmek için kullanılırlar. Gastrik hastalıklar için antikolinergik ilaçlar asit salınımını üzerinde düşük inhibisyon etki, çeşitli yan etkiler ve belirsiz etkinlik göstermektedir. Antasitler kullanılarak yapılan kontrollü çalışmalar, duodenum ülseri iyileştirilmesinde gastrik asiditeyi azaltmanın değerini ortaya koymuştur. 1970'lerde histamin-2 (H<sub>2</sub>) reseptör antagonistlerinin keşfi ve 1980'lerde proton pompası H<sup>+</sup>, K<sup>+</sup>-ATPaz inhibitörlerinin piyasaya sürülmesi duodenal ve gastrik ülserlerin tedavisinde asit salınımının azaltılmasını birinci seçenek yapmıştır. Ayrıca *H. pylori*'nin duodenal ve gastrik ülser rekürrensleri için büyük bir risk faktörü oluşturduğu gösterilmiştir. Bu organizmanın midede yok edilerek ülserin iyileşebileceği öne sürülmüştür Bu nedenle H<sub>2</sub> ve proton pompa inhibitörleri, *H. pylori* ile ilişkili duodenal ve gastrik ülserlerin ve ayrıca gastroözofageal reflü, stres ülseri, NSAİİ'lerle ilişkili ülserler ve gastrinoma gibi diğer asit ile ilişkili bozuklukların tedavisinde rol oynamaya devam etmektedir (Bi WP ve ark., 2014, Alex M. ve ark, 2009)

H<sub>2</sub>-histaminergik reseptör bloke edicileri parietal hücre H<sub>2</sub> reseptörünü bloke ederek, parietal hücrenin sitoplazmasındaki adenilat siklaz aracılı siklik AMP'nin oluşumunu azaltır. Siklik AMP'ye bağımlı PKA enzimini uyarır ve bu enzim, parietal hücrenin proton pompasını (H<sup>+</sup>, K<sup>+</sup>-ATPaz) hedefler. Gastrik pepsinin etkinliği gastrik aside bağımlı olduğundan, H<sub>2</sub>-histaminergik reseptör bloke edicileri mide asidi salgısını belirgin bir şekilde düşürebilir ve özofagus, mide ve duodenumun lümeninde peptik aktiviteyi azaltır. Bu bileşikler, Zollinger-Ellison sendromu ve ilişkili aşırı asid salınım koşulları olan hastalarda, mide asidi hipersekresyonunu ve semptomlarını, gastrin üreten tümörlere karşı asit hiper-sekresyonun kontrolünde etkili olabilir (Hunt ve ark, 1990).

## **2.11. Gastrik Hasar Oluşturulan Deneysel Modeller**

Sıçan midesinde stres ülseri yaratmak için sıkça kullanılan yöntemlerden biri sıçanın hiç hareket edemeyeceği şekilde bir kap içerisine hapsetme (Restrain) yöntemidir. Bu yöntemin oluşturduğu ülser, gastrik mukozal erozyon ve ülserasyonun patogenezini anlamak için kullanılan bir modeldir. Model, sınırlı mikrosirkülasyon, hücre proliferasyonunun

kaybedilmesi ve vazoaaktif faktörlerin serbest bırakılması gibi mekanizmaların stres ülserleriyle ilişkili olduğunu önermektedir (Slomiany ve ark, 1975). Sıçanlara özofagus kanülü yoluyla HCI verilmesi, mide mukozasının HCI kaynaklı yaralanmalarına intragastrik verilen bileşiklerin etkilerini test etmek için kullanılan bir yöntemdir. Bu yolla gastrik nekroz ve kanama üzerindeki etkiler incelenir (Lichtenberger ve ark, 1983). Sıçanda serviks kord transeksiyonundan sonra midenin glandüler kısmında erozyon oluşur. Köpeklerde, histamin dihidroklorür, pentagastrin ve 2-deoksiglukozun intravenöz infüzyonu erozyona ve daha fazla gastrik ülserasyona neden olan gastrik asit salınımını uyarır (Sigman ve Gillich, 1982).

Diğer deneysel yaklaşımlar ise soğuk stres, güçlü asitler, güçlü alkaliler ve safra tuzları ile indüklenen gastrik hasarlanmaları içermektedir. Serotonin (5-hidroksitriptamin) uygulaması yoğun vazokonstrüksiyon fokal iskemi ve lizozomal enzimlerin salınmasına bağlı farelerde akut gastrik ülserler oluşturur. Buna ek olarak, reserpin ve çeşitli NSAİİ'ler gastrik hasarın deneysel indüksiyonunda kullanılan diğer ajanlardır (Miller, 1983).

Oral etanol uygulaması ile indüklenen gastrik mukozal hasar, mukozal lezyonların oluşumunda rol oynayan mekanizmaların incelenmesi için kullanılan bir modeldir (Bou-Abboud ve ark, 1988). Bu modelde etanolün neden olduğu gastrik lezyonlarda patojenik faktörleri temsil eden vasküler yaralanma ve endotel hasar başarılı bir şekilde temsil edildiği gösterilmiştir. Etanol kaynaklı mide mukozal hasarında, submukozal venül daralmasını, mukozal kan akımının kesilmesi ve mukozal hücre nekrozu takip eder (Bou-Abboud ve ark, 1988). Sıçan mide mukozasında etanolün altında yatan bazı özel mekanizmalar vardır. Etanol, hücresel plazma zarlarını değiştirerek ve transmukozal elektrik potansiyel farkını azaltarak sıçan glandüler midede yüzey epitel hücrelerine hızla hasar verir (Szabo ve ark, 1985).

## **2.12. Gastrik Hasarda Yara İyileşmesi**

Gastrik ülserler midede muskularis mukozasında meydana gelen lezyonlardır. Gastrik ülserlerin altta yatan sebeplerinin aydınlatılabilmesi için çok sayıda yeni çalışmaya gerek duyulmaktadır. Ülserlerin midenin koruyucu mukus tabakasında azalmanın bir sonucu olarak ortaya çıktığı düşünülmektedir. Mide mukozasının, koruyucu mukus tabakasındaki azalmadan kaynaklanan mide içeriğine maruz kalması, mukozanın gastrik asit tarafından erozyona uğramasına neden olabileceği düşünülmektedir (Sung ve ark, 2009)

Patojen *H. pylori* enfeksiyonu ve NSAİİ kullanımı ülser hastalığı ve ülser komplikasyonları riskini artırmaktadır. Ayrıca yaşın ilerlemesi mide savunma mekanizmalarında önemli bir düşmeye ve mide hasarının tamir edilememesine yol



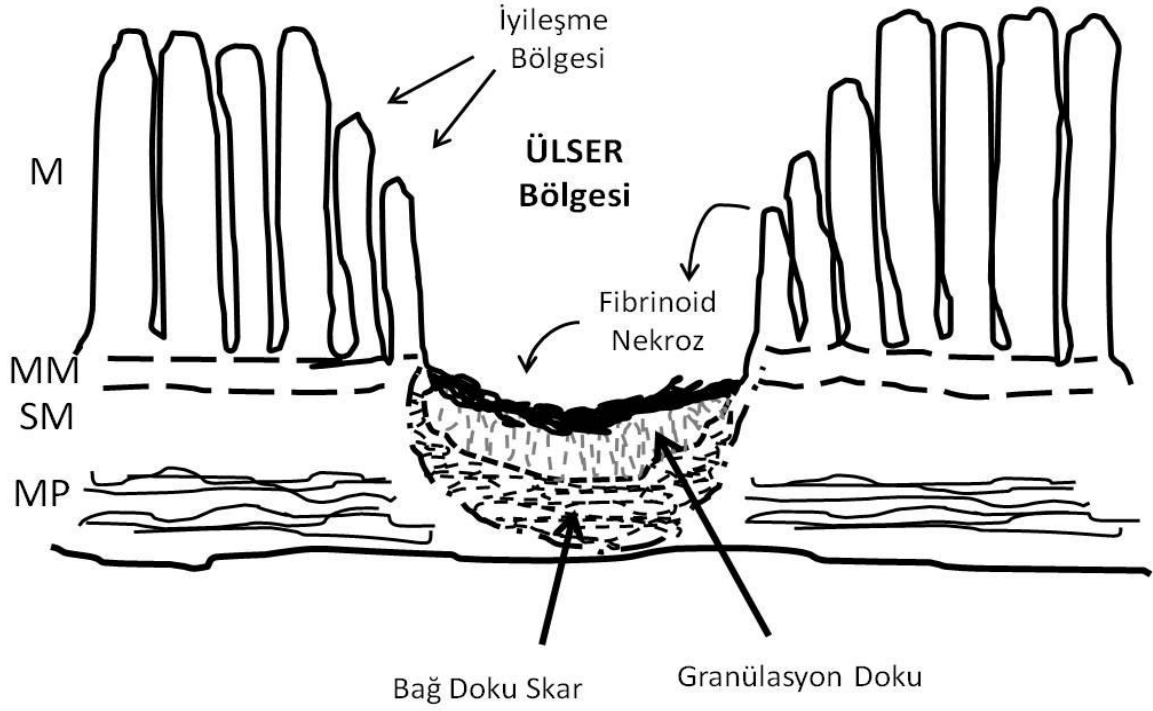
açmaktadır. Sadece ABD'de mide ülserleri her yıl yaklaşık 500.000 yeni vakanın bildirildiği yaklaşık 5 milyon kişiyi etkilediği rapor edilmektedir. Bu durum etkili tedaviler sağlama çabasıyla mide ülseri onarımının altında yatan mekanizmalara yönelik sürekli araştırma ihtiyacını vurgulamaktadır (Blackwell ve ark, 2014).

Yaşlı bireyler mide ülserasyonuna çok daha duyarlıdır. Yaşlı bireylerin midelerinde en sık görülen rahatsızlıklar atrofik gastrik ve gastrik ülser hastalığıdır. Gastrik ülserler yaşlı hastalarda genellikle NSAİİ'lerin aşırı kullanımı ve *H. pylori* enfeksiyonu sonucu oluşur. Gelişmiş ülkelerde 20 yaşındaki bireylerin % 20'sinden az, 70 yaşındaki bireylerin % 50'sinden fazlasında *H. pylori* enfeksiyon prevalansındaki sürekli artış dikkate alındığında bu durum önemli bir problem olarak ortaya çıkmaktadır (Everhart, 2000). NSAİİ kullanımı yaşın ilerlemesiyle birlikte ülser geliştirme riskini artırmaktadır. Mide ülserasyonuna bağlı komplikasyonlar yaşla birlikte artmaktadır ve yaşla birlikte azalan gastrik asit sekresyonu nedeniyle azalan vitamin B12 emilimi, demir eksikliği anemisi ve daha yüksek oranda osteoporoz içermektedir. Yaşlılarda mide ülseri genç hastalara göre daha sık oranda görülmektedir. Ülserlerin ve beraberindeki komplikasyonların yaşlılara odaklanan bir yük olduğunu gösteren kanıtlara rağmen, yaşlı bireylerin midesinde *H. pylori* eradikasyonundan sonra bile onarımı bozan moleküler mekanizmalar hakkında bilgi eksikliği vardır. Histolojik olarak, gastrik ülserlerin iki ayrı bölgesi vardır: (1) ülser marjı hasarlı epitelyumun yanında bulunan nekrotik olmayan mukoza ve (2) fibroblastlar, makrofajlar ve endotelial hücrelerden oluşan ülser tabanında granülasyon dokusu. Gastrik ülser onarımı, erozyona uğrayan dokuları yeniden epitelize etmek için hücrelerin çoğalmasını ve göçünü içeren karmaşık bir süreçtir (Tarnawski, 2005). Anjiyogenez, matriks birikimi ve bağışıklık hücreleri, hasarlı gastrik epitelyumun onarılmasına katkıda bulunan ek bileşenlerdir. Gastrik ülser onarımına katkıda bulunan olayların, çeşitli büyüme faktörleri, moleküller ve sitokinler (epidermal büyüme faktörü (EGF), transforme edici büyüme faktörü-a (TGF-a), TGF- $\beta$ , hepatosit gelişimi faktör (HGF), vasküler endotelial büyüme faktörü (VEGF), temel fibroblast büyüme faktörü (bFGF), trombosit kaynaklı büyüme faktörü (PDGF), trefoil peptidler (TFF) ve Sonic dikenli protein (Shh) ) tarafından koordine edilmesi gerektiği görülmektedir (Kang ve ark, 2009; Xiao ve ark, 2013).

### 2.12.1. Gastrik Ülser İyileşmesinin Hücresel ve Moleküler Mekanizmaları

Gastroduodenal ülserasyonların etiolojisinde genetik, nöral, hümoral, iatrojenik (örn., NSAİİ'ler) ve enfeksiyonlar (*Helicobacter pylori*) gibi çeşitli faktörler rol oynamaktadır. Ülserler gastrik (veya duodenal), lümen ve mukozal savunmada bulunan agresif faktörler (örn., HCl, pepsin, NSAİİ'ler, *H. pylori* enfeksiyonu, safra asitleri, vb.) arasındaki bir dengesizlik sonucu gelişir. Daha sonra mukus ve bikarbonat tabakalarının oluşturulması, yüzey epitel hücre katmanının sürekliliğinin korunması (mukus, bikarbonat ve prostaglandin salgılanması), hücre yenilenmesi, mukozal mikrosirkülasyon, prostaglandin ve nitrik oksit oluşumunun devam etmesi ve kalsitonin gen ilişkili peptit-a mukozal koruyucu faktör içeren sinirler ile sağlam duyuşal innervasyon mekanizmaları devreye girerek ülserin iyileşme süreci başlar (Tarnawski ve ark, 1990).

Ülser, mide veya duodenal duvarın tüm mukozal kalınlığını içeren ve muskularis mukozasına nüfuz eden derin bir defektir. İskemiye neden olan vasküler faktörler ülser gelişiminde önemli rol oynar. Bu durum, sıçanlarda asetik asitle indüklenen mide ülserlerinin gelişimini inceleyen çalışmayla ve kobaylarda mide submukozal arterlerin oklüzyonunun ülser oluşumuna yol açtığını gösteren çalışmalarla belirtilmiştir (Tarnawski ve ark, 1990). Histolojik olarak ülser iki ana yapıdan oluşur: (a) ülser kraterine bitişik mukoza tarafından oluşturulan ülser marjı ve (b) ülser tabanında granülasyon dokusu (Lam, 1984; Tarnawski ve ark, 1990) (Şekil 3).



**Şekil 3.** Gastrik ve duodonal mukozada ülserasyonun diagramatik gösterimi (Tarnawski 1995). M: mukozası; MM: muskularis mukoza; SM: submukoza; MP: mukularis propria

**Tablo 1.** Ülser gelişimi ve iyileşmesi sırasında ülser marjının mukozasında yer alan hücreyel olaylar (Tarnawski, 1995).

Sıra No	Ülser marjının mukozasında yer alan hücreyel olaylar
1.	Mide bezlerinin kistik dilatasyonu
2.	Dilate bezleri kaplayan epitel hücrelerinin yapısının korunması
3.	EGFR'ni eksprese eden hücrelerin korunması ve proliferasyonu
4.	Ülser marjının tabanından gelen epitelyal hücreler, granülasyon dokusunu istila eden ve mide bezlerini mukozal yara içinde yeniden oluşturmak için mide
5.	Lümenine doğru göç eden tübüller oluşturması
6.	Bu tübülleri oluşturan hücreler EGF üretmesi ve EGFR'nin eksprese etmesi

**Tablo 2.** Ülserli bölgede granülasyon dokusunda meydana gelen olaylar (Tarnawski, 1995).

Sıra No	Ülserli bölgede granülasyon dokusunda meydana gelen olaylar
1.	Mukozal ve muskularis mukoza nekrozundan 48 ila 72 saat sonra, granülasyon dokusu gelişir. Granülasyon dokusu makrofajlar, fibroblastlar, proliferatif mikrodamarlar (anjyogenez), lenfoid hücreler ve hücre
2.	dışı matriks bileşenlerinden oluşur.
3.	Büyüme ve özellikle bağ doku hücrelerinin ve anjyogenezin proliferasyonu, fibroblast büyüme faktörleri tarafından uyarılır.
4.	Ülser iyileşmesi sırasında granülasyon dokusu hızla büyür ve (a) lamina proprianın restorasyonu için mide dokusu hücrelerinin kontaktivitesini ve (b) anjyogenez ile mukozal skar içinde mikrovasküler kapiler ağının restorasyonu için endotelial hücreler sağlar (böylece, ülser tabanına oksijen ve besinler sağlanır).

**Tablo 3.** Anjyogenezde gelişen olaylar (Tarnawski, 1995).

Sıra No	Ülserli bölgede granülasyon dokusunda meydana gelen olaylar
1.	Mikrovasküler taban zarının bozulması.
2.	Perivasküler boşluğa (filizlenme) ve proliferasyona endotel hücre göçü
3.	Mikrovasküler tüpün oluşumu.
4.	Anastomoz, lümina ve bazal zarların oluşumu
5.	Kapiller ağın oluşumu.

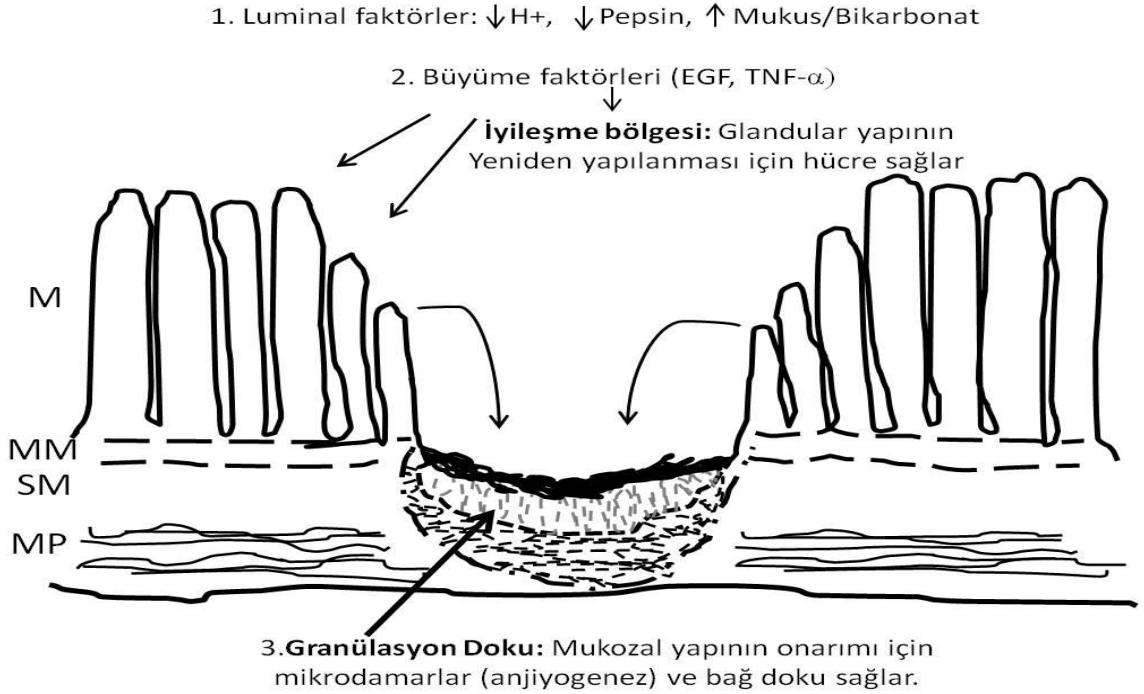
Bu bölgedeki gastrik bezler genişler ve bu bezleri kaplayan epitel hücreleri normalleşir, EGFR'ni eksprese ederler (Lee, 1991; Tarnawski ve ark, 1992).

Ülserasyonun kronik aşamasında, ülser krater tabanında granülasyon dokusu gelişir. Granülasyon dokusu makrofajlar, fibroblastlar, lenfoid hücreler ve endotel hücreleri gibi proliferatif bağ dokusu hücrelerinden oluşur. Endotelial hücreler anjyogenez süreci ile mikrodamarlar oluştururlar (Tarnawski ve ark, 1990; Tarnawski, 1995).

## 2.12.2. Ülser İyileşmesi

Ülser iyileşmesi, yani mukozal mimarinin yeniden yapılandırılması, mukozal defektin Şekil 4' deki proliferasyon ve göç, epitel hücreleri ve bağ dokusu bileşenleri ile doldurulması gibi aktif bir işlemdir. Farklı dokuların ve hücresel sistemlerin etkileşimini gerektiren çok karmaşık bir süreçtir (Tarnawski ve ark, 1990; Tarnawski ve ark, 1991)

Ülser iyileşmesini etkileyen bir takım faktörler vardır. Luminal agresif faktörler (HCl sekresyonu, pepsin) ülser iyileşmesini geciktirir. Bu faktörlerin asit inhibitör ilaçlar ile inhibisyonu (H2 blokerleri, proton pompa inhibitörleri) mevcut ülser tedavisinin ana bileşenlerinden biridir. Mukus ve bikarbonat sekresyonu ülser iyileşme sürecinde de önemlidir. Çünkü mukus/bikarbonat tabakası yeni oluşmuş hücreleri asit ve pepsin hasarından korur. Sukralfat veya prostaglandinler gibi topikal aktif maddeler, mukus ve bikarbonat sekresyonunu uyarır. EGF (tükrük kaynaklı veya yeni bir hücre soyu ile lokal olarak üretilen) (a) ülser marjının mukozasında artan hücre proliferasyonu (re-epitelizasyon), (b) ülser krater tabanına komşu olan mukozadan epitelyal tübüller ile glandüler yapıların rekonstrüksiyonundan sorumlu olan başlıca faktördür (Tablo 2).



Şekil 4. Ülser iyileşmesinin etkileyen faktörler ve ülser iyileşme prosesinin diagramatik gösterimi (Tarnawski, 1995). M: mukoza; MM: muskularis mukoza; SM: submukoza; MP: mukularis propria.

Temel fibroblast büyüme faktörü (anjyogenik peptitler) anjyogenezle birlikte granülasyon dokusunun gelişimini ve büyümesini düzenler. Bu nedenle, ülser iyileşmesinin başarılı sonuçları için büyüme faktörleri oldukça önemlidir (Tarnawski, 1995).

### **2.12.3. Normal ve Anormal Mide Dokusu Arasındaki Sınır (Ülser Marjını) Mukozasında Gerçekleşen Hücresel Olaylar**

Ülser marjında, çoğalan ve bölünen epitelyal hücreleri, ülser tabanını örtmek (yeniden epitelize etmek) için granülasyon dokusuna göç eder. Ayrıca, ülser marjı tomurcuğunun tabanında bulunan sistik olarak genişlemiş bezlerden gelen kötü diferansiye hücreler ve granülasyon dokusu oluşturan tübüllere göç eder. Bu tübüller mide mukozası lümenine doğru mide mukozası yaralarını mide mukozasının içindeki ülseri değiştirerek yeniden yapılandırır. Kısmen veya tamamen restore edilmiş mukoza (yara) içindeki bu rekonstrükte bezleri kaplayan hücreler epidermal büyüme faktörü reseptörü ve ligandını eksprese eder. EGF'nin bu hücreler tarafından salgılanması, ülser iyileşme süreci için çok önemlidir (Lee, 1991; Tarnawski ve ark, 1991; Tarnawski ve ark, 1992).

### **2.12.4. Ülser Tabanındaki Granülasyon Dokusunda Hücresel Olaylar (Bağ Dokusu Bileşeni)**

Ülser iyileşmesinin ikinci önemli bileşeni, ülser tabanında bağ dokusu hücrelerinden oluşan granülasyon dokusudur. Granülasyon dokusu, aşağıdakilere bağlı olarak yaygın şekilde büyür: (a) hücre dışı matriks bileşenlerini salgılayan bağ doku hücrelerinin proliferasyonu ve (b) anjyogenez ile yeni mikrodamarların üretilmesi (Tablo 3). Anjyogenez, ülser iyileşmesine katılan mukozal epitelyal yapılara oksijen ve besin sağlamak için önemlidir. Granülasyon dokusu: (a) mikrovasküler ağın restorasyonu için mikrodamarlar ve (b) mukozal yara içinde lamina proprianın restorasyonu için bağ dokusu hücreleri sağlar. Granülasyon dokusu sürekli yeniden biçimlenir ve hücresel bileşimdeki değişikliklere uğrar. Başlangıçta, inflamatuvar hücreler ve makrofajlar bol miktarda bulunurken, sonraki aşamalarda fibroblastlar baskındır. İyileşme sürecinin nihai sonucu, ülser marjı mukozasından gelen epitel bileşeni ile granülasyon dokusundan kaynaklanan bağ dokusu bileşeni (mikrodamarlar dahil) arasındaki dinamik etkileşiminin yansımasıdır (Tarnawski ve ark, 1990).

### 2.13. Büyüme Faktörü ve Reseptörlerinin Gastrik Ülser İyileşmesindeki Rolü

EGF, 53 aminoasitten oluşan bir polipeptittir. EGF, hücre proliferasyonunu ve migrasyonunu uyarırken gastrik asid sekresyonunu inhibe eder ve mukus salınımını artırır. EGF, ince bağırsağın Paneth hücrelerinden, duodenumun Brunner bezlerinden ve submandibular bezlerinden salgılanır (Romano ve ark, 1992).

Ülser iyileşmesinde ve gastrik mukozal bütünlüğün sağlanmasında lüminal EGF'nin rolü çeşitli değişkenlere bağlıdır. Gastrik sıvıda EGF'nin ana sağlayıcısı olan submandibular bezlerin alındığı sıçanlarda gastrik ülserin iyileşmesinde gecikme gözlenirken oral olarak sentetik EGF verilmesi ülser iyileşmesini hızlandırmıştır (Konturek ve ark, 1988)

İnsanlarda gastrik ülserin aktif olduğu evre boyunca EGF'nin gastrik sıvı ve tükürükteki konsantrasyonu azalır ancak ülser iyileşmesi tamamlandıktan sonra normal seviyeye ulaşır. Ayrıca sigara içmenin EGF sekresyonunu tükürük ve duodenal bezlerde azalttığı ve granülasyon dokuda ve mukus sentezinde anjiyojenik yanıtın inhibisyonu ile ülser iyileşmesini geciktirdiği gösterilmiştir (Calabro ve ark, 1990; Konturek, 1990).

Gastrik ülser iyileşmesinde lüminal EGF'nin konsantrasyonunun azalmasına neden olan mekanizmaların tam olarak tanımlanmamasına rağmen yapılan çalışmalardan elde edilen sonuçlar intragastrik EGF'nin mukozal tamirin kontrolünde önemli bir role sahip olduğunu ve EGF'nin azalmasının ülser gelişimine yatkınlığı arttırdığını göstermektedir. Sükralfat ve kolloidal bizmut subsitrat gibi bazı anti-ülser ilaçların ülser yatağındaki EGF'ye bağlanarak EGF konsantrasyonunu arttırması bu görüşü desteklemektedir (Itoh ve ark, 1990).

Siyaladenektomi (tükürük bezinin ameliyatla çıkarılması), kolloidal bizmut subsitratın anti-ülser etkisini azaltır ancak etkinliği EGF'nin oral alınmasıyla ile tekrar sağlanabilir. Benzer şekilde, nocloprostun anti-ülser etkisi, ülser marjında artan EGF içeriği ile ilişkilidir. Bu gözlemler EGF'nin tükürük salınımının ve mide suyundaki konsantrasyonunun ülser iyileşmesini teşvik etmek için önemli olduğunu göstermektedir (Wright ve ark, 1990; Konturek ve ark, 1997).

EGF, etkilerini belirli bir hücre zarı reseptörü ile etkileşim yoluyla uygular. Epidermal büyüme faktörü reseptörü (EGF-R), tirozin kinaz aktivitesi ile yaklaşık 1.200 amino asit tortusundan oluşan bir transmembran glikoproteindir. EGF-R ailesi, EGF-R (ErbB1), orfan reseptör HER2 (ErbB2/ neu), HER3 (ErbB3) ve HER4 (ErbB4)'den oluşan birbirine oldukça

yakın dört üyeden oluşur. Ayrıca EGF reseptörlerine EGF dışında transforme edici büyüme faktörü alfa (TGF-alfa), amfiregülin, heparin bağlayıcı-EGF, betasellulin ve epiregülin gibi diğer ligandlarda bağlanabilir (Milani ve Calabro, 2001).

EGF-R'nin ekstrasellüler bölgesine EGF'nin bağlanması EGF-R'nin hücre içi bölgesinin özel kısımlarının reseptör ve tirozin fosforilasyonunun dimerizasyonuna neden olan konformasyonel değişiklikleri indükler. Bu durum kompleks sinyal yolları ile bağ oluşturur ve gen transkripsiyonunun düzenlenmesine neden olur. EGF-R'nin ligandlarıyla etkileşimi sonucu uyarılması farklı biyolojik sinyalleri oluşturabilir. Bu biyolojik çeşitlilik farklı hücre içi proteinleri aktive edebilen EGF-R ailesinin, diğer üyeleri ile heterodimer oluşturma olasılığı ve her biri özel sinyal yollarının fosforilasyonunu indükleyebilen çeşitli ligandların reseptöre bağlanması ile olmaktadır (Elenius ve ark, 1997; Riese ve Stern, 1998).

EGF-R'nin ekspresyonu, özellikle ülser marjının mukozasında ülser iyileşmesi sırasında belirgin şekilde artar. Akut gastrik mukozal hasarlanmadan sonra EGF-R aktivasyonu, EGF-R tirozin kinaz ve hücre dışı sinyal düzenleyici kinaz (Erk1 ve Erk2) aktiviteleri de artış gösterir. Bu durumda canlı hücreler tarafından yeni reseptörler sentezlenmeden önce reseptörler ligadlarına bağlanır ve hasarlı dokuda biyolojik aktivite gerçekleşir. Bu gözlemler, EGF-R'nin aktivasyonunun gastrik mukozal rejenerasyon sırasında gerçekleşen en erken olaylardan biri olduğunu düşündürmektedir (Milani ve Calabro, 2001).

### **2.13.1. Gastrik Ülser İyileşmesinde Epidermal Büyüme Faktörünün Rolü**

EGF'nin kesin fizyolojik rolü açıklığa kavuşturulmamasına rağmen, olağandışı dağılım ve normalde travmaya maruz kalmış epitel üzerine salgılanması veya ekstrasellüler bir asit ortamına maruz bırakılması (örn., Gastroduodenal içeriğindeki bağırsağın lümeni ve üriner sistem içine idrar), EGF'nin hasardan sonra doku tamirinde ve homeostazın sürdürülmesinde rol oynayabileceğini önermektedir. Yapılan çalışmalardan elde edilen kanıtlar, tükürükteki EGF'nin cildin ve gastroduodenal mukozanın yara iyileşmesinde önemli bir rol oynadığını göstermektedir. Derinin yaralanmasından sonra yaralı bölgenin yalanması davranışında olduğu gibi tükürük salgısının yaralı bölgeye taşınması yara iyileşmesini hızlandırmaktadır (Hutson ve ark, 1979). Bu gözlem ile uyumlu olarak, fare boynunda standart cilt yaralarının iyileşmesi, gruplar halinde saklanan fareler ile karşılaştırıldığında, ayrı olarak kafesli farelerde daha geç olmaktadır. Salya içinde çeşitli biyolojik olarak aktif maddeler mevcut olmasına



rağmen, iyileştirici etkisinin EGF ile ilişkili olduğu görülmektedir. Sırt bölgesi yaralı ayrı kafeslerde bulunan farelerin yaralı bölgelerine topikal olarak EGF uygulanmasının yara iyileşmesini hızlandırdığı görülmüştür (Hutson ve ark, 1979).

Sıçanlarda, ana EGF kaynağı olan submassillar bezlerinin çıkarılmasının, [3H]timidin'in mide mukozasına katılma oranını önemli ölçüde azalttığı gösterilmiştir (Tepperman ve Soper, 1990) ve ratlarda kronik gastrik ülser iyileşmesini geciktirmiştir (Olsen ve ark, 1986). Sentetik insan EGF'sinin ağızdan uygulanması hem kronik gastrik hem de duodenal ülserlerde simetidin ile aynı oranda ülser iyileşmesini hızlandırdığı gösterilmiştir. Simetidin ve sentetik EGF'nin kombine uygulanması gastrik ve duodenal ülserlerin iyileşmesini arttırdığı ve büyüme uyarıcı peptidin bir mide asidi salgısı inhibitörü ile kombinasyonunun iki maddenin ayrı ayrı uygulanmasından daha etkili olduğu gösterilmiştir (Olsen ve ark, 1986; Skov Olsen ve ark, 1986). Konturek ve ark, tarafından asetik asit ile indüklenen kronik gastrik ve duodenal ülserlerin iyileşmesinde EGF'nin rolü araştırılmıştır. Yine tükürük bezlerinin çıkarılmasının ülser iyileşme oranını geciktirdiği ve gastroduodenal mukozanın DNA ve RNA içeriğindeki azalmaya eşlik eden immünreaktif EGF'nin mide içeriğindeki belirgin bir düşüş ile ilişkili olduğu bulunmuştur. Ülser iyileşmesindeki gecikmeyi oral veya subkutan olarak EGF'nin tekrar uygulanması, siyaloadenektomi uygulanmış sıçanları ve normalleştirilmiş mukozal büyüme parametrelerini gözlemlemiş ve kronik ülserlerin iyileşmesinde hücre çoğalmasının önemli rolünü vurgulamıştır (Konturek ve ark, 1988).

Başka bir çalışmada luminal EGF in gastrik ülser iyileşmesindeki rolünü oraya koymak için [t25]EGF kronik gastrik ülserli sıçanlara oral olarak uygulanmış ve bağlandığı peptitler otoradyografi ile belirlenmiştir. Epitel hasar çevresinde ve ülserli yüzeyde büyük bir EGF birikmesi görülürken çok az bir miktarının bağlanmadığı görülmüştür (Poulsen, 1987). İki popüler anti ülser ilacı olan Sukralfate (De-Nol) ve kolloidal bizmut subsiratın pH ya bağlı olarak EGF'e bağlandığı ve ülserli bölgede biriktiği gösterilmiştir. Bu durum gastrik ülser kraterinde EGF'yi yalnız verildiğinden daha uzun bir süre kullanılabilir hale getirir. Bu hipotez ile uyumlu olarak, De-Nol'un ülseri iyileştirici etkileri, siyaloadenektomi uygulanmış sıçanlarda azalır ve oral yoldan verilen EGF ile kısmen giderilir (Konturek ve ark, 1988).

## **2.14. GI Mukozal İyileşmede Anjiyogenezin Rolü**

NSAİİ ile oluşturulan mukoza hasarına karşı korunmak için başka bir yöntem de GI traktusundaki neovaskülarizasyonun yukarı regülasyonu olabilir. Yeni kılcal damarların oluşumu olan neovaskülarizasyon sıkı bir şekilde kontrol edilir ve normal şartlarda embriyonik ve postembriyonik gelişim, üreme döngüsü ve yara onarımı sırasında ortaya çıkar. Raporlar, NSAİİ kaynaklı gastrik ülser hasarına karşı GI mukozasında neovaskülarizasyonun yukarı regülasyonunu göstermektedir. Mide ülserlerinin tedavisi için etkili bir yaklaşım, mide epitel hücre göçünün artırılmasıdır. Fibroblast büyüme faktörleri, TGF- $\alpha$ , trefoil faktörleri, hepatosit büyüme faktörü, temel fibroblast büyüme faktörü, trombosit kaynaklı büyüme faktörü ve VEGF gibi anjiyojenik büyüme faktörleri GI mukozal rekonstrüksiyonunda, mukozal savunmada ve ülserin iyileşmesinde önemli faktörlerdir. Bu durum anjiyogenezin NSAİİ ile indüklenen GI mukozal hasarına karşı bir bariyer görevi gördüğünü ve mukoza onarımına yardımcı olabileceğini düşündürmektedir (Amagase ve ark, 2011; Tarnawski ve Ahluwalia, 2012).

### **2.14.1. Granülasyon Dokusunda Anjiyogenez**

Yeni mikrodamarların (anjiyogenez) oluşumu morfogenezde, yara iyileşmesinde ve doku rejenerasyonunda çok önemli bir rol oynar. Akut gastrik mukozal hasarın onarımının ve gastroduodenal ülserlerin iyileşmesinin önemli bir bileşenidir. Granülasyon dokusundaki anjiyogenez, bir kılcal ağın oluşturulması yoluyla, ülser tabanına besin ve oksijen iletimini kolaylaştırır ve bu nedenle iyileşme süreci için çok önemlidir. Granülasyon dokusunda anjiyogenezin temel fibroblast büyüme faktörü ile uyarılmasının, sıçanlarda deneysel (sisteamin kaynaklı) duodenal ülserlerin iyileşmesini önemli ölçüde hızlandırdığını göstermiştir. Ancak, kronik indometazin uygulaması ile granülasyon dokusunda anjiyogenezin inhibisyonu (1 mg/kg i.p., günlük), sıçanlarda deneysel mide ülserlerinin iyileşmesini geciktirmiştir (Folkman J, 1991; Szabo ve ark, 1994).

## 2.14.2. Ülser İyileşmesinde Vasküler Endotel Büyüme Faktörü ve Reseptörlerinin Rolü

Ülser iyileşmesi süreci karmaşıktır ve granülasyon doku oluşumu, ülserleşmiş doku daralması, anjiyogenezis ve yeniden epitelyalizasyon gibi bir takım adımları içerir (Tarnawski, 2005). Bu işlemlerin tamamı çeşitli sitokin ve büyüme faktörü aracılığıyla tarafından kontrol edilmektedir (Boku ve ark, 2001; Wallace ve ark, 2006). Özellikle mide ülserlerinin iyileşmesi, yeni kan damarlarının önceden var olan mikrovasküler yapıdan oluştuğu iyi tanımlanmış bir süreç olan anjiogenezise oldukça bağlıdır (Tarnawski, 2005). Anjiyogenez iskemiden düzelmeye için gereklidir ve öncelikle VEGF-A gibi anjiyojenik büyüme faktörleri tarafından düzenlenir. VEGF, endotel hücre canlılığını, mitogenezi, kemotaksisi ve vasküler geçirgenliği artırma gibi vasküler endotel üzerinde çeşitli etkilere sahiptir (Szabo ve ark, 1998; Ferrara, 2004).

İlk zamanlarda vasküler geçirgenlik faktörü (Keck ve ark, 1989) olarak tanımlanan VEGF (Dvorak ve ark, 1999), mukozal korunmada ve ülser sırasında meydana gelen anjiyojenik yanıtı neden olan bir büyüme faktörüdür. VEGF, içerisinde plasenta büyüme faktörü, VEGF-A, VEGF-B, VEGF-C, VEGF-D ve VEGF-E'yi içeren bir peptid ailesidir. Bu peptitler, düzenli olarak aralıklı sekiz-sistein artıklarını içeren dimerik glikoproteinler olarak salgılanır.

Bu peptid ailesi içerisinde VEGF-A mide ülseri iyileşmesinde önemli bir rol oynar ve VEGF-A ekspresyonu, insan gastrik ülserlerinin marjlarında saptanmıştır (Takahashi, 1997). Sıçanlarda ise gastrik fibroblastlarından salınan VEGF'nin ülseri iyileştirdiği gösterilmiştir (Takahashi ve ark, 1998). VEGF ekspresyonu, sıçanlarda gastrik ülserin indüksiyonu sonrasında artmış anjiyogenez ile paralel olarak artmaktadır (Suzuki N, 1998). VEGF aracılı anjiyogenezin ülser iyileşmesini kolaylaştırdığı başka çalışmalarda da gösterilmiştir (Ohno ve ark, 2008; Ae ve ark, 2010). Buna ek olarak, VEGF'yi kodlayan bir ekspresyon plazmidinin tek bir lokalize enjeksiyonu anjiyogenez arttırmış, ülseri iyileştirmeyi hızlandırmış ve anti VEGF nötrleştirici antikorun uygulanması bu etkiyi ortadan kaldırmıştır (Jones ve ark, 2001).

VEGF-A'nın biyolojik aktivitesi, spesifik reseptörlerle olan etkileşimine bağlıdır. VEGF intrinsik tirozin kinaz aktivitesi ile (Vaisman ve ark, 1990), VEGFR-1 (flt-1) ve VEGFR-2 (flk-1/KDR) spesifik reseptörlerini tanıır (Ferrara, 2004; Shibuya, 2006). VEGF-A'nın, VEGFR1'in tirozin kinaz aktivitesi, VEGFR2'ye kıyasla nispeten zayıf olmasına rağmen, VEGFR2'ye göre on kat daha yüksek bir afinite ile VEGFR1'e bağlanır. Ancak, VEGF ile uyarılan anjiyogenez öncelikli olarak VEGFR2 aracılığıdır (Ferrara, 2004; Shibuya, 2006). VEGFR2-null farelerde yapılan çalışmada embriyo farelerin kan damarlarının gelişiminde

başarısız olduğu için rahimde öldükleri görülmüştür. Bu nedenle VEGFR2 sinyali vasküler sistemin gelişimi için embriyonik dönemde gerekli olduğu belirtilmiştir. Buna karşılık, VEGFR1-null farelerde, kan damarlarının aşırı büyüdüğü ve dağınıklık gösterdiği belirtilmiştir. Bu durum VEGFR1'in, embriyonik gelişme sırasında anjiyogenezin negatif bir düzenleyicisi olduğunu önermektedir. İlginç olarak, tirozin kinaz alanından yoksun bir VEGFR1 varyantı ifade eden transgenik farelerde genellikle normal kan damarları dağılımı gözlenmiştir. Bu sonuçlar, embriyogenez sırasında vasküler gelişim için VEGFR1 kinaz aktivitesinin gerekli olmayabileceğini düşündürmektedir (Shibuya, 2006). VEGFR1 sinyali, makrofajların inflamasyonlu bölgelere alınmasında da rol oynamaktadır (Murakami, 2008; Kato, 2011). Mide ülserlerinin iyileşme sürecinde, gastrointestinal sistemde ülserasyon bölgesinde VEGF ve VEGF reseptörlerinin ekspresyonu artmaktadır (Shibuya, 2006)

VEGF ve reseptörlerinin ekspresyonu, insan gastrik ülser hastalığının ülser marjında gösterilmiştir. Akut gastrik hasar deneysel modellerinde, sıçanların tek bir oral VEGF dozuyla ön tedavisi mide mukozasında akut etanol hasarına karşı koruyucu bir etki gösterebilirken iyileşme sırasında VEGF ekspresyonu artmaktadır. Ayrıca, günlük VEGF uygulaması, anjiyogenezin uyarılması ve granülasyon dokusu oluşumu ile sıçanlarda sistemin kaynaklı duodenal ülseri iyileştirmeyi desteklediği bulunmuştur. Bu veriler VEGF'nin mukozal korunma ve onarımında ikili bir rol oynayabileceğini düşündürmektedir. Bir yandan, gastrik toksik ajanların ve hemorajik lezyonların alanını azaltarak vasküler geçirgenliğin artmasıyla mukozal direnci geliştirirken öte yandan, diğer büyüme faktörleri ile birlikte anjiyojenik yanıtın gelişimine katkıda bulunabilir (Milani ve Calabro, 2001).

## **2.15. Ülser İyileşme Kalitesi**

Gastrik ülser iyileşmesinin değerlendirilmesi genellikle, hastalarda görsel endoskopik muayeneye veya deneysel çalışmalarda ülser boyutunun brüt ölçümlerine dayanmaktadır. Bu yaklaşımlar, iyileşmiş mide ve/veya duodenal ülserlerin mukozasının kendiliğinden veya tedaviyi takiben normale döndüğü varsayımına yol açmıştır. Subepitelyal mukozal rekonstrüksiyonun kantitatif histolojisini ve yapısal değerlendirmesini kullanarak, iyileşmiş deneysel mide ülserlerinin yeniden epitelize edilmiş mukozasının belirgin anormalliklere sahip olduğunu göstermiştir. Bu anormallikler azalmış doku kalınlığı, gastrik bezlerin belirgin

olarak dilatasyonu, kötü diferansiyasyon ve/veya glandüler hücrelerde dejeneratif değişikliklerdir (Tarnawski ve ark, 1991; Davies ve ark, 1992).

## **2.16. Fitokimyasalların Gastroprotektif Etkileri ve Altında Yatan Mekanizmalar**

Aspirin, diklofenak, indometazin, naproksen ve ketoprofen dahil olmak üzere NSAİİ'lerin hepsi, romatizmal artrit akut ve kronik ağrısını kontrol etmek için kullanılabilir ve bunların anti-inflamatuar etkileri şişmeyi azaltır; Bununla birlikte, bunların klinikte kullanımı GI mukozasında oksidatif hasara neden olabilir. Raporlar NSAİİ kaynaklı peptit ülserlerin oksidatif stres ve apoptoz ile ilişkili olduğunu göstermektedir. GI mukozasında LPO ve oksidatif hasarın görünümü, bağırsak hastalıkları, kronik intestinal inflamasyon veya ülserlerle ilişkilidir. Bu sonuçlar NSAİİ'lerin neden olduğu GI ülserlerinin oksidatif stresin indüksiyonu ve/veya antioksidan enzimlerin azalmasından kaynaklandığını düşündürmektedir (Van der Vliet ve Bast, 1992; Liu ve ark, 2010).

Bir transkripsiyon faktörü olan nükleer faktör erythroid 2'ye bağlı faktör 2 (Nrf2), birkaç antioksidan ve detoksifiye edici enzimi ve ilgili strese duyarlı proteinleri kodlayan genlerin promoter bölgelerinde antioksidan yanıt elementine bağlanır. Nrf2, hücreleri oksidatif hasara, anormal immün yanıtlara, anormal inflamasyona, apoptoza ve karsinogeneze karşı koruyan kurtarma yollarını ortaya çıkarmaktadır. Normal koşullar altında, Nrf2 inaktiftir ve Kelch-benzeri ECH-bağlantılı protein 1 (Keap1) ile sitozole bağlanır. Tiol gruplarını modifiye etme ve Nrf2'yi Keap1'den serbest bırakma kabiliyetine sahip olan antioksidanlar, oksidanlar, kemopreventif ajanlar ve elektrofilik maddeler dahil sitoplazmik Keap1 proteininin uyarıcıları Nrf2'nin nükleusa translokasyonunu ve antioksidan tepki elemanına bağlanmasını sağlar. Nrf2, NAD(P)H: kinon akseptör oksidoredüktaz 1, SOD, CAT, GPx, GR ve HO-1 gibi antioksidan ve faz II detoksifikasyon enzimlerini düzenler (Ci ve ark, 2015; Mahmoud-Awny ve ark, 2015).

GPx, HO-1 ve SOD, ROT ve RKT'nin eliminasyonu için önemli antioksidan enzimlerdir ve insan vücudunda metal iyonu şelatlayıcıları olarak hareket edebilirler. GI izoenzim-GPx, hidroperokside karşı bir bariyer görevi gören ana gastrik enzimdir (Husain ve ark. 2005). HO-1, GI hücrelerinin hem'i'ni biliverdin ve karbon monoksida parçalanmasıyla oksidatif hasara karşı korur, mide ve bağırsakta ROT indüksiyonu ile inflamasyonu ve doku hasarını bastırır. Sülforafan, kateşin ve kafeik asit gibi fitokimyasallar NSAİİ kaynaklı intestinal epitel hücrelerinin Nrf2/HO-1 sinyal yollarını upregüle ederek etkili bir şekilde

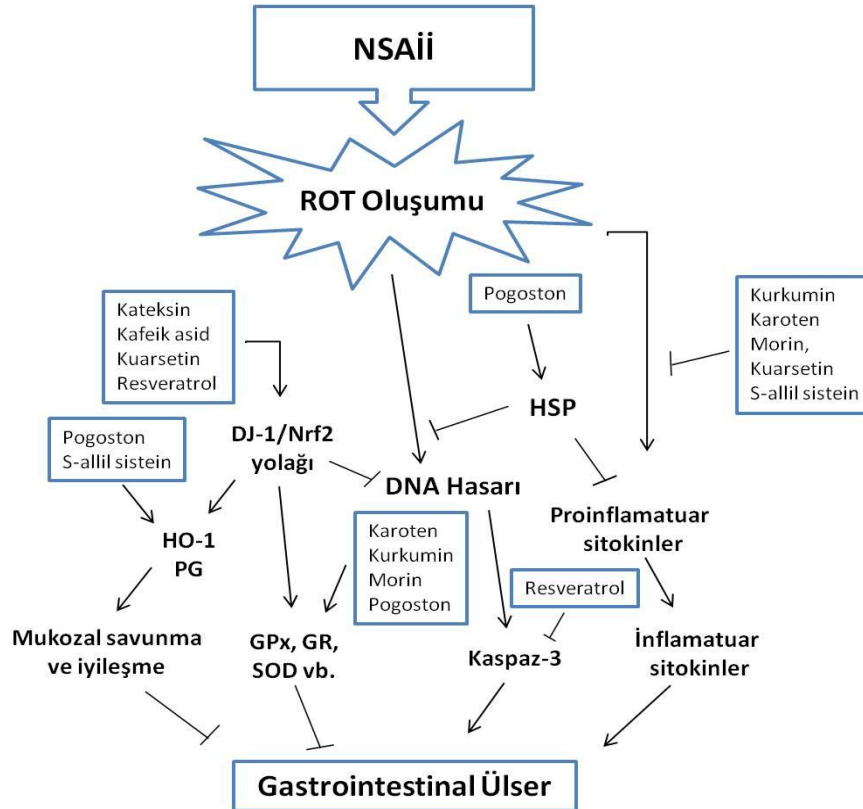
önler. Bu nedenle, Nrf2 tarafından antioksidan enzimlerin upregülasyonu NSAİİ kaynaklı GI ülserlerinin önlenmesi ile ilişkili olabilir (Şekil 5) (Cheng ve ark, 2013; Cheng ve ark, 2014).

Son zamanlardaki raporlar sitozolik Nrf2'nin DJ-1 (PARK7) olmadan kararsız hale geldiğini ve Nrf2'nin regüle ettiği aşağı yönlü antioksidan enzimlerin yanıtlarının azaldığını ileri sürmektedir. Erken başlangıçlı Parkinson hastalığı ve nörodejeneratif bozukluklar, DJ-1'deki patojenik mutasyonlarla ilişkilendirilmiştir. Taira ve ark., DJ-1 upregülasyonunun Parkinson hastalığında oksidatif strese bağlı nöroblastoma hücre ölümlerini önlediğini belirtmişlerdir (Taira, 2004). Önceki raporlar, kateşinin, NSAİİ ile indüklenen mukozal hasarın önlenmesinde önemli bir rol oynayabilecek olan Int-407 hücrelerinde HO-1 upregülasyonu ile ketoprofen kaynaklı oksidatif hasarı etkili bir şekilde önlediğini göstermiştir. Ayrıca Cheng ve ark. kafeik asitin, antioksidan enzimlerin ekspresyonunu ve DJ-1/Nrf2 aracılı süreç yoluyla GI hücrelerine ketoprofen kaynaklı oksidatif hasarı etkili bir şekilde önlediğini göstermiştir (Cheng ve ark, 2014). Bu sonuçlar, Nrf2 tarafından artan antioksidan enzim ekspresyonunun, GI mukozal ülserlerin oksidatif strese bağlı gelişmesine karşı hastaları korumak için potansiyel bir küratif yaklaşımı temsil edebileceğini göstermektedir (Lee ve ark, 2012; Jaramillo-Gómez, 2015).

Aspirin, indometazin ve diklofenak gibi diğer NSAİİ'ler, ağrı ve inflamasyon tedavisinde yaygın olarak kullanılmaktadır. Leung ve ark. kaspaz inhibitörleri içeren aspirinin, apoptoza benzer programlanmış hücre ölümünün göstergesi olan kaspazdan bağımsız bir yoldan gastrik mukozal hücre ölümüne neden olduğunu göstermiştir (Leung ve ark, 2009). Liu ve diğ. indometazinin gastrik dokuda ısı şok protein-70 (HSP70) ve Bax protein ekspresyonunun aşağı yönde düzenleyerek GI mukozada oksidatif hasara neden olduğunu göstermiştir (Liu ve ark, 2015). Epidemiyolojik çalışmalar, diklofenak tedavisinin 75 mg/gün vücut ağırlığının, DNA hasarını (8-OHdG üretimi) arttırdığını ve insanlarda gastrik mukozada HSP70 ve kaspaz-3 ekspresyonunu azalttığını göstermektedir. Doğal antioksidanların gastroprotektif etkilerinin, antioksidatif durumun iyileşmesi, COX aracılı PGE2 sentezinin aktivasyonu ve Bax seviyesinin aşağı regülasyonu ile Bcl-2 ve HSP70 proteinlerinin upregülasyonundan kaynaklandığı öne sürülmüştür (Liu ve ark, 2015). Lansoprazol dahil olmak üzere proton pompa inhibitörleri, duodenal ve gastrik ülserleri tedavi etmek için yaygın olarak kullanılmaktadır. Bazı çalışmalar lansoprazolün, NSAİİ'lerin (diklofenak, indometazin, ketoprofen ve piroksikam), LPO ürünlerinin (MDA) ve miyeloperoksidazın (MPO) mukozal içeriği üzerindeki etkilerini antioksidan enzimlerin upregülasyonu ile tersine çevirebileceğini göstermiştir. HO-1, HSP32 olarak bilinir ve patolojik durumlar ve oksidatif stres sırasında uyarılabilir (Chandranath ve ark, 2002, Sikora

ve Grzesiuk, 2007). Son zamanlardaki kanıtlar HO-1'in hemi biliverdin ve karbon monoksite yıktığını, antioksidan etkilere sahip olduğunu ve inflamasyonu azaltabildiğini, hücre büyümesini kontrol edebildiğini ve hücre ölümünü ortadan kaldırabildiğini göstermektedir. HO-1 ekspresyonunun upregülasyonu GI yoldaki ROT'un neden olduğu inflamasyonu ve doku hasarını azaltabilir (Liu ve ark, 2010). Megias ve ark. osteoartritik kondrositlerde HO-1 modülasyonlu PGE2 üretimini göstermiştir (Megias ve ark, 2009). PG'ler GI mukozal bütünlüğünü koruyabilir, çoğu gastrik mukozal savunmayı kontrol edebilir ve inflamasyonu giderebilir. Bu nedenle, antioksidan enzimlerin düzenlenmesi, ülser hastalığına yol açan oksidatif strese bağlı GI hasarına karşı etkili bir önleme veya iyileştirici bir yol olabilir (Tarnawski ve Ahluwalia, 2012).

Yakın zamanda yayınlanan bir çalışma, Lactobacillus ve Bifidobacterium gibi bazı probiyotiklere sahip süt ürünlerinin, NSAİİ'lerin, alkolün ve *H. pylori*'nin neden olduğu GI ülserlerine karşı koruyucu olduğunu ve antioksidan, antiapoptotik, anti-inflamatuar ve antibakteriyel aktiviteye sahip olduğunu göstermektedir. Ayrıca, probiyotiklerin mukoza onarımını hızlandırdığı ve anjiyogenik büyüme faktörlerinin indüklenmesi yoluyla mukozal sağlığın korunmasına yardımcı olduğu belirtilmiştir (Khoder ve ark, 2016).



Şekil 5. Fitokimyasalların gastroprotektik etkilerinin altında yatan mekanizmalar.

### 2.16.1. Zeytin Türevi Polifenol Olan Oleuropein ve Faydalı Etkileri

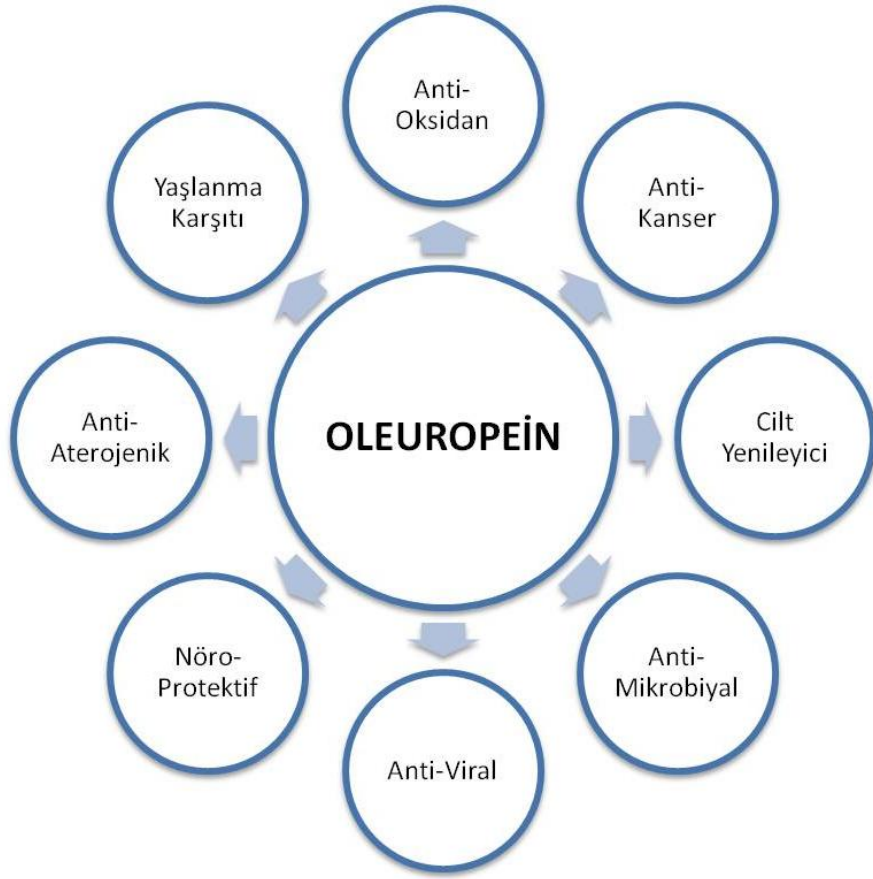
Yüzyıllardır zeytinyağı kozmetik ve farmakolojik ajan olarak kullanılmıřtır. Son zamanlarda sızma zeytinyağı içerisinde bulunan polifenollerin faydalı etkileri ile gündeme gelmektedir. Sızma zeytinyağı ham olarak tüketildiğinde anti-oksidan, anti-inflamatuar, anti-kanser, anti-mikrobiyal, anti-viral, anti-aterojenik, hipoglisemik, hepatik, kardiyak- ve nöro-protektif etkiler gibi birçok yararlı etkilerinin olduđu gösterilmiřtir (řekil 6) (Cicerale ve ark, 2010; Ghanbari ve ark, 2012). Birçok etkiyi gösteren bu fenolik bileřiklerden en önemlisi Oleuropeindir (řekil 7) (Ghanbari ve ark, 2012).

Oleuropein, elenolik asit ve hidroksitirosolün heterozidik esteridir. Oleuropein, zeytin meyvesinin ilk dönemlerinde meyvede daha fazla bulunan, olgunlařmanın ilerlemesi ile zamanla metabolize olarak miktarı azalan ve meyveye acılık veren bir maddedir. Oleuropein bitkinin çeřitli bölgelerinde farklı oranlarda bulunmasına rađmen zeytin meyvesinin oleuropein içeriđi, genç meyvedeki kuru maddenin %14'üne eriřebilmektedir. Yüzyıllarca yařayabilme özelliđine sahip olan zeytin ađacının ürünleri sađlıđa yararlı etkileri ile uzun zamandır bilinen gıda maddeleri arasındadır. (Malik ve Bradford, 2006; Casas-Sanchez ve ark, 2007)

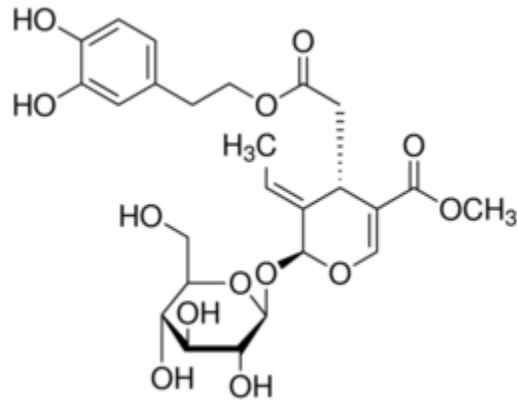
Dođal antioksidan özelliđinden ötürü de pek çok medikal müdahalede kullanılmaktadır. Trombosit birikimini ve eikosanoid üretimini önleyerek hücreyi ve organizmayı korumaktadır. Koroner genleřmesinde rol oynayan membran lipid oksidasyonunu koruyarak kardiyoloji ile ilgili rahatsızlıkları önlemektedir. Obezite problemlerinin üstesinden gelebilmek için lipid metabolizmasını iyileřtirmektedir. Kanser hastalarında enzimleri korumakta ve yüksek tansiyon kaynaklı hücre ölümünü önlemektedir (Perrinjaquet-Moccetti ve ark, 2008).

Oleuropein ve metaboliti hidroksitirosol, anti-oksidan ve radikal temizleyici aktivite için fonksiyonel bir (katekol) gruba sahiptir. Bu gruplar sayesinde oksidasyonu engelleyerek serbest radikallerin oluřumunu durdurmaktadır (Puel ve ark, 2006).





Şekil 6. Oleuropeinin yararlı etkileri (Cicerale ve ark, 2010).



Şekil 7. Oleuropeinin moleküler yapısı (Ghanbari ve ark, 2012).

### 2.16.2. Oleuropeinin Antioksidan Etkisi

Oleuropeinin antioksidan etkisi antioksidan yanıt oluşturan farklı mekanizmalarla meydana gelmektedir. Bu antioksidan potansiyel hidroksil grubunun serbest hidrojeni ile fenolik radikaller arasında moleküler hidrojen bağ oluşması ile radikal stabilitesinin oluşmasıyla ilişkilidir (Visioli ve ark, 1998; Paiva-Martins ve Gordon, 2005).

In vitro koşullarda 2,2-diphenyl-1-picrylhydrazyl radikal (DPPH) testi ile oluşturulan oksidadif stres modelinde oleuropeinin antioksidan etkisinin Vitamin C ve vitamin E kadar etkili olduğu gösterilmiştir. Oleuropeinin hücrelerde NO süpürme yeteneğinin yanında indüklebilir nitrik oksit sentazın ekspresyonunu arttırdığı kanıtlanmıştır (Visiolice ark, 1998).

Oleuropein düşük yoğunluklu LDL oksidasyonuna karşı koruyucu bir etkiye sahiptir (Coni ve ark, 2000). Oleuropeinin lipid oksidasyonu üzerindeki koruyucu etkileri, tiyobarbitürik asitle reaksiyona giren maddelerin (TBARS) ve lipid peroksid yan ürünlerinin, malondialdehit (MDA) ve 4-hidroksinonenal (4-HNE) gibi azalan oluşumunun değerlendirilmesi ile gösterilmiştir. Ayrıca Visioli ve diğ. tarafından sağlıklı gönüllülerde oleuropein uygulamasının doza bağımlı bir şekilde, in vivo lipid peroksidasyonunu gösteren 8-izo-PGF2 $\alpha$ 'nın idrarla atılımını azalttığı gösterilmiştir (Visioli ve ark, 2000). Sıçan kalbinin 30 dakika boyunca iskemiye maruz bırakılması ve daha sonra reperfüze edilmesi sonucu oluşan kalp hasarı ile ilgili çalışmada oleuropein uygulanmış ve perfüzatta kreatin kinaz ve indirgenmiş glutatyon salınımının azaldığı gösterilmiştir. Okside glutatyon ve lipid peroksidasyonun kapsamı azaltılarak, oleuropeinin koroner kalp hastalığının önlenmesinde anti-oksidan yararlı etkiler gösterebileceği hipotezi güçlenmiştir (Manna ve ark, 2004).

### 2.16.3. Anti-İnflamatuar ve Anti-Aterojenik Etkiler

Bazı çalışmalarda oleuropeinin lipoksijenaz aktivitesi, lökotrien B4 üretimi, anti-inflamatuar sitokinlerin biyosentezini inhibe etmesi veya inflamatuvar parametreleri modüle etmesinin anti-inflamatuar etkilere yol açtığı belgelenmiştir. Özellikle karragenan indüklü plörezi hayvan modelinde oleuropein uygulamasının, TNF- $\alpha$ , interlökin-1 beta (IL-1 $\beta$ ) ve NO miktarlarının önemli ölçüde azalmasına neden olduğu bildirilmiştir (Impellizzeri ve ark, 2011). İnflamatuar cevap, hücresel olmayan ve hücresel bileşenleri içerir. Potansiyel pro-inflamatuar sitokinler, yaralanmadan hemen sonra sentezlenen TNF- $\alpha$  ve IL-1 $\beta$ 'yi içerir. TNF- $\alpha$  ve IL-1 $\beta$ , yara bölgesinde vasküler geçirgenlik, inflamatuvar hücrelerin alınması,

indüklenebilir NOS (iNOS) ve COX-2'nin indüksiyonu dahil olmak üzere çok çeşitli olaylarda yer alır (Giamarellos-Bourboulis ve ark, 2006; Pineau ve Lacroix, 2007). iNOS, sekonder inflamatuvar yanıtın gelişiminde önemli bir role sahip olan serbest radikal molekülü olan NO üreten üç farklı enzimden biridir. iNOS'a benzer şekilde, bazı inflamatuvar mediyatörlerin üretimine katılan bir enzim olan COX-2'nin ekspresyonuna da, TNF- $\alpha$  ve IL-1 $\beta$  aracılık eder. Oleuropein tedavisinin, TNF- $\alpha$  ve IL-1 $\beta$  ekspresyonunu anlamlı bir şekilde azalttığını ve sonuç olarak, iNOS ve COX-2'nin ekspresyonunda da azalma olduğunu gösterilmiştir (Khalatbary ve Zarrinjoei, 2012). Oleuropein de dahil olmak üzere, zeytin türevli fenolik bileşikler, monositik inflamatuvar mediyatörlerin üretimini azaltabilir, LPS tarafından tetiklenen monositlerle uyarılan insan tam kan kültürlerinde IL-1 $\beta$  üretimini azaltır. İlginç bir şekilde, zeytinyağı fenolik bileşikleri, çeşitli patolojilerde inflamasyonu uyaran bir pro-inflamatuvar ajan olan IL-6'nın dolaşımdaki konsantrasyonunu azaltır (Fito ve ark, 2008).

Oleuropein, anti-trombotik ve anti-aterojenik özelliklere de sahiptir; bu durum kısmen, anti-inflamatuvar ve anti-oksidatif aktivitelerine bağlıdır. Oleuropeinin post-iskemik oksidatif hasara karşı koruyucu etkisi, oksidan glutatyonun oksidatif strese maruz kalmasının duyarlı bir belirteci olan koroner akıntı salınımının ölçülmesiyle araştırılmıştır. İskemik kalplerde reflow, oksidize glutatyonun hızlı bir şekilde salınmasıyla eşlik eder; oleuropein ile tedavi edilen iskemik kalplerde, bu salınım önemli ölçüde azalmıştır. Ayrıca, oleuropein, kardiyovasküler hastalığın vazodilatatör, anti-trombosit agregasyonu, anti-iskemik ve hipotansif özellikleri ile birçok açıdan yararlı bir etkiye sahiptir (Omar, 2010; Bulotta ve ark, 2014). Oleuropein dahil olmak üzere, zeytin türevi polifenoller, mide de nitritten NO oluşması sağlayarak düz kas gevşemesine neden olur. Oleuropein düşük yoğunluklu lipoproteinlerin oksidasyonu ve serbest radikal süpürücü gibi güçlü anti-oksidan aktiviteler gösterir. Ayrıca oleuropein, nötrofiller tarafından süperoksit anyonları, tromboksan ve lökotrien B4 üretimini inhibe ederek ve trombosit agregasyonunu azaltarak hücresel düzeyde patofizyolojik süreçleri modifiye eder (Omar, 2010). Wang ve diğ. oleuropeinin anti-aterosklerotik etkisini ve deneysel tavşan model ateroskleroza kullanarak inflamatuvar yanıtla ilişkisini tanımlamıştır (Wang ve ark, 2008). Oleuropein uygulaması serum lipit düzeylerini azaltabilir ve ateroskleroz gelişimini baskılayarak, TNF- $\alpha$  ekspresyonunu azaltarak monosit kemotaktik protein-1 ve vasküler hücre adezyon molekülünün ekspresyonunu azaltır. Bu nedenle oleuropein, lipidleri düşürmek, LDL oksidasyonunu inhibe etmek, inflamatuvar faktörleri baskılamak ve makrofaj aktivasyonunu önlemek de dahil olmak üzere birçok mekanizma yoluyla ateroskleroza zayıflatır (Bogani ve ark, 2007).

#### 2.16.4. Anti-Kanser ve Anti-Anjiyojenik Etkisi

Çeşitli epidemiyolojik çalışmalar, Akdeniz havzasında bazı kanser türlerinin görülme sıklığının diğer alanlara göre daha düşük olduğunu göstermiştir. Bu olumlu sonuç Akdeniz diyetine atfedilmiştir. Lyon Diyet Kalp Çalışması, Akdeniz diyetinin mortaliteyi %56 oranında azaltmada ve dört yıllık bir takipte kanser riskini %61 oranında azaltmada yararlı etkilerini gösteren ilk büyük randomize klinik çalışmadır (de Lorgeril ve ark, 1998).

Akdeniz diyeti, Birleşmiş Milletler Eğitim Bilim ve Kültür Örgütü (UNESCO) tarafından insanlığın soyut kültürel mirasının temsil edici listesi üzerine yazılmıştır. Akdeniz bölgesindeki ülkeler ekonomik, kültürel, dini ve etnik eşitsizlikler ile karakterizedir. Ayrıca tarımsal üretim, balık ve et mevcudiyeti farklıdır. Akdeniz diyeti, yüksek miktarlarda sebze, baklagil, meyve, kepekli tahıllar ve lif içeren gıdalar, balık, az yağlı süt ürünleri, ılımlı şarap tüketimi, düşük kırmızı et tüketimi ve zeytinyağından elde edilen tekli doymamış yağ asitlerinin yüksek miktarlarda tüketilmesiyle karakterizedir (Barbaro ve ark, 2014).

Dikkat çekici kanıtlar, Akdeniz diyetinde zeytin ve zeytinyağı tüketiminin, sağlığa yararlı etkileri için önemli bir faktör olduğuna işaret etmiştir. Çalışmalar sızma zeytinyağı tüketiminin kolon, meme ve deri kanseri de dahil olmak üzere bazı kanser türlerinin insidansı ile ters orantılı olduğunu göstermiştir. Bu sebeple sızma zeytinyağının anti-tümör özelliklerini açıklamak için çeşitli mekanizmalar önerilmiştir (Nan ve ark, 2014). Zeytinyağı, çevre ve gıda karsinojenlerinin biyoyararlanımını azaltmada etkili olabilir. En önemlisi, sızma zeytinyağı, hücreleri oksidatif stresten koruyarak anti-neoplastik etki gösterebilir. Bu, diğer yenebilir yağlarda (palm, yerkıstığı, soya fasulyesi ve güneş çiçeği) bulunan n-6 çoklu doymamış yağ asitlerinden ve yüksek miktarda antioksidan varlığında oksidasyona karşı daha az duyarlı olan oleik asit içeriğinin bir sonucudur (Tunca ve ark, 2012).

Zeytinyağı ve zeytinlerde bulunan minör antioksidanlar arasında oleuropein, majör anti-tümör aktiviteden sorumlu olarak gösterilmiştir. Farklı kanser hücre hatlarında oleuropeinin anti-proliferatif ve proapoptotik etkilerini gösteren çeşitli in vitro kanıtlar toplanmıştır. Ek olarak, deney hayvanları üzerinde yapılan çalışmalar, oleuropein tedavisinin, cildin, yumuşak dokunun ve meme kanserinin gelişimini önlediğini belirlemiştir (Casaburi ve ark, 2013, Barbaro ve ark, 2014). Oleuropein doğrudan tümör hücreleri üzerinde etki etmesi, oleuropeinin anti-tümör aktivitesi, anti-anjiyojenik işleviyle ilişkili olabilir. Tümörler, birbirleriyle ve etraftaki dokuyla etkileşime giren çeşitli hücre tiplerini içererek, izin verici bir mikro ortam içinde karmaşık bir etkileşimli ağ oluştururlar. Stromal bileşenler tümör büyümesini destekler ve kanser hücresi proliferasyonu, migrasyonu ve invazyonunun

uyarılması yoluyla invazyonu teşvik eder. Tümör kütlelerinin büyümesi, endotel hücrelerin (EC) önceden var olanlardan yeni damarları filizlendirmek için aktivasyonunu ve proliferasyonunu indükleyen bir besin ve oksijenden yoksun bir ortam yaratır. Anjiyogenez olarak adlandırılan bu süreç, tümör ve çevresindeki konakçı hücrelerden çoklu anjiyogenik ve anti-anjiyogenik faktörler arasındaki dengeden kaynaklanan karmaşık ve sıkı bir şekilde düzenlenmiştir ( Sepporta ve ark, 2014).

Son yıllarda, anti-anjiyogenik bileşiklerin kanser terapötikleri olarak tanımlanması ve test edilmesine odaklanılmıştır. Klinik çalışmalarda birçok anti-anjiyogenik ajan halen araştırılmaktadır. Bunların çoğu, VEGFR gibi anjiyogenez ve büyüme faktörü reseptörlerinin moleküler aracılarını hedef alan küçük moleküllü inhibitörlerdir. Diğerleri, VEGF' yi hedef alan ve metastatik kolon kanseri, pulmoner karsinom, metastatik göğüs kanseri, böbrek ve yumurtalık kanseri dahil olmak üzere çeşitli kanserlerin tedavisi için Gıda ve İlaç Dairesi (FDA) tarafından onaylanmış olan bevacizumab ve metastatik gastrik adenokarsinom için VEGFR2'ye karşı bir monoklonal antikor olan ramucirumab gibi spesifik monoklonal antikorlardır (Barbaro ve ark, 2014).

Bu senaryoda, oleuropein, endotel proliferasyonunun bir inhibitörü olarak tanımlanmıştır ve bu kullanım patentlenmiştir (Methods for inhibiting angiogenesis. U.S. Patent 6632798 B2, 14 October 2003). Patent başvurusunu desteklemek için Hamdi ve ark. (2005) hem neonatal anjiogenezi incelemek için çeşitli bileşiklerin anti-anjiyogenik özelliğini değerlendirmede kullanılan CAM (civalı korioallantoik membran) testini hem de yara iyileşmesi ile ilişkili oleuropeinin etkisini incelemek için "Yetişkin Fare Kulak Modeli" ni kullanmışlardır. Her iki modelde, oleuropein tedavisinden sonra, bir anti-anjiyogenik faktör olarak belirtilen kan damarlarının sayısında bir azalma gözlemlemişlerdir (Hamdi ve ark. 2005).

Ayrıca farelere 30 hafta boyunca UVB radyasyon uygulamasının öncesinde ve sonrasında günde iki kez oleuropein (10 ve 25 mg / kg) oral yolla vermiştir. Bulgular, oleuropeinin kronik UVB ile indüklenen cilt hasarı, karsinogenez ve tümör büyümesi üzerindeki önleyici etkilerinin, COX-2 seviyelerinde azalmayla MMP-2, MMP-9 ve MMP-13'ün yanı sıra VEGF ekspresyonunun inhibisyonuna bağlı olabileceğini düşündürmektedir (Kimura ve Sumiyoshi, 2009).

Scoditti ve ve ark. (2012), oleuropein ve onun türevi hidroksitirozol tarafından anjiyogenez inhibisyonu hakkındaki çalışmasında; endotel hücrelerin oluşumunu ve göçünü belirgin bir şekilde inhibe ettiğini göstermişler, bu nedenle çok yönlü anjiyogenez sürecine müdahale etmek için oleuropeinin potansiyel doğrudan rolü hakkında daha fazla bilgi ortaya

koymuşlardır. Oleuropein, bir anti-oksidan olarak, hücreleri onkogeneze yol açan genetik hasara neden olmayacak şekilde koruyabilir. Bir anti-anjiyojenik ajan olarak, tümör ilerlemesini önleyebilir. Son olarak, kanser hücrelerini doğrudan inhibe ederek, tümör regresyonuna yol açabilir (Hamdi ve ark, 2005; Scoditti ve ark, 2012).

#### **2.16.5. Anti-mikrobiyal ve Anti-viral Etkiler**

Oleuropein, anti-mikrobiyal aktivitesini *Lactobacillus plantarum*, *Bacillus cereus* ve *Salmonella enteritidis* dahil olmak üzere hem Gram negatif hem de Gram pozitif bakterilere karşı gösterir. Ayrıca, in vitro çalışmalarda, ortak antibiyotik tedavilerine dirençli mikoplazma suşlarına karşı oleuropein anti-mikoplazmal aktivite de ortaya koymuştur. Oleuropein antimikrobiyal aktivitesinin altında yatan moleküler mekanizmaları açıklayabilmek için daha kapsamlı çalışmalara ihtiyaç duyulmaktadır (Cicerale ve ark. 2012).

Oleuropein ayrıca iyi bir anti-viral aktiviteye de sahiptir. Hemorajik septisemi rabdovirüsüne (VHSV), hepatit B virüsüne (HBV) ve insan immün yetmezlik virüsüne (HIV) karşı etkinliği gösterilmiştir. Oleuropeinin VHSV'ye karşı yararlı etkisi, virüs enfektivitesini azaltarak ve muhtemelen virüs zarfında etki eden, enfekte olmamış hücrelerin hücre-hücre füzyonundan kaçınarak, virüsidal bir etki yoluyla göstermektedir. Oleuropein tedavisinin, hepatit B yüzey antijeninin enfekte HepG2 2.2.15'den salgılanmasını etkili bir şekilde bloke ettiği ve hepatit B virüsü ile enfekte olmuş ördeklerde viremiyi azalttığı gösterilmiştir. Oleuropeinin HIV'e karşı etkisi, doza bağımlı bir şekilde HIV-1 integras aktivitesinde bağlanma ve inhibe etme kabiliyeti ile ilişkilendirilmiştir (Micol ve ark, 2005; Lee-Huang ve ark, 2007).

#### **2.16.6. Nöroprotektif Etki**

Parkinson ve Alzheimer de dahil olmak üzere birçok nörodejeneratif hastalık, nöronların yapısının veya fonksiyonunun ilerleyici bir kaybının sonucu olarak ortaya çıkar. Mitokondriyal DNA hasarı ve oksidatif stres, yaşlanmanın her iki önemli faktörü dejeneratif hastalıkların gelişimine ve ilerlemesine katkıda bulunur. Oleuropeinin potansiyel nöroprotektif aktivitesini değerlendirmek için bazı çalışmalar yapılmıştır. Özellikle,

sıçanlarda altı ay boyunca günde bir kez oleuropeinin intra-peritoneal uygulaması, kontrol grubuna kıyasla, orta beyindeki anti-oksidan enzim aktivitelerini geliştirdiği gösterilmiştir (Sarbishegi ve ark, 2014). Ayrıca, tedavi edilen sıçanların substantia nigrasında daha fazla nöronu bulunması oleuropeinin dopaminerjik nöron kaybına karşı koruduğunu ortaya çıkarmıştır. Bu sonuç, Parkinson hastalığına bağlı dopaminerjik nöronların zarar görmesini veya kaybını önlemede ya da azaltmada yeni umutlar sağlamaktadır. Oleuropein, Alzheimer hastalığına karşı terapötik potansiyele sahip bir molekül olarak da belirtilmiştir (Lin ve Beal, 2006; Omar, 2010).

Oleuropein, amiloid-y ( $A\beta$ ) 1-40 peptit için bir kovalent olmayan bağlanma molekülü olarak tarif edilmiştir. Amiloid prekürsör proteininin ve agregasyonunun  $\beta$ - ve  $\gamma$ -sekretaz bölünmelerinden ötürü  $A\beta$ 'nin (1-40) anormal üretimi, Alzheimer hastalığının ayırt edici özelliği olan amiloid plakların birikimini göstermektedir. Kütle spektrometrisi araştırmaları, oleuropein bağlanmasında rol oynayan amino asitlerin,  $A\beta$  (1-40) peptit polimerizasyonu ve fibril oluşumu için önemli olduğunu ortaya koymuştur. Bu da oleuropeinin, amiloid plak üretimi ve birikmesini önleyen koruyucu bir etkiye neden olabileceğini göstermektedir. Ayrıca oleuropein, Alzheimer hastalığının karakteristiğini anormal şekilde amiloid-pozitif agregatlar oluşturduğu bilinen bir mikrotübülle ilişkili protein olan Tau'nun bir inhibitörü olduğu gösterilmiştir (Bazoti ve ark, 2008; Daccache ve ark, 2011).

Yetişkin erkek farelerde intraperitoneal olarak uygulanan oleuropein içeren zeytin yaprağı ekstraktı üzerine yapılan bir çalışma, beyinde nörotogenezde yer alan sinir büyüme faktörü (NGF) ve beyin kaynaklı nörotrofik faktör (BDNF) seviyeleri üzerinde önemli bir etkisi olduğunu ortaya koymuştur. Ayrıca oleuropein, sıçan omuriliğinin ikincil hasardan korunmasında etkili olduğunu gösteren çalışmalar olduğu için önemli nöroprotektif polifenollerden biri olabileceği kabul edilmektedir (Carito ve ark, 2014).

Oleuropeinin sıçanlardaki indometazin kaynaklı gastrik ülserlere karşı potansiyel olarak yararlı etkileri hakkında literatürde kısıtlı bilgi mevcuttur. Bu nedenle, bu çalışmanın amacı, indometazin kaynaklı gastrik ülser modelinde oleuropeinin gastroprotektif ve anti-ülser potansiyelini değerlendirmektir. Bu sebepten oleuropeinin lenfositlerdeki DNA hasarı üzerindeki etkilerinin araştırılmasıdır. Oleuropeinin süperoksit dismutaz (SOD), katalaz (CAT) ve myeloperoksidaz (MPO) aktiviteleri üzerindeki etkilerinin yanı sıra, önemli oksidan/antioksidan parametreleri olan glutatyon (GSH) ve malondialdehit (MDA) seviyeleri üzerindeki etkisinin ortaya konması ve oleuropeinin mide ülserinin önlenmesindeki etkinliği RT-qPCR metodu kullanılarak bazı gen ifadelerinin ekspresyon düzeylerinin gösterilmesi amaçlanmıştır.

### 3. GEREÇ VE YÖNTEM

#### 3.1. Gereç

Çalışma kapsamında aşağıda belirtilen Aydın Adnan Menderes Üniversitesi Veteriner Fakültesi Farmakoloji ve Toksikoloji Anabilim Dalında ve Aydın Adnan Menderes Üniversitesi Tarımsal Biyoteknoloji ve Gıda Güvenliği Araştırma ve Uygulama Merkezinde (TARBİYOMER) bulunan laboratuvar araç ve gereçleri kullanılmıştır.

- 20 lam kapasiteli yatay elektroforez tankı (Cleaver Scientific)
- Sirkülasyonlu soğutucu (Julabo FL 300)
- Güç kaynağı (Cleaver Scientific CS 300V)
- Kesintisiz güç kaynağı (MGE Evolution 650)
- Floresan mikroskop (Leica DM 3000)
- Dijital video kamera (Basler Vision Technologies)
- Buzdolabı/derin dondurucu (Samsung RL62ZBSW)
- Soğutmalı santrifüj (Hettich Universal R320)
- Etüv (Nüve FN 500)
- Isıtcılı manyetik karıştırıcı (IKA RH Basic 2 ve Nüve MK 418)
- Vorteks (Nüve NM 110 ve IKA MS3 Basic)
- Dikey tüp karıştırıcı (P Selecta)
- Hassas terazi (Shimadzu AX120)
- Su banyosu (Memmert WNB 10)
- Dijital pH metre (Denver model 225)
- Değişik hacimlerde mikropipetler (Eppendorf)
- Dispenserler (Eppendorf, Scorex, Brand)
- Mikroskop (Olympus BX51)
- Mikrotom (Thermo)
- Etüv (Memert IPP 500)
- Sıcak parafin cihazı
- Real Time-PCR (Applied Biosystems 7500)
- PCT kabini (Esco)
- 80 °C soğutucu (NUAIRE NU-9483E)



### 3.1.1. Sarf Malzemeler

Çalışmada kullanılan sarf malzemeler; farklı boyutlarda deney tüpleri, balon joje ve beher glas (Isolab), eppendorf tüpleri (0,5-1,5 ve 2 ml'lik, Roth), lam (özel yapım rodajlı lam ve geliştirilmiş Thoma sayım lamı), lamel (24x24 ve 24x60 mm Isolab), lam/lamel pensi, cerrahi makas, pens, doku tutucular, cerrahi eldiven (Beybi), polietilen enjektör (2,5, 5, 10 ml, Aysset), insulin enjektörü (Kar-med medikal), heparinli kan tüpü ve sıçan besleme sondası ile çeşitli laboratuvar gereçleri.

### 3.1.2. Kullanılan Kimyasal Maddeler

**Tablo 4.** Deney hayvanları çalışmasında kullanılan kimyasallar

Kimyasal adı	Marka-Kod
Oleuropein	Sigma O8889
Lansoprazol	Sigma L8533
İndometazin	Sigma I7378
Etanol	Sigma 32221
Ketamin	Alfamine
Ksilazin	Alfamine

**Tablo 5.** Sıçan mide dokusunun oksidan ve antioksidan parametrelerinin analizinde kullanılan kimyasallar.

Kimyasal adı	Analiz	Marka-Kod
EDTA	GSH	Sigma E-9884
Glutasyon	GSH	Merck 104090
Metafosforik asit	GSH	Merck 100546
DTNB	GSH	Sigma D-8130
Sodyum Sitrat	GSH	Sigma S-4641
Hidrojen peroksit	CAT	Merck-108597
Sodyum fosfat dibazik dihidrat	CAT/GSH	Sigma-71643
Trikloro asetik asit	MDA	Sigma S-27242
Tiobarbiturik asit	MDA	Sigma T-5500
Hidroklorik asit	MDA	Sigma 30721
Ksantin oksidaz	SOD	Sigma X-1875
Ksantin	SOD	Sigma X-0626
Nitroblue tetrazolium	SOD	Sigma N-6876
Kloroform	SOD	Merck 102444
Etanol	SOD	Merck 100986
Amonyum sülfat	SOD	Merck 101217
Bakır klorür	SOD	Merck 818247
Sodyum karbonat	SOD	Sigma S-7795

Sığır Albümini	SOD	Sigma A-7906
Heksadesil trimetil amonyum bromür	MPO	Sigma H-9151
O-dianisidine dihidroklorid	MPO	Sigma D-3252

SOD: Süperoksit dismutaz, CAT: Katalaz, GSH: Glutatyon, MDA: Malondialdehid, MPO: Miyeloperoksidaz.

**Tablo 6.** Lenfosit hücrelerinin comet analizine hazırlanmasında kullanılan kimyasallar.

Kimyasal adı	Analiz	Marka-Kod
Dimetilsülfoksit	Comet	SAFC D8418
Düşük erime noktalı agar	Comet	Sigma A9045
EDTA disodyum tuzu	Comet	Sigma E5134
Histopaque	Comet	Sigma 1077
Normal erime noktalı agar	Comet	Sigma A7174
Sodyum hidroksit	Comet	Sigma S5881
Sodyum klorür	Comet	Sigma S9625
Trisma base	Comet	Sigma T1503
Trion x-100	Comet	Fluka 93443
PBS tablet (Mg <sup>+2</sup> – Ca <sup>+2</sup> free)	Comet	Sigma P4417
DAPI	Comet	Sigma D9542

**Tablo 7.** Histolojik çalışmalarda kullanılan kimyasallar

Kimyasal adı	Analiz	Marka-Kod
Formaldehyde Solution Min. 37%	Histopatolojik	Merck 1.04002.
Etanol	Histopatolojik	Merck 1.00986
Ksilen	Histopatolojik	Merck 1.08297
Paraffin 56-58 °C,	Histopatolojik	Merck 1.07337
Eosin Aqueous	Histopatolojik	Bio-Optica 05-10002
Haematoxyclin Mayer's	Histopatolojik	Bio-Optica 05-06002
Entellan	Histopatolojik	Merck 1.07961

**Tablo 8.** RT-qPCR çalışmalarında kullanılan kimyasallar

Kimyasal adı	Analiz	Marka-Kod
EvaGreen 2X qPCR MasterMix Dye	RT-qPCR	ABM Master Mx-S
RNeasy Mini Kit	RT-qPCR	Qiagen 74104
TriSolution Plus Reagent	RT-qPCR	GmBiolab TS-100-PLUS
EasyScript Plus cDNA Synthesis Kit	RT-qPCR	ABM G236
qPCR primer pairs against rat gene VEGF	RT-qPCR	Genecopoeia
qPCR primer pairs against rat gene EGF,	RT-qPCR	Genecopoeia
qPCR primer pairs against rat gene	RT-qPCR	Genecopoeia

VEGFR1		
qPCR primer pairs against rat gene EGFR	RT-qPCR	Genecopoeia
qPCR primer pairs against rat gene GAPDH	RT-qPCR	Genecopoeia
qPCR primer pairs against rat gene VEGFR2	RT-qPCR	Genecopoeia

### 3.1.3. Deney Hayvanı Materyali

Bu çalışmada Aydın Adnan Menderes Üniversitesi Deneysel ve Klinik Araştırma Merkezinde yetiştirilen 5 aylık 300-350 gr ağırlığında, 56 adet Wistar albino türü erkek sıçan kullanıldı. Aydın Adnan Menderes Üniversitesi Hayvan Deneyleri Yerel Etik Kurulu (ADÜ-HADYEK) 2016 yılı VI. oturumunda 64583101/2016/124 sayılı etik kurul izni alındı. Çalışmaya başlamadan önce 2 hafta sıçanların ortama adaptasyonu sağlandı. Sıçanlar 12 saat ışık 12 saat karanlıkta kalacak şekilde kafeslerde (tip-3), 22-25 °C oda sıcaklığında tutuldu. Deneye başlamadan önce hayvanların ağırlıkları ölçülerek, rastgele grup dağılımları, ağırlıkları birbirine yakın olacak şekilde 7 eşit gruba ayrıldı. Tüm gruplar deneye başlamadan önce 24 saat aç bırakıldı. Ancak su ulaşımına sınırlama getirilmedi. Deney hayvanlarının bakımına ilişkin yürürlükteki uygulamalara özen gösterildi.

**Tablo 9.** Deney grupları ve uygulanan ilaçlar

Grup Adı	Uygulanan İlaç
Grup 1	Kontrol (n:8)
Grup 2	25 mg/kg İndometazin (n:8)
Grup 3	12 mg/kg Oleuropein (n:8)
Grup 4	30 mg/kg Lansoprazol + 25mg/kg indometazin (n:8)
Grup 5	6 mg/kg Oleuropein + 25mg/kg indometazin (n:8)
Grup 6	12 mg/kg Oleuropein + 25mg/kg indometazin (n:8)
Grup 7	18 mg/kg Oleuropein + 25mg/kg indometazin (n:8)

**Tablo 10.** Çalışma planı

Gruplar						
Grup1	Grup2	Grup3	Grup4	Grup5	Grup6	Grup7
14 günlük adaptasyon süreci						
Su ulaşımına kısıtlama getirilmeden 24 saatlik açlık süreci						
Sadece su verilen kontrol grubu	25 mg/kg İndometazin	12 mg/kg Oleuropein	30 mg/kg Lansoprazol	6 mg/kg Oleuropein	12 mg/kg Oleuropein	18 mg/kg Oleuropein
			5 dakika sonra 25mg/kg indometazin gavaj yardımıyla oral yolla uygulandı			
Tüm gavaj uygulamalarından sonra 6 saat beklendi ve ketamin xylazine anestezisi altında ötenazi gerçekleştirildi						

Sıçanlar pre-operatif alanda 2 haftalık adaptasyon süreci geçirdiler. Bu süre zarfında sıçanlara oral yolla verilecek olan oleuropein (6 mg/kg, 12 mg/kg, 18 mg/kg), indometazin (25 mg/kg) ve lansoprazol (30 mg/kg) miktarları hesaplandı. Sıçanlara oral yolla verilen ilaçlar kimyasal özelliklerine uygun çözgen maddelerde çözdürülerek uygulandı. Gavaj işleminde 16 G kalınlığında eğri gavaj (Harvard Apparatus) kullanıldı.

### 3.2. Yöntem

#### 3.2.1. Gastrik Ülser Oluşturulması ve Mide Örneklerinin Alınması

Bu çalışmada gastrik ülser modeli (Guidobono ve ark, 1997) ile (Odabasoglu ve ark, 2008)'nin yayınları referans alınarak gerçekleştirildi. Tüm kimyasallar uygun çözgen içerisinde oral gavaj yoluyla 1 ml/100 g canlı ağırlık hesabıyla verildi. Sıçanlar ilaç uygulamasından 24 saat öncesinde aç bırakıldı. İndometazin stok çözeltisi %5 NaOH çözeltisi içerisinde çözüldü. Stok çözülmüş haldeki indometazin çalışmada kullanılacak dozlara saf su kullanılarak seyreltilti. Sıçanlara indometazin uygulanmadan önce belirtilen dozlarda saf su ile hazırlanan oleuropein veya lansoprazol gavaj yoluyla verildi. Oleuropein ve Lansoprazol uygulanan gruplardaki her bir sıçan uygulama sonrası 5 dk beklendi ve gavaj ile indometazin

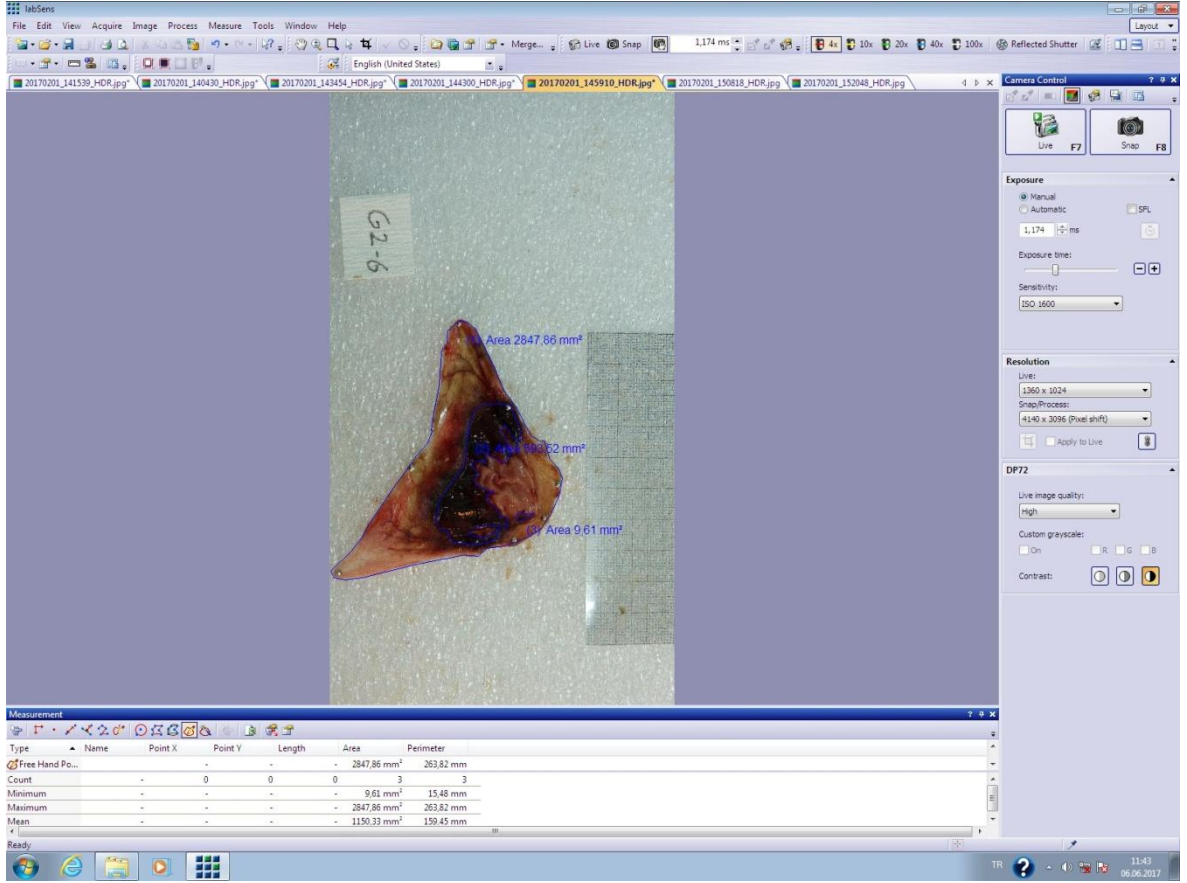
(25 mg/kg) verilerek gastrik hasar oluşturuldu. Kontrol grubu sıçanlarına ise aynı hacimde distile su gavaj ile verildi. Sıçanlara ilaç uygulamasından 6 saat sonra 50 mg/kg ketamin (Ketasol, Richter Pharma AG) ve 5 mg/kg ksilazin (Xylazinbio, Bioveta) intraperitoneal verilerek anestezi sağlandı. Uyutulan sıçanlar servikal dislokasyon ile ötenazi edildi. İntrakardiyak alınan kan örnekleri Comet analizi ile lenfosit hücrelerinde DNA hasarını belirlemek için lenfosit izolasyonunda kullanıldı. İzole edilen lenfositler analize başlanana kadar -80 °C’de bekletildi.

Sıçanların mide dokuları makroskopik değerlendirme için disseke edildi. Mide örnekleri %0,9’luk izotonik sodyum klorür (Polifleks, Polifarma) solüsyonuyla yıkandıktan sonra ülserasyon alanları belirlemek için ölçek kullanılarak fotoğrafları çekildi. Disseke edilen mide dokularından bir parça RT-qPCR ve histopatolojik incelemeler için ayrıldı. RT-qPCR için mide doku örnekleri cryo tüp içerisinde sıvı azot içerisinde aktarılırken, histopatolojik inceleme için doku kasetlerine alınan mide doku örnekleri %10’luk formaldehit çözeltisi içerisinde analize kadar bekletildi. Kalan mide doku örnekleri oksidatif enzim analizleri için -80 °C soğutucuya kaldırıldı.

### 3.2.1.1. Dokulara ait makroskopik değerlendirme

Mide dokusu, meydana gelen ülseratif alanlar (siyah renkli kanama alanları) ve erozyonun derecesine göre değerlendirildi. Bilindiği gibi sıçan midesi muskuler alan ve glandüler alan olmak üzere iki farklı anatomik alandan oluşmaktadır. Ülseratif alanlar glandüler kısımda yer almaktadır. Glandüler mukoza üzerindeki ülseratif alanların tüm mide yüzeyine göre kapladığı oran hesaplandı (Nguelefack ve ark, 2008). Milimetrik kağıdın ölçek olarak kullanıldığı fotoğraflar LabSense bilgisayar programı kullanılarak her bir örneğin ülser alanları (siyah alanlar) tek tek ölçüldü. Resim 2’de LabSense programı ile mide dokusunda ülser alanları hesaplanması gösterildi. Oleuropeinin gastrik ülser üzerine olan koruyucu etkinliği, diğer gruplardan elde edilen sonuçlarla karşılaştırıldı. Her bir sıçana ait ülser alanı (mm<sup>2</sup>) belirlendi ve anti-ülseratif etki (%) aşağıda yer alan formüle göre hesaplandı (Nguelefack ve ark, 2008).

$$\text{Anti-ülseratif etki (\%)} = \frac{\text{Kontrol grubu ülser alanı} - \text{tedavi grubu ülser alanı}}{\text{Kontrol grubu ülser alanı}} \times 100$$



**Resim 2.** Mide dokularındaki ülserli alanların makroskobik değerlendirilmesi.

### 3.2.2. Mide Dokusunda Oksidan ve Antioksidan Parametrelerin Analizi

#### 3.2.2.1. Dokuların homojenizasyonu

##### Fosfat Tamponlu Tuz (PBS) çözeltisinin hazırlanması;

8,06 g NaCl; 0,201 g KCl; 12,636 g  $N_2HPO_4 \cdot 2H_2O$ ; 0,2 g  $KH_2PO_4$  dd $H_2O$ 'da çözüldü ve pH'sı 7,4'e ayarlandı.

Sıçanlara 50 mg/kg ketamin (Ketasol, Richter Pharma AG) ve 5 mg/kg ksilazin (Xylazinbio, Bioveta) anestezisi altında ötenazi işlemi uygulandı. Mide dokusundan 0,5 g doku örneği tartılarak %10'luk 150 mM fosfat tamponla (pH 7.4) yıkandı. Kurutma kağıdı kullanılarak yapılan kurutma işleminin ardından doku örneği yine fosfat tamponla (%10) homojenizatörde +4 °C'de 2000 rpm devirde 1 dk süreyle homojenize edildi. Homojenatlar +4 °C'de 12000 rpm'de 10 dakika santrifüj edildikten sonra süpernatantlar eppendorf tüplere

aktarıldı. Eppendorf tüplerin içindeki mide homojenatları oksidatif enzim analizleri yapılınca kadar -80 °C soğutucuda bekletildi.

### 3.2.2.2. Toplam protein analizi

Oksidan/antioksidan parametrelerin hesaplanmasında kullanılmak üzere total protein analizi yapıldı. Total protein analizi Archem Diagnostic Ind. Ltd. şirketi tarafından üretilen Biürent metoduna dayalı kit kullanılarak gerçekleştirildi. Her bir örnek için boş eppendorf tüplere total protein kiti içerisinde bulunan total protein solüsyonundan 1'er ml eklendi. -80 °C soğutucuda bekletilen örnekler kademeli bir şekilde çözündürüldü. Homojenatlar vortekslendi. Her bir örnekten 10 µl alınarak içerisinde 1 ml total protein solüsyonu bulunan eppendorf tüplere aktarıldı. Tüm eppendorf tüpler 30 °C'de, 10 dk süreyle etüvde inkübasyona bırakıldı. Spektrofotometrede okutmak üzere 2 adet kör (1 ml total protein solüsyonu + 10 µl distile su), 1 adet standart (1 ml total protein solüsyonu + 10 µl kit içerisindeki standart) hazırlandı. 546 nm dalga boyunda kör ve standart okumalar gerçekleştirildi ve değerler kaydedildi. Tüm örnekler kuartz tüplere aktarıldı ve spektrofotometrede köre karşı 546 nm dalga boyunda okuması yapıldı. Sonuçlar SOD, CAT, GSH, MDA ve MPO hesaplanmalarında kullanıldı.

**Tablo 11.** Bir örnek için toplam protein analizi tablosu.

	<b>Kör Deneme Tüpü</b>	<b>Standart Tüp</b>	<b>Örnek Tüpü</b>
<b>Reagent I</b>	1 ml	1 ml	1 ml
<b>Örnek</b>	-	-	10 µl
<b>Standart</b>	-	10 µl	-
<b>Su</b>	10 µl	-	-

### **3.2.2.3. Süperoksit dismutaz (SOD) analizi**

#### **Çözeltilerin Hazırlanması**

##### **Ksantin stok çözeltisi**

4,6 mg ksantin, 1ml 0,1 N NaOH ve 9 ml dH<sub>2</sub>O içerisinde çözdürüldü. Kullanılacağı zaman 100 ml'ye dH<sub>2</sub>O ile tamamlandı.

##### **EDTA çözeltisi**

12,45 mg EDTA 50 ml dH<sub>2</sub>O içinde çözdürüldü.

##### **Nitroblue tetrazolium (NBT) çözeltisi**

6,15 mg NBT 100 ml dH<sub>2</sub>O içerisinde çözdürüldü.

##### **Na<sub>2</sub>CO<sub>3</sub> çözeltisi**

4,2 g Na<sub>2</sub>CO<sub>3</sub> 100 ml dH<sub>2</sub>O içerisinde çözdürüldü.

##### **Sığır albümin çözeltisi**

15 mg sığır albümin 15 ml dH<sub>2</sub>O içerisinde çözdürüldü.

##### **2 M Amonyum sülfat çözeltisi**

2,64 g (NH<sub>4</sub>)<sub>2</sub>SO<sub>4</sub> 10 ml dH<sub>2</sub>O içerisinde çözdürüldü.

##### **0,1 N NaOH çözeltisi**

0,02 g NaOH 5 ml dH<sub>2</sub>O içerisinde çözdürüldü.

##### **Bakır klorür çözeltisi**

10,7 mg CuCl<sub>2</sub> 100 ml dH<sub>2</sub>O içerisinde çözdürüldü.

##### **Ksantin oksidaz**

48 µl ksantik oksidaz 2 ml 2 M (NH<sub>4</sub>)<sub>2</sub>SO<sub>4</sub> içerisinde çözdürüldü.

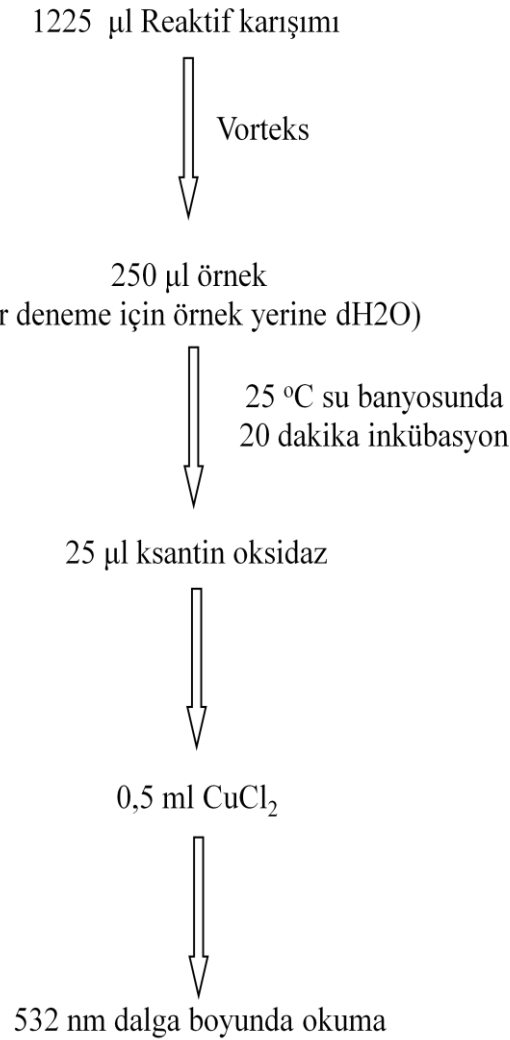
##### **Reaktif karışımı**

1. 100 ml ksantin
2. 50 ml EDTA
3. 50 ml NBT
4. 30 ml Na<sub>2</sub>CO<sub>3</sub>
5. 15 ml Sığır albümin



Mide dokularındaki SOD miktarının kantitatif analizi Sun ve ark'nın (1988) yöntemine gerçekleştirildi. Ksantin, ksantin oksidaz enzimi tarafından ürik aside dönüştürülür. Bu dönüşüm sırasında  $O_2^-$  radikalleri nitroblue tetrazolium varlığında formazon boyasını oluşturular. SOD enzimi varlığında ise  $O_2^-$  radikalleri  $H_2O_2$  dönüşür. Böylece formazon boyası oluşumu azalır. Formazan boya konsantrasyonu ne kadar düşerse spektrofotometrede okunan absorbanans değeri de azalır.

SOD enzim analizinde toplam hacim 245 µl olacak şekilde reaktif karışımı hazırlandı. Donmuş örnek süpernatantlarının kademeli olarak çözünmesi sağlandı. Çözünen örnekler vorteksle ve her bir örnekten 0.5 ml ependorf tüplere aktarılarak üzerine 250 µl etanol ve 150 µl kloroform eklenerek +4 °C'de 12000 rpm de 10 dakika santrifüj yapıldı.



Spektrofotometreden alınan absorbanans değerleriyle hesaplama yapıldı ve sonuçlar U/mg doku protein olarak ifade edildi.

$$\text{İnhibisyon (\%)} = \frac{\text{Körün absorbanansı} - \text{Testin absorbanansı}}{\text{Körün absorbanansı}} \times 100$$

#### 3.2.2.4. Katalaz (CAT) analizi

##### Çözeltilerin Hazırlanması

Tampon A: 6,81 g  $\text{KH}_2\text{PO}_4$  1000 ml  $\text{dH}_2\text{O}$  içerisinde çözdürüldü.

Tampon B: 8,90 g  $\text{NaHPO}_4 \cdot 2\text{H}_2\text{O}$  1000 ml  $\text{dH}_2\text{O}$  içerisinde çözdürüldü.

Tampon A ve B = 1/1,5 olacak şekilde karıştırıldı.

Katalaz aktivitesinin belirlenmesinde Bergmeyer H. ve ark. (1974) tarafından tarif edilen yöntem kullanıldı. CAT enzim aktivitesi,  $\text{H}_2\text{O}_2$ 'in 240 nm'de  $\text{H}_2\text{O}$ 'ya dönüşümü sırasında absorbanans azalmasının ölçülmesi esasına dayanmaktadır.

Bir beher içerisinde hazırlanan tampon karışımından (tampon A+B) (2,95 ml x numune sayısı) hesaplanan miktarda alındı. 2,95 ml fosfat tamponu kuartz küvete kondu ve küvet spektrofotometrenin gözüne yerleştirildi.

Bir başka beher içerisinde 2,95 ml tampon karışımında alındı ve üzerine 100  $\mu\text{l}$   $\text{H}_2\text{O}_2$  ilave edildi. Bu karışımdan da 2,95 ml başka bir küvete alındı ve spektrofotometrenin numune gözüne yerleştirildi. İlk absorbanans değeri okundu ve 15 saniye arayla toplam 4 adet absorbanans okuması yapıldı. Her bir numune için küvetler distile su ile yıkandı. Bu işlemler tekrarlandı.

Absorbansta gözlenen azalma hızı CAT enzim aktivitesi ile doğru orantılıdır. 1/1,5 mmol/l (pH:7.0) fosfat tampon ve numune içeren kuartz küvetlerden birine  $\text{H}_2\text{O}_2$  eklenmesiyle 240 nm absorbanansda  $\text{H}_2\text{O}_2$ 'deki absorbanans azalması spektrofotometrede kaydedildi. Elde edilen değerler sonucu katalaz enzim aktivitesi hesaplanarak k/mg doku protein olarak ifade edildi.

### 3.2.2.5. İndirgenmiş glutatyon (GSH) analizi

#### Çözeltilerin Hazırlanması

##### Presipitasyon çözeltisi

1,67 g glasiyal metafosforik asit, 0,2 g EDTA, 30 g NaCl 100 ml dH<sub>2</sub>O içerisinde çözdürüldü. Presipitasyon çözeltisi doymuş bir çözeltilidir.

##### Fosfat tampon çözeltisi

42,59 g Na<sub>2</sub>HPO<sub>4</sub> (0,3M) 1000 ml dH<sub>2</sub>O içerisinde çözdürüldü.

##### %1'lik Sodyum sitrat çözeltisi

1 g sodyum sitrat 100 ml dH<sub>2</sub>O içerisinde çözdürüldü.

##### Dinitrobenzoik asit/ 5,5'ditiyobis (DTNB) çözeltisi

40 mg (DTNB) 100 ml %1'lik sodyum sitrat çözeltisi içinde çözdürüldü.

##### 1 mg/ml GSH standart çözelti

100 mg GSH standart 100 ml dH<sub>2</sub>O içerisinde çözdürüldü.

Ellman'ın reaktifi olarak bilinen DTNB (5,5'-Ditiyobis (2-nitrobenzoik asit)), tiyol bileşiklerinin saptanması için geliştirilmiştir. DTNB ve glutatyon (GSH), 2-nitro-5-tiyobenzoik asit ve glutatyon disülfür (GSSG) oluşturmak için reaksiyona girer. 2-nitro-5-tiyobenzoik asit sarı renkli bir ürün olduğu için, örnek bir çözeltideki GSH konsantrasyonu 412 nm'de absorbans değerinin ölçümü ile belirlenebilir (Tietze F. 1969).

**Tablo 12.** GSH analiz tablosu

	Numune	Standart	Blank
I. Aşama	0,2 ml doku homojenat 1,8 ml dH <sub>2</sub> O 3 ml presipitasyon çöz.	0,2 ml standart 1,8 ml dH <sub>2</sub> O 3 ml presipitasyon çöz.	2 ml dH <sub>2</sub> O 3 ml presipitasyon çöz.
	Tüpler vortekslendi 5 dakika bekletildi ve süzüldü		
II. Aşama	2 ml süzüntü 8 ml fosfat tampon 1 ml DTNB	2 ml süzüntü 8 ml fosfat tampon 1 ml DTNB	2 ml süzüntü 8 ml fosfat tampon 1 ml DTNB
	Tüpler vortekslendi 4 dakika bekletildi ve 412 nm'de absorbans değerleri okundu Sonuçlar mg/g doku olarak hesaplandı		

### 3.2.2.6. Malondialdehit (MDA) analizi

#### Çözeltilerin Hazırlanması

##### Stok çözeltisi

2,07 ml HCl (%30'luk), 15 g Trikloroasetik asit (TCA), 0,37 g Tiyobarbiturik asit (TBA) 1000 ml dH<sub>2</sub>O içerisinde çözdürüldü.

MDA analizi, serbest radikallerin hücre zarında oluşturduğu lipid peroksidasyonunun son ürünlerinden biri olan MDA düzeyini belirlemek için kullanılan bir yöntemdir. Yöntemlerin çoğu MDA'nın tiyobarbitürük asit (TBA) ile verdiği reaksiyonu temel alır. MDA analizi Ohkawa (1979) ve arkadaşlarının metoduna göre MDA'nın asidik ortamda TBA ile oluşturduğu rengin 532 nm'de absorbans değerinin ölçülmesi prensibine dayanarak yapıldı.

Vortekslenen doku homojenatları kapaklı cam tüplere 750 µl aktarılarak üzerlerine 1,5 ml stok solüsyondan eklendi. Tekrar vortekslenen tüpler 20 dakika 100 °C'de kaynatıldı.

Soğutma işleminin ardından tüpler 3000 rpmde 10 dakika santrifüj edildi. Ardından spektrofotometrede kuartz kuvvetlerde köre karşı 532 nm dalga boyunda havaya karşı okuma yapıldı. Elde edilen absorbans  $1.56 \times 10^5 \text{ M}^{-1} \text{ cm}^{-1}$  katsayısı ile çarpılarak hesaplandı. MDA konsantrasyonu nmol/mg doku protein olarak hesap edildi.

### 3.2.2.7. Miyeloperoksidaz (MPO) analizi

#### Çözeltilerin Hazırlanması

##### Homojenizasyon tampon çözeltisi (50 mM potasyum fosfat tampon pH=6)

1,02 g KH<sub>2</sub>PO<sub>4</sub>, 0,75 g heksadesil trimetil amonyum bromid (HTAB) 150 ml dH<sub>2</sub>O içerisinde çözdürüldü (pH=6)

##### Ölçüm tampon çözeltisi

7,5 mg o-dianisidin-HCl, 0,3062 g KH<sub>2</sub>PO<sub>4</sub>, %0,0005'lik H<sub>2</sub>O<sub>2</sub> (%30'luk) 45 ml dH<sub>2</sub>O içerisinde çözdürüldü (pH=6). 83,3 µl %30'luk H<sub>2</sub>O<sub>2</sub> 500 ml dH<sub>2</sub>O içersine alınarak %0,0005'lik H<sub>2</sub>O<sub>2</sub> hazırlandı.

MPO tarafından oksitlenen H<sub>2</sub>O<sub>2</sub>'in O-dianisidin hidroklorid ile redüklenmesi ve bu redüklenmiş ürünün 460 nm'de absorbansının ölçülmesi esasına dayanmaktadır. 0,5 g tartılan dokular % 0,5 heksadesil trimetil amonyum bromid içeren 5 ml 50 mM homojenizasyon

tamponunda 1 dk süreyle, buz banyosu içerisinde, homojenize edildi. % 10'luk homojenizatlar +4 °C 12000 g'de 10 dakika süreyle santrifüj edildi. Elde edilen supernatantlar 460 nm'de spektrofotometrede ölçüldü ve sonuçlar mmol/dk/mg doku protein olarak hesaplandı (Bradley ve ark, 1982). Toplam protein değeri ölçüldükten sonra absorbans değişimi doku ağırlıklarına bölündü ( $\Delta A/\text{dakika}/\text{gram doku}$ ) ve dilüsyon faktörü ile çarpılan sonuçlar mmol/dk/mg protein olarak hesaplandı.

### **3.2.3. Comet Assay Yöntemi**

Sıçanlardan intakardiyak olarak heparinli tüpe alınan kan örnekleri devamlı yavaş bir şekilde döndürülerek pıhtılaşması engellendi ve en geç 2 saat içerisinde lenfosit izolasyonu yapılmak üzere laboratuvara alındı.

#### **Çözeltilerin Hazırlanması**

##### **Fosfat Tamponlu Serum Fizyolojik Çözeltisi (PBS);**

2 adet PBS tablet 200 ml distile suda çözüldü ve otoklavda sterilize edildikten sonra +4 °C de buzdolabında saklandı.

##### **Düşük erime noktalı agar çözeltisi (LMPA);**

125 mg LMPA 25 ml PBS de çözüldü, 5'er ml'lik olacak şekilde tüpler ayrıldı ve kullanılana kadar +4 °C buzdolabında saklandı.

##### **DAPI (4',6-Diamidino-2-phenylindole dihydrochloride) çözeltisi;**

1 mg DAPI 100 ml distile suda çözüldükten sonra 1,5 ml'lik ependorflara 1'er ml olarak aktarıldı ve 10 µl/ml'lik çözeltiler elde edildi. Elde edilen çözeltiler daha sonra kullanılmak üzere -20 °C'de saklandı.

##### **EDTA Çözeltisi (200mM );**

14,89 g EDTA disodyum tuzu 200 ml distile suda çözülerek pH 10'a ayarlandı ve oda ısısında saklandı.

##### **NaOH Çözeltisi (300 mM);**

1,2 g NaOH 100 ml distile suda çözüldü ve oda ısısında saklandı.

##### **Elektroforez Tampon Çözeltisi;**

Hazırlanan stok 300 mM NaOH ve 200 mM EDTA çözeltilerinden 45 ml NaOH, 7,5 ml EDTA 1500 ml'ye distile su ile tamamlandı. Tampon hazırlandıktan sonra buzdolabında soğutulmuş olarak kullanıldı. Kullanılmadan önce pH kontrolü yapıldı (pH>13).

#### **Lizing Stok Çözeltisi;**

146,1 g NaCl, 37,2 g EDTA disodyum tuzu, 1,2 g Tris 500 ml distile suda çözüldü. 10 g NaOH eklenerek pH 10'a ayarlandı. Distile su ile 890 ml'ye tamamlandı. 2,5 M NaCl, 100 mM EDTA, 10 mM Tris içeren stok çözeltisi hazırlandı ve oda ısısında saklandı. Kullanılacağı zaman lam taşıyıcı kutuda 178 ml stok lizing çözeltisi, 2 ml Trion x-100 ve 20 ml Dimetil sülfoksit ile karıştırılıp buzdolabında tutuldu.

#### **Normal Kaynama Noktalı Agar Çözeltisi (NMA);**

500 mg NMA 50 ml PBS çözeltisi içerisinde çözülerek, %1'lik NMA çözeltisi hazırlandı.

**Nötralizasyon Tampon Çözeltisi;** 48,5 g Tris tartılıp 750 ml distile suda çözülerek pH 7,5'e ayarlandı ve 1000 ml ye distile su ile tamamlandı. Oda koşullarında saklandı.

**Sodyum Hidroksit Çözeltisi (10N);** 200 g NaOH 500 ml distile suda çözüldü.

#### **Lamların hazırlanması**

Bir gece önceden buzdolabında beklenen temizlenmiş rodajlı lamlar içerisinde %1'lik NMA bulunan beher içerisine daldırılarak yüzeyleri kaplandı ve kullanılıncaya kadar buzdolabında saklandı.

#### **3.2.3.1. Lenfosit izolasyonu**

1ml PBS deney tüpüne alındı üzerine 1 ml kan ilave edildi. Pastör pipeti yardımıyla 1 ml Histopaque-1077 deney tüpünün tabanına yavaş, bulandırmadan ve dikkatli bir şekilde eklendi. Deney tüpü içerisindeki 3 ml'lik hacim 2100 rpm de +4 °C de 25 dk santrifüj edildi. Santrifüj işleminden sonra deney tüpünde oluşan fazlar arasında bulutsu görünüm lenfosit hücrelerinin bulunduğu bölümde toplandı. Bu bulutsu kısım temiz başka bir deney tüpüne alındı. Üzerin 5 ml PBS çözeltisinden eklendi ve 2100 rpm de +4 °C de 10 dk santrifüj edildi. Deney tüpünün altındaki çökeltiyi dağıtmadan tüpün üst kısmındaki faz pipet yardımıyla uzaklaştırıldı. Deney tüpünde kalan çökelti üzerine 5 ml PBS çözeltisi çökeltiyi yıkmak amacıyla koyuldu. Deney tüpü vorteks ile karıştırıldı, 2100 rpm de +4 °C de 10 dk santrifüj edildi. Deney tüpünün üzerinde kalan kısım pipet yardımıyla uzaklaştırıldı. Altta kalan hücre

pelleti üzerine 500 µl PBS eklendi, pipetaj işleminden sonra iki ayrı eppendorf tüpüne aktarıldı. Eppendorf tüpleri, lenfosit hücrelerindeki DNA hasarının comet yöntemi ile değerlendirmek üzere -80 °C soğutucuya kaldırıldı.

#### **4.2.3.2. Comet assay deneysel işlemleri**

-80 °C soğutucuya kaldırılan lenfosit hücreleri 37 °C'ye ayarlanmış su banyosunda 1 dk tutuldu. Erişik hale gelen hücreler vortekslenip Thoma lamı yardımıyla ışık mikroskobu altında sayıldı. Sayılan lenfositler 15000 hücre kalacak şekilde hesaplanarak PBS ile sulandırıldılar. Seyreltilen hücreler LMPA ile karıştırıldı ve hemen NMA ile kaplanmış lamaların üzerine mikropipetle 75 µl alınıp, lam üzerine yayılıp üzeri lamelle kapatıldı. Lam buz üzerinde donduruldu. Donduktan sonra lamel ayrılıp, lam içerisinde lizing çözeltisi bulunan şaleler içine konup, bir gece buzdolabında +4 °C'de bekletildi. Şaleden çıkarılan lamalar, içerisinde elektroforez tamponu bulunan tankın içerisine yerleştirildi. Lamalar elektroforez tankı içerisinde alkali ortamda 40 dk bekletildi. Daha sonra 20 dk 25 voltda 300 mA'de +4 °C'de elektroforez işlemi gerçekleştirildi. Elektroforez işleminin sonunda lamalar, içerisinde soğuk nötralizasyon tamponu bulunan üç ayrı şale içerisinde 10 dk bekletildi. Daha sonra lamalar sırasıyla %50, %70 ve %90'lık etil alkol içerisinde 5'er dk bekletilerek sabitlendi, karanlık ortamda kurutuldu ve kapalı ışık almayan kutularda saklandı.

#### **4.2.3.3. DNA Hasarının floresans mikroskobu altında değerlendirilmesi**

Floresans mikroskop ile değerlendirme aşamasında DAPI (4',6-Diamidino-2-phenylindole dihydrochloride) boyası kullanıldı. Her bir lama 75 µl (10 µl /ml) DAPI damlatılıp, üzeri hava boşluğu kalmayacak şekilde lamelle kapatıldı ve boyanın DNA'ya bağlanması için 5 dk beklenildi. Lamalardaki hücrelerin değerlendirilmesi, 20X büyütmele ataçmanlı floresan mikroskobuna bağlı kameradan rastgele alınan 100 adet hücre DNA görüntülerinin özel yazılım yardımıyla (Perceptive Instruments, Comet Assay v4,3) gerçekleştirildi.

### 3.2.4. RNA İzolasyonu ve RT-qPCR

RNA izolasyonu TriSolution Plus Reagent kullanılarak gerçekleştirilmiştir. -80 °C’de bekletilen doku örnekleri buz üzerine alınarak çözümleri sağlanmıştır. Daha sonra yaklaşık 100 mg doku örneği homejenize edildi ve 500 µl TriSolution ile muamele edilerek 10 dk oda ısısında bekletildi. Tüp içine 100 µl kloroform eklendi ve vorteks yapılarak 3 dk oda ısısında bekletildi. Tüpler 12000 g’de 10 dk santrifüj edildi. Renksiz üst faz toplanarak temiz bir eppendorf tüpe alındı. 500 µl isopropanol eklenilerek tüp alt üst edil ve 10 dk oda ısısında bekletildi. Tüpler 12000 g’de 10 dk santrifüj edildi ve süpernatant uzaklaştırıldı. Pellet 500 µl %75 soğuk etanol ile yıkandı ve 7500 g’de 5 dk santrifüj edilerek süpernatant uzaklaştırıldı. Pellet 37 °C’de 5 dk kurutuldu ve 20 µl RNaz free suda çözdürüldü. RNA örnekleri 60 °C’de 10dk denature edildi. RNA konsantrasyonları Thermo Scientific NanoDrop 2000 cihazında ölçüldü (Tablo 18).

#### 3.2.4.1. cDNA sentezi

cDNA sentezi GeneAll Hyperscript kiti kullanılarak gerçekleştirilmiştir. Kit içeriği ve 1 örnek için kullanılan miktarlar:

Reaksiyon bileşenleri	Miktar
RNA	2 µl
Random Primer	1 µl
dNTP	1 µl
RNA örneği	1000ng
H <sub>2</sub> O (DNA RNA free)	14 µl’ye tamamlanmıştır.

Yukarıdaki reaksiyon bileşenlerinin hazırlandığı tüpler 65 °C’de 5 dk inkübe edildi ardından buz üzerine alınarak 1 dk bekletildi.



Karışımın üzerine;

Reaksiyon bileşenleri	Miktar
Tampon	2 µl
DTT	2 µl
RT enzim	1 µl
RNAaz enzim	1 µl

Yukarıda belirtilen reaksiyon bileşenleri eklendi ve 55 °C'de 1 saat inkübe edildi ardından 85 °C'de 5 dk inaktivasyon gerçekleştirildi daha sonra örnekler mRNA ekspresyon düzeyleri analiz edilene kadar +4 °C'de bekletildi.

### **mRNA ekspresyon farklarının incelenmesi**

mRNA ekspresyon farklılıkları SybrGreen(GeneAll) boyası kullanılarak RT-qPCR (AbBiosystem) yöntemi ile araştırılmıştır. Kullanılan reaktif karışım;

Reaksiyon bileşenleri	Miktar
Sybr Green PCR karışımı	10 µl
Forward primer	1 µl
Reverse primer	1 µl
cDNA	2 µl
H <sub>2</sub> O (DNA RNA free)	6 µl

PCR şartları;

Basamak	Süre	Sıcaklık
Ön inkübasyon	10 dakika	96 °C
Döngü (40x)		
Denatürasyon	10 saniye	95 °C
Bağlanma	1 dakika	60 °C
Sentez	30 saniye	70 °C

**Tablo 13.** RT-qPCR için kullanılan primerler.

Hedef Gen	Primer Çifti	Büyükük
VEGF	F: 5' ATCATGCGGATCAAACCTCACC 3' R: 5' GGTCTGCATTACATCTGCTATGC 3'	80 bp
VEGFR1 (Flt-1)	F: 5' CGACACTCTTTTGGCTCCTTCTAAC 3' R: 5' TGACAGGTAGTCCGTCTTTACTTTCG 3'	83 bp
VEGFR2 (Flk-1)	F: 5' GTACCAAACCATGCTGGATTGC 3' R: 5' CTTGCAGGAGATTTCCCAAGTG 3'	92 bp
EGF	F: 5' CCACGGTTACATTCCTCC 3' R: 5' GCTATCCAAATCGCCTTC 3'	144 bp
EGFR	F: 5' GCCATCTGGGCCAAAGATACC 3' R: 5' GTCTTCGCATGAATAGGCCAAT 3'	43 bp
GAPDH	F: 5' AGGTCGGTGTGAACGGATTTG 3' R: 5' GGGGTCGTTGATGGCAACA 3'	40 bp

PCR reaksiyonları sonucu elde edilen ortalama CT değerleri kullanılarak  $2^{-\Delta\Delta Ct}$  hesaplandı. Kontrol ve tedavi grubu CT değerlerinden referans gen (GAPDH) CT değerleri çıkarıldı. Böylece tedavi ve kontrol gruplarının ayrı ayrı  $\Delta CT$  değerleri hesaplandı. Tedavi grubu  $\Delta CT$  değerinden kontrol grubu  $\Delta CT$  değerinin çıkarılmasıyla  $\Delta\Delta CT$  değeri hesaplandı. Bu değerler  $2^{-\Delta\Delta CT}$  formülünde yerine konularak gen ifadesi analizleri yapıldı. Her bir deney aşamasında her bir örnek ve ölçüm için üç tekrarlı çalışıldı.

### 3.2.5. Hematoksilen & Eosin Doku Boyaması İşlemleri

#### 3.2.5.1. Doku takip aşaması

Mide dokuların mikroskopik incelemeye hazır hale getirilmesi amacıyla gerçekleştirilen basamaktır. Doku takibi üç temel işlemde oluşur. Dokunun hassasiyetine, büyüklüğüne ve türüne göre bu basamaklarda kullanılan çözeltilerin konsantrasyonları ve süreleri değişkenlik gösterir. Doku takip işlemindeki çözelti serileri; Alkol (Etil) serileri (dehidrasyon) – Ksilol serileri (şeffaflaştırma) – Parafin serileri (infiltrasyon). Bu işlemler sonunda doku bloklamaya hazır hale getirilir.

Sıçanlardan alınan, %10'luk formaldehit içinde fikse olan mide dokuları takip işleminden önce formaldehiti uzaklaştırmak için akan su altında bir gece yıkandı. Doku takip aşamasında,

dokular dehidrasyon için alkol serilerinde, şeffaflandırmak için ksilolde, sertleştirmek için parafinde bekletildi (Tablo 14). Doku takip aşaması aşağıdaki gibidir;

**Tablo 14.** Doku takip işlemleri.

Aşama	Dehidrasyon				Şeffaflandırma			Sertleştirme	
	%70	%80	%90	%100	%100	%100	%100	%100	%100
	Etanol	Etanol	Etanol	Etanol	Ksilen	Ksilen	Ksilen	Parafin	Parafin
	25 °C	25 °C	25 °C	25 °C	65 °C	65 °C	65 °C	65 °C	65 °C
Süre	1 saat	1 saat	1 saat	2 saat	1 saat	1 saat	1 saat	1 saat	1 saat

### 3.2.5.2. Dokuların parafine gömülmesi (Bloklama)

Sertleşen mide dokuları dikdörtgen prizması şeklindeki kalıplara konuldu. Bu işlem öncesinde parafin eritme cihazında sıvı parafin hazırlandı. Parafin dökme cihazının çeşmesinden kalıplara bir miktar sıvı parafin akıtıldı, parafin donmadan pens yardımıyla dokular parafine sabitlendi ve sıvı parafin dökme işlemin devam edildi. Bu işlem sırasında dokunun konumuna ve parafinin homojen bir şekilde dokuyu sarmasına önem verildi (Resim 3). Parafin kalıpta faz farkı oluşması durumunda kesit alma sırasında parafinin parçalanacaktır. Dokuların aynı şekilde parafin içerisine konumlandırılmaması durumunda ise kesitler arasında fark oluşacaktır. Parafin ile etiketler kalıplara sabitlendikten sonra kesit alma işlemine geçildi.



**Resim 3.** Mide dokularının gömülüp etiketlendiği parafin bloklar.

### 3.2.5.3. Kesit alma işlemi

Parafin bloklar kalıplardan çıkarıldı. Blok parafinler doku kesitinin alınmak istendiği konumda mikrotoma yerleştirildi. Dokunun kesme işlemi esnasında yumuşamasını engellemek için buz kalıpları kullanıldı. Parafin bloktaki fazla parafini uzaklaştırmak ve dokuya ulaşmak için mikrotom 10 µm kalınlığında kesit alacak şekilde ayarlandı. Doku kesitleri gelmeye başladığı andan itibaren 5 µm kalınlığa ayarlanan mikrotom ile doku kesitleri alındı. Kesitler ılık su banyosuna, oradan da lamlar üzerine alındı. Lam üzerindeki doku kesitleri boyama işlemine geçilene kadar oda sıcaklığında bekletildi.


a)



b)



c)



**Resim 4.** Kesit hazırlama. (a) Mikrotom cihazı. b) Lam üzerinde mide kesitleri. c) Parafin banyosu)

### 3.2.5.4. Hematoksilen & Eozin (H&E) Boyaması

Hazırlanan kesitler ışık mikroskobu altında histolojik olarak incelemek için H&E boyaması yapıldı. Boyama işlemine geçilmeden önce kesitler etüv içine alınarak 60 °C'de 1 saat bekletildi. H&E boyama aşamaları uygulandı.

**Tablo 15.** H&E boyama aşamaları.

Sıra	İşlem	Süre
1	% 100 Ksilen	2 dakika
2	% 100 Ksilen	2 dakika
3	% 100 Etil Alkol	1 dakika
4	% 100 Etil Alkol	1 dakika
5	% 96 Etil Alkol	1 dakika
6	Mayer Hematoksilen	3 dakika
7	Distile Su	3 kez
8	Eozin	2 dakika
9	% 96 Etil Alkol	2 dakika
10	% 96 Etil Alkol	2 dakika
11	% 100 Etil Alkol	2 dakika
12	% 100 Etil Alkol	2 dakika
13	% 100 Ksilen	2 dakika
14	% 100 Ksilen	2 dakika



**Resim 3.** H&E boyama düzeneği.

### **3.2.5.5. Mide dokularının mikroskopik incelenmesi**

Doku kesitleri ışık mikroskopunda incelenmek üzere parafin bloklardan mikrotom kullanılarak 5 µm kalınlığında kesitler alındı. H&E boyaması için kesitler rodajlı lamlara alındı. Olympus bx51 mikroskobu kullanılarak dokular incelendi ve fotoğraflandı.

### **3.3. İstatistiksel Analizler**

Elde edilen parametrelerin dağılımı Shapiro-Wilk, varyans homojenitesi Levene's testi ile belirlendi. Gruplar arasındaki istatistiksel değerlendirmeler, verilerin normal dağılıma uygunluğuna göre Kruskal-Wallis veya one-way ANOVA ile belirlenmiştir.

Gruplar arasındaki farklılıkların belirlenmesinde Bonferroni düzeltilmeli Mann-Whitney U testi kullanıldı. Veriler SPSS (Statistical Package for the Social Sciences, version 11.5) programında değerlendirilmiştir ve  $P < 0.05$  önemli olarak kabul edilmiştir.

## 4. BULGULAR

### 4.1. Mide Dokularına Ait Makroskopik Bulgular

Makroskopik bulgular, profilaktik etkisini değerlendirmek için verilen farklı dozlardaki oleuropeinin, indometazin ile gastrik ülser oluşturulan gruba göre gastrik mukozal hasarlanmayı önlediğini göstermiştir. Bunun yanında sadece 12 mg/kg oleuropein verilen sıçanlarda mide hasarı görülmezken, 30 mg/kg Lansoprazol verilen sıçanlar ile farklı dozlardaki oleuropein uygulanmış sıçanların anti-ülser etkileri arasında anlamlı fark bulunmuştur (Resim 6). 6-12-18 mg/kg oleuropein uygulanan gruplar indometazin uygulanan grup ile karşılaştırıldığında sırasıyla %94.33, %96.09, %96.77 oranında anti-ülser etki göstermiştir ( $P < 0,001$ ) (Tablo 16).

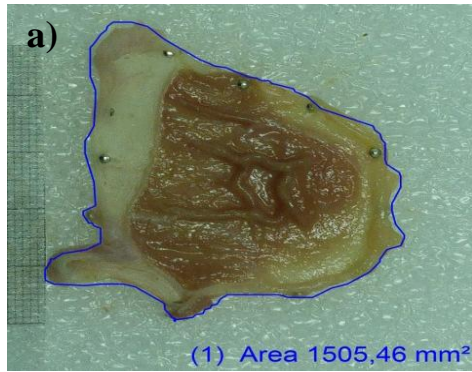
**Tablo 16.** Sıçanlarda indometazin kaynaklı gastrik ülser üzerinde lansoprazol ve farklı dozlarda oleuropein uygulamasının ülser alanı ve anti-ülser etkisi. (n:8)

Gruplar	Ülser alan (mm <sup>2</sup> )	Anti-ülser etki (%)	Ülser indeksi
Grup1	0,0 ± 0,0	-	-
Grup2	1181,63 ± 158,01 <sup>a</sup>	0	46,02 <sup>a</sup>
Grup3	0,0 ± 0,0	-	-
Grup4	170,47 ± 32,50 <sup>b</sup>	83,67	9,84 <sup>b</sup>
Grup5	64,72 ± 15,50 <sup>c</sup>	94,33	3,92 <sup>c</sup>
Grup6	42,29 ± 13,55 <sup>c,d</sup>	96,09	2,12 <sup>c,d</sup>
Grup7	31,54 ± 5,66 <sup>c,d,e</sup>	96,77	1,77 <sup>c,d,e</sup>
<i>P</i> <	***		

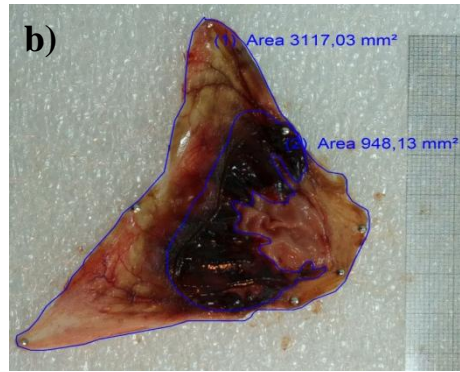
Ülser alanı (mm<sup>2</sup>), her grupta sekiz hayvanın ortalama hasar alanıdır. Anti-ülser etki ülser bölgesinde indometazin grubu ile ilişkili ülser (%) inhibisyonudur. Tedavi edilen gruplar, indometazin grubu ile istatistiksel olarak karşılaştırıldı.

<sup>a, b, c, d, e</sup> farklı harfler aynı sütunda istatistiksel olarak anlamlı farklılıklar gösterir.

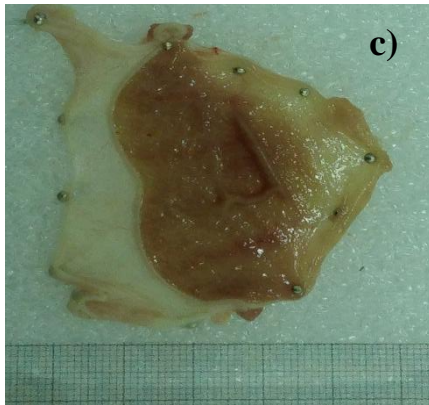
\*\*\* $P < 0,001$ .




Grup 1: Kontrol



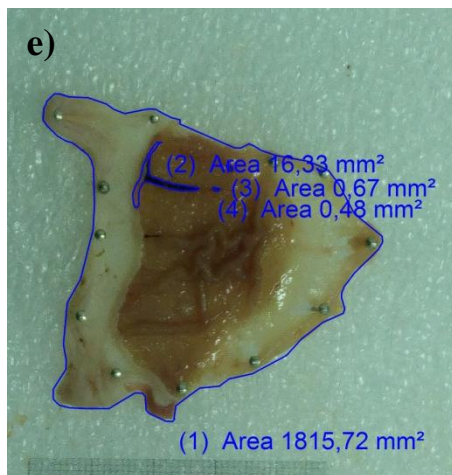
Grup 2: 25 mg/kg İndometazin



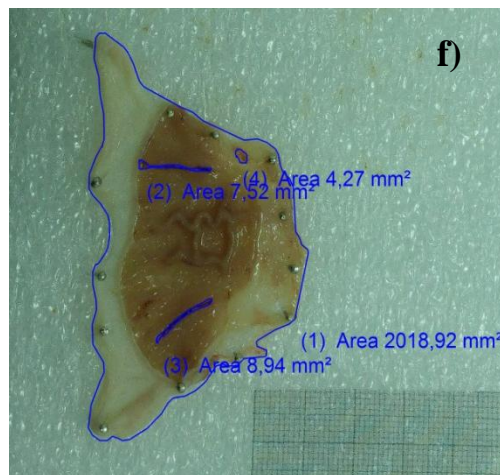
Grup 3: 12 mg/kg Oleuropein



Grup 4: 30 mg/kg Lansoprazol  
25mg/kg İndometazin

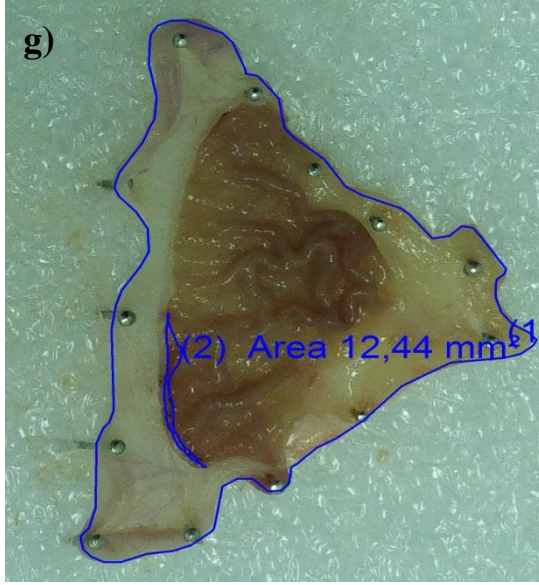


Grup 5: 6 mg/kg Oleuropein +  
25mg/kg İndometazin



Grup 6: 12 mg/kg Oleuropein +  
25mg/kg İndometazin





Grup 7: 18 mg/kg Oleuropein + 25 mg/kg İndometazin

**Resim 4.** İndometazin uygulanan sıçanların makroskobik mide görüntüleri. (a) Kontrol grubu, (b) 25 mg/kg İndometazin grubu, (c) 12 mg/kg Oleuropein grubu, (d) 30 mg/kg Lansoprazol grubu, (e) 6 mg/kg Oleuropein grubu + 25 mg/kg İndometazin (f) 12 mg/kg Oleuropein + 25 mg/kg İndometazin grubu, (g) 18 mg/kg Oleuropein + 25 mg/kg İndometazin grubu.

#### 4.2. Oksidatif ve Anti-oksidatif Enzimlerinin Analiz Sonuçları

Mide dokusunda yapılan GSH, MDA, SOD analizlerinde 18 mg/kg dozundaki oleuropeinin indometazin uygulanan grubu ile karşılaştırıldığında istatistiksel olarak anlamlı farklılık olduğu görülmüştür. 12 mg/kg oleuropein uygulaması sadece MDA ve SOD'da anlamlı bir farklılık gösterirken, GSH analizlerinde oleuropeinin tüm dozlarında indometazin grubuna göre anlamlı fark bulunmuştur. Ancak CAT analizinde gruplar arasında anlamlı farklılıklar görülmemiştir. Ön tedavi olarak 18 mg/kg oleuropein uygulaması MDA seviyesini indometazin grubuna göre yaklaşık 4 kat ( $P<0,001$ ), MPO seviyesini yaklaşık 3 kat ( $P<0,001$ ) düşürürken SOD seviyesinin yaklaşık 3 kat artırarak önemli bir anti-oksidan ve anti-inflamatuar etki gösterdiği belirlenmiştir (Tablo 17).

**Tablo 17.** Oksidatif ve anti-oksidatif enzimlerin analiz sonuçları (n=8).

Gruplar	Parametreler				
	GSH (mg/100 mg protein)	MDA (nmol/mg)	SOD (U/mL)	CAT (IU/mL)	MPO (mmol/dk/mg protein)
Grup 1	38,04 ± 4,42 <sup>a</sup>	11,32 ± 1,78 <sup>b</sup>	10,55±1,39 <sup>a,b</sup>	0,63 ± 0,22 <sup>a</sup>	5,81 ± 2,01 <sup>b</sup>
Grup 2	14,82 ± 3,38 <sup>c</sup>	25,77 ± 3,24 <sup>a</sup>	4,18±0,64 <sup>d</sup>	0,76 ± 0,17 <sup>a</sup>	49,92 ± 17,52 <sup>a</sup>
Grup 3	28,08 ± 3,80 <sup>a,b</sup>	19,72 ± 3,02 <sup>a,b</sup>	7,56±0,32 <sup>b</sup>	0,95 ± 0,22 <sup>a</sup>	24,05 ± 10,96 <sup>a,d</sup>
Grup 4	8,87 ± 1,29 <sup>c</sup>	26,12 ± 3,18 <sup>a</sup>	3,2 ± 0,57 <sup>d</sup>	0,45 ± 0,24 <sup>a</sup>	29,82 ± 7,11 <sup>a</sup>
Grup 5	17,57 ± 3,40 <sup>b</sup>	24,34 ± 3,89 <sup>a,c</sup>	5,45±1,07 <sup>b,c,d</sup>	0,60 ± 0,16 <sup>a</sup>	7,07 ± 2,34 <sup>b,d</sup>
Grup 6	25,35 ± 6,16 <sup>b</sup>	13,68 ± 2,98 <sup>b,c</sup>	10,68±1,93 <sup>a,b,c</sup>	0,91 ± 0,19 <sup>a</sup>	8,21 ± 3,17 <sup>b,d</sup>
Grup 7	34,41 ± 8,36 <sup>a,b</sup>	6,00 ± 1,05 <sup>b</sup>	11,26±1,41 <sup>a,b,c</sup>	0,64 ± 0,04 <sup>a</sup>	15,00 ± 6,28 <sup>b,d</sup>
P <	0,001	0,001	0,001	≠	0,01

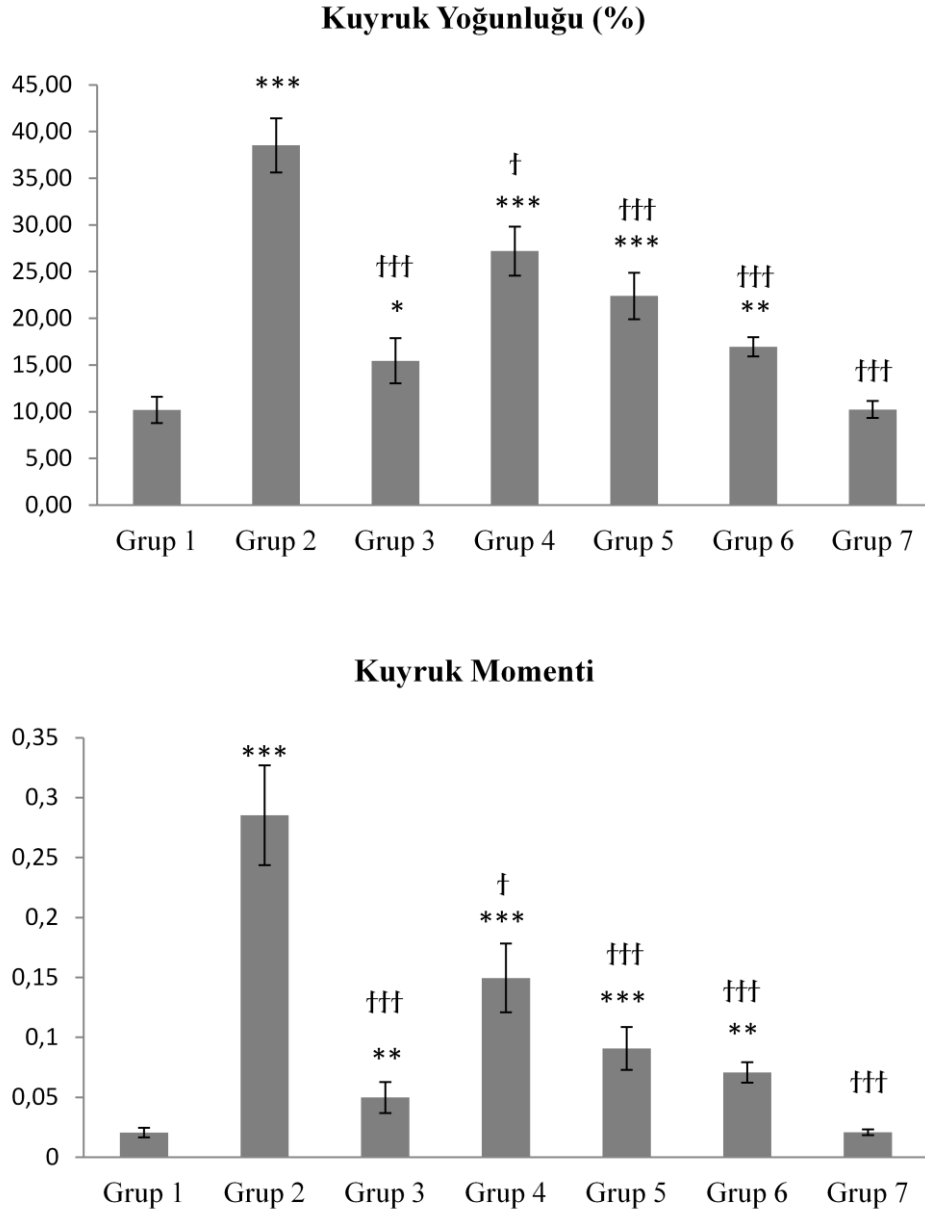
SOD: Süperoksit dismutaz, CAT: Katalaz, GSH: Glutasyon, MDA: Malondialdehid, MPO: Myeloperoksidaz. “≠” anlamlı fark yok.

a,b,c,d Aynı kolondaki farklı harfler istatistiksel olarak anlamlı farklılığı ifade eder.

### 4.3. Comet Sonuçları

Lenfosit hücrelerinin DNA hasarı “*kuyruk yoğunluğu (%)*” ve “*kuyruk momenti*” olmak üzere iki analiz parametresine göre ölçülmüştür. 18 mg/kg oleuropein verilen sıçanlar dışında, ajan uygulanan tüm gruplar kontrol grubuyla karşılaştırıldığında izole edilen lenfosit hücrelerinin % kuyruk yoğunluğu değerleri anlamlı olarak yüksek bulunmuştur (P<0,001) (“\*” kontrol ile diğer grupların karşılaştırılmasını ifade eder). 18 mg/kg oleuropein verilen sıçanlardan izole edilen lenfositlerin % kuyruk yoğunluk değerlerinde kontrol grubuna kıyasla istatistiksel olarak anlamlı bir fark bulunmamıştır. Tedavi alan sıçan gruplarının indometazin grubu ile % kuyruk yoğunluğu değerleri kıyaslandığında oleuropeinin tüm dozlarda anlamlı bir fark gösterdiği görülmüştür (“†” indometazin ile diğer tedavi uygulanan grupların karşılaştırılmasını ifade eder). 18 mg/kg oleuropein verilen sıçanların izole edilen lenfositlerin kuyruk moment değerleri kontrol grubu ile karşılaştırıldığında anlamlı bir fark bulunmazken, indometazin uygulanan gruba göre

anlamli şekilde kuyruk moment deęerlerinin inhibe olduęu belirlenmiřtir (†††  $P < 0,001$ ) (řekil 8) (Resim 7).

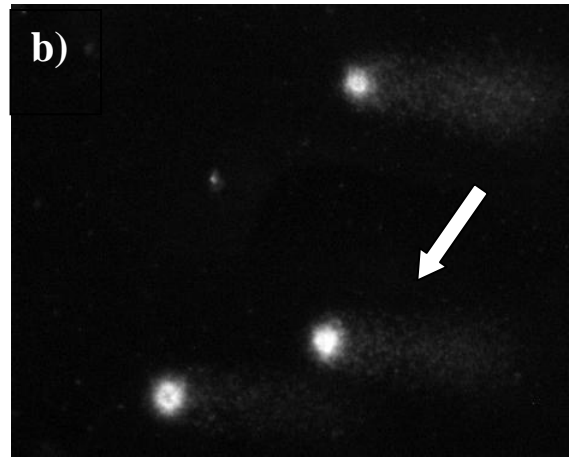


**řekil 8.** İndometazin ile oluřturulan gastrik ũlser modelinde farklı doz oleuropein uygulamasının kuyruk momentini ve % kuyruk yoęunluęu üzerindeki etkisi (her grupta  $n=8$ ) Her bir parametre ortalama $\pm$ SH olarak ifade edildi. “\*\*\*” grupların kontrol grubuyla (Grup1) karřılařtırılmasını, “†” grupların indometazin uygulanan gruba (Grup2) karřılařtırılmasını ifade eder.

†  $p < 0,05$ , \*\*  $p < 0,01$ , \*\*\*/†††  $p < 0,001$




Grup 1: Kontrol



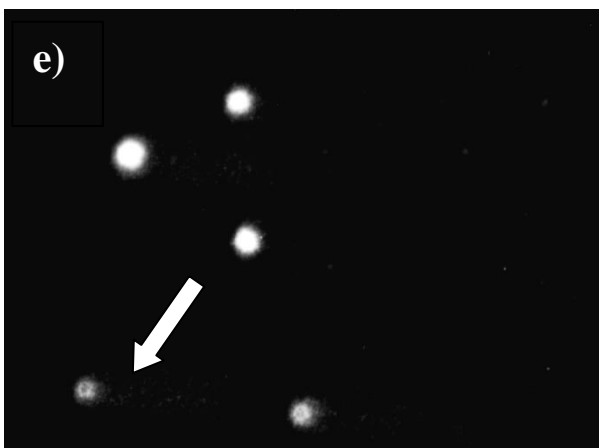
Grup 2: 25 mg/kg İndometazin



Grup 3: 12 mg/kg Oleuropein



Grup 4: 30 mg/kg Lansoprazol  
25mg/kg indometazin



Grup 5: 6 mg/kg Oleuropein +  
25mg/kg İndometazin



Grup 6: 12 mg/kg Oleuropein +  
25mg/kg İndometazin

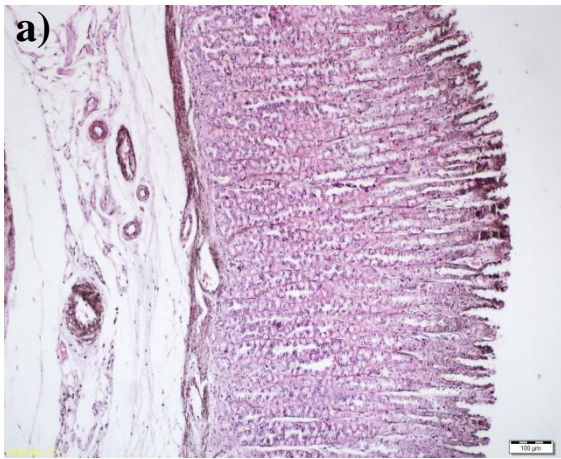


Grup 7: 18 mg/kg Oleuropein + 25mg/kg İndometazin

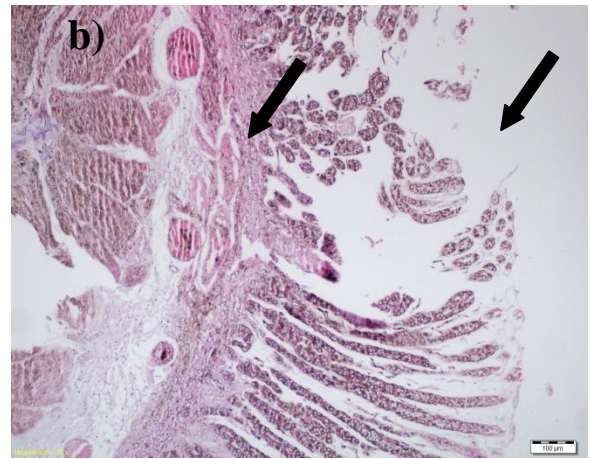
**Resim 5.** Comet assay ile oluşturulan hücre DNA göçü (x400). (a) Kontrol grubu, (b) 25 mg/kg İndometazin grubu, (c) 12 mg/kg Oleuropein grubu, (d) 30 mg/kg Lansoprazol grubu, (e) 6 mg/kg Oleuropein grubu, (f) 12 mg/kg Oleuropein grubu, (g) 18 mg/kg Oleuropein grubu.

#### 4.4. Histopatolojik Sonuçlar

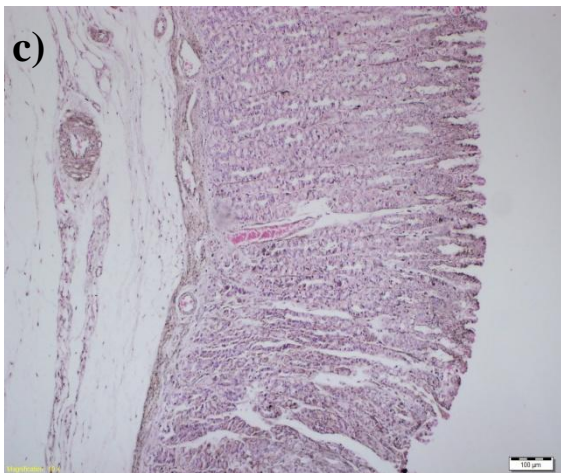
Sıçan mide doku kesitlerinin histolojik görüntüleri Resim 8’de gösterilmiştir. İndometazin verilen sıçanların mide dokularında ödem, geniş ve derin hasarlar, konjesyon, inflamatuvar hücre infiltrasyonu gibi histopatolojik değişiklikler meydana gelmiştir. Farklı dozlarda oleuropein verilen sıçanlar indometazinin neden olabileceği histopatolojik hasarların oluşumunu engellemiş ve mide doku bütünlüğünün korunmasında yardımcı olduğu gösterilmiştir.



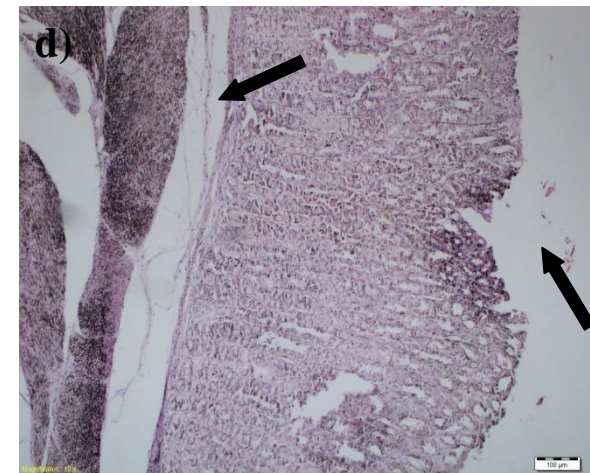Grup 1: Kontrol



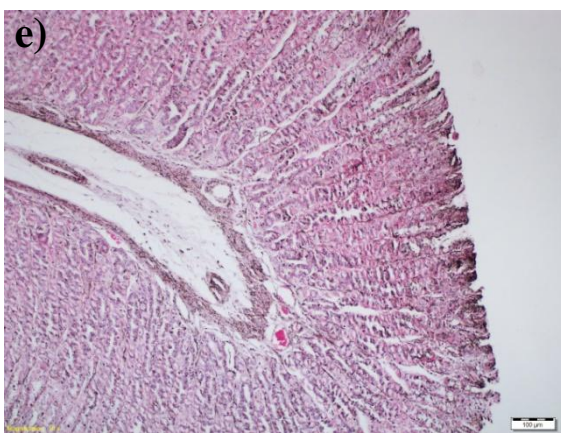
Grup 2: 25 mg/kg İndometazin



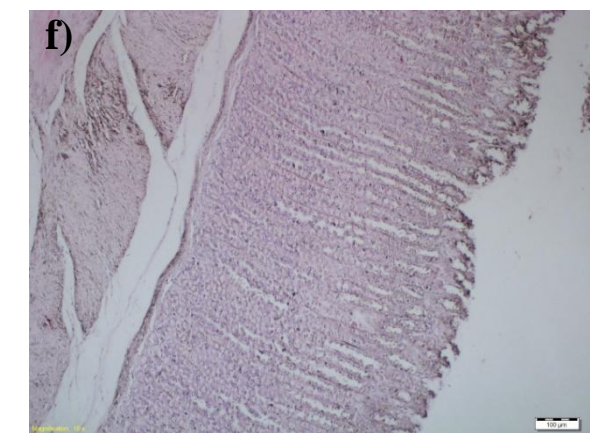
Grup 3: 12 mg/kg Oleuropein



Grup 4: 30 mg/kg Lansoprazol  
25mg/kg İndometazin

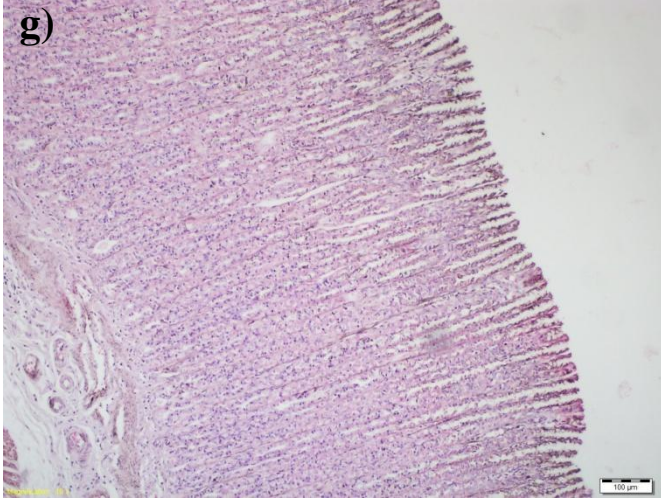


Grup 5: 6 mg/kg Oleuropein +  
25mg/kg indometazin



Grup 6: 12 mg/kg Oleuropein +  
25mg/kg indometazin





Grup 7: 18 mg/kg Oleuropein + 25mg/kg İndometazin

**Resim 6.** Sıçanların mide doku örneklerinin histolojik görüntüsü. (a) Kontrol grubu, (b) 25 mg/kg İndometazin grubu, ülseratif alan, hasar görmüş epital, mukoza ve sub mukoza bölgeleri (oklar) (c) 12 mg/kg Oleuropein grubu, (d) 30 mg/kg Lansoprazol grubu, ülseratif alan, epital nekroz (oklar) (e) 6 mg/kg Oleuropein grubu, (f) 12 mg/kg Oleuropein grubu (g) 18 mg/kg Oleuropein grubu.

#### 4.5. RT-qPCR Sonuçları

Deneysel gastrik ülser modelinde tüm sıçanların mide dokularından üçer tekrarlı RNA izolasyonu gerçekleştirilmiştir. İzole edilen RNA'ların miktarı ve kalitesi belirlenmiştir (Tablo18). Elde edilen RNA'lar EGF, EGFR, VEGF, VEGFR1 ve VEGFR2 ekspresyon seviyelerinin belirlenmesinde kullanılmıştır.

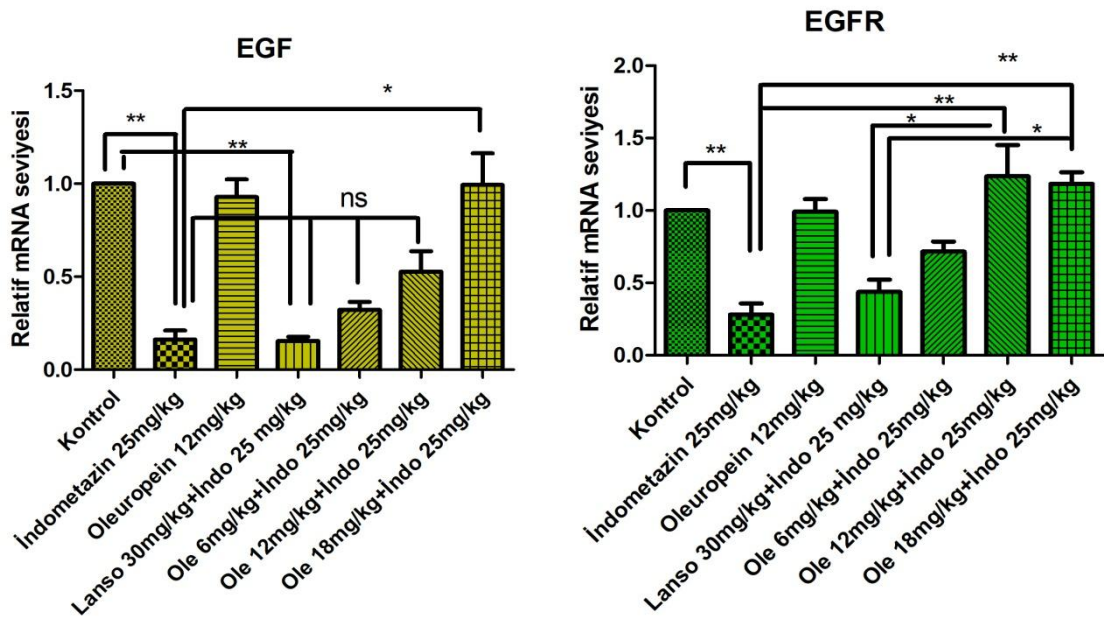
**Tablo 18.** Mide dokuları toplam RNA konsantrasyonları ve 260 nm/280 nm değerleri

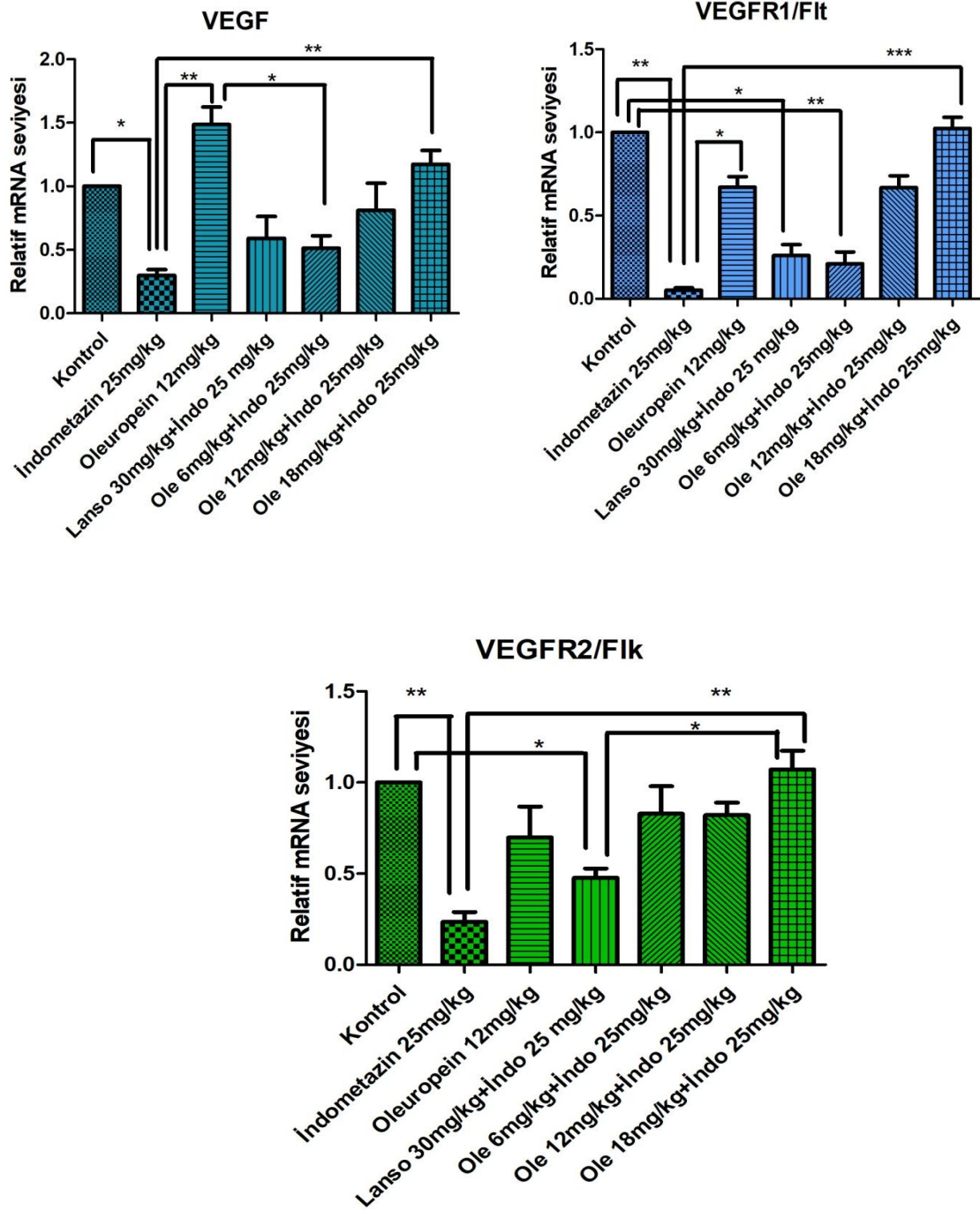
Örnek No	Total RNA	
	konsantrasyonu (ng/µl)	260nm / 280nm
Grup 1-1	325	1,98
Grup 1-2	258	2,02
Grup 1-3	278	2,02
Grup 1-4	123	2,09
Grup 1-5	182	2,3
Grup 1-6	137	2,09
Grup 1-7	148	1,99
Grup 1-8	171	1,9
Grup 2-1	152	2,03
Grup 2-2	137	2,18
Grup 2-3	127	1,95
Grup 2-4	172	2,3
Grup 2-5	153	2,2
Grup 2-6	157	2,03
Grup 2-7	141	2,1
Grup 2-8	199	2,2
Grup 3-1	243	2,1
Grup 3-2	160	2,15
Grup 3-3	144	1,97
Grup 3-4	161	2,04
Grup 3-5	147	2,01
Grup 3-6	155	1,99
Grup 3-7	185	2
Grup 3-8	158	2,09
Grup 4-1	131	2,21
Grup 4-2	134	2,04
Grup 4-3	148	2,04
Grup 4-4	163	2,04
Grup 4-5	294	1,98
Grup 4-6	143	2,16
Grup 4-7	224	2,56
Grup 4-8	164	1,99
Grup 5-1	350	1,88
Grup 5-2	300	2,02
Grup 5-3	542	2
Grup 5-4	338	1,99
Grup 5-5	294	1,98
Grup 5-6	243	2,16
Grup 5-7	424	2,56
Grup 5-8	364	1,99
Grup 6-1	355	2,01



Grup 6-2	613	2,02
Grup 6-3	442	2
Grup 6-4	338	1,99
Grup 6-5	255	2,05
Grup 6-6	443	2,02
Grup 6-7	542	2
Grup 6-8	338	1,99
Grup 7-1	345	2,03
Grup 7-2	633	2,05
Grup 7-3	542	2
Grup 7-4	428	1,98
Grup 7-5	315	2,04
Grup 7-6	433	2,03
Grup 7-7	521	2
Grup 7-8	428	1,99

EGF, EGFR, VEGF, VEGFR1 ve VEGFR2 mRNA ekspresyon seviyeleri 18 mg/kg oleuropein verilen sıçanların indometazin verilen gruba kıyasla anlamlı bir farklılık bulunurken kontrol grubuyla anlamlı bir fark bulunmamıştır. Sadece indometazin uygulanan grup, 18 mg/kg oleuropein verilen grup ile kıyaslandığında EGF ekspresyonunu 5 kat, EGFR ekspresyonunu 3 kat baskılandığı bulunmuştur. Sadece indometazin verilen grup, 18 mg/kg oleuropein verilen grup ile kıyaslandığında VEGF, VEGFR1 ve VEGFR2 ekspresyonunu yaklaşık 4 kat baskıladığı görülmüştür (Şekil 9).





**Şekil 9.** Sıçanların mide dokularında EGF, EGFR, VEGF, VEGFR1, VEGFR2 mRNA ifadeleri. Endojen referans GAPDH ile hedeflenen ilgili genlerin mRNA düzeylerinin kat değişiklikleri hesaplandı. Her bir parametre ortalama±SH olarak ifade edildi.

\*  $p<0.05$ , \*\*  $p<0.01$ , \*\*\*  $p<0.001$

## 5. TARTIŞMA

Bu çalışmanın amacı indometazin ile gastrik ülser modeli oluşturulan sıçanlarda farklı dozlardaki oleuropeinin gastro protektif etkilerini araştırmaktır. Gastrik ülser, endoskopide kayda değer derinlikte mukozanın astarında ve submukozada histolojik bir hasar olarak tanımlanır. Günümüzde hidroklorik asit, *H. pylori*, pepsin, sigara, alkol vb. çok sayıda endojen ve egzogen mideye hasar verici ajanlar olarak belirtilmiştir. Ancak farmakolojik çerçeveden baktığımızda özellikle NSAİİ'lerin doğrudan veya dolaylı olarak gastrik ülser patogenezinin olan olumsuz etkileri ciddi bir sorun teşkil etmektedir (Liu ve ark, 2015). Ülser tedavisi çeşitli hücresel ve bağ dokusu bileşenlerinin etkileşiminin iyi koordine edilmesini gerektiren dinamik ve karmaşık bir süreçtir. Bu süreçte glandüler yapının yeniden inşası, mukozal yapının yeniden epitelizasyonu, anjiyogenez ve bağ dokusu bileşenlerinin restorasyonu gerekir. Ülserli bölgenin iyileşme sürecinde gerekli olan bu biyolojik işlemlerin bir takım fizyolojik olaylara bağlı olması kaçınılmazdır. Ülserli bölgenin onarılma süreci mukozal hücre göçü, hücre proliferasyonu, biyokimyasal olaylar ve bu olayları düzenleyen epidermal büyüme faktörü, epidermal büyüme faktörü reseptörü, vasküler endotelial büyüme faktörü ve reseptörleri, transkripsiyon faktörleri ve sitokinler gibi çeşitli büyüme faktörlerine bağlıdır (Choi, 2008).

Yaptığımız çalışmada gastrik mukoza hasarı, sıçanlara oral yoldan indometazin uygulaması ile oluşturulmuştur. Koruyucu ajan olarak farklı dozlarda seçilen oleuropein, indometazin ile gastrik hasar oluşturulmadan 5 dakika önce oral yolla sıçanlara mide koruyucu ajan olarak uygulanmıştır. Oleuropeinin anti-ülser etkisi serbest radikal süpürücü, asit sekresyonunu inhibe edici, mide mukozal bariyerini güçlendirici, mukozal hücre göçünü ve proliferasyonunu aktive edici gibi çeşitli mekanizmalara bağlı olabilir. Bu bağlamda yaptığımız çalışmanın sonuçları indometazin ile oluşturulan gastrik ülserin, zeytin ve türevlerinde bulunan bir mikrobesein olan oleuropeinin anti-oksidan etkisi, oksidatif stresin bastırılması ve büyüme faktörlerini aktive etmesi yoluyla başarılı bir şekilde tedavisinde rol alabileceğini göstermiştir.

Oleuropein, serbest radikal üretim reaksiyonlarını katalize eden  $Cu^{2+}$  ve  $Fe^{2+}$  gibi metal iyonlarını şelatlayabilir. Oleuropein ve onun metaboliti olan hidroksitirosol optimum anti-oksidan ve/veya süpürme aktivitesi için gerekli olan yapısal gereksinime (bir katekol gruba)

sahiptir (Alirezaei ve ark. 2012). Bu özellikler ile oleuropein gastrik oksidatif hasarı önler, total anti-oksidan kapasiteyi ve hücre membran bütünlüğünü iyileştirir ve lipid peroksidasyonunu azaltır. Genel olarak bu sonuçlar, etanol, asetik asit, NSAİİ ile oluşturulan gastrik ülser çalışmalarında mide anti-oksidan sistemin bozulduğunu ve deney hayvanlarında lipid peroksidasyonun indüklediğini ileri süren çalışmaları desteklemektedir (Alirezaei ve ark, 2012; Odabasoglu, 2006).

Gastrik ülserin, midede oksidan ve antioksidan sistemler arasındaki dengesizlikten kaynaklandığı bilinmektedir (Bandyopadhyay, 2000 ). Akut ve kronik inflamasyon ile ilişkili olan mide hücre ve doku hasarı, midede oluşan ROT'un toksisitesine bağlıdır. Gastrik mukozal bütünlük, hücre ölümünün ve hücre çoğalmasının dinamik bir denge süreci ile sağlanır. Mide mukoza lezyonları, oksidatif hasar ve apoptotik hücre ölümünün dahil olduğu çeşitli faktörler ülserojenlerin neden olduğu gastrik mukozal bütünlüğün kaybında önemli rol oynamaktadır. Çeşitli büyüme faktörleri, nitrik oksit, anjiyogenez, bazı onkogenlerin aksine ülser iyileşmesinde hücre proliferasyonu üzerinde oksidatif stres ve apoptozisin baskın gelmesi ülseri tetikleyebilir (Das, 1993).

Oleuropein bağırsaklardan hızla emilebilen bir maddedir. Oral yoldan 20 mg/ml oleuropein uygulanan sıçanların plazmalarında 2 saat sonra  $t_{max}$  değeri 200 ng/ml değerine ulaşmaktadır. Ayrıca oleuropeinin plazmada sadece glikozid formda bulunması bağırsaklardan direkt emilebildiğini de göstermektedir (Alirezaei ve ark, 2012). Bu durum bize oleuropeinin enzimatik ve enzimatik olmayan yüksek ve hızlı anti-oksidan etkisini açıklamada yardımcı olabilir. Üç farklı dozun uygulandığı çalışmada, tüm dozlarda anti-ülser etki göstermesine rağmen makroskobik ülserli mide alanları ölçümünde en iyi mide koruyucu etki 18 mg/kg oleuropein dozunda görülmüştür. Bu durum oleuropeinin indometazin ile oluşturulan gastrik ülser modelinde doza bağlı anti-ülser etkiye sahip olduğunu göstermiştir. 6 ve 12 mg/kg dozundaki oleuropein uygulamaları da mide koruyucu etkiye neden olmuşlardır ancak daha düşük anti-oksidan etki göstermişlerdir.

Hücrelerarası süperoksit radikal seviyesinin azalmasını sağlayan SOD enzimi, oksijen radikallerini hidrojen peroksid molekülüne çevirerek daha kararlı bir yapı oluşturur. Ancak hidrojen peroksit molekülü daha reaktif bir metaboliti olan hidroksil radikaline ve/veya süper oksid radikaline indirgenerek organizma için hala oksidatif tehlike arz edebilir. Bu sebeple devreye CAT ve GPx enzimleri girer. CAT ve GPx hidrojen peroksit molekülünü su molekülüne yıkarak anti-oksidan etki gösterir (Subhash, 2007; Alirezaei ve ark, 2012). İndirgenmiş GSH tüm memeli hücrelerinde bulunan bir tripeptittir ve önemli sitoprotektif bir fonksiyona sahiptir. GSH'ın bu işlevi oksidatif strese karşı savunmada özel bir önem arz

etmektedir. Bu çalışmada oleuropein CAT dışındaki antioksidan enzim (GSH ve SOD) seviyelerinde artışa neden olmuştur. GSH ve SOD ( $P < 0.001$ ) özellikle oleuropein 12 mg/kg ve 18 mg/kg dozlarında lansoprazol uygulanan grupla kıyaslandığında antioksidan enzim seviyelerinin korunmasında etki gösterdiği görülmüştür. Alirezai ve ark. etanol ile oluşturulan gastrik ülserden sonra oleuropein verilmesinin midede SOD, GSH ve GPx aktivitelerinde artış olduğunu raporlamışlardır (Alirezai ve ark. 2012). Alirezai ve ark. sıçan testisinde etanol ile oluşturulan oksidatif stres modelinde oleuropein uygulamasından sonra testis dokusunda GSH'ın uyarıldığını ve SOD seviyesinin yükseldiğini bildirmişlerdir (Alirezai ve ark, 2012). Yaptığımız çalışmada SOD aktivitesinin önemli artışı bu çalışmalarla uyumlu bulunmuştur. Mide dokusundaki SOD aktivitesinin önemli artışı indometazin ile artan oksidatif stres altında oluşan aşırı serbest radikallerin süpürülmesine bağlı olabilir. Bu çalışmada GSH aktivitesi indometazinin oluşturduğu oksidatif stres ile hızla oluşturulan süperoksit radikallerini süpürmek için veya reaktif serbest radikallerden ve peroksitlerden hücreleri korumak için artmış olabilir. Park ve ark.'ları yaptığı çalışmada ROT artışının, lipidperoksidasyon ve glutasyonun tükenmesinin gastrik mukozal hücrelerde çeşitli oksidatif hasarlardan sorumlu olduğunu ve indometazin ile oluşturulan akut lezyonların patogenezinde rol oynadığını göstermiştir (Park ve ark, 2013). İndometazin ile oluşturduğumuz gastrik ülser modelinde de mide dokusundaki GSH seviyesinin düşük bulunması oksidan/antioksidan sistemde bir denge bozukluğunun olduğunu ifade ediyor olabilir. Artmış CAT aktivitesi 18 mg/kg oleuropein uygulamasıyla düşmüş, ancak anlamlı bir azalma görülmemiştir. Bu durumun sebebi mide ortamının asidik pH değerinin hidrojenperoksit dönüştürülen serbest radikallerin yeniden peroksid radikallerine dönüşmüş olabileceği düşünülmektedir.

Nötrofiller tarafından oluşturulan serbest radikallerin gastrik ülser iyileşmesini geciktirdiğini rapor edilmiştir (Hamaishi, 2006). Drake (2000) ve Santra (1998) tarafından sunulan rapordaki gastrik ülser ile lipidperoksidasyon seviyesini göstermek için kullanılan MDA seviyesi arasında bir ilişki olduğu gösterilmiştir (Santra, 2000; Drake, 1998). 12 mg/kg ve 18 mg/kg oleuropein verilen gruplarda görülen MDA seviyesindeki önemli azalma oleuropeinin serbest radikal hasarına karşı koruyucu etkisi olduğunu göstermektedir. Boyacıoğlu ve ark. tarafından 25 mg/kg indometazin uygulanan grupta yükselen MDA seviyesinin artan lipid peroksidasyonla ilişkili olduğu belirtilmiştir (Boyacıoğlu ve ark, 2016). Bu çalışmaya paralel olarak ön tedavi 18 mg/kg oleuropeinin uygulamasından sonra 25 mg/kg indometazin uygulamasının MDA seviyesinin yükseltmediği görülmüştür. Bu durum oleuropeinin anti-ülser potansiyelinin lipidperoksidasyonundaki azalmayla bağlantılı olduğunu düşündürmektedir.

Gastrik mukozal yaralanmada ROT kaynaklarından biri de aktive edilmiş nötrofillerdir. Nötrofiller lipid, DNA ve protein gibi önemli biyomoleküllerin ROT aracılı oksidasyonundan başlıca sorumludurlar (Karakoyun, 2009). Bu çalışmada mide dokusu homojenatında bulunan MPO seviyesindeki değişim incelenerek nötrofil kaynaklı ROT hasarı değerlendirilmiştir. Bu bağlamda sıçanların gastrik dokularında indometazinin oluşturduğu oksidatif stresle MPO aktivitesinde artış görülmüştür. Koruyucu ajan olarak oleuropein uygulanması MPO aktivitesi üzerinde inhibe edici etki göstermiştir ( $P<0,01$ ). Farklı dozlarda oleuropein verilen sıçanlarda MPO seviyeleri arasında anlamlı bir fark olmadığı görülmüştür. Oleuropeinin MPO'yu baskılayıcı etkisinin doza bağlı olmadığı bulunmuştur. Bu etki indometazinin oluşturduğu ROT'lara karşı oleuropeinin anti-oksidan etkisi ile açıklanabilir. Birçok GI hastalığın oksidatif stresle başlatıldığını ve şiddetlendiğini göz önüne alırsak bu patofizyolojik koşulların gelişiminin altında yatan mekanizmaların aydınlatılması için daha çok araştırma yapılmalıdır.

Comet assay tekli hücre seviyesinde çift ve tek iplikli kırılmalar, eksik tamir yerleri, alkali-kararsız bölgeler ve çapraz bağlar dahil olmak üzere oksidatif DNA hasarının değerlendirilmesi için duyarlı bir testtir. Bu nedenle göçün kapsamı DNA'daki kırılmaların sayısı ile orantılıdır ve tek hücre bazında DNA kırıklarının sayısının dolaylı ölçülmesi ile analiz gerçekleştirilir. İndometazinin neden olduğu gastrik ülserasyon sırasında oksidatif DNA hasarı gastrik koruyucu olarak lansoprazol tedavisi ile azalmış gibi görünse de lansoprazol tedavisinden sonra indometazinin neden olduğu oksidatif stres enzimlerinde anlamlı bir değişme bulunmamıştır. Biswas ve ark. (2002) in vitro ortamda  $Cu^{2+}$  ile oluşturulan oksidatif stres altında lansoprazolün hidroksil radikal süpürücü etki ile anti-oksidatif özelliğe sahip olduğunu ileri sürmüşlerdir. Ancak yapılan çalışmada kullanılan materyaller izole ortamda sıçan mukozal yüzey epitel hücreleri ve insan mide mukozal biyopsi örneğidir. Çalışma materyallerinin bulunduğu izole ortam ve lansoprazolün uygulandığı pH değeri nötre yakın olan 7,4 değeridir (Biswas ve ark, 2002). Bu koşullar göz önüne alındığında yaptığımız çalışmada indometazin ile oluşturulan oksidatif stres sonucunda tek doz lansoprazol uygulamasının antioksidan özellik göstermediği bulunmuştur. Sıçanlara oral yolla indometazin uygulamasının lenfosit hücrelerinin DNA'larında hasarına neden olduğu görülmüştür. Bu sonuç Polat ve ark. tarafından indometazinin DNA hasarına neden olduğunu gösterdikleri çalışma ile uyumludur. Ancak indometazinin neden olduğu DNA hasarını önlemede lansoprazol grubu anlamlı bir etki göstermiştir (Polat ve ark, 2010). Bu çalışmada ise 18 mg/kg oleuropein ön tedavisi indometazin kaynaklı DNA hasarına karşı diğer dozlara kıyasla anlamlı DNA koruma etkisini göstermiştir ( $P<0,001$ ). 18 mg/kg

oleuropein dozunun kuyruk momenti ve % kuyruk yoğunluğu değerlerinin kontrol grubuna yakın olduğu aralarında istatistiksel olarak anlamlı bir fark olmadığı bulunmuştur. Diğer dozlardaki (6 mg/kg - 12 mg/kg) oleuropein gruplarının indometazin ile DNA hasarı oluşturulan grup ile kıyaslamasında ise oleuropeinin DNA hasarını önleme etkisinin doza bağlı olduğu görülmüştür.

Yaptığımız çalışmada oleuropeinin mide dokusunu koruyucu etkisinin histolojik incelenmesinde H&E boyası kullanıldı. Yapılan histolojik çalışmanın sonucu olarak farklı dozlarda oleuropein ön tedavisi, oleuropein verilmeyen sıçanlara kıyasla mide dokusundaki ülseri makroskobik olarak azaltmıştır. Yapılan histolojik analiz oleuropein tedavisi verilmeyen sıçanların mide yüzeyinde epitel doku deformasyonu, kanama, fokal nekroz, glandüler hücrelerin dejenerasyonu ve inflamatuvar hücre infiltrasyonu gibi patolojik olayların oluştuğunu gösterirken oleuropein ön tedavisi olan sıçanların mide dokularının yapısının korunduğunu göstermiştir. Elde ettiğimiz bu sonuçlar Ercan ve ark.'larının asetik asit ile Boushra ve ark.'larının indometazin ile oluşturdukları gastrik ülser çalışmalarındaki histopatolojik bulgular ile benzerlik göstermektedir (Ercan ve ark, 2019, Boushra ve ark, 2019).

İndometazin ile oluşturulan gastrik ülser modelinde oleuropeinin EGF, EGFR, VEGF, VEGFR1 ve VEGFR2 mRNA ekspresyon düzeyleri üzerindeki etkisini belirlemek için RT-qPCR metodu kullanılmıştır. Sonuçlar indometazin ile oluşturulan mukozal hasarlı grupta EGF ve EGFR'nin mRNA ekspresyonlarında kontrole göre azalma olduğunu göstermiştir. EGF ve EGFR mRNA ekspresyonunun 18 mg/kg oleuropein verilen sıçanlarda kontrol grubuyla karşılaştırıldığında anlamlı bir fark görülmemiştir. Sıçanlara indometazin verilmeden önce mide koruyucu ajan olarak oleuropein (18 mg/kg) verilmesi EGF ve EGFR ekspresyon seviyelerinde kontrol grubuna göre anlamlı bir değişim göstermezken ülser modeli ile karşılaştırıldığında anlamlı bir fark olduğu bulunmuştur. Bu sonuçlar oleuropeinin mide dokusundaki EGF ve EGFR gen ekspresyonunu bazal seviyede tutabileceğini göstermiştir. Bazal seviyede bir EGF ve EGFR gen ekspresyon düzeyi NSAİİ'lerin oluşturacağı gastrik hasarın engellenmesi ve gastrointestinal sistemin patofizyolojisinin korunmasında önemli bir gösterge olabileceğini göstermektedir. Gastrik sistemde bulunan epitel hücreler hızlı bir döngüye sahiptirler. EGF ailesi hücre kaybı ve hücre yenilenmesi arasındaki dengeyi korur (Konturek, 1990). Wong ve ark. (2001) antral mukozada EGF protein seviyesinin mukozal hasarlanmada ve *H. pylori* enfeksiyonunda artış görülürken tükürük bezlerinde EGF sekresyonunun değişmediğini göstermişlerdir (Wong ve ark. 2001). İltihaplı ve ülser bölgelerinde yeni oluşan epitel hücrelerinden üretilen EGF, hasar onarımında

ve ülser iyileşmesinde kritik bir rol oynar. Yapılan çalışmalarda *H. pylori* kültür süpernatantının EGF'in EGFR'ye bağlanmasını azalttığını ve EGF'nin uyardığı gastrik hücre proliferasyonunu baskıladığı gösterilmiştir (Fujiwara, 1997). Jing-Jing Li ve ark. yaptıkları gastrik ülser çalışmasında EGF ve VEGF ekspresyon seviyesindeki azalmanın gastrik epitelyal hücre proliferasyonunda ve anjigenezde inhibisyona neden olduğunu göstermiştir (Li ve ark. 2017). M Magierowski ve ark. yaptıkları çalışmada ülser iyileşmesi sırasında ülserli bölgede VEGFa protein ekspresyonunda önemli bir artış olduğunu vurgulamıştır. Yine aynı grup sağlıklı gastrik progenitör hücrelerde EGFR ekspresyonu gözlemlerken tedavi uygulanan gruplarda hücre büyümesini ve yenilenmesini uyaran EGF seviyesinde artış olduğunu belirtmiştir (Magierowski ve ark, 2017). Bu sebeple EGF ve EGFR seviyesi sağlıklı bir ülser iyileşme mekanizmasının sürdürülebilmesi için gerekli olduğu düşünülmektedir. Sonuç olarak indometazinin oluşturduğu gastrik mukozal hasarlı mide dokusunda EGF ve EGFR ekspresyonu azaltmış ve hücre yenilenmesi için aktif tamir mekanizması olan EGF ve reseptörünün bağlanması engellenmiş olabilir. Oleuropein mide dokusundaki EGF ve EGFR'nin bazal seviyelerinin koruyarak epitel hücrelerin yenilenmesini desteklemiş ve mukozal hasarlanmama karşı tamir mekanizmasını aktif tutmuş olabilir.

VEGF, mukozal koruma ve ülser iyileşmesi sırasında ortaya çıkan anjiyojenik yanıtta rol oynayan büyüme faktörüdür. VEGF intrinsik tirozin kinaz aktivitesi ile VEGFR1 (flt-1) ve VEGFR2'ye (flk-1/KDR) spesifik olarak bağlanır. VEGF vasküler endotelium üzerinde entotel hücre canlılığı, mitogenez, kemotaksis ve vasküler geçirgenlik gibi özelliklere sahiptir (Milani, 2001). Takhashi ve ark VEGF ve reseptörlerinin insan peptik ülser hastalığında eksprese edildiğini göstermiştir (Takahashi ve ark, 1997). Jones ve ark. etil alkol ile akut gastrik hasar oluşturulan deneysel modellerde iyileşme sürecince VEGF ekspresyonunun arttığı göstermiştir (Jones ve ark. 1999). Yaptığımız çalışmada indometazin ile ülser oluşturulan grupta VEGF ve reseptörlerinin ekspresyon seviyelerinde kontrol grubuna göre anlamlı bir azalma görülmüştür. VEGF, VEGFR1 ve VEGFR2 gen ekspresyonları indometazin ile ülser oluşturulan grupta, 18 mg/kg oleuropeinin ön tedavi olarak verilen gruba göre anlamlı seviyede düşük bulunmuştur. 18 mg/kg oleuropeinin uygulandığı sıçanlar ile kontrol grubundaki sıçanlar arasında VEGF, VEGFR1 ve VEGFR2 gen ekspresyon düzeylerinde anlamlı bir fark görülmemiştir. Midenin makroskopik ve histolojik incelemelerinde de gördüğümüz gibi yüksek doz oleuropein mide koruyucu etki göstermiştir. Bu sonuçlar ülser iyileşme mekanizmalarından olan epitel hücre yenilenmesi ve vasküler geçirgenlik ile doku beslenmesi süreçlerinde EGF, EGFR, VEGF, VEGFR1 ve VEGFR2 genlerinin bazal seviyelerinin korunması ile açıklanabilir. VEGFR1 geni susturulmuş



farelerde yapılan çalışmada VEGFR1 sinyalinin EGF ekspresyonunu arttırarak ülser iyileşmesini ve anjiyogenezi arttırdığı bulunmuştur (Sato T, 2014). Sato T. ve ark. aspirin tedavisinin ülser granülasyon tabakasında VEGF ekspresyonunda azalmaya neden olduğu belirtmiştir (Sato ve ark. 2013). Bizim çalışmamızdaki indometazin grubunda VEGFR1 gen ekspresyon seviyesinin kontrol grubuna göre anlamlı azalması bu çalışma ile paraleldir. Mevcut çalışmamızın sonuçları göstermiştir ki gastrik ülser iyileşmesi ve anjiyogenez EGF ve VEGF ekspresyonuna ve bu büyüme faktörlerinin instritik tirozin kinaz yolağını aktive edebilmeleri için reseptörlerinin (EGFR, VEGFR1 ve VEGFR2) ekspresyonuna bağlıdır. Sonuç olarak 18 mg/kg oleuropein tedavisi olan sıçanlarda bu büyüme faktörlerinin ve reseptörlerinin bazal ekspresyon seviyelerinin korunduğu bulunmuştur.

## 6. SONUÇ VE ÖNERİLER

Epidemiyolojik çalışmalar diyetle daha fazla fitokimyasalların tüketilmesinin gastrointestinal sistemin sađlığı için önemli olduğunu rapor etmiştir. Bu çalışmada zeytin türevi bir fitokimyasal olan oleuropeinin mide koruyucu etkisi ve indometazin ile oluşturulan gastrik ülserin önlenmesinin altında yatan mekanizmalar araştırılmıştır. Çalışmamız oleuropeinin anti-oksidan ve anti-inflamatuar etki göstererek, anjiyogenezi ve epitel dokuyu koruyarak gastrik ülserle karşı korucu etki gösterebileceğini ortaya koymuştur.

İndometazinin serbest radikal oluşumunu tetikleyerek oluşturduğu oksidatif hasarın profilaktik ajan olarak verilen oleuropein tarafından baskılandığı bulunmuştur. Sonuçlar EGF ve VEGF'in mide koruması ve gastroduodenal mukozal hasarın onarımı ve iyileşmesi sürecinde önemli bir rol oynadığını göstermiştir. İndometazin ile gastrik hasar oluşturulmadan önce verilen oleuropein mide dokusundaki EGF, VEGF ve reseptörlerinin ekspresyonlarının indometazin ile baskılanmasını önlemiştir. Böylelikle epitel hücrelerin yenilenme prosesi ve yeni hücrelerin beslenmesi için gerekli vaskülarizasyon mekanizması devam ederek mide korunması sağlanmıştır. Oleuropein ile oksidatif enzimlerin baskılanması, anti-oksidatif enzimlerinin ise eksprese edilmesi hem büyüme faktörlerinin sentezlenmesinin hem de DNA hasarının oluşmamasını sağlamıştır. Mide koruyucu olarak görev yapan endojen bir glikozile protein olan musin mide epitel hücrelerinden salgılanmaktadır. Musinlerin temel özelliđi, jelleri oluşturma yetenekleridir. Bu nedenle, jel benzeri salgıların çoğunda kilit bir bileşen olup, yağlamadan hücre sinyalizasyonuna ve kimyasal engeller oluşturmaya kadar çeşitli mide koruyucu işlevler sunarlar. Çalışmamızda EGF ve EGFR'ın ekspresyon seviyelerinin oleuropein ile korunması sonucuna dayanarak bu çalışmanın devamı niteliğinde PGE2 ve musinleri ekspresyon seviyeleri mRNA ve protein düzeyinde araştırılabilir.

Elde ettiğimiz veriler oleuropeinin gastrik ülserde iyileşme ve iyileşme sürecinin hızlandırılması için klinik olarak yararlı olabileceğini göstermektedir. 18 mg/kg oleuropein, indometazin tarafından indüklenen mide hasarını önemli ölçüde inhibe etmiştir. Doza bađlı olmaksızın sıçan midelerinde ülser oluşumuna neden olacak agresif faktörlere karşı oleuropein koruyucu bir etki göstermiştir. Bu nedenle, oleuropein bu ve diđer NSAİİ'lerin neden olduğu mide hasarının önlenmesinde yararlı olabilir. Oleuropeinin mide koruyucu etkisinin altında yatan mekanizma EGF, VEGF ve bu büyüme faktörlerinin reseptörlerindeki seviyelerin korunmasının yanında serbest radikallere karşı gösterdiği antioksidan etki olduğu

düşünülmüştür. Sonuç olarak ülser modeli oluşturulan sıçanlarda mide epitel hücre proliferasyonu ve anjiyogenezin baskılandığı görülürken koruyucu ajan olarak oleuropein verilen sıçanlarda EGF, EGFR, VEGF, VEGFR1 ve VEGFR2 seviyelerinin korunduğu ve oleuropeinin antioksidatif etki gösterdiği bulunmuştur. Uzun süreli deneyim ve kapsamlı klinik çalışmalar sonrasında, oleuropein NSAİİ'lerin neden olduğu gastrik ülser lezyonlarının tedavisi için aday bir ajan olabilir.

## KAYNAKLAR

**Abdel-Tawab M, H Zettl, M Schubert-Zsilavec.** Nonsteroidal anti-inflammatory drugs: a critical review on current concepts applied to reduce gastrointestinal toxicity, *Current Medical Chemistry*, 2009, 2042-2063.

**Adhikary B, S K Yadav, S K Bandyopadhyay, S Chattopadhyay.** Role of the COX-independent pathways in the ulcer-healing action of epigallocatechin gallate, *Food Function*, 2011, 338-347.

**Ae, T, T Ohno, Y Hattori, T Suzuki, K Hosono, T Minamino, T Sato, S Uematsu, S Akira, W Koizumi, M Majima.** Role of microsomal prostaglandin E synthase-1 in the facilitation of angiogenesis and the healing of gastric ulcers. *American Journal of Physiology-Gastrointestinal and Liver Physiology* 2010, 1139-1146.

**Alex Mejia, Walter K Kraft.** Acid peptic diseases: pharmacological approach to treatment. *Clinical Pharmacology* 2009, 2(3), 295–314.

**Alirezaei M, Dezfoulian O, Neamati S, Rashidipour M, Tanideh N, Kheradmand A.** Oleuropein prevents ethanol-induced gastric ulcers via elevation of antioxidant enzyme activities in rats. *Journal of Physiology and Biochemistry* 2012, 68(4), 583-92

**Alirezaei M, Kheradmand A, Heydari R, Tanideh N, Neamati S, Rashidipour M.** Oleuropein protects against ethanol-induced oxidative stress and modulates sperm quality in the rat testis. *Mediterranean Journal of Nutrition and Metabolism* 2012 1–7.

**Amagase K, A Inaba, T Senta, Y Ishikawa, K Nukui, T Murakami and K Takeuchi** Gastric ulcerogenic and healing impairment effects of risedronate, a nitrogen-containing bisphosphonate in rats. Comparison with alendronate and minodronate. *Journal of physiology and pharmacology* 2011, 62(6), 609-618.

**Angrisano T, F Lembo, S Peluso, S Keller, L Chiariotti, R Pero.** *Helicobacter pylori* regulates iNOS promoter by histone modifications in human gastric epithelial cells. *Medical Microbiology and Immunology* 2012, 201(3), 249-257.

**Antonella Saija.** Olive biophenols: functional effects on human wellbeing. *Trends in Food Science & Technology* 2011, 11( 9–10), 357-363.

**Assmann A, G A Enders, J Puls, G Rieder, R Haas, A. Hatz.** Role of virulence factors, cell components and adhesion in *Helicobacter pylori*-mediated iNOS induction in murine macrophages. *FEMS Immunology and Medical Microbiology* 2001, 30(2), 133-138.

**Balaban, R S, S Nemoto and T Finkel.** Mitochondria, oxidants, and aging. *Cell* 2005, 120(4), 483-495.

**Banan A, S Choudhary, Y Zhang, J Z Fields, A Keshavarzian.** Ethanol-induced barrier dysfunction and its prevention by growth factors in human intestinal monolayers: evidence for oxidative and cytoskeletal mechanisms. *Journal of Pharmacology and Experimental Therapeutics* 1999, 291(3), 1075-1085.

**Barbaro B, G Toietta, R Maggio, M Arciello, M Tarocchi, A Galli and C Balsano.** Effects of the olive-derived polyphenol oleuropein on human health. *International Journal of Molecular Sciences* 2014, 15(10), 18508-18524.

**Barbaro, B., G. Toietta, R. Maggio, M. Arciello, M. Tarocchi, A. Galli, C. Balsano.** Effects of the Olive-Derived Polyphenol Oleuropein on Human Health. *International Journal of Molecular Sciences* 2014, 15(10), 18508-18524.

**Barrachina, M D, J Panes and J V Esplugues.** Role of nitric oxide in gastrointestinal inflammatory and ulcerative diseases: perspective for drugs development. *Current Pharmaceutical Design* 2001, 7(1), 31-48.

**Bazoti, F N, J Bergquist, K Markides, A Tsarbopoulos.** Localization of the noncovalent binding site between amyloid-beta-peptide and oleuropein using electrospray ionization FT-ICR mass spectrometry. *Journal of the American Society for Mass Spectrometry* 2008, 19(8), 1078-1085.

**Bergmeyer H, Gawehn K, Grasse M.** Enzyme as biochemical reagents. In: Bergmeyer HV, editor. *Methods of enzyme analysis*. New York: Academic Press; 1974. p. 438-58.

**Bhattacharyya, A, R Chattopadhyay, S Mitra, S E Crowe.** Oxidative stress: an essential factor in the pathogenesis of gastrointestinal mucosal diseases. *Physiological Reviews* 2014, 94(2), 329-354.

**Blackwell D L, J W Lucas, T C Clarke.** Summary health statistics for U.S. adults: national health interview survey, *Vital Health Statistics* 2014, 10(260), 1-161.

**Bi WP, Man HB, Man MQ.** Efficacy and safety of herbal medicines in treating gastric ulcer: a review, *World Journal of Gastroenterology*, 2014, 20(45),17020-8.

**Bogani, P, C Galli, M Villa, F Visioli.** Postprandial anti-inflammatory and antioxidant effects of extra virgin olive oil. *Atherosclerosis* 2007, 190(1), 181-186.

**Boku, K, T Ohno, T Saeki, H Hayashi, I Hayashi, M Katori, T Murata, S Narumiya, K Saigenji, M Majima.** Adaptive cytoprotection mediated by prostaglandin I(2) is attributable to sensitization of CRGP-containing sensory nerves. *Gastroenterology* 2001, 120(1), 134-143.

**Bolton, J L, M A Trush, T M Penning, G Dryhurst, T J Monks.** Role of quinones in toxicology. *Chemical Research in Toxicology* 2000, 13(3), 135-160.

**Bou-Abboud, C F, H Wayland, G Paulsen, P H Guth.** Microcirculatory stasis precedes tissue necrosis in ethanol-induced gastric mucosal injury in the rat. *Digestive Diseases and Sciences* 1988, 33(7), 872-877.

**Boushra AF, Elsayed AM, Ibrahim NA, Abdelwahed MK, Ahmed EI.** A comparative study on the possible protective effect of esomeprazole, spirulina, wheatgrass on indomethacin-induced gastric ulcer in male albino rats. *Molecular Biology Reports* 2019, 46(5), 4843-4860.

**Boyacioglu M, Kum C, Sekkin S, Yalinkilinc H.S, Avcı H, Epikmen E.T, Karademir U.** The effects of lycopene on DNA damage and oxidative stress on indomethacin-induced gastric ulcer in rats. *Clinical Nutrition* 2015, 1-8.

**Brzozowska I, S. M, Drozdowicz D, Konturek SJ, Brzozowski T.** Mechanisms of esophageal protection, gastroprotection and ulcer healing by melatonin. implications for the therapeutic use of melatonin in gastroesophageal reflux disease (GERD) and peptic ulcer disease. *Current Pharmaceutical Design* 2014,20(30), 4807-4815.

**Bulotta S, M Celano, S M. Lepore, T Montalcini, A Pujia, D Russo.** Beneficial effects of the olive oil phenolic components oleuropein and hydroxytyrosol: focus on protection against cardiovascular and metabolic diseases. *Journal of Translational Medicine* 2014, 12, 219.

**Calabro A, B Orsini, A Brocchi, M Falchini, P Fedi, C Surrenti.** Gastric juice immunoreactive epidermal growth factor levels in patients with peptic ulcer disease. *American Journal of Gastroenterology* 1990 85(4), 404-407.

**Carito V, A Venditti, A Bianco, M Ceccanti, A M Serrilli, G Chaldakov, L Tarani, S De Nicolo, M Fiore.** Effects of olive leaf polyphenols on male mouse brain NGF, BDNF and their receptors TrkA, TrkB and p75. *Natural Product Research* 2014, 28(22), 1970-1984.

**Casaburi I, F Puoci, A Chimento, R Sirianni, C Ruggiero, P Avena, V Pezzi.** Potential of olive oil phenols as chemopreventive and therapeutic agents against cancer: A review of in vitro studies. *Molecular Nutrition & Food Research* 2013, 57(1), 71-83.

**Casas-Sanchez J, M A Alsina, M K Herrlein, C Mestres.** Interaction between the antibacterial compound, oleuropein, and model membranes. *Colloid and Polymer Science* 2007, 285(12), 1351-1360.

**Chakraborty S, Das N, Choudhury ST, Ghosh S, Swarnakar S.** The use of nano-quercetin to arrest mitochondrial damage and MMP-9 upregulation during prevention of gastric inflammation induced by ethanol in rat. *Biomaterials* 2012, 33(10), 2991-3001.

**Chandranath, S M Bastaki, J Singh.** A comparative study on the activity of lansoprazole, omeprazole and PD-136450 on acidified ethanol- and indomethacin-induced gastric lesions in the rat. *Clinical and Experimental Pharmacology and Physiology* 2002, 29(3), 173-180.

**Chatterjee S, A Chatterjee, S Roy, B Bera, S K Bandyopadhyay.** L-Theanine healed NSAID-induced gastric ulcer by modulating pro/antioxidant balance in gastric ulcer margin. *Journal of Natural Medicines* 2014, 68(4), 699-708.

**Chaturvedi R, Y Cheng, M Asim, F I Bussiere, H Xu, A P Gobert, A Hacker, R A Casero Jr, K T Wilson.** Induction of polyamine oxidase 1 by *Helicobacter pylori* causes macrophage apoptosis by hydrogen peroxide release and mitochondrial membrane depolarization. *Journal of Biological Chemistry* 2004, 279(38), 40161-40173.

**Cheng Y T, C Y Ho, J J Jhang, C C Lu, G C Yen.** DJ-1 plays an important role in caffeic acid-mediated protection of the gastrointestinal mucosa against ketoprofen-induced oxidative damage. *Journal of Nutritional Biochemistry* 2014, 25(10), 1045-1057.

**Cheng Y. T, C C Lu, G C Yen.** Phytochemicals enhance antioxidant enzyme expression to protect against NSAID-induced oxidative damage of the gastrointestinal mucosa. *Molecular Nutrition & Food Research* 2017, 61(6).

**Cheng Y T, C H Wu, C Y Ho, G C Yen.** Catechin protects against ketoprofen-induced oxidative damage of the gastric mucosa by up-regulating Nrf2 in vitro and in vivo. *Journal of Nutritional Biochemistry* 2013, 24(2), 475-483.

**Cho S O, J W Lim, K H Kim, H Kim.** Involvement of Ras and AP-1 in Helicobacter pylori-induced expression of COX-2 and iNOS in gastric epithelial AGS cells. *Digestive Diseases and Sciences* 2010, 55(4), 988-996.

**Choi E, J T Roland, B J Barlow, R O'Neal, A E Rich, K T. Nam, C Shi and J R Goldenring.** Cell lineage distribution atlas of the human stomach reveals heterogeneous gland populations in the gastric antrum. *British Medical Journal* 2014, 63(11), 1711-1720.

**Ci X, H Lv, L Wang, X Wang, L Peng, F X Qin, G Cheng.** The antioxidative potential of farrerol occurs via the activation of Nrf2 mediated HO-1 signaling in RAW 264.7 cells. *Chemico-Biological Interactions* 2015, 239, 192-199.

**Cicerale S, Lucas, L J, Keast R S.** Antimicrobial, antioxidant and anti-inflammatory phenolic activities in extra virgin olive oil. *Current Opinion in Biotechnology.* 2012, 23, 129–135.

**Cicerale S, L Lucas, R Keast.** Biological activities of phenolic compounds present in virgin olive oil. *International Journal of Molecular Sciences* 2015, 11(2), 458-479.

**Clemens M R, C Ladner, G Ehninger, H Einsele, W Renn, E Buhler, H D Waller, K F Gey.** Plasma vitamin E and beta-carotene concentrations during radiochemotherapy preceding bone marrow transplantation. *The American Journal of Clinical Nutrition* 1990, 51(2), 216-219.



**Coni E, R Di Benedetto, M Di Pasquale, R Masella, D Modesti, R Mattei, E A Carlini.** Protective effect of oleuropein, an olive oil biophenol, on low density lipoprotein oxidizability in rabbits. *Journal of Lipid Research* 2000, 35(1), 45-54.

**Cook, M B, N J Shaheen, L A Anderson, C Giffen, W H Chow, T L Vaughan, D C Whiteman, D A Corley.** Cigarette smoking increases risk of Barrett's esophagus: an analysis of the Barrett's and Esophageal Adenocarcinoma Consortium. *Gastroenterology* 2012, 142(4), 744-753.

**Daccache A, C Lion, N Sibille, M Gerard, C Slomianny, G Lippens, P Cotelle.** Oleuropein and derivatives from olives as Tau aggregation inhibitors. *Neurochemistry International* 2011, 58(6), 700-707.

**Danese S, F Cremonini, A Armuzzi, M Candelli, A Papa, V Ojetti, A Pastorelli, S Di Caro, G Zannoni, P De Sole, G Gasbarrini, A Gasbarrini.** *Helicobacter pylori* CagA-positive strains affect oxygen free radicals generation by gastric mucosa. *Scand J Gastroenterol* 2001, 36(3), 247-250.

**Davies G R, N J Simmonds, T R Stevens, A Grandison, D R Blake, D S Rampton** Mucosal reactive oxygen metabolite production in duodenal ulcer disease. *British Medical Journal* 1992, 33(11), 1467-1472.

**de Lorgeril M, P Salen, J L Martin, I Monjaud, P Boucher, N Mamelle.** Mediterranean dietary pattern in a randomized trial: prolonged survival and possible reduced cancer rate. *Archives of Internal Medicine* 1998, 158(11), 1181-1187.

**Devaraj S, I Jialal.** Alpha-tocopherol decreases tumor necrosis factor-alpha mRNA and protein from activated human monocytes by inhibition of 5-lipoxygenase. *Free Radical Biology and Medicine* 2005, 38(9), 1212-1220.

**Dietrich M, G Block, J M Pogoda, P Buffler, S Hecht, S Preston-Martin.** A review: dietary and endogenously formed N-nitroso compounds and risk of childhood brain tumors. *Cancer Causes Control* 2005, 16(6), 619-635.

**Duvillard L, P Ortega-Deballon, A Bourredjem, M L Scherrer, G Manton, J B Delhomme, S Deguelte-Lardiere, J M Petit, C Bonithon-Kopp, A. s. group.** A case-control

study of pre-operative levels of serum neutrophil gelatinase-associated lipocalin and other potential inflammatory markers in colorectal cancer. *BMC Cancer* 2014, 14, 912.

**Drake IM., Mapstone NP, Schorah CJ.** Reactive oxygen species activity and lipid peroxidation in *Helicobacter pylori* associated gastritis: relation to gastric mucosal ascorbic acid concentrations and effect of H pylori eradication. *British Medical Journal* 1998, 42, 768-71.

**Dvorak H F, J A Nagy, D Feng, L F Brown and A M Dvorak.** Vascular permeability factor/vascular endothelial growth factor and the significance of microvascular hyperpermeability in angiogenesis. *Current Topics in Microbiology and Immunology* 1999, 237, 97-132.

**Elenius K, S Paul, G Allison, J Sun, M Klagsbrun.** Activation of HER4 by heparin-binding EGF-like growth factor stimulates chemotaxis but not proliferation. *EMBO Journal* 1997, 16(6), 1268-1278.

**Epplein M, Z W, Li H, Peek RM Jr, Correa P, Gao J, Michel A, Pawlita M, Cai Q, Xiang YB, Shu XO.** Diet, *Helicobacter pylori* strain-specific infection, and gastric cancer risk among Chinese men. *Nutrition and Cancer* 2014, 66(4), 550-557.

**Ercan G, Ilbar Tartar R, Solmaz A, Gulcicek OB, Karagulle OO, Meric S, Cayoren H, Kusaslan R, Kemik A, Gokceoglu Kayali D, Cetinel S, Celik A.** Potent therapeutic effects of ruscogenin on gastric ulcer established by acetic acid. *Asian Journal of Surgery* 2019, S1015-9584(19)30365-3

**Everhart, J. E.** Recent developments in the epidemiology of *Helicobacter pylori*. *Gastroenterology Clinics of North America* 2000, 29(3), 559-578.

**Falcao Hde S, G L Maia, F Bonamin, H Kushima, T M. Moraes, C A. Hiruma Lima, C Takayama, A L Ferreira, A R Souza Brito, F Agra Mde, J M Barbosa Filho, L M Batista.** Gastroprotective mechanisms of the chloroform and ethyl acetate phases of *Praxelis clematidea* (Griseb.) R.M.King & H.Robinson (Asteraceae) *Journal of Natural Medicines* 2013, 67(3), 480-491.

**Falush D, C Kraft, N S Taylor, P Correa, J G Fox, M Achtman, S Suerbaum.** Recombination and mutation during long-term gastric colonization by *Helicobacter pylori*:

estimates of clock rates, recombination size, and minimal age. *Proceedings of the National Academy of Sciences of the United States of America* 2001, 98(26), 15056-15061.

**Farinati, F., R. Cardin, P. Degan, M. Rugge, F. D. Mario, P. Bonvicini, R. Naccarato** Oxidative DNA damage accumulation in gastric carcinogenesis. *British Medical Journal* 1998, 42(3), 351-356.

**Farzaei M. H, M Abdollahi, R Rahimi.** Role of dietary polyphenols in the management of peptic ulcer. *World Journal of Gastroenterology* 2015, 21(21), 6499-6517.

**Ferrara N.** Vascular endothelial growth factor: basic science and clinical progress. *Endocrine Reviews* 2000, 25(4), 581-611.

**Fito M, M Cladellas, R de la Torre, J Marti, D Munoz, H Schroder, M Alcantara, M Pujadas-Bastardes, J Marrugat, M C Lopez-Sabater, J Bruguera, M I Covas, S Investigators.** Anti-inflammatory effect of virgin olive oil in stable coronary disease patients: a randomized, crossover, controlled trial. *European Journal of Clinical Nutrition* 2008, 62(4), 570-574.

**Folkman J S S, Stovroff M, McNeil P, Li W, Shing Y.** Duodenal ulcer. Discovery of a new mechanism and development of angiogenic therapy that accelerates healing. *Annals of Surgery.* 1991, 214(4), 414.

**Ford A C, K S Gurusamy, B Delaney, D Forman, P Moayyedi.** Eradication therapy for peptic ulcer disease in Helicobacter pylori-positive people. *Cochrane Library* 2016, 4, CD003840.

**Fujiwara Y, Wyle F, Arakawa T, Domek MJ, Fukuda T, Kobayashi K, Tarnawski A.** *Helicobacter pylori* culture supernatant inhibits binding and proliferative response of human gastric cells to epidermal growth factor: implications for H.pylori interference with ulcer healing? *Digestion Journal* 1997, 58(3), 299-303.

**Fraga C G, P I Oteiza.** Iron toxicity and antioxidant nutrients. *Toxicology* 2002, 180(1), 23-32.

**Ghanbari R, F Anwar, K M Alkharfy, A H Gilani, N Saari.** Valuable nutrients and functional bioactives in different parts of olive (*Olea europaea* L.)-a review. *Int J Mol Sci* 2012, 13(3), 3291-3340.

**Giamarellos-Bourboulis E. J, T Geladopoulos, M Chrisofos, P Koutoukas, J Vassiliadis, I Alexandrou, T Tsaganos, L Sabracos, V Karagianni, E Pelekanou, I Tzepe, H. Kranidioti, V Koussoulas, H Giamarellou.** Oleuropein: A novel immunomodulator conferring prolonged survival in experimental sepsis by *Pseudomonas aeruginosa*. *Shock* 2006, 26(4), 410-416.

**Gobert AP W K.** The Immune Battle against *Helicobacter pylori* Infection: NO Offense. *Trends Microbiol* 2016, 24(5), 366-376.

**Guidobono F, F Pagani, C Ticozzi, V Sibilia, A Pecile, C Netti.** Protection by amylin of gastric erosions induced by indomethacin or ethanol in rats. *British Journal of Pharmacology* 1997, 120(4), 581-586.

**Habermeyer M, A Roth, S Guth, P Diel, K H Engel, B Epe, P Furst, V Heinz, H U Humpf, H G Joost, D Knorr, T de Kok, S Kulling, A Lampen, D Marko, G Rechkemmer, I Rietjens, R H. Stadler, S Vieths, R Vogel, P Steinberg, G Eisenbrand.** Nitrate and nitrite in the diet: how to assess their benefit and risk for human health. *Molecular Nutrition & Food Research* 2015, 59(1), 106-128.

**Hamaishi K, Kojima R, Ito M.** Anti-ulcer effect of tea catechin in rats. *Biological and Pharmaceutical Bulletin* 2006, 29(11), 2206-13.

**Hamdi H K, R Castellon.** Oleuropein, a non-toxic olive iridoid, is an anti-tumor agent and cytoskeleton disruptor. *Biochemical and Biophysical Research Communications* 2005, 334(3), 769-778.

**Handa O, Y Naito, T Yoshikawa.** Redox biology and gastric carcinogenesis: the role of *Helicobacter pylori*. *Redox Report Journal* 2011, 16(1), 1-7.

**Hannah M Martin, J T H, Vyv Salisbury, Roger Harrison.** Role of Xanthine Oxidoreductase as an Antimicrobial Agent. *Infection And Immunity* 2004, 72(9), 4933-4939.

**Hernandez-Munoz R, C Montiel-Ruiz, O Vazquez-Martinez.** Gastric mucosal cell proliferation in ethanol-induced chronic mucosal injury is related to oxidative stress and lipid peroxidation in rats. *Laboratory Investigation* 2000, 80(8), 1161-1169.

**Hiraishi H, A Terano, S Ota, H Mutoh, T Sugimoto, T Harada, M Razandi, K J Ivey.** Protection of cultured rat gastric cells against oxidant-induced damage by exogenous glutathione. *Gastroenterology* 1994, 106(5), 1199-1207.

**HUNT C W H R H.** The relationship between suppression of acidity and gastric ulcer healing rates. *Alimentary Pharmacology & Therapeutics* 1990, 4(1), 25-33.

**Husain K, J Mejia, J Lalla, S Kazim.** Dose response of alcohol-induced changes in BP, nitric oxide and antioxidants in rat plasma. *Pharmacological Research* 2005, 51(4), 337-343.

**Hutson J M, M Niall, D Evans, R Fowler (1979).** Effect of salivary glands on wound contraction in mice. *Nature* 1979, 279(5716), 793-795.

**Iloki-Assanga S B, L M Lewis-Lujan, D Fernandez-Angulo, A A Gil-Salido, C L Lara-Espinoza and J L Rubio-Pino.** Retino-protective effect of *Bucida buceras* against oxidative stress induced by H<sub>2</sub>O<sub>2</sub> in human retinal pigment epithelial cells line. *BMC Complementary Medicine and Therapies* 2015, 15, 254.

**Impellizzeri D, E Esposito, E Mazzon, I Paterniti, R Di Paola, P Bramanti, V M Morittu, A Procopio, D Britti, S Cuzzocrea.** The effects of oleuropein aglycone, an olive oil compound, in a mouse model of carrageenan-induced pleurisy. *Clinical Nutrition* 2011, 30(4), 533-540.

**Indo H P, H Matsui, J Chen, H Zhu, C L Hawkins, M J Davies, C Yarana, D K. St Clair, H J Majima.** "Manganese superoxide dismutase promotes interaction of actin, S100A4 and Talin, and enhances rat gastric tumor cell invasion. *Journal of Clinical Biochemistry and Nutrition* 2015, 57(1), 13-20.

**Itoh M, S Imai, T Joh, Y Yokoyama, N Yasue, A Iwai, K Matsusako, K Endoh, T Kawai, T Takeuchi.** Effect of epidermal growth factor in combination with sucralfate or omeprazole on the healing of chronic gastric ulcers in the rat. *Journal of Clinical Gastroenterology* 1990, 12 Suppl 1, S187-191.

**Janssen A M, C B Bosman, W van Duijn, M M Oostendorp-van de Ruit, F J Kubben, G Griffioen, C B Lamers, J H van Krieken, C J van de Velde, H W Verspaget.** Superoxide dismutases in gastric and esophageal cancer and the prognostic impact in gastric cancer. *Clinical Cancer Research* 2000, 6(8), 3183-3192.

**Jaramillo-Gómez J, N A, Arboleda H, Arboleda G.** Overexpression of DJ-1 protects against C2-ceramide-induced neuronal death through activation of the PI3K/AKT pathway and inhibition of autophagy. *Neuroscience Letters* 2015, 31(603), 71-76.

**Jaworek J B T, Konturek SJ.** Melatonin as an organoprotector in the stomach and the pancreas. *Journal of Pineal Research.* 2005, 38(2), 73-83.

**Li JJ, Wu XY, Chen JL, Chen GR, Xu J, Gu Y, Song HP.** Antiplatelet drug ticagrelor delays gastric ulcer healing in rats. *Experimental and Therapeutic Medicine* 2017, 14(4), 3774-3779.

**Jones M K, H Kawanaka, D Baatar, I L Szabo, K Tsugawa, R Pai, G Y Koh, I Kim, I J Sarfeh, A S Tarnawski.** Gene therapy for gastric ulcers with single local injection of naked DNA encoding VEGF and angiopoietin-1. *Gastroenterology* 2001, 121(5), 1040-1047.

**Karakoyun B, Yüksel M, Ercan F, Erzik C, Yeğen B.Ç.** Alpha-Lipoic Acid Improves Acetic Acid-Induced Gastric Ulcer Healing in Rats. *Inflammation* 2009, 32(1), 37–46

**Kaneko K, T. Akuta, T Sawa, H W Kim, S Fujii, T Okamoto, H Nakayama, H Ohigashi, A Murakami, T Akaike.** Mutagenicity of 8-nitroguanosine, a product of nitrative nucleoside modification by reactive nitrogen oxides, in mammalian cells. *Cancer Letters* 2008, 262(2), 239-247.

**Kang D H, M E Han, M H Song, Y S Lee, E H Kim, H J Kim, G H Kim, D H Kim, S Yoon, S Y Baek, B S Kim, J B Kim, S O Oh.** The role of hedgehog signaling during gastric regeneration. *Journal Gastroenterol* 2009, 44(5), 372-379.

**Karam S M, C P Leblond.** "Dynamics of epithelial cells in the corpus of the mouse stomach. I. Identification of proliferative cell types and pinpointing of the stem cell. *Anatomical Record* 1993, 236(2), 259-279.

**Kato T I Y, Hosono K, Suzuki T, Tamaki H, Minamino T, Kato S, Sakagami H, Shibuya M, Majima M.** Vascular endothelial growth factor receptor-1 signaling promotes liver repair through restoration of liver microvasculature after acetaminophen hepatotoxicity. *Toxicol Science* 2011, 120(1), 218-229.

**Katsurahara, M, Y Kobayashi, M Iwasa, N Ma, H Inoue, N Fujita, K Tanaka, N Horiki, E C Gabazza, Y Takei.** Reactive nitrogen species mediate DNA damage in *Helicobacter pylori*-infected gastric mucosa. *Helicobacter* 2009, 14(6), 552-558.

**Kaur S, U Kaur, C Tandon, V Dhawan, N K Ganguly, S Majumdar** (2000). "Gastropathy and defense mechanisms in common bile duct ligated portal hypertensive rats. *Molecular and Cellular Biochemistry* 2000, 203(1-2), 79-85.

**Keck P J, S D Hauser, G Krivi, K Sanzo, T Warren, J Feder, D T Connolly.** Vascular permeability factor, an endothelial cell mitogen related to PDGF. *Science* 1989, 246(4935), 1309-1312.

**Kekec Y, S Paydas, A Tuli, S Zorludemir, G Sakman, G Seydaoglu.** Antioxidant enzyme levels in cases with gastrointestinal cancer. *European Journal of Internal Medicine* 2009, 20(4), 403-406.

**Khalatbary A R, G R Zarrinjoei.** Anti-Inflammatory Effect of Oleuropein in Experimental Rat Spinal Cord Trauma. *Iranian Red Crescent Medical Journal* 2012, 14(4), 229-234.

**Khoder G, A A Al-Menhali, F Al-Yassir, S M Karam.** Potential role of probiotics in the management of gastric ulcer. *Experimental and Therapeutic Medicine* 2016, 12(1), 3-17.

**Kimura Y, M Sumiyoshi.** Olive Leaf Extract and Its Main Component Oleuropein Prevent Chronic Ultraviolet B Radiation-Induced Skin Damage and Carcinogenesis in Hairless Mice *Journal of Nutrition* 2009, 139(11), 2079-2086.

**Konturek P C, T Brzozowski, S J Konturek, H Ernst, D Drozdowicz, R Pajdo, E G Hahn.** Expression of epidermal growth factor and transforming growth factor alpha during ulcer healing. Time sequence study. *Scandinavian Journal of Gastroenterology* 1997, 32(1), 6-15.

**Konturek S J.** Role of growth factors in gastroduodenal protection and healing of peptic ulcers. *Gastroenterology Clinics of North America* 1990, 19(1), 41-65.

**Konturek S J, A Dembinski, Z Warzecha, W Bielanski, T Brzozowski and D Drozdowicz.** Epidermal growth factor (EGF) in the gastroprotective and ulcer healing actions of colloidal bismuth subcitrate (De-Nol) in rats. *British Medical Journal* 1988, 29(7), 894-902.

**Konturek, S. J., A. Dembinski, Z. Warzecha, T. Brzozowski, H. Gregory,** Role of epidermal growth factor in healing of chronic gastroduodenal ulcers in rats. *Gastroenterology* 1988, 94(6), 1300-1307.

**Kulkarni, A. C., P. Kuppusamy, N. Parinandi.** Oxygen, the lead actor in the pathophysiologic drama: enactment of the trinity of normoxia, hypoxia, and hyperoxia in disease and therapy. *Antioxid Redox Signal* 2007, 9(10), 1717-1730.

**Kuo, B., M. Bhasin, J. Jacquart, M. A. Scult, L. Slipp, E. I. Riklin, V. Lepoutre, N. Comosa, B. A. Norton, A. Dassatti, J. Rosenblum, A. H. Thurler, B. C. Surjanhata, N. N. Hasheminejad, L. Kagan, E. Slawsby, S. R. Rao, E. A. Macklin, G. L. Fricchione, H. Benson, T. A. Libermann, J. Korzenik, J. W. Denninger.** Genomic and clinical effects associated with a relaxation response mind-body intervention in patients with irritable bowel syndrome and inflammatory bowel disease. *PLoS One* 2015, 10(4), e0123861.

**Kwiecien, S., K. Jasnos, M. Magierowski, Z. Sliwowski, R. Pajdo, B. Brzozowski, T. Mach, D. Wojcik, T. Brzozowski.** Lipid peroxidation, reactive oxygen species and antioxidative factors in the pathogenesis of gastric mucosal lesions and mechanism of protection against oxidative stress - induced gastric injury. *Journal of Physiology and Pharmacology* 2014, 65(5), 613-622.

**Lam, S. K.** Pathogenesis and pathophysiology of duodenal ulcer. *Clinical Gastroenterology and Hepatology* 1984, 13(2), 447-472.

**Lee-Huang S, P L Huang, D Zhang, J W Lee, J Bao, Y Sun, Y T Chang, J Zhang and P L Huang.** Discovery of small-molecule HIV-1 fusion and integrase inhibitors oleuropein and hydroxytyrosol: part II. integrase inhibition. *Biochemical and Biophysical Research Communications* 2007, 354(4), 879-884.



**Lee E, Z Yin, M Sidoryk-Wegrzynowicz, H Jiang, M Aschner.** 15-Deoxy-Delta12,14-prostaglandin J(2) modulates manganese-induced activation of the NF-kappaB, Nrf2, and PI3K pathways in astrocytes. *Free Radical Biology and Medicine* 2012, 52(6): 1067-1074.

**Lee H, H H, Norström E, Helander HF.** Immunoreactivities for epidermal growth factor (EGF) and for EGF receptors in rats with gastric ulcers. *Cell and Tissue Research* 1991, 265(2), 211-218.

**Leung A M, M J Redlak, T A Miller.** Aspirin-induced mucosal cell death in human gastric cells: role of a caspase-independent mechanism. *Digestive Diseases and Sciences* 2009, 54(1), 28-35.

**Lichtenberger L M, L A Graziani, E J Dial, B D Butler and B A Hills.** Role of surface-active phospholipids in gastric cytoprotection. *Science* 1983, 219(4590), 1327-1329.

**Lin M T, M F Beal.** Mitochondrial dysfunction and oxidative stress in neurodegenerative diseases. *Nature* 2006, 443(7113), 787-795.

**Liu H, D S Merrell, C Semino-Mora, M Goldman, A Rahman, S Mog, A Dubois.** Diet synergistically affects helicobacter pylori-induced gastric carcinogenesis in nonhuman primates. *Gastroenterology* 2009, 137(4), 1367-1379 e1361-1366.

**Liu S, H. Mizu, H Yamauchi.** Photoinflammatory responses to UV-irradiated ketoprofen mediated by the induction of ROS generation, enhancement of cyclooxygenase-2 expression, and regulation of multiple signaling pathways. *Free Radical Biology and Medicine* 2010, 48(6), 772-780.

**Liu Y H, Z B Zhang, Y F Zheng, H M Chen, X T Yu, X Y Chen, X Zhang, J H Xie, Z Q Su, X X Feng, H F Zeng, Z R Su.** Gastroprotective effect of andrographolide sodium bisulfite against indomethacin-induced gastric ulceration in rats. *International Immunopharmacology* 2015, 26(2), 384-391.

**Mahmoud-Awny M, A S Attia, M F Abd-Ellah, H S El-Abhar.** Mangiferin Mitigates Gastric Ulcer in Ischemia/ Reperfused Rats: Involvement of PPAR-gamma, NF-kappaB and Nrf2/HO-1 Signaling Pathways. *PLoS One* 2015, 10(7), e0132497.

**Magierowski M1, Magierowska K1, Hubalewska-Mazgaj M1, Sliwowski Z1, Ginter G1, Pajdo R1, Chmura A1, Kwiecien S1, Brzozowski T1.** Carbon monoxide released from its pharmacological donor, tricarbonyldichlororuthenium (II) dimer, accelerates the healing of pre-existing gastric ulcers. *British Journal of Pharmacology* 2017, 174(20), 3654-3668.

**Maity P, K Biswas, S Roy, R K. Banerjee, U Bandyopadhyay.** Smoking and the pathogenesis of gastroduodenal ulcer--recent mechanistic update. *Molecular and Cellular Biochemistry* 2003, 253(1-2), 329-338.

**Malik N S A, J M Bradford.** Changes in oleuropein levels during differentiation and development of floral buds in 'Arbequina' olives. *Scientia Horticulturae* 2006, 110(3), 274-278.

**Manna C, V Migliardi, P Golino, A Scognamiglio, P Galletti, M Chiariello, V Zappia.** Oleuropein prevents oxidative myocardial injury induced by ischemia and reperfusion. *Journal of Nutritional Biochemistry* 2004, 15(8), 461-466.

**Marjoribanks J, R O Ayeleke, C Farquhar, M Proctor.** Nonsteroidal anti-inflammatory drugs for dysmenorrhoea. *Cochrane Database of Systematic Reviews* 2015, (7), CD001751.

**Matthews G M, G S Howarth, R N Butler.** Nutrient and antioxidant modulation of apoptosis in gastric and colon cancer cells. *Cancer Biology & Therapy* 2006, 5(6), 569-572.

**Megias J, M I Guillen, V Clerigues, A I Rojo, A Cuadrado, M A Castejon, F Gomar, M J Alcaraz.** Heme oxygenase-1 induction modulates microsomal prostaglandin E synthase-1 expression and prostaglandin E(2) production in osteoarthritic chondrocytes. *Biochem Pharmacol* 2009, 77(12), 1806-1813.

**Micol V, N Caturla, L Perez-Fons, V Mas, L Perez, A Estepa.** The olive leaf extract exhibits antiviral activity against viral haemorrhagic septicaemia rhabdovirus (VHSV). *Antiviral Research* 2005, 66(2-3), 129-136.

**Milani S, A Calabro.** Role of growth factors and their receptors in gastric ulcer healing. *Microscopy Research and Technique* 2001, 53(5), 360-371.

**Miller T. A.** Protective effects of prostaglandins against gastric mucosal damage: current knowledge and proposed mechanisms. *American Journal of Physiology* 1983, 245(5 Pt 1), G601-623.

**Misiewicz J J, S L Waller, D J Holdstock.** Gastrointestinal motility and gastric secretion during intravenous infusions of gastrin II. *British Medical Journal* 1969, 10(9), 723-729.

**Murakami M, Z Y, Hirashima M, Suda T, Morita Y, Ooehara J, Ema H, Fong GH, Shibuya M.** VEGFR1 tyrosine kinase signaling promotes lymphangiogenesis as well as angiogenesis indirectly via macrophage recruitment. *Arteriosclerosis, Thrombosis, and Vascular Biology* 2008, 28(4), 658-664.

**Musumba C, D M Pritchard, M Pirmohamed.** Review article: cellular and molecular mechanisms of NSAID-induced peptic ulcers. *Alimentary Pharmacology & Therapeutics* 2009, 30(6), 517-531.

**Naito Y, T Yoshikawa, T Ando, A Kishi, S Ueda, H Oyamada, M Kondo.** Changes in superoxide dismutase activity in the gastric mucosa of peptic ulcer patients. *Journal of Clinical Gastroenterology* 1992, 14 Suppl 1, S131-134.

**Nan J N, K Ververis, S Bolu, A L Rodd, O Swarup, T C Karagiannis.** Biological effects of the olive polyphenol, hydroxytyrosol: An extra view from genome-wide transcriptome analysis. *Hellenic Journal of Nuclear Medicine* 2014, 17 Suppl 1, 62-69.

**Nguelefack T B, C B Feumebo, G Ateufack, P Watcho, S Tatsimo, A D Atsamo, P Tane and A Kamanyi.** Anti-ulcerogenic properties of the aqueous and methanol extracts from the leaves of *Solanum torvum* Swartz (Solanaceae) in rats. *Journal of Ethnopharmacology* 2008, 119(1), 135-140.

**O'Connor H J, C J Schorah, N Habibzedah, A T Axon, R Cockel.** Vitamin C in the human stomach: relation to gastric pH, gastroduodenal disease, and possible sources. *British Medical Journal* 1989, 30(4), 436-442.

**O'Connor P M, T K Lapointe, P L Beck, A G Buret.** Mechanisms by which inflammation may increase intestinal cancer risk in inflammatory bowel disease. *Inflammatory Bowel Diseases* 2010, 16(8), 1411-1420.

**Odabasoglu F, Z Halici, A Cakir, M Halici, H Aygun, H Suleyman, E Cadirci, F Atalay.** Beneficial effects of vegetable oils (corn, olive and sunflower oils) and alpha-tocopherol on anti-inflammatory and gastrointestinal profiles of indomethacin in rats. *European Journal of Pharmacology* 2008, 591(1-3), 300-306.

**Ohno T, Y Hattori, R Komine, T Ae, S Mizuguchi, K Arai, T Saeki, T Suzuki, K Hosono, I Hayashi, Y Oh-Hashi, Y Kurihara, H Kurihara, K Amagase, S Okabe, K Saigenji, M Majima.** Roles of calcitonin gene-related peptide in maintenance of gastric mucosal integrity and in enhancement of ulcer healing and angiogenesis. *Gastroenterology* 2008, 134(1), 215-225.

**Olguín-Martínez M M-C E, Contreras-Zentella M, Escamilla JE, Aranda-Fraustro A, El-Hafidi M, Hernández-Muñoz R.** Rate of oxidant stress regulates balance between rat gastric mucosa proliferation and apoptosis. *Free Radical Biology and Medicine* 2006, 15(41(8)), 1325-1337.

**Olsen, P S, S S Poulsen, K Therkelsen, E Nexø.** Effect of sialoadenectomy and synthetic human urogastrone on healing of chronic gastric ulcers in rats. *British Medical Journal* 1986, 27(12), 1443-1449.

**Omar S H.** Cardioprotective and neuroprotective roles of oleuropein in olive. *Saudi Pharmaceutical Journal* 2010, 18(3), 111-121.

**Paiva-Martins F, M H Gordon.** Interactions of ferric ions with olive oil phenolic compounds. *Journal of Agricultural and Food Chemistry* 2005, 53(7), 2704-2709.

**Park JM, Hahm KB, Kwon SO, Kim EH.** The Anti-inflammatory Effects of Acidic Polysaccharide from *Artemisia capillaris* on *Helicobacter pylori*. *Journal of Cancer Prevention* 2013, 18(2), 161-8.

**Parks D A, G B Bulkley, D N Granger, S R Hamilton, J M McCord.** Ischemic injury in the cat small intestine: role of superoxide radicals. *Gastroenterology* 1982, 82(1), 9-15.

**Pearse A G, G Bussolati.** Immunofluorescence studies on the distribution of gastrin cells in different clinical states. *British Medical Journal* 1970, 11(8), 646-648.

**Perrinjaquet-Mocchetti T, A Busjahn, C Schmidlin, A Schmidt, B Bradl, C Aydogan** Food supplementation with an olive (*Olea europaea* L.) leaf extract reduces blood pressure in borderline hypertensive monozygotic twins. *Phytotherapy Research* 2008, 22(9), 1239-1242.

**Phull P S, C J Green, M R Jacyna.** A radical view of the stomach: the role of oxygen-derived free radicals and anti-oxidants in gastroduodenal disease. *European Journal of Gastroenterology & Hepatology* 1995, 7(3), 265-274.

**Piazuelo E, C Cebrian, A Escartin, P Jimenez, F Soteras, J Ortego, A Lanas** (2005). Superoxide dismutase prevents development of adenocarcinoma in a rat model of Barrett's esophagus. *World Journal of Gastroenterology* 2005, 11(47), 7436-7443.

**Pineau I, S Lacroix.** Proinflammatory cytokine synthesis in the injured mouse spinal cord: Multiphasic expression pattern and identification of the cell types involved. *Journal of Comparative Neurology* 2007, 500(2), 267-285.

**Polat B, Suleyman H, Alp HH.** Adaptation of rat gastric tissue against indomethacin toxicity. *Chemico-Biological Interactions* 2010, 186, 82-9

**Poulsen S. S.** On the role of epidermal growth factor in the defence of the gastroduodenal mucosa. *Scandinavian Journal of Gastroenterology* 1987,128, 20-23.

**Poyton R O, P R Castello, K A Ball, D K Woo, N Pan.** Mitochondria and hypoxic signaling: a new view. *Annals of the New York Academy of Sciences* 2009, 1177, 48-56.

**Pritchard K A Jr, A W Ackerman, E R Gross, D W Stepp, Y Shi, J T Fontana, J E Baker, W C Sessa.** Heat shock protein 90 mediates the balance of nitric oxide and superoxide anion from endothelial nitric-oxide synthase. *Journal of Biological Chemistry* 2001, 276(21), 17621-17624.

**Puel C, J. Mathey, A Agalias, S Kati-Coulibaly, J Mardon, C Obled, M J Davicco, P Lebecque, M N Horcajada, A L Skaltsounis, V Coxam.** Dose-response study of effect of oleuropein, an olive oil polyphenol, in an ovariectomy/inflammation experimental model of bone loss in the rat. *Clinical Nutrition* 2006, 25(5), 859-868.

**Rachmilewitz D, F Karmeli, R Eliakim, R Stalnikowicz, Z Ackerman, G Amir and J S Stamler.** Enhanced gastric nitric oxide synthase activity in duodenal ulcer patients. *British Medical Journal* 1994, 35(10), 1394-1397.

**Rainsford K D.** Anti-inflammatory drugs in the 21st century. *Subcell Biochem* 2007, 42: 3-27.

**Riese D J, 2nd and D F Stern.** Specificity within the EGF family/ErbB receptor family signaling network. *Bioessays* 1998, 20(1), 41-48.

**Romano M, W H Polk, J A Awad, C L Arteaga, L B Nanney, M J Wargovich, E R Kraus, C R Boland, R J Coffey.** Transforming growth factor alpha protection against drug-induced injury to the rat gastric mucosa in vivo. *Journal of Clinical Investigation* 1992, 90(6), 2409-2421.

**Rosengren E, S E Svensson.** The role of the antrum and the vagus nerve in the formation of gastric mucosal histamine. *The Journal of Physiology* 1969, 205(2), 275-288.

**Santra A, Chowdhury A, Chaudhuri S.** Oxidative stress in gastric mucosa in *helicobacter pylori* infection. *Indian Journal of Gastroenterology* 2000, 19, 21-3.

**Sarbishegi M, F Mehraein, M Soleimani.** Antioxidant role of oleuropein on midbrain and dopaminergic neurons of substantia nigra in aged rats. *Iranian Biomedical Journal* 2014, 18(1), 16-22.

**Sasaki M, T Joh.** Oxidative stress and ischemia-reperfusion injury in gastrointestinal tract and antioxidant, protective agents. *Journal of Clinical Biochemistry and Nutrition* 2007, 40(1), 1-12.

**Sato T, Amano H, Ito Y, Eshima K, Minamino T, Ae T, Katada C, Ohno T, Hosono K, Suzuki T, Shibuya M, Koizumi W, Majima M.** Vascular endothelial growth factor receptor 1 signaling facilitates gastric ulcer healing and angiogenesis through the upregulation of epidermal growth factor expression on VEGFR1+CXCR4 + cells recruited from bone marrow. *Journal Gastroenterol.* 2014, 49(3), 455-69.

**Sato T, Amano H, Ito Y, Eshima K, Minamino T, Ae T, Katada C, Ohno T, Hosono K, Suzuki T, Shibuya M, Koizumi W, Majima M.** NSAID, aspirin delays gastric ulcer healing with reduced accumulation of CXCR4(+)VEGFR1(+) cells to the ulcer granulation tissues. *Biomed Pharmacother* 2013, 67(7), 607-13

**Scoditti, E., N. Calabriso, M. Massaro, M. Pellegrino, C. Storelli, G. Martines, R. De Caterina, M. A. Carluccio.** Mediterranean diet polyphenols reduce inflammatory angiogenesis through MMP-9 and COX-2 inhibition in human vascular endothelial cells: A potentially protective mechanism in atherosclerotic vascular disease and cancer. *Archives of Biochemistry and Biophysics* 2012, 527(2), 81-89.

**Sepporta M V, Fuccelli R, Rosignoli P, Ricci G, Servili, M, Morozzi G, Fabiani R.** Oleuropein inhibits tumour growth and metastases dissemination in ovariectomised nude mice with MCF-7 human breast tumour xenografts. *Journal of Functional Foods* 2014, 8, 269–273.

**SF Z.** *Helicobacter pylori* associated Asian enigma: Does diet deserve distinction? *World Journal of Gastrointestinal Oncology*, 2016, 15(4): 341-350.

**Shi M Y H, Motley ED, Guo Z.** Overexpression of Cu/Zn-superoxide dismutase and/or catalase in mice inhibits aorta smooth muscle cell proliferation. *American Journal of Hypertension* 2004, 17(5), 450-456.

**Shibuya M.** Vascular endothelial growth factor receptor-1 (VEGFR-1/Flt-1): a dual regulator for angiogenesis. *Angiogenesis* 2006, 9(4), 225-230.

**Sigman H H, A Gillich.** Effects of antacids, cimetidine, and 16,16-dimethyl prostaglandin E2 on acute gastric erosions in a spinal rat. *Digestive Diseases and Sciences* 1982, 27(3), 220-224.

**Sikora A, E Grzesiuk.** Heat shock response in gastrointestinal tract. *Journal of physiology and pharmacology* 2007, 58 Suppl 3, 43-62.

**Sinha K, P Sadhukhan, S Saha, P B Pal, P C Sil.** Morin protects gastric mucosa from nonsteroidal anti-inflammatory drug, indomethacin induced inflammatory damage and apoptosis by modulating NF-kappaB pathway. *Biochimica et Biophysica Acta* 2015, 1850(4), 769-783.

**Skov Olsen P, S S Poulsen, K Therkelsen, E Nexø.** Oral administration of synthetic human urogastrone promotes healing of chronic duodenal ulcers in rats. *Gastroenterology* 1986, 90(4), 911-917.

**Slomiany A, B L Slomiany, M I Horowitz.** Studies on changes in lipid profiles of the rat gastric mucosa with stress ulcers. *Clinica Chimica Acta* 1975, 59(2), 215-226.

**Slomiany B L, J Piotrowski, A Slomiany.** Omeprazole fails to suppress up-regulation of gastric mucosal endothelin-converting enzyme-1 by *Helicobacter pylori* lipopolysaccharide. *J Physiol Pharmacol* 2000, 51(3), 421-431.

**Smith J W, T Mathis, M V Bennis, G A Franklin, B G Harbrecht, G Larson.** Socioeconomic disparities in the operative management of peptic ulcer disease. *Surgery* 2013, 154(4), 672-678; discussion 678-679.

**Song S, S Guha, K Liu, N S Buttar, R S Bresalier.** COX-2 induction by unconjugated bile acids involves reactive oxygen species-mediated signalling pathways in Barrett's oesophagus and oesophageal adenocarcinoma. *British Journal of Pharmacology* 2007, 56(11), 1512-1521.

**Stancova V, A Zikova, Z Svobodova, W Kloas.** Effects of the non-steroidal anti-inflammatory drug(NSAID) naproxen on gene expression of antioxidant enzymes in zebrafish (*Danio rerio*). *Environ Toxicol Pharmacol* 2015, 40(2), 343-348.

**Sugata H, T Ueno, T Shimosegawa, T Yoshimura.** Direct detection of nitric oxide and its roles in maintaining gastric mucosal integrity following ethanol-induced injury in rats. *Free Radical Research* 2003, 37(2), 159-169.

**Sun Y, Oberley LW, Li Y.** A simple for clinical assay of superoxide dismutase. *Clinical Chemistry* 1988, 34(3), 497-500.

**Sung J J, E J Kuipers, H B El-Serag.** Systematic review: the global incidence and prevalence of peptic ulcer disease. *Alimentary Pharmacology & Therapeutics* 2009, 29(9), 938-946.

**Suzuki N T S, Okabe S.** Relationship between vascular endothelial growth factor and angiogenesis in spontaneous and indomethacin-delayed healing of acetic acid-induced gastric ulcers in rats. *Journal of Physiology and Pharmacology* 1998, 49(4), 515-527.



**Swindle E J, D D Metcalfe.** The role of reactive oxygen species and nitric oxide in mast cell-dependent inflammatory processes. *Immunological Reviews* 2007, 217, 186-205.

**Szabo S, J Folkman, P Vattay, R E Morales, G S Pinkus, K Kato.** Accelerated healing of duodenal ulcers by oral administration of a mutein of basic fibroblast growth factor in rats. *Gastroenterology* 1994, 106(4), 1106-1111.

**Szabo S, J S Trier, A Brown, J Schnoor.** Early vascular injury and increased vascular permeability in gastric mucosal injury caused by ethanol in the rat. *Gastroenterology* 1985, 88(1 Pt 2), 228-236.

**Szabo S, A Vincze, Z Sandor, M Jadas, Z Gombos, A Pedram, E Levin, J Hagar, G Iaquinto.** Vascular approach to gastroduodenal ulceration: new studies with endothelins and VEGF. *Digestive Diseases and Sciences* 1998, 43(9 Suppl): 40S-45S.

**Taira T S Y, Niki T, Iguchi-Ariga SM, Takahashi K, Ariga H.** DJ-1 has a role in antioxidative stress to prevent cell death. *EMBO Reports*. 2004, 5(2): 213-218.

**Takahashi M K T, Ogura K, Maeda S, Mikami Y, Kaneko N, Terano A, Omata M.** Expression of vascular endothelial growth factor at the human gastric ulcer margin and in cultured gastric fibroblasts: a new angiogenic factor for gastric ulcer healing. *Biochemical and Biophysical Research Communications*. 1997, 234, 493-498.

**Takahashi M, S Maeda, K Ogura, A Terano, M Omata.** The possible role of vascular endothelial growth factor (VEGF) in gastric ulcer healing: effect of sofalcone on VEGF release in vitro. *Journal of Clinical Gastroenterology* 1998, 27 Suppl 1, S178-182.

**Tarnawski A, T G Douglass, J Stachura, W J Krause.** Quality of gastric ulcer healing: histological and ultrastructural assessment. *Alimentary Pharmacology & Therapeutic* 1991, 5 Suppl 1, 79-90.

**Tarnawski A, D Hollander, J Stachura, W J Krause, M Eltorai, W Dabros and H Gergely.** Vascular and microvascular changes--key factors in the development of acetic acid-induced gastric ulcers in rats. *Journal of Clinical Gastroenterology* 1990, 12 Suppl 1, S148-157.

**Tarnawski A, J Stachura, T Durbin, I J Sarfeh, H Gergely.** Increased expression of epidermal growth factor receptor during gastric ulcer healing in rats. *Gastroenterology* 1992, **102**(2), 695-698.

**Tarnawski A, J Stachura, W J Krause, T G Douglass, H Gergely .** Quality of gastric ulcer healing: a new, emerging concept. *Journal Clinical Gastroenterol* 1991, 13 Suppl 1, S42-47.

**Tarnawski A T K, Santos AM, Sarfeh IJ.** Cellular and molecular mechanisms of gastric ulcer healing. Is the quality of mucosal scar affected by treatment? *Scandinavian Journal of Gastroenterology Suppl.* 1995, 210, 9-14.

**Tarnawski A S.** Cellular and molecular mechanisms of gastrointestinal ulcer healing. *Digestive Diseases and Sciences* 2005, 50 Suppl 1, S24-33.

**Tarnawski A S, A Ahluwalia.** Molecular mechanisms of epithelial regeneration and neovascularization during healing of gastric and esophageal ulcers. *Current Medicinal Chemistry* 2012, 19(1), 16-27.

**Tepperman B L, B D Soper.** Effect of sialoadenectomy on gastric mucosal integrity and growth in the rat. A time-course study. *Digestive Diseases and Science* 1990, 35(8), 943-949.

**Tietze F.** Enzymic method for quantitative determination of nanogram amounts of total and oxidized glutathione: applications to mammalian blood and other tissues. *Annals of Clinical Biochemistry* 1969, 27:502- 2.

**Tunca B, Tezcan G, Cecener G, Egeli, U, Ak S, Malyer H, Tumen G, Bilir A.** Olea europaea leaf extract alters microRNA expression in human glioblastoma cells. *Journal of Cancer Research and Clinical Oncology* 2012, 138, 1831–1844.

**Vaisman N, D Gospodarowicz, G Neufeld (1990).** Characterization of the receptors for vascular endothelial growth factor. *Journal of Biological Chemistry* 1990, 265(32), 19461-19466.

**van der Vliet A, A Bast.** Role of reactive oxygen species in intestinal diseases. *Free Radical Biology and Medicine* 1992, 12(6), 499-513.

**Verma S, K Kesh, N Ganguly, S Jana, S Swarnakar.** Matrix metalloproteinases and gastrointestinal cancers: Impacts of dietary antioxidants. *World Journal of Biology and Medical Science* 2014, 5(3), 355-376.

**Vial M, L Grande, M Pera.** Epidemiology of adenocarcinoma of the esophagus, gastric cardia, and upper gastric third. *Recent Results Cancer Research* 2010, 182, 1-17.

**Visioli F, G Bellomo, C Galli** (1998). Free radical-scavenging properties of olive oil polyphenols. *Biochemical and Biophysical Research Communications* 1998, 247(1), 60-64.

**Visioli F, D Caruso, C Galli, S Viappiani, G Galli, A Sala.** Olive oils rich in natural catecholic phenols decrease isoprostane excretion in humans. *Biochemical and Biophysical Research Communications* 2000, 278(3), 797-799.

**Wallace J L, M Dicay, W McKnight, G K Dudar.** Platelets accelerate gastric ulcer healing through presentation of vascular endothelial growth factor. *British Journal of Pharmacology* 2006, 148(3), 274-278.

**Wang H P, F Q Schafer, P C Goswami, L W Oberley, G R Buettner.** Phospholipid hydroperoxide glutathione peroxidase induces a delay in G1 of the cell cycle. *Free Radic Research* 2003, 37(6), 621-630.

**Wang L Y, C Y Geng, L P Jiang, D Z Gong, D Y Liu, H Yoshimura, L F Zhong.** The anti-atherosclerotic effect of olive leaf extract is related to suppressed inflammatory response in rabbits with experimental atherosclerosis. *European Journal of Nutrition* 2008, 47(5), 235-243.

**Wilson K T, S Fu, K S Ramanujam, S J Meltzer.** Increased expression of inducible nitric oxide synthase and cyclooxygenase-2 in Barrett's esophagus and associated adenocarcinomas. *Cancer Research* 1998, 58(14), 2929-2934.

**Wright N A, C Pike, G Elia.** Induction of a novel epidermal growth factor-secreting cell lineage by mucosal ulceration in human gastrointestinal stem cells. *Nature* 1990, 343(6253), 82-85.

**Wong BC, Wang WP, So WH, Shin VY, Wong WM, Fung FM, Liu ES, Hiu WM, Lam SK, Cho CH.** Epidermal growth factor and its receptor in chronic active gastritis and gastroduodenal ulcer before and after *Helicobacter pylori* eradication. *Alimentary Pharmacology & Therapeutics*. 2001, 15(9), 1459-65.

**Xiao C, R Feng, A C Engevik, J R Martin, J A Tritschler, M Schumacher, R Koncar, J Roland, K T Nam, J R Goldenring, Y Zavros.** Sonic Hedgehog contributes to gastric mucosal restitution after injury. *Laboratory Investigation* 2013, 93(1), 96-111.

**Zapolska-Downar D, A Kosmider, M Naruszewicz.** Trans fatty acids induce apoptosis in human endothelial cells. *Journla of Physiol Pharmacol* 2005, 56(4), 611-625.

# EKLER

Ek 1



T.C.  
ADNAN MENDERES ÜNİVERSİTESİ  
HAYVAN DENEYLERİ YEREL ETİK KURULU  
(ADÜ-HADYEK)



Aydın, 27 Temmuz 2016

**Oturum** : Hayvan Deneyleri Yerel Etik Kurulu 2016 Yılı VI. Oturumu  
**Sayı** : 64583101/2016/124  
**Proje Başlığı** : İndometazin İle Oluşturulan Gastrik Ülser Modelinde Oleuropeinin DNA Hasarı ve Oksidatif Stres Üzerindeki Etkisi  
**Proje Yürütücüsü** : Selim SEKKİN  
**Proje Ekibi** : Adem YAVAŞ

**Bu çalışmanın hiçbir bölümünde:**

İnsan embriyosu ve fötüsü kullanılması

İnsan embriyosu ve fötüsü dokularının kullanılması

Diğer insan doku ve hücrelerinin kullanılması

**Hayvan Çalışması** İnsanlarda araştırma  
İnsan olmayan primatların kullanılması  
Transgenik hayvanların kullanılması  
Hayvanlarda genetik modifikasyon öngörülmemiştir.

**Bu çalışmanın yapılmasında etik açıdan bir sakınca bulunmamaktadır.**

Prof. Dr. M. Dinçer BILGIN  
Başkan

Prof. Dr. Tarhan DOST  
Başkan Yardımcısı

Prof. Dr. Işıl SÖNMEZ  
Üye

Prof. Dr. Deniz COBAN  
Üye

Prof. Dr. Yücel KOCA  
Üye

Yrd. Doç. Dr. Evrim DERELİ FİDAN  
Üye

Vet. Hek. Serdar AKTAŞ  
Üye

(Toplantıya Katılmadı)  
Vet. Hek. Atıla M. UÇMAKLIOĞLU  
Üye

(Toplantıya Katılmadı)  
Yurdagül ALTINBAŞ  
Üye

Bu rapor, sadece Adnan Menderes Üniversitesi'nde yapılacak çalışmalar için geçerlidir.

## ÖZGEÇMİŞ

**Soyadı, Adı** : YAVAŞ Adem  
**Uyruk** : T.C.  
**Doğum yeri ve tarihi** : Aydın / 15.01.1987  
**E-mail** : ademyavas@msn.com  
**Yabancı Dil** : İngilizce

### EĞİTİM

Derece	Kurum	Mezuniyet tarihi
Doktora	Aydın Adnan Menderes Üniversitesi Veteriner Fakültesi/Farmakoloji ve Toksikoloji ABD	2020
Y. Lisans	Akdeniz Üniversitesi Tıp Fakültesi/Tıbbi Farmakoloji ABD	2013
Lisans	Akdeniz Üniversitesi Fen Fakülte/Kimya Bölümü	2010

### İŞ DENEYİMİ

Yıl	Yer/Kurum	Ünvan
2013-	Aydın Adnan Menderes Üniversitesi TARBİYOMER	Öğr. Grv.
2010-2013	Akdeniz Üniversitesi Tıp Fakültesi/Tıbbi Farmakoloji ABD	Araş. Gör.
2009-2010	AntLab Laboratuvar Cihazları Ltd. Şti.	Kimyager

## AKADEMİK YAYINLAR

### 1. PROJELER

1.1)İndometazin İle Oluşturulan Gastrik Ülser Modelinde Oleuropen ‘ nin DNA Hasarı ve Oksidatif Stres Üzerindeki Etkisi. ADÜ BAP Yönetim Birimi 10.03.2017

1.2)Paklitaksel ile Glutatyon Kombinasyonunun Meme Kanseri Hücre Hattında Sitotoksik ve Antioksidan Etkileri. ADÜ BAP Yönetim Birimi 30-06-2015.

1.3)Keçi Sütü Esaslı Bebek Maması Üretimi ve Bu Mamaların Bebek Bağırsak Hücreleri Üzerine Pozitif Etkisinin Araştırılması KOSGEB destekli (Proje no: 2015-605-10/2).

1.4)Keçilere flumetrin ve sipermetrinin pour on uygulanmasını takiben farmakokinetiklerinin karşılaştırması. ADÜ BAP Yönetim Birimi 01.12.2014

1.5)Spinal Kord Hasarına Karşı Terapi Amaçlı Propolis Uygulaması ADÜ BAP Yönetim Birimi Kasım 2014. Elektromanyetik kirlilikten koruyucu kumaş etkilerinin stereolojik yöntemlerle belirlenmesi Ekim 2014 ADÜ BAP Yönetim Birimi

1.6)Koyunlarda Flumetrinin Serbest ve Mezogözenekli Silika Nanopartikül Olarak Pour-on Uygulanmasını Takiben Plazma Dağılımlarının Karşılaştırması TÜBİTAK Mayıs 2013

1.7)Substant P'nin anti-tümör etkisinin in- vitro ve in-vivo değerlendirilmesi: Mikro-çevrenin önemi. TÜBİTAK BAYG (Proje No: 109S449) Ocak 2011

1.8)Farklı organlara metastaz yapmış meme kanser hücrelerinin kemoterapötiklere duyarlılığının araştırılması Akdeniz Üniversitesi BAP Yönetim Birimi Tarafından Desteklenmiştir (Proje No: 2012.02.0122.003) Ocak 2011.

## **2. BİLDİRİLER**

### **A) Uluslararası Kongrelerde Yapılan Bildiriler**

2.A1) The Effect of Oleuropein On DNA Damage and oxidative Stress In Gastric Ulcer Model With Indomethacin. I.Uluslararası VI. Ulusal Veteriner Farmakoloji ve Toksikoloji Kongre 4-7 September 2019 Kayseri.

2.A2) Photodynamic Therapy of TiO<sub>2</sub> on prostate cancer cell lines: in vitro study. Third GTU Photodynamic Day in the Framework of the International Day of Light 2018. 9 May 2018 – Gebze Technical University.

2.A3) Antioxidative effect of oleuropein on indomethacin-induced gastric ulcer in rats. 7th World Congress of Oxidative Stress, Calcium Signaling and TRP Channels to be held in Alanya-Antalya, Turkey, 20-23 April 2018.

2.A4) Effects of Combined Sonodynamic and Photodynamic Therapies With Titanium Dioxide on Cancer Cell Lines. 22nd International Biomed Science & Technology Symposium May 2017 Ankara-Turkey.

2.A5) Intracellular signalin pathways in proliferation of metastatic breast cancer cell lines: EACR-Anticancer Agents Research Congress 13-16 October 2011 Antalya-Turkey.

2.A6) Effect of radiotherapy and substance P on MIP-2 (Macrophage Inflammatory Protein-2) levels in metastatic breast cancer. EACR-Anticancer Agents Research Congress 13-16 October 2011 Antalya-Turkey.

2.A7) TNF-alpha as well as conditioned medium of liver metastatic tumor (4TLM) induce MIP-2 and SDF-1 alpha secretion from mammary- pad fibroblast. EACR-Anticancer Agents Research Congress 13-16 October 2011 Antalya-Turkey.



2.A8) Substance P decreases MIP-2 and SDF-1 alpha secretion from cancer-associated fibroblasts. EACR-Anticancer Agents Research Congress 13-16 October 2011 Antalya-Turkey.

2.A9) Effects of metastatic breast cancer carcinoma on vascular reactivity of thoracic aort of balb-c mice. EACR-Anticancer Agents Research Congress 13-16 October 2011 Antalya-Turkey.

2.A10) Liver metastatic subset of murine breast cancer carcinoma cells induce more metastasis than parental cells. EACR-Anticancer Agents Research Congress 13-16 October 2011 Antalya-Turkey.

### **B) Ulusal Kongrelerde Yapılan Bildiriler**

2.B1) Keçi Sütü Esaslı Bebek Maması Üretimi ve Bu Mamaların Bebek Bağırsak Hücreleri Üzerine Olan Etkisi. Ulusal Sütçülük Kongresi 25-26 Mayıs 2017 Ankara.

2.B2) Beyine ve karaciğere metastaz yapmış meme kanseri hücrelerinin in-vivo ve in-vitro etkilerinin değerlendirilmesi: Metastatik indeksteki ve MIP-2 sekresyonundaki değişiklikler. 21. Ulusal Farmakoloji Kongresi 19-22 Ekim Osmangazi-Eskişehir.

2.B3) Metastatik ve metastatik olmayan meme kanserinin balb-c farelerin torasik aort damar reaktivitesine etkisi. 21. Ulusal Farmakoloji Kongresi 19-22 Ekim Osmangazi-Eskişehir.

2.B4) Metastatik meme kanser hücrelerinde radyoterapi ve SP (Substance P)' nin MIP-2 ( Macrophage Inflammatory Protein 2) üzerine etkileri. 21. Ulusal Farmakoloji Kongresi 19-22 Ekim Osmangazi-Eskişehir.

2.B5) Metastatik meme kanser hücrelerinin proliferasyonunda yer alan hücre içi sinyal yolları. 21. Ulusal Farmakoloji Kongresi 19-22 Ekim Osmangazi-Eskişehir.

2.B6) P maddesi kanserle ilişkili fibroblastlarda MIP-2 ve SDF-1 alfa sekresyonunun azaltmaktadır: Olası anti-tümöral etkisi. 21. Ulusal Farmakoloji Kongresi 19-22 Ekim Osmangazi-Eskişehir.

2.B7) Farklı organlara metastaz yapan meme kanser hücrelerinin proliferasyonu üzerinde metotreksat ve vinorelbinin etkisi. IV. Multidisipliner Kanser Araştırma Kongresi, 13-16 Aralık 2012, Uludağ Üniversitesi, Bursa