

T.C
AYDIN ADNAN MENDERES ÜNİVERSİTESİ
SAĞLIK BİLİMLERİ ENSTİTÜSÜ
İÇ HASTALIKLARI (VETERİNER) YÜKSEK LİSANS PROGRAMI
VİH -2018 - 0003

BAŞ VE BOYUN BÖLGESİ DERMATİTİ BULUNAN
KEDİLERDE ALERJEN SPESİFİK İN VİTRO İgE
ANALİZLERİ

AYCAN KARAMAN
YÜKSEK LİSANS TEZİ

DANIŞMAN
Prof. Dr. Kerem URAL

AYDIN-2018

T.C
AYDIN ADNAN MENDERES ÜNİVERSİTESİ
SAĞLIK BİLİMLERİ ENSTİTÜSÜ
İÇ HASTALIKLARI (VETERİNER) YÜKSEK LİSANS PROGRAMI

BAŞ VE BOYUN BÖLGESİ DERMATİTİ BULUNAN
KEDİLERDE ALERJEN SPESİFİK İN VİTRO IgE
ANALİZLERİ

AYCAN KARAMAN
YÜKSEK LİSANS TEZİ

DANIŞMAN
Prof. Dr. Kerem URAL

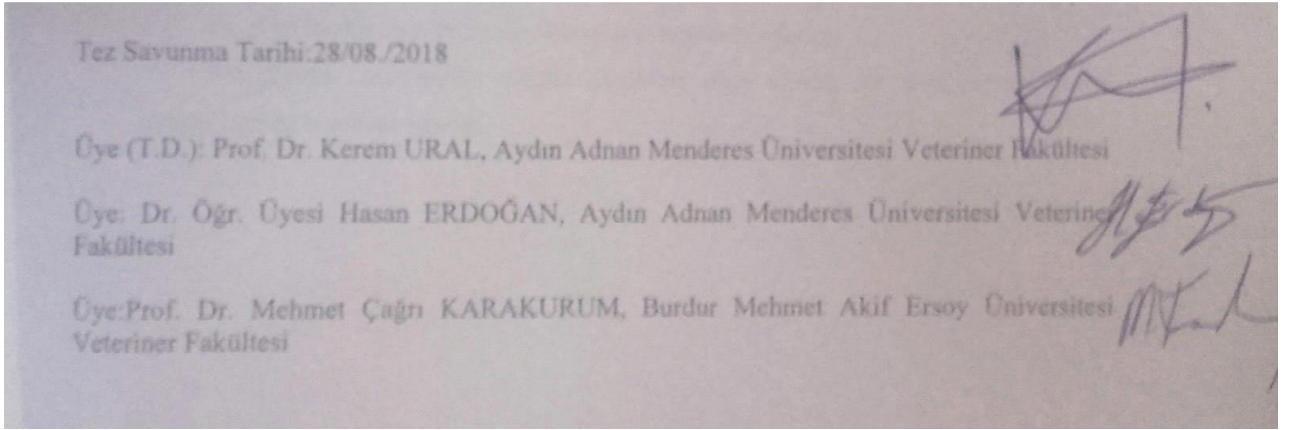
Bu tez Aydın Adnan Menderes Üniversitesi Bilimsel Araştırma Projeleri Birimi tarafından VTF-17057 nolu proje numarası ile desteklenmiştir.

AYDIN 2018

KABUL VE ONAY SAYFASI

T.C. Aydın Adnan Menderes Üniversitesi Sağlık Bilimleri Enstitüsü İç Hastalıkları (Veteriner) Anabilim Dalı Yüksek Lisans Programı çerçevesinde Aycan KARAMAN tarafından hazırlanan 'Baş ve Boyun Bölgesi Dermatiti Bulunan Kedilerde Alerjen Spesifik İn Vitro IgE Analizleri' başlıklı tez, aşağıdaki jüri tarafından Yüksek Lisans Tezi olarak kabul edilmiştir.

Tez Savunma Tarihi:28/08./2018



ONAY:

Bu tez Aydın Adnan Menderes Üniversitesi Lisansüstü Eğitim-Öğretim ve Sınav Yönetmeliğinin ilgili maddeleri uyarınca yukarıdaki jüri üyeleri tarafından uygun görülmüş ve Sağlık Bilimleri Enstitüsünün tarih ve sayılı oturumunda alınan nolu Yönetim Kurulu kararıyla kabul edilmiştir.

İmza

Prof. Dr. Ahmet CEYLAN

TEŐEKKÜR

Yüksek lisans eğitimin süresince ve tezimi hazırlarken her daim ilgi, bilgi ve yardımları ile yanımda olan danışman hocam Prof. Dr. Kerem URAL ile hocalarım Prof. Dr. Serdar PAŐA ve Dr. Öğr. Üyesi Hasan ERDOĞAN'a teşekkür ederim.

Yüksek lisans eğitimin boyunca bilgisinden ve tecrübesinden yararlanmış olduğum Araştırma Görevlisi Songül ERDOĞAN başta olmak üzere diğer Araştırma görevlisi arkadaşlarıma teşekkür ederim.

Bu günlerimde hep yanımda olan eşime teşekkür ederim.

Bu günlere gelmemde sonsuz emekleri olan aileme ve her zaman destek olan arkadaşlarıma teşekkür ederim.

İÇİNDEKİLER

KABUL VE ONAY SAYFASI.....	i
TEŞEKKÜR.....	ii
İÇİNDEKİLER.....	iii
SİMGELER VE KISALTMALAR DİZİNİ.....	vii
ŞEKİLLER DİZİNİ.....	ix
RESİMLER DİZİNİ.....	x
TABLolar DİZİNİ.....	xi
ÖZET.....	xii
ABSTRACT.....	xiv
1. GİRİŞ.....	1
2. GENEL BİLGİLER.....	4
2.1. Etiyoloji.....	5
2.1.1. Viral Ajanlar.....	5
2.1.1.1. <i>Calicivirus</i>	5
2.1.1.2. <i>Felin Herpes Virus</i>	5
2.1.1.3. <i>Felin Pox Virüs</i>	5
2.1.1.4. <i>Felin Lösemi Virüs (FeLV)</i>	6
2.1.2. Fungal Ajanlar.....	6
2.1.2.1. Kriptokokozis.....	6
2.1.2.2. Histoplazmozis.....	6
2.1.2.3. Diğer Mantarlar.....	7
2.1.2.4. Sporotrikozis.....	7
2.1.2.5. Dermatofitozis.....	8
2.1.2.6. <i>Malassezia Dermatiti</i>	8
2.1.2.7. Algler.....	8
2.1.3. Bakteriyel Ajanlar.....	9
2.1.3.1. Stafilokokal Folikülit.....	9
2.1.3.2. Dermatofilozis.....	9
2.1.3.3. Kedi Isırığı Apsesi.....	9

2.1.3.4. Tüberküloz (Mikobakteriyel Enfeksiyon)	10
2.1.3.5. Felin Multisistemik Granulomatöz Mikobakteriyozis.....	10
2.1.3.6. Felin Lepra.....	10
2.1.3.7. Aktinomikozis	10
2.1.3.8. <i>Yersinia pestis</i>	11
2.1.4. Paraziter Ajanlar	11
2.1.4.1. İnsan Piresi ve/veya Trombikülozis	11
2.1.4.2. <i>Notoedres cati</i> (Notoedrik Uyuz)	11
2.1.4.3. <i>Sarcoptes scabiei</i>	12
2.1.4.4. <i>Otodectes</i> Enfestasyonu.....	12
2.1.4.5. Bit ve Pedikülozis.....	13
2.1.4.6. Demodikozis.....	13
2.1.4.7. <i>Cuterebra</i>	13
2.1.4.8. Leishmaniazis	14
2.1.4.9. Misellanöz Helmintik Enfeksiyonlar.....	14
2.1.4.10. Pire Alerjik Dermatit (PAD).....	14
2.1.5. Alerjik Ajanlar	15
2.1.5.1. Gıda Alerjisi (GA).....	15
2.1.5.2. Sivrisinek Isırığı Hipersensitivite Dermatiti.....	15
2.1.5.3. Gıda Bağımlı Hipersensitivite Dermatiti (Kutanöz Advers Gıda Reaksiyonu (KAGR))	16
2.1.5.4. PEGBHD	17
2.1.6. Eozinofilik Granüloma Kompleksi.....	19
2.1.6.1. Felin İndolent Ülser	19
2.1.6.2. Eozinofilik Kollajenolitik Granülom.....	20
2.1.6.3. Eozinofilik Plaklar	20
2.1.7. Otoimmün Hastalıklar	20
2.1.7.1. Pemfigus Foliaceus.....	20
2.1.7.2. Pemfigus Eritematozus	21
2.1.7.3. Dikoid Lupus Eritematozus	21
2.1.7.4. Sistemik Lupus Eritematozus	21
2.1.8. Neoplastik/Preneoplastik Bozukluklar	22
2.1.8.1. Solar Keratozis/Aktinik Dermatit.....	22
2.1.8.2. Skuamöz Hücreli Karsinom.....	22

2.1.8.3. Multisentrik Skuamöz Hücreli Karsinom: Bowen's Hastalığı.....	23
2.1.8.4. Kutanöz Lenfoma	23
2.1.8.5. Kutanöz Lenfositosis (Psödolenfoma)	23
2.1.8.6. Felin Sarkoid ve/veya Fibropapillom	24
2.1.8.7. Ksantoma.....	24
2.1.8.8. Merkel Hücre Tümörü (Nöroendokrin Karsinom).....	24
2.1.8.9. Melanom.....	25
2.1.8.10. Bazal Hücre Tümörleri	25
2.1.8.11. Mast Hücre Tümörleri	25
2.1.9. Diğer Bozukluklar	25
2.1.9.1. İlaç Erupsiyonu.....	25
2.1.9.2. Felin Akne ve/veya Çene Aknesi	26
2.1.9.3. İdiopatik Fasiyal Dermatit.....	26
2.1.9.4. İntertrigo	27
2.1.9.5. Periaurikular Alopesi.....	27
2.1.9.6. Ürtikeria Pigmentosa	27
2.1.9.7. Apokrin Nevus.....	28
2.1.9.8. Foliküler Musinozis.....	28
2.1.9.9. Lentigo Simpleks.....	28
2.1.9.10. Lenfositik Mural Folikülit	29
2.1.9.11. Edinsel Kulak Kepçesinde Katlanma	29
2.1.9.12. Junksiyonel Epidermolizis Bulloza	29
2.1.9.13. Metastatik Kalsinozis	29
2.1.9.14. Felin Aurikular Kondrit.....	30
2.1.9.15. Eritema Multiforma	30
2.1.9.16. Yabancı Cisim Reaksiyonları	30
2.1.9.17. Vaskülit.....	30
2.1.9.18. Bengal Kedilerinde İdiopatik Nazal Pullanma	31
2.2. Klinik Bulgular	32
3. GEREÇ VE YÖNTEM.....	40
3.1. Test Prensibi	40
3.2. Polycheck Test İçeriği	41
3.3. Polycehck Alerji Testinin Uygulanışı.....	41

3.4. Sonuların Yorumlanması	43
4. BULGULAR	44
4.1. Alerjen Spesifik Analiz Sonuları	45
5.TARTIŐMA.....	47
6. SONU VE NERİLER	50
KAYNAKLAR	51
EKLER.....	61
ZGEMİŐ.....	62

SİMGELER VE KISALTMALAR DİZİNİ

AB	: Asetat bant
AD	: Atopik Dermatit
BFK	: Bakteriyel ve fungal kültür
BKİF/NMT	: 5-bromo-4-kloro-3-indolil-1-fosfat/nitro mavi tetrazolyum
cm	: santimetre
<i>D. cati</i>	: <i>Demodex cati</i>
<i>D. farinae</i>	: <i>Dermatophagoides farinae</i>
<i>D. gatoi</i>	: <i>Demodex gatoi</i>
<i>D. immitis</i>	: <i>Dirofilaria immitis</i>
<i>D. pteronyssinus</i>	: <i>Dermatophagoides pteronyssinus</i>
DK	: Deri kazıntısı
FA	: Felin Atopi
FAD	: Felin Alerjik Dermatit
FBP	: Felin Bakteriyel Piyoderma
<i>FeLV</i>	: <i>Felin Lösemi Virüs</i>
FFD	: Felin Fasiyal Dermatoz
<i>FIV</i>	: <i>Felin Immunodeficiency Virüs</i>
g	: gram
GA	: Gıda Alerjisi
HD	: Hipersensitivite Dermatiti
IgE	: İmmunglobülin E
IL-31	: İnterlökin-31
KAGR	: Kutanöz Advers Gıda Reaksiyonu
kg	: kilogram
lt	: litre
<i>M. bovis</i>	: <i>Microsporum bovis</i>
<i>M. canis</i>	: <i>Microsporum canis</i>
<i>M. tuberculosis</i>	: <i>Mycobacterium tuberculosis</i>
mcg	: mikrogram
mg	: miligram

ml	: mililitre
PAD	: Pire Alerjik Dermatit
PAT	: Polichech Alerji Testi
PEHD	: Pire Enfestasyonsuz Hipersensitivite Dermatiti
PEGBHD	: Pire Enfestasyonsuz Gıda Bağımsız Hipersensitivite Dermatiti
PHD	: Pire Isırığı Hipersensitivite Dermatiti
SHD	: Sivrisinek Isırığı Hipersensitivite Dermatiti
<i>T. canis</i>	: <i>Toxocara canis</i>
<i>T. cati</i>	: <i>Toxocara cati</i>
TF	: Temas frotisi
TM	: Trikoskobik muayene
WL	: Wood's Lambası

ŞEKİLLER DİZİNİ

Şekil 1. PAT sonuçlarına göre in vitro IgE saptanan olgu sayısı45

RESİMLER DİZİNİ

Resim 1. AD olan bir kedide derin pyoderma ve folikülit	9
Resim 2. Notoedrik uyuz saptanan olgu. Fasiyal bölgede ekskoriasyon, kabuk (krut) ve eritem, kulakta alopesi	12
Resim 3. Belirgin olarak boyun bölgesinde kabuklanma, erozyon ve eritem mevcut. Gıda değişikliğinin 3 ay önce gerçekleştirildiği ve sonrasında lezyonların geliştiği öğrenildi	17
Resim 4. PEGBHD. Alerjik konjunktivit, sinüzit ve fasiyal kaşıntı	19
Resim 5. ADli genç bir kedide kaşıntılı eozinofilik plaklar	20
Resim 6. Sekonder atopik deri hastalığı görülen Himalaya ırkı bir kedide çene aknesi. Çene altında hiperpigmentasyon, kabuklanma, komedon oluşumu belirgin. Lezyonlar, alerjik dermatit kontrol altına alındığı zaman iyileşmekte ve AD nüksettiği zaman nüksetmektedir.....	26
Resim 7. Baş boyun bölgesi dermatiti bulunan kedide boyunda yaygın ve lineer tarzda kabuklanma ile eritem.....	27
Resim 8. Baş bölgesinde ekskoriasyon	34
Resim 9. Boyun bölgesinde ekskoriasyon	34
Resim 10. Boyun bölgesinde ekskoriasyon, kepeklenme ve alopesi. Olguda pire alerjik dermatitis tanısı önceden konulmuş	35
Resim 11. Baş ve boyun bölgesi dermatiti mevcut olguda yaygın kabuklanma, eritem ve alopesi mevcut. Anamnezde gıda değişikliği sonrası şekillendiği öğrenildi	35
Resim 12. Self-travmaya bağlı alopesi	36
Resim 13. Otoimmün dermatiti bulunan olguda fasiyel eritem ve kabuklanma. Sitolojik muayenede akantolitik keratinositler görüldü ve otoimmün tabiatı olabileceği düşünüldü.....	36
Resim 14. Üst dudakta ülseratif lezyonlar	37
Resim 15. Çenede (‘yağlı çene’) eozinofilik granülomlar	37
Resim 16. Kedi taslağı üzerinde hipersensitivite çeşitlerine göre lezyon dağılımı; PEHD, gıda bağımsız hipersensitivite dermatiti, KAGR, PHD	38

TABLÖLAR DİZİNİ

Tablo 1. Kaşıntılı dermatozlar.....	31
Tablo 2. Fasiyal lezyonların problemlere göre karakterize edilmesi.....	33
Tablo 3. Çalışma kapsamını teşkil eden gruplar.....	40
Tablo 4. IgE konsantrasyonuna göre alerji durumunun seviyesi	43
Tablo 5. In vitro alerjen tayinine yönelik Ig E ve istatistiksel analiz sonuçları.....	44
Tablo 6. Çalışma kapsamına dahil edilen kediler.....	46

ÖZET

BAŞ VE BOYUN BÖLGESİ DERMATİTİ BULUNAN KEDİLERDE ALERJEN SPESİFİK İN VİTRO İgE ANALİZLERİ

Karaman A. Aydın Adnan Menderes Üniversitesi Sağlık Bilimleri Enstitüsü İç Hastalıkları Programı, Yüksek Lisans Tezi, Aydın, 2018.

Bu çalışmada farklı etiyolojik nedenlere bağlı dermatozu bulunan kedilerde alerjen spesifik in vitro IgE seviyelerinin ölçülmesi ve hastalık aktivitesi ile olan ilişkilerinin belirlenmesi amaçlanmıştır.

Araştırmanın hayvan materyalini Aydın ili Adnan Menderes Üniversitesi, Veteriner Fakültesi Küçük Hayvan Kliniğine baş ve boyun bölgesinde dermatoz (alopesi, kabuklanma, kepeklenme, hiperpigmentasyon, komedon oluşumu ve/veya kaşıntı) anamnezi ile getirilen farklı yaşta, her iki cinsiyetten kediler oluşturdu. Her grupta (n=10) olacak şekilde; I. grupta baş ve boyun bölgesi dermatiti bulunan kediler, II. grupta ise sağlıklı kediler yer aldı.

Olgularda ilişkin hastalıklara yönelik derin deri kazıntısı ile ayırıcı tanı ve ko-infeksiyonların ekarte edilmesi amacıyla diğer dermatolojik muayene yöntemlerine de (asetat bant, Woods' lambası, trikoskopi, impresyon smear/temas frotisi, bakteriyolojik ve fungal kültür) başvuruldu. Her iki gruptaki kedilerde *Vena cephalica antebrachii*'den antikoagulantsız serum tüplerine 0.2'şer ml kan örneği alınarak santrifüje tabi tutulduktan sonra in vitro yöntem ile 20 farklı alerjene spesifik Ig E düzeyleri Polycheck alerji testi ile belirlendi.

In vitro test sonuçları baz alındığında *D. pteronyssinus* (P = 0,0017), *Malassezia* (P < 0,001), çınar/söğüt/kavak (P < 0,001), ot karışımı (P < 0,001), ısırgan otu (P < 0,005), beyaz kaz ayağı (P = 0,014), sinirli ot (P < 0,000), adi pelin (P < 0,001), kuzu kulağı (P < 0,000), *Acarus siro* (P < 0,000), *Tyrophagus* (P < 0,000), pire (P < 0,000) spesifik IgE konsantrasyonları açısından baş ve boyun bölgesi dermatitli kediler ve sağlıklı kedilerin p değerleri arasında istatistiksel olarak belirgin farklılıklar tespit edilmiştir. Bu çalışmada kontrol grubu (n=10) kedilerde herhangi bir alerjene karşı reaksiyon gelişmediği, baş ve boyun bölgesi dermatiti olan kedilerde ise en az 12'şer tane alerjene karşı reaksiyon şekillendiği görüldü.

Sonuç olarak baş ve boyun bölgesi dermatiti bulunan kedilerde farklı alerjenlerin hastalık aktivitesi ile ilişkide bulunabileceği, mümkünse bu alerjenlerin uzaklaştırılması, alerjen spesifik immunoterapi/desensitizasyon gibi sağaltıma ve profilaksiye yönelik önlemlerin bu alerji test sonuçları baz alınarak yapılması gerekliliği söylenebilir.

Anahtar Kelimeler: alerjen, bař ve boyun blgesi dermatitli kediler, dermatit, in vitro IgE, sađlıklı kediler

ABSTRACT

ALLERGEN SPECIFIC IN VITRO IgE ASSAYS IN CATS WITH HEAD AND NECK DERMATITIS

Karaman A. Aydın Adnan Menderes University Health Science Institutes Internal Medicine Program, Master Of Science Thesis, Aydın, 2018.

In the present study the aim was to detect in vitro Ig E concentrations and related disease activity to those of cats with dermatoses due to several different etiology.

The animal material of the study involved cats of various ages, of both sexes referred to Adnan menderes University Faculty of Veterinary with head and neck dermatosis (alopecia, crusting, scalling, hyperpigmentation, comedon formation and/or prurtius). Each group were composed of 10 cats, were classified as group I feline head and neck dermatiti, group II healthy cats.

To those of cases deemed related diseases and excluding co-infections co-infections deep skin scraping within (acetate tape, Wood's lamb, trichoscopy, impression smear, bacteriological and fungal culture). In each 2 gropu of cats 0.2 ml blood was withdrawn from Vena cephalica antebrahii which then were centrifuged and forwrded to in vitro specific" Polycheck allergy test detecting 20 different allergens

Based on in vitro test results, there were statistically significant differences between the p values of head and neck dermatitis cats and healthy cats in terms of *D. pteronyssinus* (P = 0,0017), *Malassezia* (P < 0,001), plantane/ willow/ poplar (P < 0,001), grass-mix (P < 0,001), stinging nettle (P < 0,005), lambs quarter (P = 0,014), plantain (P < 0,000), mugwort (P < 0,001), sorrel (P < 0,000), *Acarus siro* (P < 0,000), *Tyrophagus* (P < 0,000), flea (P < 0,000) specific IgE concentrations. In this study, there was no reaction against any allergen in the control group (n=10) and at least 12 allergen reactions were formed in the head and neck dermatitis cats.

It can be concluded that different allergens may be associated with disease activity in cats with head and neck dermatitis, if possible, treatment and prophylaxis such as elimination of these allergens, allergen specific immunotherapy/desensitization should be based these allergy test results.

Keywords: allergen, dermatit, feline head and neck dermatiti, healthy cats, in vitro IgE

1. GİRİŞ

Kedilerde, geçtiğimiz on yılda birçoğu yüz, baş ve kulak derisini etkileyen birçok yeni bozukluk tanımlanmaktadır. Bu bozuklukların gözden geçirilmesi için taksonomik kategorilere ayrılır. Felin fasiyal dermatozlarla ilgili bozukluklar, hastalığın klinik gidişatı sırasında çeşitli zamanlarda ortaya çıkabilir. Kedilerin doğası gereği aşırı hareketli olmaları ve avlanma içgüdüleri nedeniyle yaralanmaları muhtemel hastalık iletimini artırır. Vücudun diğer bölgeleriyle karşılaştırıldığında, periaurikular bölge dorsal çene bölgesi ve kulak kepçeleri olmak üzere başındaki tüyler vücudun diğer bölgelerine göre daha seyrek; bu nedenle, çevresel iritanların bu bölgelerdeki deriye daha fazla erişimi söz konusudur. Kediler sürekli gözlemeye açık olmayan hayvanlardır. Bu nedenler kedilerde baş ve boyun bölgesi dermatiti görülme insidansını artırır.

Felin atopi, çevresel alerjenlere karşı oluşan hipersensitivitenin neden olduğu, kaşıntılı bir deri hastalığıdır. Felin alerjik dermatitin (FAD) en sık rastlanan alerjik deri hastalığı olduğu düşünülmektedir (Scott ve ark, 1995; Carlotti, 1992).

Hipersensitivite dermatitlerinin (HD), pire ısırığı hipersensitivite dermatiti (PHD), kutanöz advers gıda reaksiyonu (KAGR), ürtiker, anjiyoödem, kontakt dermatit ve atopik dermatit (AD) görülen evcil hayvanlarda görüldüğü düşünülmektedir (Scott ve ark, 2001). Bu durumlardan anjiyoödem ve kontakt dermatit gibi bazıları kedilerde nadiren görülmekte ve 'AD (IgE-aracılı anlamında)' terimi yetersiz kalmaktadır; çünkü bu durumların patogenezinde IgE'nin rolü kesin olarak ispatlanamamaktadır (Foster ve Roosje, 2006; Reinero, 2009). IgE'nin hastalık patogenezinde etkisi kesin olarak ispat edilmemesi nedeniyle (Reinero, 2009), 'felin atopik sendrom' tartışılırken 'pire enfestasyonsuz gıda bağımsız hipersensitivite dermatiti' (PEGBHD) terimi tercih edilmektedir (Hobi ve ark, 2011). Köpeklerde olduğu gibi kedilerdeki hipersensitivite deri hastalıkları üç ana kategoriye ayrılır; ancak adlandırma bahsedildiği üzere biraz farklıdır. Genel olarak, alerjik deri hastalığı iki türde de karşılaştırıldığında, kedilerde çok daha az belgelenmektedir.

Kediler, özellikle kutanöz hipersensitivite dermatozları olmak üzere enflamatuar deri hastalığının manifestasyonu açısından benzersiz bir klinik varlık sunmaktadır. Kedilerde baş ve boyun bölgesindeki kaşıntının en sık görülen nedeni HD'dir. Sıklıkla enflamasyon belirteci olan ve PEHD'li kedilerde görülen dört yaygın kutanöz reaksiyondan en az birine rastlanmaktadır. Bu reaksiyonlar baş, boyun bölgesi ve kulak kepçesinde ekzorsiyon ile

kaşıntı, self-travmaya bağlı simetrik alopesi, miliyer dermatit, ve/veya eozinofilik lezyonlardır (eozinofilik plaklar, eozinofilik granülomlar ve indolent ülserler) (Hobi ve ark, 2011; Foster, 2002; Foster ve Roosje, 2006; Prelaud ve ark, 1999; Prost, 1993; Scott ve ark, 2001; Bryan ve Frank, 2010; Favrot ve ark, 2012). Bazı yazarlar ayrıca pododermatit, fasiyal eritem, seboreik bozukluklar veya seruminöz otit gibi diğer bulgular bildirmektedir (Scott ve ark, 2001; Foster ve Roosje, 2006; Prelaud ve ark, 1999; Prost, 1993). Bu HD alevlenmeleri, normalde havada bulunan çevresel, diyetle sindirilmiş ve pire salivasyonu enjekte edilen alerjenler gibi çeşitli alerjenlerden biri veya daha fazlası tarafından tetiklenir. Maalesef, yukarıda bahsedilen klinik bulgular ne HD için ne de belli herhangi bir alerjen grubu için patognomonik değildir.

Kedilerde bildirilen gıda sensitivitesinin klinik bulguları esas olarak dermatolojik olan kaşıntı, miliyer dermatit, fasiyal dermatit, eritem ve eozinofilik lezyonlardır (Carlotti ve ark, 1990; White ve Sequoia, 1989). Bununla birlikte, gıda sensitivitesi bu bulguların olası nedenlerinden sadece biridir. Bildirilen gıda sensitivitesinin prevalansı tüm felin dermatozların da %1'den (Walton, 1967) %11'e (Scott, 1987) kadar değişir. Irk, yaş veya cinsiyet predileksiyonu kaydedilmemektedir. Kedilerde gıda sensitivitesinin nedenleri hakkında nispeten geniş kapsamlı birkaç çalışma vardır. Sığır eti, süt ürünleri ve balıklar en çok sorumlu olan gıdalardır (Walton, 1967; White ve Sequoia, 1989).

Felin IgE'nin heterojenliği ve alerjen spesifik IgE serum düzeylerinin kedilerde HD'nin klinik bulguları ile korele olmadığını gösteren kanıtlar mevcuttur (Gilbert ve Halliwell, 1998; Halliwell ve ark, 1998; Taglinger ve ark, 2005). Bir çalışmada HD'li kedilerin %35 kadarının alerjen spesifik intradermal ve serolojik testlerinin sonuçlarının negatif olduğu bildirilmektedir (Foster ve Roosje, 2006). Mevsimsel olmayan hipersensitivite dermatitli kediler, bu durumun gelişiminde gıda alerjenlerinin önemini belirlemek ve alevlenmeye neden olan gıda maddelerini tanımlamak için 6-8 haftalık bir eliminasyon diyetine tabi tutulmalıdır.

HD'nin kesin tanısı ektoparazitler (örneğin; pireler, *Otodectes cynotis*, *Notoedres cati*, *Demodex gatoi*, *Neotrombicula species*), fungal enfeksiyonlar (*Dermatophytes*, *Malassezia spp.*) ve bakteriyel enfeksiyonlar gibi diğer kaşıntıya neden olan hastalıkların ekarte edilmesi üzerine kuruludur. İlaveten klinik tabloya bağlı olarak self-travmaya bağlı simetrik alopesi için psikojenik alopesi, baş ve boyun bölgesindeki ekskoriasyonlar için viral hastalıklar, eozinofilik dermatit için mast hücre hiperplazisi veya tümörler gibi diğer durumlar ortadan kaldırılmalıdır. Ek olarak diyet eliminasyonu, pire kontrolü veya alerjen spesifik immunoterapi, glukokortikoidler veya siklosporin gibi immunomodülatör sağaltıma verilen yanıtlar KAGR, PHD ve PEGBHD'nin etiyolojik tanısını koymak için gereklidir (Foster, 2002; Foster ve Roosje, 2006; Scott ve ark, 2001; Prost, 1998).

Gıda, pire ve çevresel alerjenler temel irrite edici faktörler olarak kabul edilir. Alerjen spesifik IgE, alerjik hastaların serumlarında, aynı zamanda sağlıklı ve spesifik patojen bulunmayan kedilerde tespit edilmektedir (Loft ve Pedersen, 2007; Taglinger ve ark, 2005). Alerjik kediler sıklıkla deri testlerine pozitif sonuç vermektedir; ancak bazı durumlarda bu tür reaksiyonların IgE aracılı olmayan mekanizmalarla ilişkili olabileceği ve sağlıklı kedilerde sıklıkla görüleceği bilinmektedir (Schleifer ve Willemse, 2003). Aslında IgE aracılı olmayan reaksiyonlar, kedilerde hipersensitivite gelişiminde rol oynayabilmektedir (Foster ve ark, 1997). Aslında kedilerde alerjen spesifik IgE ve HD arasındaki nedensel ilişki, intradermal veya alerjen spesifik IgE testlerine dayalı alerjen spesifik immunoterapiden sonra klinik iyileşme görülen bazı çalışmalarla desteklenmektedir (Foster ve Roosje, 2006; Halliwell, 1997; Trimmer ve ark, 2005). Bu verilerin toplamı, yüksek alerjen spesifik IgE serum seviyelerinin sadece alerjen duyarlılığını yansıtmadığını, aksine, diğer faktörlerin de provoke edebileceği ve alerjen spesifik IgE'nin hipersensitivite reaksiyonlarına neden olan tek faktör olmadığını göstermektedir. Alternatif olarak bazı faktörlerin asemptomatik alerjen duyarlılığına neden olduğu ve alerjen spesifik IgE'nin yüksek seviyede olmasının klinik hastalığa yol açmak için yeterli olabileceği hipotezi kurulmaktadır. Hipotezler, pire sağaltımı, iç/dış ortamda yaşama veya cinsiyet gibi bazı faktörlerin IgE gelişimini etkileyebileceği ve IgE testinin kedilerde HD'nin teşhisi için yeterli olmadığı yönündedir. Alerjen spesifik immunoterapi için alerjenlerin tespitinde alerji testleri önemlidir; ancak bazen alerjik bir hastalığı teşhis etme veya doğrulamada uygunsuz kullanılmaktadır. Çalışmamızda farklı etiyolojik nedenlere bağlı baş ve boyun bölgesi dermatiti bulunan kedilerde gerekli testler yapılarak ilişkin hastalıklar ekarte edilip sadece alerjik kedilerde alerjen spesifik IgE'nin rolü araştırılmaktadır.

2. GENEL BİLGİLER

Kedilerde sık görülen problemlerden biri PEHD'dir. Bazı yazarlar genetik ve ırk (Abyssinian) predispozisyonu olduğunu gözlemlemektedir (Foster, 2002; Hobi ve ark, 2011; Moriello, 2001); ancak cinsiyet predispozisyonu görülmemektedir (Hobi ve ark, 2011). Bu verilerin tamamı HD'nin kalıtsal bir geçmişi olduğunu işaret etmektedir; ancak alerjik kedilerde spesifik genetik çalışmalar yapılmamıştır. HD'li kedilerin çoğunda ilk klinik belirtilerin 3 yaşından önce ortaya çıktığı bilinse de; bazı çalışmalar, daha geniş bir yaş aralığını işaret etmektedir (Foster ve Roosje, 2006; Foster, 2002; Roosje ve ark, 2002).

Ev tozu akarı antijenleri (*D. farinae* ve *D. pteronyssinus*), >2 mcg/g toz konsantrasyonunda kedilerin olduğu evlerde tespit edilmektedir (Loft ve Rosser, 2010). Ev tozu akarlarına duyarlılık *D. farinae* ve *D. pteronyssinus* ekstraktlarıyla (Schleifer ve Willems, 2003) intradermal test ve toz akarlarına spesifik IgE için serum testi ile belgelenmektedir (Taglinger ve ark, 2005). Kedilerin alerjik deri hastalıklarında majör ve minör toz akarı alerjenleri ile ilgili hiçbir bilgi mevcut değildir, ayrıca kedilerin alerjik hastalıklarında depo akarlarının varlığı ile ilgili kesin bir kanıt bulunmamaktadır. Bir çalışmada alerji belirtileri gösteren kediler sağlıklı kedilerle kıyaslandığında, serolojik alerjen testinde spesifik IgE sonucunun pozitif olması açısından oranlar farklı değildir (Diesel ve DeBoer, 2011). Patojen içermeyen bir ortamda bulunan kedilerde polen de dahil olmak üzere çevresel alerjenlere karşı bile IgE bulunabilmektedir (Loft ve Pedersen, 2007).

Pire alerjisi, kedilerde en sık rastlanılan alerjidir. *Hymenoptera* türünün sokması sonucu gelişen alerjiler kedilerde nadiren görülebilmektedir (Fitzgerald ve Flood, 2006). Kedilerde sivrisinek sokmasına bağlı oluşan hipersensitivite, papüller, kabuklu papüller ve punktat ülserler ile karakterize olan ve çoğunlukla fasial-alerjik deri hastalığıdır. Yazarlar, kedilerde alerjik deri hastalığında küf alerjenleriyle ilgili herhangi bir rapor tespit edememektedir.

2.1. Etiyoloji

2.1.1. Viral Ajanlar

2.1.1.1. *Calicivirus*

Calicivirus enfeksiyonunda oral ülserasyonlar sık görülürken, tüylü derinin enfeksiyonu daha az görülmektedir. *Felin Calicivirus*, felin akneye neden olmaz; ancak bazı kedilerden izole edilebilmektedir (Jazic ve ark, 2006).

2.1.1.2. *Felin Herpes Virus*

Yüz, nasal planum veya tüylü deriyi etkileyen veziküler, kabuklu, ülseratif ve nekrotizan fasiyal dermatit, felin herpesvirüs tip-1 enfeksiyonu ile ilişkilendirilmektedir. Genellikle kabuklu deri lezyonları nasal planum, burun köprüsü veya perioküler deride bulunmaktadır. Kabukların altındaki deride enflamasyon şekillenir ve ülsera dönüşür. Eşzamanlı solunum sistemi semptomlarının varlığı, herpesvirüs enfeksiyonunu desteklemektedir (Hargis ve ark, 1999).

2.1.1.3. *Felin Pox Virüs*

Felin cowpox, doğal rezervuarı küçük vahşi memeliler olan *Orthopox* ailesinden bir virüstür. Virüs, özellikle tarla faresi ve odun faresi olmak üzere farklı kemirgen türlerinde mevcuttur ve kediler genellikle bu kemirgenleri avlarken oluşan yaralarla enfekte olurlar. Primer lezyon baş, boyun veya ön ayakta ısırık veya çizik yarasıdır. Lokal viral replikasyon primer lezyonu kötüleştirip ardından viremi geliştirmektedir. Viremik evrede genellikle hafif ateş, iştahsızlık ve depresyon görülmektedir. Sekonder lezyonlar primer lezyondan 10-14 gün sonra tüm vücuda yayılmaktadır. *Poxvirüs* lezyonları, makullerden ülserli papuler lezyonlara, değişken kaşıntılı ve kabuklu nodüler lezyonlara kadar ilerlemektedir. Oral vezikülasyon veya

ülserasyonlar da gelişebilmektedir. Lezyonlar 3-4 hafta içinde yavaş yavaş iyileşmekte ve kalıcı skar dokusu oluşumuna neden olabilmektedir (Bennett, 1990).

2.1.1.4. Felin Lösemi Virüs (FeLV)

FeLV çoğunlukla perioral ve periaurikural deri ve kulak kepçesinde pullu, hiperplastik, kabuklu ve eroziv fokal lezyonlar şeklinde görülmektedir. Orta ila şiddetli derece arasında kaşıntı bildirilmektedir. Kediler diğer türlü sağlıklı görünmektedir; bununla birlikte zaman içerisinde çoğunda, anoreksi ve letarji gibi sistemik hastalık bulguları göstererek ilerlemektedir (Gross, 1993).

2.1.2. Fungal Ajanlar

2.1.2.1. Kriptokokozis

Cryptococcus neoformans, sıklıkla güvercin yataklarıyla bağlantılı her yerde üreyebilen saprofitik bir mantardır. Bununla birlikte, kapalı ortamlarda yaşayan kedilerin %42'si kadarında, enfeksiyon kaynağı belirlenmemektedir. Bu kedilerde nadir görülen bir hastalıktır. Erkek kedilerde sık görülmekle birlikte, Abyssinian ve Siamese kedileri yüksek risk altındadır. Çoğu kedide papül, nodül, ülser, apseler ve burun ile dudaklarda yaygın şekilde görülen akıtıcı kanallar bulunmaktadır. Burun köprüsü veya burun içinde bulunan geniş fluktuan polipler kedilerin %70'inde görülmektedir. Enfeksiyonun oluşumu ve yayılımı konakçı immunitesine bağlıdır ve glukokortikoid sağaltımı ile hastalığın şiddeti artmakta veya kötüleşmektedir. Kriptokokozis sıklıkla *FeLV* ve *FIV* enfeksiyonu ile ilişkilendirilmektedir (Jacobs ve Medleau, 1998; Gerdes-Grogan ve Dayrell-Hurt, 1997).

2.1.2.2. Histoplazmozis

Histoplasma capsulatum, dimorfik saprofitik bir toprak mantarı olup, nemli koşulları ve nitrojen bakımından zengin organik toprakları, kuş ve yarasa dışkısının olduğu yerleri tercih etmektedir. Çoğu vakada depresyon, kilo kaybı, ateş, anoreksi, dispne, oküler hastalık ve deri

hastalığı gibi sistemik bulgulara neden olmaktadır. Deri lezyonları kedilerde oldukça nadirdir; ortaya çıktıklarında genellikle multiplerdir ve vücudun herhangi bir yerinde oluşabilir. Ancak papüller, nodüller, ülserler veya akıtıcı kanallar olarak yüz, burun ve kulak kepçesinde oluşma olasılığı yüksektir (Hodges ve ark, 1994).

2.1.2.3. Diğer Mantarlar

Trichoporon spp, normal deri florasının küçük bir bileşeni olan toprak saprofitidir. Enfeksiyon çok nadirdir. Bu enfeksiyon, burun deliğinde nodül ve papül olarak görülmektedir (Greene ve ark, 1985; Greene ve Chandler, 1998).

Phaeohiphomyces (dokularda pigmentli hifler oluşturdukları için gruplandırılmış mantarlar) subkutan mantarlardır. Kedilerde nadir görülmektedir. Enfeksiyon, toprakta ve organik materyalde normal olarak bulunan saprofitik mantarların dokudaki yaraların kontaminasyonu yoluyla oluşan bir hastalıktır.

Exophiala jeanselmei, kedilerin burun derialtı dokularında bulunan düzensiz, ağrısız, ülserleşmemiş 1 cm'lik kitledir (Bostock ve Coloe, 1982).

Exophiala spinifera, Avustralya'da bir kedide tanımlanmaktadır; granümatöz doku burun deliğinde görülüp, apse oluşumu ve burun köprüsünde ruptur gelişmektedir (Kettlewell ve ark, 1989).

Alternaria alternate burnun dorsalinde bulböz büyüme olarak görülmektedir; burun deliğini tıkayan etli bir kitlede görülmektedir (Dhein ve ark, 1988).

Fonsecaea pedrosoi burun köprüsünde deriyle sarılı sağlam bir şişlik görülmektedir (Fondati ve ark, 2001).

2.1.2.4. Sporotrikozis

Sporothrix schenckii, toprakta ve organik atıklarda bulunan bir saprofitir. Enfeksiyon kedilerde nadirdir. Genellikle yara kontaminasyonu ile oluşmaktadır; organizmalar kontamine pençeler veya başka bir kedinin dişleri tarafından bulaşır. Lezyonlar baş ve ekstremitelerde görülmektedir. Lezyonlar başlangıçta apse, akıtıcı kanallar ve selülitlerdir. Lezyonlar, giderek ülserleşir ve kabuklu nodüllere dönüşür. Büyük nekroz alanları gelişebilmekte ve belirgin klinik iyileşmeden sonra bile organizmalar, vücudun diğer bölgelerine yayılabilmektedir.

İmmünsüpresif dozlarda kullanılan glukokortikoidlerin, hastalığın nüksetmesine neden olduğu bildirilmektedir (Rosser, 1993).

2.1.2.5. Dermatofitozis

Microsporum canis, en yaygın enfeksiyona yol açan dermatofittir; diğerleri nadirdir (Moriello ve DeBoer, 1995). Hastalığın insidansı, yerleşim yeri ve neme bağlı olarak değişebilmektedir (Simpanya ve Baxter, 1996). Lezyonlar alopesi, eritem veya kabuklanmadır ve bu lezyonlar düzensiz veya düzenli halkalı şekildedir; ayrıca çok çeşitli klinik bulgular vardır ve kaşıntı değişkendir. Felin dermatofitozis, diğer dermatozları klinik olarak taklit edebilmektedir; örneğin, nükseden çene aknesi, *M. canis* kaynaklı olabilmektedir. İletim doğrudan temas veya fomit yoluyla gerçekleşebilmektedir. Enfeksiyon, stratum corneum'un mekanik olarak bozulması ve keratin invazyonu ile oluşmaktadır (Foil, 1993).

2.1.2.6. Malassezia Dermatiti

Malassezia pachydermatis, en sık kedilerin yüzünde dermatite neden olmaktadır. Enfeksiyon, aynı zamanda, kedilerde otit ile ilişkilendirilmektedir. Klinik bulgular kaşıntı, eritem, self-ekskoriasyon ve daha az yaygınlıkta olan likenifikasyondur (Morris, 1999). Ayrıca kedilerin çenesinde akneye neden olabilmektedir (Mason, 1997).

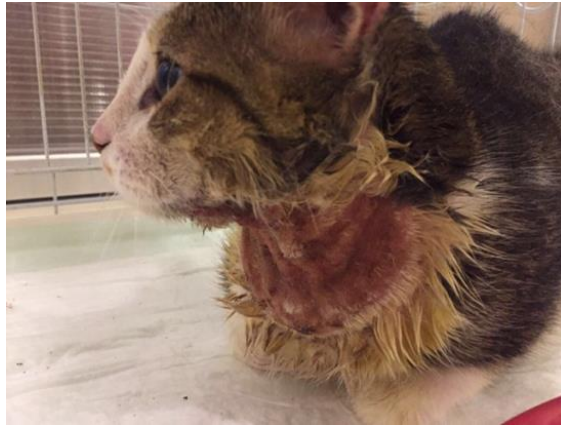2.1.2.7. Algler

Prototheca wickerhamii, tatlı ve tuzlu sularda, toprakta, ağaç özünde ve insan ile hayvan dışkılarında bulunan saprofitik bir algal organizmadır. Kedilerin kulak yüzeyinde ve burnunda nodüler kitlelere veya fluktuan subkutanöz büyümelere karşı multiple papüllerden oluşur (Dillberger ve ark, 1988).

2.1.3. Bakteriyel Ajanlar

2.1.3.1. Stafilokokal Folikülit

Kedilerde nadiren görülmektedir. Görüldüğü zaman ise (Resim 1), yüz ve boyunda foliküler papüller ve püstüller olarak karşımıza çıkmaktadır. Miliyer dermatit te görülebilir (Scott ve ark, 2001).



Resim 1. AD olan bir kedide derin pyoderma ve folikülit. Adnan Menderes Üniversitesi Veteriner Fakültesi, İç Hastalıkları Ana Bilim Dalı Arşivi

2.1.3.2. Dermatofilozis

Kedilerde *Dermatophilus congolensis* nadiren görülmektedir. Yumuşak doku fistülleri ve ağızdaki granümatöz lezyonlardan izole edilmektedir (Baker ve ark, 1972).

2.1.3.3. Kedi Isırığı Apsesi

Kavgalar sırasında ısırılan kedilerde purulent eksudatla dolu, düzgün sınırlı, fluktuan, ağrılı şişlikler gibi enfeksiyonlara neden olabilmektedir. Bu apseler özellikle kedilerin yüzünde görülmektedir. Kedilerin oral florasında mevcut olan bakteri türleri; *Pasteurella multocida*, *Fusobacterium spp*, *Clostridium spp*, *Peptostreptococcus spp*, *Bacteroides spp* ve diğerleri (Greene, 1998).

2.1.3.4. Tüberküloz (Mikobakteriyel Enfeksiyon)

Kedilerde nadir görülen bir hastalıktır. *Mycobacterium bovis*, kedilerde *Mycobacterium tuberculosis*'ten daha sık enfeksiyon oluşturur. *M. bovis* ve *M. tuberculosis* arasında kültürel özelliklere sahip isimsiz bir varyant olduğu bildirilmektedir (Blunden ve Smith, 1996). Kutanöz lezyonlar en çok baş, boyun ve ekstremitelerde sarı-yeşil kötü kokulu, nodüller, ülserler, apseler ve plaklar olarak görülmektedir. Anoreksi, kilo kaybı, ateş, lenfadenopati ve bağırsaklar ile diğer organlarda tutulum görülebilmektedir. Klinik bulgular sinsi olabilir ve serolojik test sonuçları güvenilmezdir (Lemarie, 1999).

2.1.3.5. Felin Multisistemik Granulomatöz Mikobakteriyozis

Kuzey Amerika kedilerinde baş, boyun ve vücudun diğer bölgelerini kapsayan kalınlaşmış subkutanöz doku ile birlikte alopesi ve nodüllere neden olan *Mycobacterium visibilis* identifiye edilmektedir. Lezyonlar kaşıntılı olabilmektedir (Appleyard, 2002).

2.1.3.6. Felin Lepra

Felin lepra (Lawrence, 1963), iyileşmeyen apse ve fistüllere dönüşebilen ve deri veya subkutis ile sınırlı olan, tekli veya çoklu, ağrılı olmayan, yumuşak, etli nodüller olarak sunulmaktadır. Nodüller ülserleşmiş olabilir veya olmayabilir. Burun, yanak ve dil mukozası ve ekstremiteler dahil lezyonlar baş bölgesinde yaygındır. Bölgesel lenfadenopati yaygın olarak görülmektedir. Organizmaların inkubasyon süresi uzundur ve kültürülenemezler. *Mycobacterium lepraemurium*, sıçanlar ve farelerin taze dokularından kedilere bulaşan nedensel bir ajandır. Bu organizmaların avlanırken bulaştığı düşünülmektedir. ABD'nin batı yakası, Yeni Zelanda, İngiltere, Avustralya ve Hollanda'nın liman kentlerinde ve sıklıkla kış aylarında görülmektedir (Lewis ve Kunkle, 1998).

2.1.3.7. Aktinomikozis

Actinomyces organizmalarından kaynaklanan, nadir olarak görülen pyogranulomatöz veya supuratif bir hastalıktır. Bunlar ağız boşluğunun fırsatçı kommensal organizmaları olan

gram-pozitif, asit-hızlı-olmayan, katalaz-pozitif filamentöz anaerobik çubuklarıdır. Enfeksiyonun, yaranın kontaminasyonundan kaynaklandığı düşünülmektedir. Çene bölgesinde subkutan bir şişlik ve kulağa yakın hafif kaşıntı mevcuttur. Sol kulak kanalını kesen fistül kanalı purulent otit ile sonuçlanmaktadır.

2.1.3.8. *Yersinia pestis*

Kediler bu bakterilere karşı oldukça duyarlıdır ve kemirgen pireleri primer vektörlerdir. Hasta kemirgenler kediler için kolay av olabilir ve bu pireler yeni bir konak ararlar. Lokalize apse genellikle baş ve boyun bölgesi yakınında oluşmaktadır. Etken oral yolla veya inhalasyon yoluyla aldığı zaman inkubasyon süresi 1-3 gün, ve pire ısırığı ile bulaştığında ise 2-6 gündür. Enfeksiyonlar dünyanın endemik bölgelerinde en yaygın olanıdır (Macy, 1998).

2.1.4. Paraziter Ajanlar

2.1.4.1. İnsan Piresi ve/veya Trombikülozis

Trombicula autumnalis'in yetişkin formu, çürümemiş sebze de yaşar. Yetişkinlerin yaşam süresi yaklaşık 10 aydır; yumurtalar nemli toprakta bulunur ve hayvanlar beslenirken altı bacaklı kırmızı larvaları alır. Bunlar toprağa düşer, nimf halini alır ve sonra yetişkin olurlar. Isırıklar şiddetli irritasyon ve şiddetli kaşıntılı papülokrustöz erüpsiyona neden olurlar. Bu ısırıklar ayrıca kaşıntılı olmayan papul, püstül ve kabuklara neden olabilmektedir; sekonder olarak pullanma ve alopesiye neden olabilmektedir. Akarlar kedilerin kulaklarının çevresinde bulunabilirler. Yoğun turuncu-kırmızı rengi ile *Otodectes*'ten ayırt edilir ve deriye sıkıca tutunurlar. Bu genellikle yaz ve sonbahar aylarında ortaya çıkan mevsimsel bir hastalıktır (Sosna ve Medleau, 1992).

2.1.4.2. *Notoedres cati* (Notoedrik Uyuz)

Notoedres cati, lezyonları kulak kepçesinin medialinin proksimal kenarında görülmekte ve sonra kulağın üstüne, yüze, göz kapaklarına ve boyuna (Resim 2) yayılmaktadır. Dişi akarlar, epidermisin karniya tabakasına girer ve keratinositlere zarar verip sitokin salınımına

(özellikle IL-1) yol açarak kutanöz enflamasyon ve klinik bulgulara neden olur. Tüneller papüllerin merkezinde ve deri yüzeyinde görülmektedir; daha sonra deri kalınlaşır, buruşur, kıvrılır ve sonrasında da yoğun, sıkıca adhere olan, sarı-gri kabuklarla kaplanır. Kısmi alopesi etkilenen bölgelerde görülür, yoğun kaşıntı gelişir, sekonder enfeksiyon sonucunda ekskoriasyonlar oluşur ve genellikle de periferik lenfadenopati ortaya çıkar (Wall ve Shearer, 2001).



Resim 2. Notoedrik uyuz saptanan olgu. Fasiyal bölgede ekskoriasyon, kabuk (krut) ve eritem, kulakta alopesi. Adnan Menderes Üniversitesi Veteriner Fakültesi İç Hastalıkları Anabilim Dalı Arşivi

2.1.4.3. *Sarcoptes scabiei*

Bu akar köpeklerde daha sık hastalık oluşturmasına rağmen, diğer türlerde de hastalık oluşturabilmektedir. Kedilerde enfestasyon nadirdir ve değişkenlik gösterebilmektedir. Kulak kepçesinde kaşıntı ve fasiyal papüller veya generalize kabuklanma, pullanma ve kaşıntı görülmektedir. Etkilenen kediler enfestasyondan önce genellikle immunsupresyona maruz kalmaktadır (Patterson, 2000; Bonrstein ve ark, 2004).

2.1.4.4. *Otodectes* Enfestasyonu

Otodectes cynotis derinin yüzeyinde yaşamaktadır. Superfisiyal epidermin epidermal debris ve doku sıvısı ile beslenmektedir. Konakçı, akar antijenlerine karşı hipersensitise haline getirilir. Klinik semptomlar, özellikle kedilerde değişkendir; bazı kedilerde fazla miktarda akıntı olabilmekte, ancak klinik bulgular görülmezken diğer kediler minimal akıntı

ile yoğun kulak kaşıntısı vardır. Lezyonlar dış kulak yolu ile sınırlı kalabilmektedir, ancak akarlar boyun, sağrı ve kuyruk gibi vücudun diğer bölgelerinde sıklıkla bulunmaktadır (Scott ve ark, 2001).

2.1.4.5. Bit ve Pedikülozis

Bitler (*Mallophaga*) çabucak hareket etmektedir, bu nedenle bulmak ve yakalamak zor olabilmektedir. *Felicola subrostratus*, kedilerde nadiren görülmektedir. Bitlerin hareketleri tahrişe ve kaşıntıya neden olabilmektedir. Pullanma, kabuklanma ve kıl gövdesine adhere olan yumurtaların varlığı en yaygın klinik bulgulardır. Bu bit türü spesifiktir ve doğrudan temas veya kontamine fırçalar, taraklar, ve yatakları ile yayılmaktadır (Scott ve ark, 2001).

2.1.4.6. Demodikozis

Demodex cati, genellikle göz kapaklarını, perioküler alanı, baş, boyun ve kulak kanalını etkileyen nadir bir hastalıktır. Lezyonlar değişken derecede kaşıntılıdır ve yamalı eritem, pullanma, kabuklanma, ve alopesi görülmektedir. Ayrıca seruminöz otit eksterna görülebilmektedir (Kontos ve ark, 1998). *D. cati*'nin neden olduğu generalize demodikozis genellikle altta yatan sistemik bir hastalıkla ilişkilendirilmektedir.

Demodex gatoi, kısa bir akardır; superfisiyal olarak sadece stratum corneum da yaşamaktadır. Kaşıntısı olmayan kedilerden alınan deri kazıntılarında, çok sayıda akar ve yumurta ortaya çıkabilmektedir. Ancak kaşıntısı olan kedilerde, özellikle sürekli yalanmaları durumunda akarların bulunması zor olabilmektedir. Kaşıntı şiddetli olabilmektedir. Lezyonlar genellikle baş, boyun ve dirseklerde yoğunlaşan alopesi, pullanma, ekskoriyasyon, ve kabuklanmadır, diğer vakalarda tüylerin kırılması ile birlikte multifokal eritem ve hiperpigmentasyon görülmektedir. *D. gatoi*, diğer kedilerde bulaşıcıdır, ve evdeki tüm kediler haftalık olarak 4-6 hafta boyunca kireç kükürt ile tedavi edilmelidir (Morris ve Beale, 1997).

2.1.4.7. Cuterebra

Hayvanlar, *Cuterebra spp.* yumurtaları veya larvalarını mekanik olarak temas ettiğinde almaktadır. Kediler anormal konakçılardır, bu yüzden larvalar anormal göç ederler. Deri ile

ilgili tipik vakalarda genellikle baş, boyun ve gövdelere yerleşmektedir. Yaz ya da sonbahar aylarının sonlarında, larvalar büyür ve 1 cm çapında meydana gelen şişlikte fistül gelişir. Bunlar alerjik ve irrite edici reaksiyonlara neden olur (Scott ve ark, 2001).

2.1.4.8. Leishmaniazis

Bu kedilerde nadir görülen bir enfeksiyondur, ancak hastalığın endemik olduğu bölgelerde görülebilmektedir. Ağız ve kulaklar üzerinde nodüler lezyonlar, Venezuela (Bonfante-Garrido ve ark, 1991) ve Texas'taki kedilerde gözlenmektedir. Nazal planumda hiperkeratoz ve hipopigmentasyon gelişmektedir (Barnes ve ark, 1993).

2.1.4.9. Misellanöz Helmintik Enfeksiyonlar

Bir kedinin başı ve ense kökünün dorsal orta çizgisi üzerinde multiple nodüller olduğu bildirilir. Bu nodüllerin bir yıldan uzun süredir olduğu ve değişime uğramadığı görülür. *D. immitis* için serolojik antijen testi ve antikor testinin sonuçları pozitif çıkmıştır (Hill, 2000).

2.1.4.10. Pire Alerjik Dermatit (PAD)

Pire alerjik dermatit, geçmişte kedilerde en sık tanı konulan hipersensitivite durumu olarak düşünülmektedir (Miller ve ark, 2013). Klasik olarak hastalığa, pirelerin endemik olduğu bölgelerde daha sık rastlanmaktadır ve diğer alerjik deri hastalıkları, PEGBHD ile bağlantılı olarak görülebilmektedir. Miliyer dermatit ile dorsal lumbosakral bölgede kaşıntı, genellikle PHD gözlemlenmesine rağmen (Hobi ve ark, 2011), hasta kedilerde PAD ve diğer hipersensitivite durumlarının ayırt edilmesi zor olan diğer reaksiyonlarda gözlemlenebilmektedir. PAD'lı kedilerde görülen diğer dermatolojik lezyonlar arasında eozinofilik plaklar veya ülserler, self-travmaya bağlı bilateral simetrik alopesi, ventral abdominal alopesi veya generalize kaşıntı vardır (Hobi ve ark, 2011). Deneysel olarak PAD'ın oluşturulan bir çalışmada, kedilerde sıklıkla yumuşak damak ülserinin meydana geldiği tespit edilir; aynı durum doğal yolla oluşan hastalık için de kaydedilmektedir (Colombini ve ark, 2001). Bu kutanöz reaksiyonların birçoğunun gözlemlenebileceği gerçeği,

kedide PEGBHD'nin klinik olarak teşhis edilmesinden önce PAD gibi diğer potansiyel kaşıntı nedenlerinin ortadan kaldırılmasının önemini vurgulamaktadır.

Köpekte olduğu gibi pire ısırığı hipersensitivite dermatiti, kedide tip I (immediate tip) ve/veya tip IV (gecikmeli tip) hipersensitivite reaksiyonu oluşturmaktadır (Bond, 2014). PAD'lı kedilerde intradermal testler ve alerjen spesifik IgE seroloji testleri sıklıkla pozitifdir (O'Dair ve ark, 1996; McCall ve ark, 1997); ancak şunu belirtmek gerekir ki, dermatolojik anomalileri olmayan kedilerin yaklaşık %36'sında pire ekstraktına karşı alerji testi pozitifdir (Moriello ve McMurdy, 1989). Pire salivasyonunu içeren geniş yelpazede, bazı proteinlerin diğerlerinden daha alerjen olduğu anlaşılmaktadır.

2.1.5. Alerjik Ajanlar

2.1.5.1. Gıda Alerjisi (GA)

Primer problem, lezyonsuz persiste bir kaşıntıdır. Fiziksel muayenede en sık görülen lezyonlar eritem, alopesi ve miliyer dermatit tipi papul ve kabuklanmalardır. Eozinofilik granüloma kompleksi ile uyumlu lezyonlarda görülebilmektedir. Baş, boyun ve kulak bölgesinde şiddetli olmakla birlikte diğer vücut bölgelerinde de kaşıntı oluşabilmektedir. Ancak kaşıntı değişkendir. Bu kaşıntı, glukokortikoid sağaltımına yanıt verebilir veya vermeyebilir. Gıda alerjisini teşhis etmek için, 9-12 hafta boyunca evde hazırlanan bir gıdayla eliminasyon diyeti denemeleri önerilmektedir. Bazı kedilerin piyasada bulunan eliminasyon diyetlerine yanıt vermediği görülmektedir (Rosser, 1993).

2.1.5.2. Sivrisinek Isırığı Hipersensitivite Dermatiti (SHD)

Kedilerde hipersensitivite ile SHD yakın ilişkilidir. Ayrıca Tip I (ani-tip) hipersensitivite reaksiyonu, SHD'nin çeşitli özellikleri PAD ile ortaktır. Bilinen en yaygın lezyon miliyer dermatittir; etkilenen kedilerde lezyonlarda eozinofiller kolayca görülmektedir. Burun köprüsü boyunca olduğu gibi burunun dış yüzeyi boyunca lezyonların yoğunlaştığı ve baş, boyun bölgesi ve kulak kepeğinde genellikle kaşıntı olduğu rapor edilmektedir. Etkilenen kedilerde granülomlar ve plaklar gibi diğer eozinofilik lezyonlar daha az

görülmektedir (Wilkinson ve Bate, 1984). Hastalık, sivrisineklerin endemik olduğu bölgelerde dışarı ile teması olan kedilerde daha sık bildirilmektedir.

2.1.5.3. Gıda Bağımlı Hipersensitivite Dermatiti (Kutanöz Advers Gıda Reaksiyonu (KAGR))

Her ne kadar kedilerde dermatolojik anormalliklerin insidansı %1-6 arasında değişse de hastalarda gıda ile ilgili kutanöz reaksiyonların görülme sıklığı kaynaklarda kabul edilmemekte (Miller ve ark, 2013); ancak çoğu kaynakta nadiren görüldüğünde söylenmektedir (Olivry ve Mueller, 2017). Anektodal olarak köpeklerle kıyaslandığında, kedilerde KAGR daha yaygın görülmektedir. Ayrıca köpeklerde olduğu gibi (Hillier ve Griffin, 2001) kedilerde de kutanöz advers gıda reaksiyonunun patogenezi tam olarak anlaşılamamaktadır. Aynı zamanda *Toxoplasma gondii* görülen kediler oral olarak alerjene maruz kaldıktan sonra serumlarında alerjen spesifik IgE artışının yanı sıra, immunolojik tip I hipersensitivite reaksiyonları bildirilmekte ve bu da gıda bağımlı HD'nin gelişiminde endoparazitlerin rolü üzerine yoğunlaşılmasına neden olmaktadır (Gilbert ve Halliwell, 2005). Gıda intoleransı (immunolojik bir reaksiyon kaynaklı anormal fizyolojik tepki) (Hillier ve Griffin, 2001) kedilerde KAGR'nin gelişimine katkıda bulunabilmektedir.

Mevsimsel olmayan kaşıntı, kedilerde KAGR en belirgin bulgusudur. Durum, bir veya daha fazla kutanöz reaksiyon örneğinin görülebileceği bir kedide PEGBHD'ye benzer şekilde görülmektedir. Diğer vücut bölgeleride etkilenebilmekte ve kaşıntı bazı kedilerde generalize olarak kabul edilmektedir; ancak birkaç raporda KAGR'li kedilerde baş ve boyun bölgesi ile kulak kepçesinde kaşıntının (Resim 3) sıklıkla orantısız derecede şiddetli olduğu görülmektedir (Hobi ve ark, 2011; Friberg, 2006). Köpek ve insanlarda olduğu gibi, gıda duyarlılığı olan bazı kedilerde PEGBHD veya PAD ile diğer eşzamanlı hipersensitivite durumları olabilmektedir (Carlotti ve ark, 1990) ve tam tersine, PEGBHD olan kedilerde eşzamanlı gıda duyarlılığının olması da mümkündür.

Hasta kedilerde KAGR araştırılmadan önce kaşıntıya neden olabilecek parazitler ve enfeksiyöz nedenler ortadan kaldırılmalıdır. Gıda duyarlılığını test etmenin tek doğru yolu, diyet eliminasyonun katı bir şekilde uygulanması ve ardından gıda duyarlılığını doğrulamak için saldırgan bir gıda denemesi uygulanmasıdır. IgE antikoru için serum alerji testleri ve gıda alerjenleri için intradermal testler, hem köpeklerde hem de insanlarda araştırılmakta; her iki testinde köpekler için hatalı ve duyarsız olduğu görülmektedir (Kennis, 2006; Foster ve

ark, 2003). Gıda duyarlılığı açısından serolojik ve intradermal testler kedilerde değerlendirilmemekte olmasına rağmen, köpek modellerine dayalı olarak bu testlerin kullanılması önerilmemektedir.

Köpeklerde olduğu gibi, hipoalerjenik diyet denemesi ve bu diyetin ne kadar süre deneneceği veteriner dermatologlar arasında değişkenlik göstermektedir. Çeşitli kaynakların kanıta dayalı yaptığı incelemelerde, KAGR'li kedilerin %80'ininden fazlasının 6 hafta içinde diyet denemesi ile iyileştiği görülmekte; ancak diyet denemesinin 8 haftaya uzatıldığı kediler ve köpeklerin %90'ında tam remisyon olduğu bulunmaktadır (Olivry, 2015). Sığır, tavuk ve balık dahil olmak üzere yaygın gıda alerjenlerinden kaçınılmalıdır (Mueller ve ark, 2016). Hangi diyet önerilirse, kesinlikle önerilen süre boyunca beslenmelidir ve daha sonra orijinal diyetle değiştirilmelidir. Orijinal diyet verilmeye başlandıktan sonra kaşıntı tekrarlırsa gıda duyarlılığı onaylanır.



Resim 3. Belirgin olarak boyun bölgesinde kabuklanma, erozyon ve eritem mevcut. Gıda değişikliğinin 3 ay önce gerçekleştirildiği ve sonrasında lezyonların geliştiği öğrenildi. Adnan Menderes Üniversitesi Veteriner Fakültesi İç Hastalıkları Anabilim Dalı Arşivi

2.1.5.4. PEGBHD

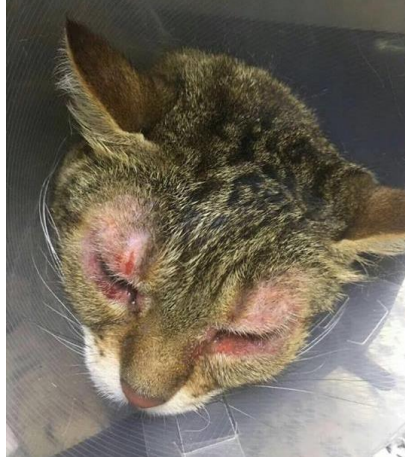Kaşıntı atakları kedilerin %51'inde 3 yaşından önce başlamaktadır. Yıllar boyunca hastalık sürecinde IgE rolünün kesin olarak bulunamaması nedeniyle, veteriner hekimler, geçmişte felin AD veya felin atopik sendrom olarak adlandırılan durumlara değinirken 'PEGBHD' terminolojisini benimsemektedir (Hobi ve ark, 2011). Köpeklerde AD'de olduğu gibi felin PEGBHD'de kaşıntı karakterizedir; bununla birlikte, lezyon dağılımı kedilerde daha değişkendir.

Kedilerde PEGBHD'nin patogenezi ile ilgili olarak hastalık, hem insan hem de köpek AD ile benzerlik göstermektedir. Kedilerde daha az biliniyor olmasına rağmen, hastalık gelişiminde genetik etkinin, köpekler ve insanlarda olduğu gibi olması mümkündür (Moriello, 2001). Çevresel alerjenlere maruz kalımdan sonra kedilerde hastalığın şiddeti artıyor gibi görünmektedir (Prost, 1993); ancak PEGBHD'de alerjen spesifik IgE'nin rolü hala belirsizdir. IL-31'in felin PEGBHD'sinde etkili olup olmadığı henüz belirlenmemektedir.

Kedilerde PEGBHD de lezyon/kaşıntı dağılımı, dört kutanöz reaksiyondan herhangi birini veya daha fazlasını içerebilmektedir. Sekonder bakteriyel pyoderma, PEGBHD'li kedilerde nadiren görülen bir bulgudur (Marsella ve Olivry, 2003; Foster ve Roosje, 2006). Ancak bazı kaynaklar felin bakteriyel piyodermanın daha önce bildirilenlerden daha yaygın olabileceğini bildirmektedir. Felin bakteriyel piyodermanın değişken lezyonları arasında erozyon ve eksudasyon olsun veya olmasın kabuklu papüller, kabuklu ve eksudatif olabilen aşınmış ülserli plaklar, püstüller, furunküller ve ülserli linear nodüler granüloma görülebilmektedir. Bu lezyonlardan birkaçı, felin PEGBHD'sinde görülen yaygın kutanöz reaksiyonlara benzediği için bakteriyel enfeksiyonlar gözden kaçabilmektedir.

Malassezia spp., PEGBHD olan kedilerde alerjik olmayan kedilere göre daha sık izole edilmektedir (Ordeix ve ark, 2007). Lezyonlar, felin alerjik kaşıntınının dağılımı ile paralellik göstermektedir ve sıklıkla alopesi, eritem, deriye yapışmış yağlı kahverengi pullar, serumende artış ve hiperpigmentasyon eşlik etmektedir (Ordeix ve ark, 2007).

Kulak kepçesinde kaşıntı kedi PEGBHD'sinde oldukça yaygın görülüyor olsa da, kulak kanalları normaldir. Sinüzit PEGBHD olan kedilerde sık görülen bir klinik bulgu olabilmektedir. PEGBHD olan kedilerde sinüzitin prevalansı %50 olarak bildirilmektedir (Foster ve Roosje, 2006). Alerjik kedilerde konjuntivit nadir görülen bir bulgudur (Resim 4) (Carlotti ve Prost, 1988). Bir çalışmada hem intradermal hem de alerjen spesifik IgE seroloji testlerinde, normal sağlıklı kedilere kıyasla küçük havayolu hastalığı olan kedilerde aeroalerjenlere karşı pozitif reaksiyon prevalansının arttığı görülmektedir (Moriello ve ark, 2007). Kutanöz olmayan bulguların prevalansı bilinmemektedir.



Resim 4. PEGBHD. Alerjik konjunktivit, sinüzit ve fasiyal kaşıntı. Adnan Menderes Üniversitesi Veteriner Fakültesi İç Hastalıkları Ana Bilim Dalı Arşivi

Alerjen testinin (örneğin; intradermal veya serum temelli) hayvan türlerinde alerjik deri hastalığını teşhis etmediği göz önünde bulundurulmalıdır; klinik teşhis konulduktan sonra bu testler immunoterapi formülasyonu için bir kılavuz olarak kullanılmalıdır.

2.1.6. Eozinofilik Granüloma Kompleksi

Eozinofilik granüloma kompleksine neden olan klinik varlıklar spesifik bir hastalık değildir; ancak çoğunlukla alerjik bir etiyolojiden kaynaklanan reaksiyondur. Atopi, gıda alerjisi ve pire alerjisi bu lezyonların oluşmasında rol oynamaktadır.

2.1.6.1. Felin İndolent Ülser

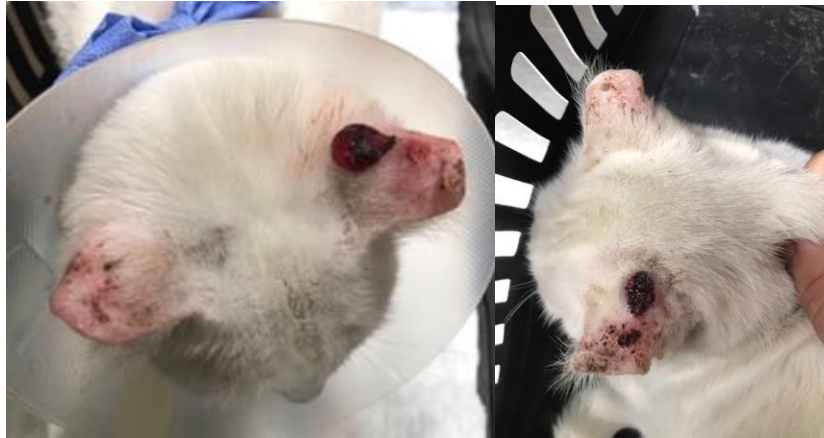
Mukokutanöz ve oral lezyonlar mevcut olabilmektedir. Genellikle üst dudakta unilateral ülser bulunmaktadır. Bu lezyonlar, sınırları belirgin olan kızıl-kahverengi alopesik ülserlerdir ve sınırları hafifçe kabarıktır. Lezyonlar nadiren kaşıntılı ve ağrılıdır. Sadece pirelere maruz kalan pire alerjik kedilerde geliştiği görülmektedir (Colombini ve ark, 2001).

2.1.6.2. Eozinofilik Kollajenolitik Granülom

Bu sınırlanmış, hafif kabarık, sarı-pembe plaklar yüz, ağız boşluğu ve diğer vücut bölgelerinde bulunabilmektedir. Ülser olmuş yüzeyler, kollajen dejenerasyonunun keskinleşmiş beyaz odaklarıyla kaplanabilmektedir. Kaşıntı genellikle hafiftir.

2.1.6.3. Eozinofilik Plaklar

Vücudun herhangi bir yerinde görülebilen yaygın felin kutanöz reaksiyonlardır. Bu eritemli lezyonlar kulak çevresindeki deri üzerinde ve diğer birçok vücut bölgesinde ülserleşmiş ve eksudatif olarak görülebilmektedir (Resim 5). Bu lezyonlar genellikle kaşıntılıdır (Patterson, 2000).



Resim 5. ADli genç bir kedide kaşıntılı eozinofilik plaklar. Adnan Menderes Üniversitesi Veteriner Fakültesi İç Hastalıkları Ana Bilim Dalı Arşivi

2.1.7. Otoimmün Hastalıklar

2.1.7.1. Pemfigus Foliaceus

Başlangıçta en çok etkilenen bölge kulak kepeği, yüz, burun, çene veya periokuler derisinde dahil olduğu baş bölgesidir. Hastalıktan püstüller, kabuklanmalar, erozyonlar,

pullanma ve alopesi gibi bulguların görüldüğü vücudun diğer alanları da etkilenebilmektedir. Hafiften şiddetliye değişen kaşıntı görülebilmektedir. Bir raporda kedilerin %80'inde görüldüğü bildirilmektedir. Lezyonlar genellikle bilateral simetriktir. Sağlam püstüller nadiren görülmektedir; predominant lezyonlar pullanma ve alopesi ile ilişkili seröz veya hemorajik kabuklanmadır. Önceden geçirilmiş olan deri hastalıklarının, kedilerde pemfigus foliaceus gelişiminde etkili olup olmadığı belirsizdir (Preziosi ve ark, 2003). İlaç kullanımına bağlı oluşan pemfigus foliaceus kedilerde görülebilmektedir (McEwan ve ark, 1987; Mason ve Day, 1987).

2.1.7.2. Pemfigus Eritematozus

Bu hastalık kedilerde nadiren görülmektedir. Primer lezyonlar geçicidir. Kedilerde tipik olarak kabuklanma, pullanma, alopesi ve erozyonlar ile kendini göstermektedir. Hastalık genellikle yüz ve/veya burun ile sınırlıdır.

2.1.7.3. Dikoid Lupus Eritematozus

Kedilerde nadir görülen bir hastalıktır; yaş, ırk veya cinsiyet predispozisyonu bildirilmemektedir. Lezyonlar, kulak kepçesi ve yüz bölgesinde yaygındır. Değişken kaşıntı ile birlikte eritem, pullanma, kabuklanma ve alopesi görüldüğü söylenir. Nazal dermatit ve depigmentasyon daha az yaygındır. Güneş ışığına maruz kalındığında lezyonlar daha da şiddetlenebilmektedir. Etkilenen kediler diğer hastalıklar bakımından sağlıklıdır (Kalahar, 1991; Willemse ve ark, 1989).

2.1.7.4. Sistemik Lupus Eritematozus

Kedilerde nadir görülen bir hastalıktır; cinsiyet predispozisyonu yoktur. Etkilenen kediler 1-12 yaş aralığındadır. Siamese, İran ve Himalaya ırkı kediler predisposedir. İlişkili sendromlara hematolojik, nörolojik veya davranışsal anormallikler, ateş, lenfadenopati, poliartrit, miyopati, oral ülserasyon, konjunktivit, böbrek yetmezliği ve subklinik pulmoner hastalıklar eşlik eder. Etkilenen kedilerin 20'sinde deri lezyonları bulunmaktadır.

Dermatolojik anormallikler arasında yüz, kulak kepçesi ve patilerde görülen seboreik deri hastalığı, eksfoliyatif eritroderma, eritematöz pullanma ve kabuklanma, ve alopesi, pullanma dermatitidir (Scott ve ark, 1987; Pederson, 1991; Vitale ve ark, 1997).

2.1.8. Neoplastik/Preneoplastik Bozukluklar

2.1.8.1. Solar Keratozis/Aktinik Dermatit

Bu iyi bilinen yaygın sendrom genellikle beyaz veya turuncu renkli kedileri etkilemektedir. Lezyonlar, genellikle skuamöz hücreli karsinoma ilerlemektedir. Lezyonlar, burun ve/veya dorsal ağız ve kulak kepçesi gibi seyrek tüylü deri bölgelerinde gelişme eğilimindedir. Güneşli iklimlerde ve yerlerde hastalığın insidansı daha yüksektir. Lezyonlar, erken dönemde kısmi alopesi ile birlikte pullanma ve hiperkeratozis olarak başlamaktadır. Lezyonlar hiperkeratotik plaklar, papule olmuş hiperplastik lezyonlar veya fokal kabuklanma ve/veya erozyonlara kadar ilerleyebilmektedir (Foil, 1995).

2.1.8.2. Skuamöz Hücreli Karsinom

Ultraviyole radyasyona maruz kalınması, kedilerde skuamöz hücreli karsinom gelişimine katkıda bulunmaktadır. Gün ışığının fazla olduğu coğrafi bölgelerde yaşayan kedilerde ve gününün çoğunu pencere veya dışarıda güneşlenerek geçiren kedilerde skuamöz hücreli karsinom gelişme riski artmaktadır. Beyaz tüylü kedilerde skuamöz hücreli karsinom gelişme riski, pigmentli derisi olan kedilere göre 13.4 kat daha fazladır. Yaşlı kedilerde daha yaygın görülmekle birlikte, 1 yaşın altında da görüldüğü bildirilmektedir. Lezyonların %80'inden fazlası en yaygın olarak nazal planum, kulak kepçesi ve göz kapakları olmak üzere baş bölgesinde bulunmaktadır; büyük olasılıkla bu bölgelerde tüylerin seyrek olması sonucunda güneş ışığına daha çok maruz kalmasıdır. İlk lezyonlar aktinik dermatitte olduğu gibi zor algılanabilmektedir. Tümörler genel olarak agresif ve progresiftir; çevre dokularda ülserasyon ve tahribat gelişmektedir (Ruslander ve ark, 1997).

2.1.8.3. Multisentrik Skuamöz Hücreli Karsinom: Bowen's Hastalığı

Lezyonlar genellikle yaşlı kedilerde baş ve boyun bölgesinde bulunmaktadır; ayrıca diğer vücut bölgelerini de etkileyebilmektedir. Aktinik keratozisin aksine, bu lezyonların güneşe maruz kalma ile ilgisi yoktur. Başlangıçta, lezyonların sınırları düzgün, melatonik, hiperkeratotik makuller ve plaklardır ve bunlar ilerleyerek verrüköz hale gelmektedir. Bazı lezyonların yüzeyinde kutanöz boynuzlar gelişebilmektedir. Daha sonra lezyonlar kolayca kanayabilen kalın, kabuklu, ülser olmuş plaklara dönüşmektedir. Lezyonlar invaziv skuamöz hücreli karsinoma ilerleyebilmektedir (Baer ve Helton, 1993).

2.1.8.4. Kutanöz Lenfoma

Kutanöz T-hücreli lenfoma, kedilerde nadir görülmektedir. Bu hastalık epitelyotropik ve nonepitelyotropik olarak ayrılabilir. Epitelyotropik T-hücreli lenfoma, lezyonlarının tüylü deri ve bazı durumlarda mukoza ve nazal planumu etkilediği görülür. Lezyonlar alopesi, pullanma ve mukokutanöz ve/veya mukozal değişen eritem, infiltrasyon, depigmentasyon ve ülserasyona kadar değişmektedir veya kutanöz plaklar ve nodüller şeklinde ortaya çıkabilmektedir (Scott ve ark, 2001). Sezary sendromu lezyonların özellikle baş, kulaklar, gövde ve ekstremitelerde belirgin olduğu kedilerde tanımlanır. Bu lezyonlar diffuz generalize eritoderma, hiperhidroz, eksfoliasyon ve sekonder ekskoriasyon, yamalı alopesi, ve eksudatif kabuklanmadır. Deri lezyonlarına ek olarak, epitelyotropik lenfomanın bu varyantına ek olarak atipik lenfoid lösemi ve periferik lenfadenopati ile aynı atipik lenfoid hücrelerden oluşmaktadır (Schick ve ark, 1993). Nonepitelyotropik lenfomada yüz ve vücudun diğer bölgelerinde ayrıca ülserasyon, nodul formasyonu, ve belirgin eritem ortaya çıkabilmektedir (Komori ve ark, 2005).

2.1.8.5. Kutanöz Lenfositosis (Psödolenfoma)

Genellikle daha yaşlı kedileri etkileyen nispeten nadir bir hastalıktır. Bu tanımlama, belirgin bir hastalığa veya nedenselliğe spesifik olmadığı için sadece deride lenfositlerin biriktiği bir süreci içermektedir. Bazı kedilerde alopesi, eritem, pullanma ve kabuklanma ile kulak ve kulak kepçesinde miliyer papüller ve nodüller, nazal planum üzerinde ise eritem ve ülserasyona kadar ilerleyen lezyonlar görülebilmektedir; lezyonlar sıklıkla vücudun diğer

bölgelerinde de görülebilmektedir. İnfiltratlar sadece T hücrelerinden oluşmaktadır. Epitelyotropizm hayatının yaklaşık %50'sinde bulunmaktadır; ancak hafif doğası nedeniyle bu sendrom epitelyotropik malign lenfomadan ayırt edilmektedir. Hastalığın seyri yavaş progresiftir ve nispeten iyi huylu olduğu düşünülmektedir. Sistemik tutulum görülebilmektedir (Gilbert ve ark, 2004).

2.1.8.6. Felin Sarkoid ve/veya Fibropapillom

Sıklıkla düzgün sınırlı, 1-5 cm çapında ve bazen üst dudaklar, filtrum ve yanaklar olmak üzere özellikle baş bölgesinde bulunan lezyonlar, ülserleşmiş dermal nodüller olarak ortaya çıkmaktadır. Genellikle kırsal bölgelerde yaşayan genç kedilerde görülmektedir. Bu üremeler, henüz karakterize edilmemiş bir Papillomavirüsü ile seçici olmayan bir konakçının nonprodüktif enfeksiyonu ile ilişkilendirilmektedir (Teifke ve ark, 2003).

2.1.8.7. Ksantoma

Deri lezyonları ülserleşmiş sarı-beyaz renkli multiple papül, nodül ve plaklardır; çevre deri eritemli, ve lezyonlar ağrılı veya kaşıntılı olabilmektedir. Ksantomlar, lipit metabolizmasında meydana gelen bir anormallik ile ilişkilidir. Lipit metabolizmasındaki anormallik, primer olarak herediter lipidemi, diabetes mellitus, hiperadrenokortisizm, hipotiroidizm, nefritik sendrom gibi metabolik bir hastalığa veya sekonder olarak kortikosteroid, progesteron gibi ilaç kullanımına bağlı oluşabilmektedir. Lezyonlar ekstremitelerin distalinde, ayaklarda veya kemik çıkıntılarının olduğu bölgelerde bulunabilmektedir. Kaşıntı değişkendir (Vogelnest, 2001).

2.1.8.8. Merkel Hücre Tümörü (Nöroendokrin Karsinom)

Bu tümörler tipik olarak kısmen burun deliğini de içerecek şekilde burunda tek, kubbe şeklinde, yuvarlak, alopesik, kırmızımsı, düzgün sınırlı, 1.5 cm çapında nodül olarak bulunmaktadır. Üzerindeki epidermis parlaktır ve fokal olarak ülserleşebilmektedir. (Bagnasco ve ark, 2003).

2.1.8.9. Melanom

Bu tümörlerin çoğu baş bölgesinde ortaya çıkmaktadır. Bir raporda, kulakta çıkanların tamamı benign; göz kapağında çıkanların tamamı malign karakterdedir. Diğer bölgelerdeki tümörlerin maligniteleri farklılık göstermektedir. Genel olarak, benign ve malign kutanöz melanomların dağılımı neredeyse eşittir. Kitlenin görünümü genellikle makul ve nodül olup %80'i siyah pigmentlidir (Goldschmidt ve ark, 1992).

2.1.8.10. Bazal Hücre Tümörleri

Bazal hücre tümörleri yaygın olarak görülmektedir ve genellikle benign neoplazmalardır. Baş ve boyunun yanı sıra gövde ve bacaklarda bulunmaktadır. Tümörler, pigmente olmuş veya olmamış nodüller halindedir. Nodüller tek veya çok sayıda, sağlam, yuvarlak, kabarık, ve düzgün sınırlıdır; genellikle 1-2 cm çapında, alopesiktir. Bazal hücre tümörleri, kistik ve sıklıkla ülserleşmiş olabilmektedir (Diters ve Walsh, 1984). Bazal karsinomlar, nazal planum ve göz kapakları üzerinde görülebilmektedir. Bazal hücre karsinomları, yavaş büyür ve eksizyonla genellikle iyileşmektedir. Nüks ve metastazların oranları düşüktür (Day ve ark, 1994).

2.1.8.11. Mast Hücre Tümörleri

Lezyonlar multiple, yumuşak, sınırları düzensiz, ödemli, pembemsi kitleler halindedir ya da sıklıkla kaşıntılı ve ülserle neden olabilen sert, yuvarlak, düzgün sınırlı, beyaz-sarı papüller ve nodüller olabilmektedir (Buerger ve Scott, 1987).

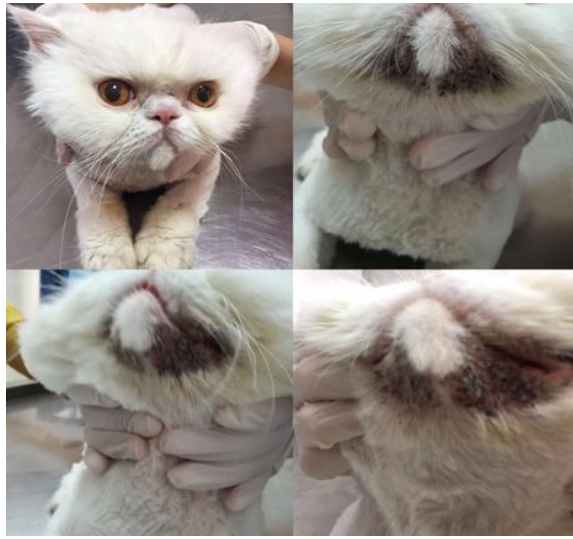2.1.9. Diğer Bozukluklar

2.1.9.1. İlaç Erupsiyonu

Metamizol, kısmen kortikosteroid kullanımına yanıt veren kedilerin yüz ve boyunlarında şiddetli kaşıntı ve ekskoriyasyonlara neden olabilmektedir (Kunkle, 1993).

2.1.9.2. Felin Akne ve/veya Çene Aknesi

Bu multifaktöriyel bir hastalıktır ve sekonder reaksiyon olarak bazı diğer bozukluklar veya idiopatik keratinizasyon defektleri olabilmektedir (Resim 6). Akne komedonları, alopesi, kabuklanma, papüller ve eritem ile değişken kaşıntının olduğu lezyonlarla karakterizedir. Akneden etkilenen 22 kedilik bir grup değerlendirildiğinde enfeksiyöz ajanlar bulunmaktadır: Bu kedilerin %45'inde stafilocoklar ve hemolitik olmayan streptokokların dahil olduğu bakteriyel enfeksiyonlar söz konusudur; %18'i *Malassezia*'dan etkilenmektedir; %5'ten azında *M. canis*'e rastlanmıştır; %5'ten daha azında *Calicivirus* vardır; ve kedilerin hiçbirinde kutanöz *Herpesvirus* enfeksiyonu bulunmamaktadır. (Jazic ve ark, 2006).

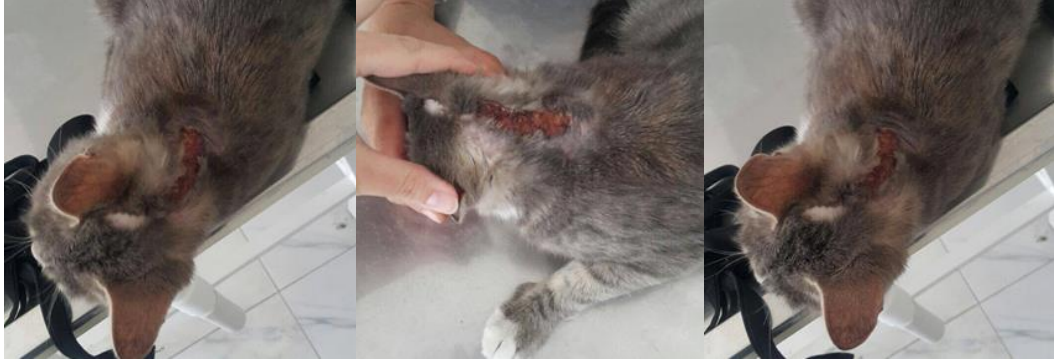

Resim 6. Sekonder atopik deri hastalığı görülen Himalaya ırkı bir kedide çene aknesi. Çene altında hiperpigmentasyon, kabuklanma, komedon oluşumu belirgin. Lezyonlar, alerjik dermatit kontrol altına alındığı zaman iyileşmekte ve AD nüksettiği zaman nüksetmektedir. Adnan Menderes Üniversitesi Veteriner Fakültesi İç Hastalıkları Ana Bilim Dalı Arşivi

2.1.9.3. İdiopatik Fasiyal Dermatit

Bu, İngiltere'deki İran ve Himalaya ırkı kedilerde tanımlanmakta ve USA'de sporadik olarak görülmektedir. Etkilenen kedilerin periokular, perioral ve çene bölgesindeki deri ve tüyler mumla kaplı, yapışkan ve siyah eksudatlı progresif lezyonlara sahiptir. Klinik bulguların başlangıcı 4 aydan 5 yıla kadar değişmektedir. Etkilenen kediler sağlıksızdır. Başlangıçta kaşıntı yoktur; ama bu anti-pruritik sağaltıma yanıt vermeyen şiddetli kaşıntı bunun sonucunda kabuklanma ve eritem gelişimine neden olabilmektedir (Resim 7). Bu

bozukluğun nedeni bilinmemektedir; ancak genetik bir predispozisyondan şüphelenilmektedir (Bond ve ark, 2001; Power, 1998).



Resim 7. Baş boyun bölgesi dermatiti bulunan kedide boyunda yaygın ve lineer tarzda kabuklanma ile eritem. Adnan Menderes Üniversitesi Veteriner Fakültesi İç Hastalıkları Anabilim Dalı Arşivi

2.1.9.4. İntertrigo

Deri kıvrımı dermatiti, yüzde bulunan deri kıvrımlarında hava sirkülasyonu kötü olduğu zaman gelişebilmektedir. Nem, sebum, glanduler sekresyonlar ve gözyaşı ekskresyonu deri maserasyonunu ve bakteri veya *Malassezia* mayasının aşırı üremesini destekleyen bir ortam sağlamaktadır (Small Animal Dermatology. 6th edition. p. 1105).

2.1.9.5. Periaurikular Alopesi

Göz ile kulak arasındaki temporal bölgede bulunan tüyler başın diğer bölgelerinde bulunan tüylerden daha seyreklerdir. Bu fizyolojik bir durumdur. Kısa tüylü kedilerde bu alan alopesik görünebilmektedir (Scott ve ark, 2001).

2.1.9.6. Ürtikeria Pigmentosa

Sfenks, Himalaya, Devon Rex ve Siyam ırkı birkaç kedide tanımlanmıştır. Lezyonlar baş, boyun, kulak kepçesi, perioral deri ve çene bölgesinde multifokal, kısmen birleşebilen,

değişken hiperpigmente makuller ve kabuklu papuller döküntüdür. Kaşıntı değişkendir. Genetik bir geçmiş söz konusu olabilir. (Vitale ve ark, 1996; Noli ve Scarpella, 1999).

2.1.9.7. Apokrin Nevus

Bu doğuştan varolan, yüz ve submaksillar bölgede dahil olmak üzere çeşitli vücut bölgelerinde, soluktan koyuya kadar değişen mavi papuller ve nodüllere sahip, 14 aylık bir kedide tanımlanmaktadır (Shibata ve ark, 2003).

2.1.9.8. Foliküler Musinozis

Lezyonlar baş, boyun ve omuzlarda daha belirgin olan pullanma veya kabuklanma ile birlikte generalize alopesidir. Etkilenen kedilerin yüz ve ağız derisi alışılmadık şekilde kalınlaşır. Yağ bezleri etkilenmemektedir. Kedilerde bildirilmiş tüm vakalar değişkendir; ancak epidermal hiperkeratozis ve kabuklanmanın yanı sıra foliküler müsinin depolanması dikkat çekicidir. Şiddetli mural folikülitin nedeni belirlenememekte ve etkilenen kediler immunstimulasyon sağaltımına kötü yanıt vermektedir. Foliküler musinozis, muhtemelen foliküler lenfositik ortamı yansıtan, spesifik olmayan bir bulgu olabilmektedir ve bu, bazı kedilerde bildirilmiş olmasına rağmen, foliküler lenfomayı her zaman göstermemektedir (Gross ve ark, 2001).

2.1.9.9. Lentigo Simpleks

Asemptomatik makuler melanozis, 1 yaşından küçük kedilerde başlayabilmekte ve tipik olarak dudakları, diş etlerini, göz kapaklarını ve burnu etkilemektedir. Turuncu renkli kediler en çok etkilenenlerdir. Etkilenen kediler, melanom veya diğer hastalıkların gelişimi için gelişme riski taşıyor gibi görünmektedir (Scott, 1987).

2.1.9.10. Lenfositik Mural Folikülit

Klinik olarak, baş, boynun dorsali, ve gövdede bulunan kaşıntısız lezyonlar altta yatan erozyonlar ile birlikte alopesi, kabuklanma ve pullanmadır. Diyetle ilgili rahatsızlık iki vakayla ilişkilendirilmektedir (Declercq, 2000).

2.1.9.11. Edinsel Kulak Kepçesinde Katlanma

Kulak kepçesinin distal 1/3'ünün aniden bilateral veya lateral olarak katlanmasıdır; katlanan bölüm serin, ince ve kıkırdaktan yoksundur. Etkilenen tüm kedilere günlük glukokortikoid içeren otik preparatlar uygulanır (8 ay ila 2 yıl arası). Kortikotropin stimülasyon testleri iatrojenik sekonder adrenokortikal yetmezliği ve iatrojenik Cushing sendromunu işaret etmektedir. Glukokortikoid sağaltımının durdurulması katlanmayı düzeltebilir ya da düzeltmeyebilir (Rest, 1998; Weaver, 1998; Scott, 1990).

2.1.9.12. Junksiyonal Epidermolizis Bulloza

Kedilerdeki bu konjenital bozukluk, kulak kepçesi ve dudağın komissuralarında stomatite veya pati ve taban yastığında değişik derecelerde kabuklanma ve ülserasyona neden olmaktadır. Oral lezyonlar gingiva, farinks, dil ve sert damağı etkileyebilmektedir. Laminin-5 üretimindeki defektler bu bozukluğun nedenidir. Açıklanan vakalar heterojendir (Alhaidari ve ark, 2005).

2.1.9.13. Metastatik Kalsinozis

Bu, kalsifiye dokunun nodüler bir odağı olup genellikle tipik olarak düzgün sınırlı, asimetric, odak noktası solgun, sert lezyonlar olarak tanımlanmaktadır. Lezyonlar çene üzerindedir ve interdigital bölgenin ventrali de etkilenebilmektedir.

2.1.9.14. Felin Aurikular Kondrit

Kulak kepçesinin ödemli hale gelmesi ve şişmesinin yanı sıra eritemli ve acı verici, sonunda dorsal veya medial olarak kıvrılmış olarak görünen ve derforme olmuş nadir bir durumdur. Unilateral veya bilateral olabilmektedir. Kulak kepçesinin kıkırdağının nekrozları, lenfoplazmatik enflamasyon ve nadiren nötrofilik infiltratlar ile ilişkilidir (Bunge ve ark, 1992).

2.1.9.15. Eritema Multiforma

Bildirilen vakaların bir ilaç reaksiyonuna bağlı sekonder olarak ortaya çıkması muhtemeldir; bununla birlikte provokasyon testi yapılmadığından, anektod olarak kalmaktadır. Lezyonlar kulak kepçesinde ülserasyon, süperfisiyal nekroz, ve kabuklanmadır veya mukokutanöz kavşaklarda ülserasyon olarak tanımlanan yamalar şeklinde olabilmektedir. Lezyonlar ayrıca yüzde de görülebilmektedir (Scott ve Miller, 1999).

2.1.9.16. Yabancı Cisim Reaksiyonları

Çene üzerinde nodüler ülseratif reaksiyonlar, kaktüslerden (*Mammillaria spp.*) kaynaklanan yabancı cisim reaksiyonlarına sekonder olarak neden olmaktadır. Lezyonlar yabancı vejetatif materyal çevresinde eozinofilik kollajenolitik yabancı cisim reaksiyonundan oluşmaktadır (Conegliana ve Vercelli, 2000).

2.1.9.17. Vaskülit

Burun ve kulak kepçesi birleşim yerlerinde üzerini örten kabuklanma ile birlikte ülseratif dermatite neden olmakta ve histolojik olarak belirgin akut vaskülit ve sistemik panlökopeninin bulunduğu ciddi epidermal nekrozu göstermektedir (Berrocal, 2000).

2.1.9.18. Bengal Kedilerinde İdiopatik Nazal Pullanma

Bu sendrom, Kuzey Avrupa’da nazal planumda pullanmanın ilerleyerek eksfoliyatif ve eroziv lezyonlara dönüşebildiği iki raporda bildirilmektedir. Başlangıç yaşı 4 ay ila 1 yaş arasında değişmektedir. Lezyonların bir ırkta ortaya çıkması, herediter bir nedeni düşündürmektedir (Bergvall, 2004; Auxilia ve ark, 2004). Tablo 1’de kaşıntılı dermatozlar ve bunların dereceleri hakkında bilgi verilmektedir.

Tablo 1. Kaşıntılı dermatozlar^a

Friberg (2006)’dan modifiye edilerek kullanılmıştır.

Hastalıklar	Kaşıntı Dereceleri
<i>Felin Cowpox</i>	Vakadan vakaya değişkenlik gösterir
<i>FeLV</i> Dermatiti	Orta ila şiddetli
Dermatofitozis	Vakadan vakaya değişkenlik gösterir
<i>Malassezia</i>	Genellikle orta ila şiddetli
Stafilokokal Folikülit	Vakadan vakaya değişkenlik gösterir
Felin Multisistemik Granüloamatöz Mikobakteriyozis	
İnsan Piresi/Trombikülozis	Yoğun kaşıntı
<i>Notoedres</i>	Yoğun kaşıntı
<i>Otodectes</i>	Değişken, genellikle yoğun kaşıntı
Pedikulozis	Değişken, genellikle orta ila yüksek kaşıntı
Demodikozis	Değişken
Gıda Alerjisi	Değişken, genellikle yoğun
Atopi	Değişken, genellikle yoğun
Eozinofilik Kolajenolitik Granüloma	Hafif
Eozinofilik Plaklar	Oldukça kaşıntılı
Pemfigus Foliaceus	Değişken, hafif ve yoğun
Pemfigus Eritematozus	Değişken
Ksantoma	Değişken
Çene Aknesi	Değişken
Metamizol ilaç reaksiyonu	Yoğun
İran Kedilerinde İdiopatik Fasiyal Dermatit	Başlangıçta yoktur, sonra progresif orta/yoğun
Ürtikeria Pigmentosa	Değişken ^b

Kısaltmalar: FeLV (Felin Lösemi Virus)

a: Kaşıntı, kedilerin doğalarından kaynaklı olarak normal yalama davranışından dolayı değerlendirilmesi zor olabilen bir durumdur.

b: Çeşitli derecelerde kaşıntı olabilir veya olmayabilir.

2.2. Klinik Bulgular

Hipersensitivite dermatitli kedilerin genelinde ařađdaki bulgulardan bir veya daha fazlası birlikte bulunabilir: Bunlar; bař ve boyunda ekskoriasyon ve kařıntı, miliyer dermatit, self-travmaya bađlı simetrik alopesi ve eozinofilik dermatittir. Yeni yayınlanan bir alıřmada, PEHD'li kedilerin %46'sında, yukarıda bahsedilen bulgulardan en az 2 tanesi vardır (Hobi ve ark, 2011). Bununla birlikte plazma hücreli pododermatit dahil olmak üzere pododermatit, seboreik reaksiyonlar, ekfoliyatif dermatit (mural folikülit), fasial eritem, kařıntı, sinüs materyali ve seruminöz otit gibi atipik formları PEHD'li kedilerin %6'sında görölmektedir (Foster ve Roosje, 2006; Prelaud ve ark, 1999; Prost, 1993; Bryan ve Frank, 2010; Declercq, 2000; Saridomichelakis ve Koutinas, 2001). Hipersensitivite dermatitli kedilerde genellikle yoğun kařıntı vardır. Bir alıřmada, hasta sahipleri kařıntıyı, hastaların %80'inde 0-10 arasında deđiřen skala da 5 yada daha fazla olarak deđerlendirilmektedir (Hobi ve ark, 2011). Probleme yönelik yaklařımlar tanı için önemlidir; lezyonlar tablo 2 kullanılarak yeniden sınıflandırılmaktadır. Bu tablo yüz, bař ve kulaklarda ortaya ıkabilecek hastalıklarla ilgili güncel bilgileri özetlemektedir. Lezyonlar, belli bir süre geene kadar belirginleřmeyebilir. Primer lezyonlar sık sık gözden kaar.

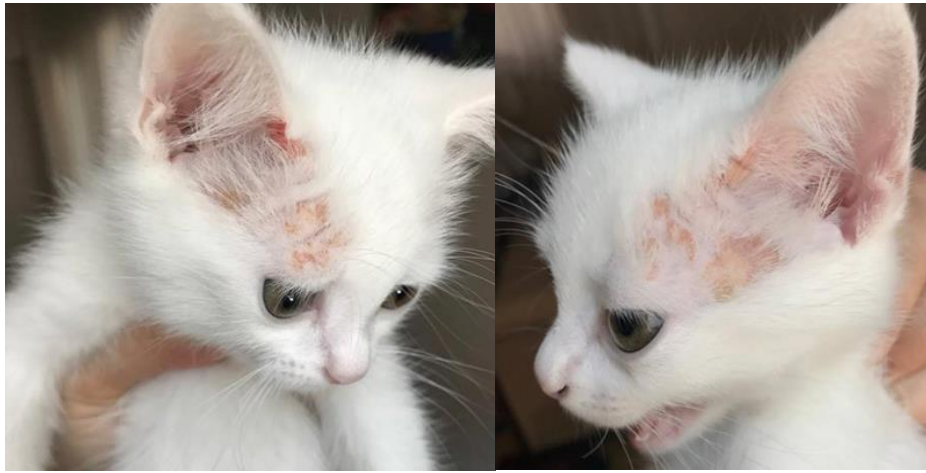Tablo 2. Fasiyal lezyonların problemlere göre karakterize edilmesi
Friberg (2006)'dan modifiye edilerek kullanılmıştır.

LEZYONLAR	NEDENLERİ
Oral ülserler ve/veya plaklar	<i>Calicivirus</i> , <i>Dermatophilus</i> , junksiyonel epidermoliz bullosa ^a , eritema multiforma ^a , <i>Papillomavirus</i>
Kabuklanma ve/veya pullanma	<i>FeLV</i> dermatiti, <i>Demodex gatoi</i> (eritem/kaşıntı ile birlikte), Lenfositik mural folikülit (altta yatan erozyonlar), <i>Notoedres cati</i> , <i>Sarcoptes scabiei</i> , Dermatofitozis ^a , Pedikülozis, Leishmaniazis ^a , solar keratozis/aktinik dermatit ^a , junksiyonel epidermoliz bullosa ^a
Kabuklanma ve/veya pullanmanın ardından alopesi	Pemfigus foliaceus, DLE, foliküler musinöz, Pemfigus eritematoz, SLE, MF ^a , Psödolenfoma ^a
Papüller	<i>Felin Poxvirus</i> , apokrin nevus ^a , Stafilokokal folikülit
Papüllerin kabuklara dönüşmesi	Trombikülozis/İnsan piresi, çene aknesi ^a , ürtikeria pigmentosa, <i>Felin Poxvirus</i>
Ülserleşmiş ve akıntılı papüller/nodüller	Kriptokokus, <i>Exophiala spinifera</i> , Psödolenfoma ^a , Histoplazmozis, Mikobakteri/Tüberkülozis, MF ^a
Plaklar	Felin kollejenolitik granülom, eozinofilik plaklar, Ksantoma ^a , solar keratozis/aktinik dermatit ^a , multisentrik skuamöz hücre karsinomu
Nodüller	Diğer mantarlar, metastatik kalsifikasyon, Algler (<i>Prototheca</i>), <i>Cuterebra</i> , yabancı cisim reaksiyonları, ülserleşmiş nodüller, felin multisistemik granülatöz mikobakteriyozis, Leishmaniazis, MF ^a , <i>Dirofilaria immitis</i> , bazal hücre tümörü (ayrıca alopesik), mast hücre tümörü, melanom, psödolenfoma ^a , skuamöz hücre karsinomu (daha sonra ülserleşebilir), fibropapilloma/felin sardoidi, Ksantoma ^a , Felin Lepra (ayrıca ülserleşmiş nodüller), apokrin nevus ^a
Apseler	Sporotrikozis, Aktinomikozis, <i>Yersinia pestis</i>
Ülserasyon ve erozyon	<i>Herpesvirus</i> (ayrıca kabuklanma), Felin indolent ülser, eritema multiforma ^a , sivrisinek ısırığı hipersensitivitesi (papul/plak, sonra ülser), MF ^a , Bengal kedilerinde görülen idiyomatik nazal küçülme (kabuklanma/pullanma, erozyon), İntertrigo, vaskülit (kabuklanma, daha sonra erozyonlar/ülserasyon)
Alopesi	Dermatofitozis ^a , preaurikural alopesi, felin multisistemik granülatöz mikobakteriozis ^a
Pigmentasyon bozukluğu	Leishmaniazis (hipopigmentasyon) ^a , MF(depigmentasyon) ^a , perioküler lökotrigi, lentigo simpleks
Folikülit/komedonlar	Çene aknesi, Dermatofitozis ^a
Kaşıntı	Gıda alerjisi, atopi, metamizol ilaç reaksiyonu
Eksudasyon	İran kedilerinin idiyomatik fasiyal dermatiti
Travma/ısırlık yarası	<i>Felin Poxvirus</i> (kemirgen ısırığı)

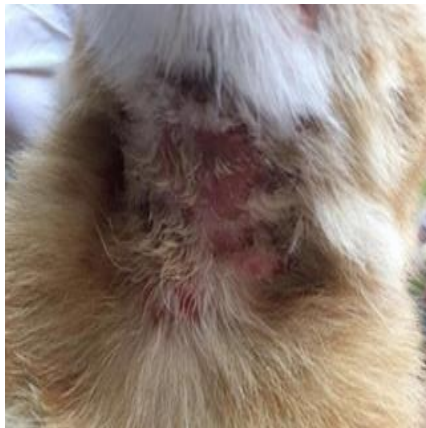Kısaltmalar: DLE (Diskoid Lupus Eritematozus), *FeLV* (*Felin Lösemi Virüsü*), MF (Mikoz Fungoides/Epiteliotropik Lenfoma), SLE (Sistemik Lupus Eritematozus). **a**; birden fazla problem kategorisine giren hastalıklar

Miliyer dermatit; yüz ve vücudun dorsal bölgesinde gelişen papulakrustöz dermatitistir. Bu lezyonlar genellikle çok küçüktür ve görülmesi zor olabilmektedir. Bu lezyon genellikle yüzdeki diğer lezyonlar ve/veya alopesi ile ilişkilidir.

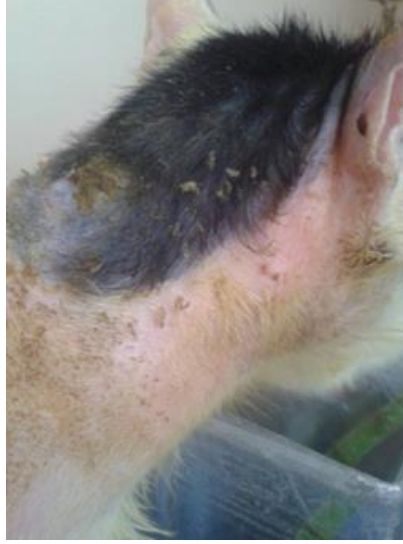Baş ve boyunda ekzoriyasyon ve kaşıntı (Resim 10); kedilerin yüzü (Resim 8) ve boynu (Resim 9) üzerinde sıklıkla self-travmaya bağlı lezyonlar, eritem ve alopesi (Resim 11), kabuklanma, miliyer dermatit ve/veya seboreik değişiklikler ile birlikte oluşan papüller ve eritematöz değişikliklerdir. İlişkili kaşıntı durumlarında self-travmaya bağlı olarak şekillenebilmekte ve aşırı derecede şiddetli olabilmektedir.



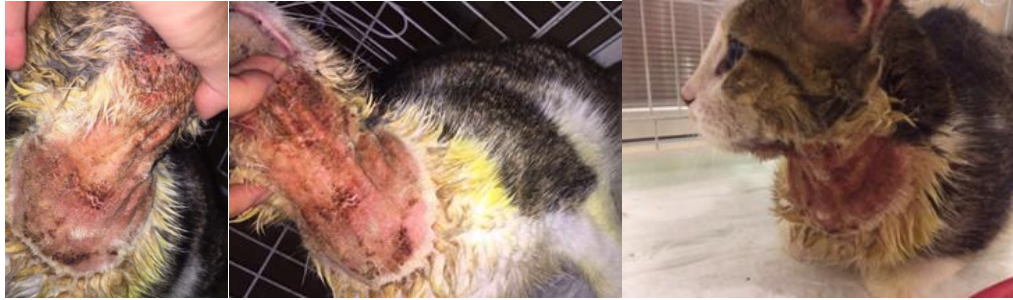Resim 8. Baş bölgesinde ekzoriyasyon. Adnan Menderes Üniversitesi Veteriner Fakültesi İç Hastalıkları Ana Bilim Dalı Arşivi



Resim 9. Boyun bölgesinde ekzoriyasyon. Adnan Menderes Üniversitesi Veteriner Fakültesi İç Hastalıkları Ana Bilim Dalı Arşivi

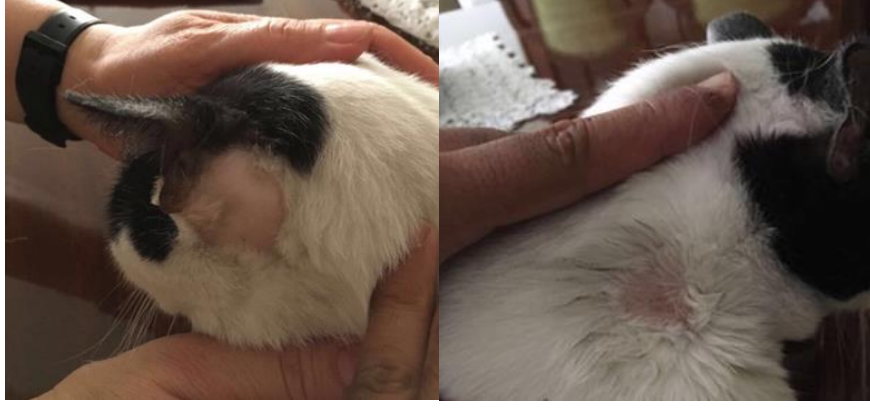

Resim 10. Boyun bölgesinde eskoriasyon, kepeklenme ve alopesi. Olguda pire allerjik dermatitis tanısı önceden konulmuş. Adnan Menderes Üniversitesi Veteriner Fakültesi İç Hastalıkları Ana Bilim Dalı Arşivi

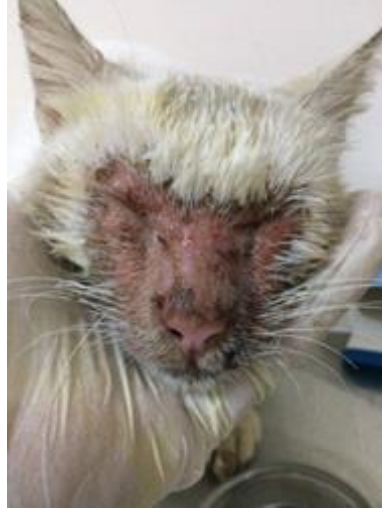

Resim 11. Baş ve boyun bölgesi dermatiti mevcut olguda yaygın kabuklanma, eritem ve alopesi mevcut. Anamnezde gıda değişikliği sonrası şekillendiği öğrenildi. Adnan Menderes Üniversitesi Veteriner Fakültesi İç Hastalıkları Ana Bilim Dalı Arşivi

Self-travmaya bağlı alopesi; Yüz ve gövdede gelişen papülokrustöz dermatiti işaret etmektedir. Lezyonlar tipik olarak çok küçüktür ve görülmesi zor olabilmektedir. Bu reaksiyon genellikle diğer yüz lezyonları ve/veya alopesi ile ilişkilidir (Resim 13). Genellikle yanaklar, karın (Resim 12) ve sırtta ortaya çıkan ve aşırı yalamadan kaynaklanan simetrik değişikliklerle karakterizedir. Lezyonların çevresinde bulunan kıllar kırıldığı için kolayca tanınmaktadır. Bazı hasta sahipleri alopesiyi aşırı yalama ile ilişkilendirmemekte ve kedi spontan alopesi şüphesinin araştırılması için muayene edilmektedir.



Resim 12. Self-travmaya baęlı alopesi. Adnan Menderes Üniversitesi Veteriner Fakóltesi İç Hastalıkları Ana Bilim Dalı Arşivi



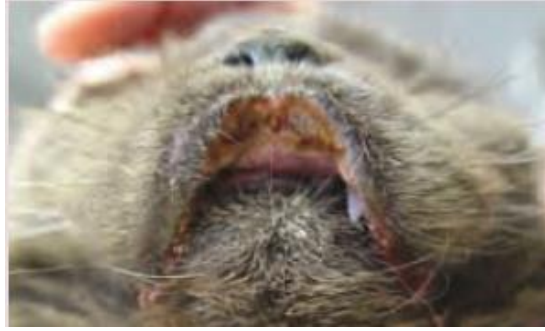Resim 13. Otoimmün dermatiti bulunan olguda fasiyel eritem ve kabuklanma. Sitolojik muayenede akantolitik keratinositler görüldü ve otoimmün tabiatta olabileceęi düşünöldü. Adnan Menderes Üniversitesi Veteriner Fakóltesi İç Hastalıkları Ana Bilim Dalı Arşivi

Eozinofilik Dermatit; Eozinofilik plaklar veya granömler ve/veya indolent ülserasyonlar.

İndolent ülser; Üst dudakta unilateral veya bilateral eroziv ülseratif lezyonlar (Resim 14). Lezyonlar çok şiddetli görünüyör olmasına rağmen büyük bir rahatsızlık vermemektedir.

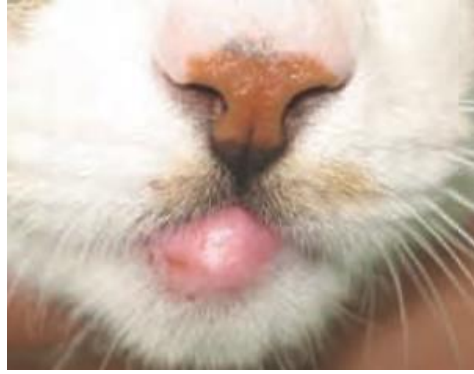Eozinofilik plaklar; Karın, kasık, medial ve kaudal kuyruk bölgesinde ve daha az sıklıkta baş ve boyun bölgesinde gelişen eritematöz, eksudatif ve yoğun kaşıntılı lezyonlar görülmektedir (Young ve Moriello, 2004).

Eozinofilik granülomlar; Çoğunlukla ağız boşluğunda, interdigital bölgelerde, çenede ('yağlı çene', Resim 15) ve ekstremitelerde linear granülomlar şeklinde ortaya çıkan nodüler, şişkin, sert ve linear lezyonlardır.



Resim 14. Üst dudakta ülseratif lezyonlar

Favrot (2013)'ten izin alınarak kullanılmıştır.



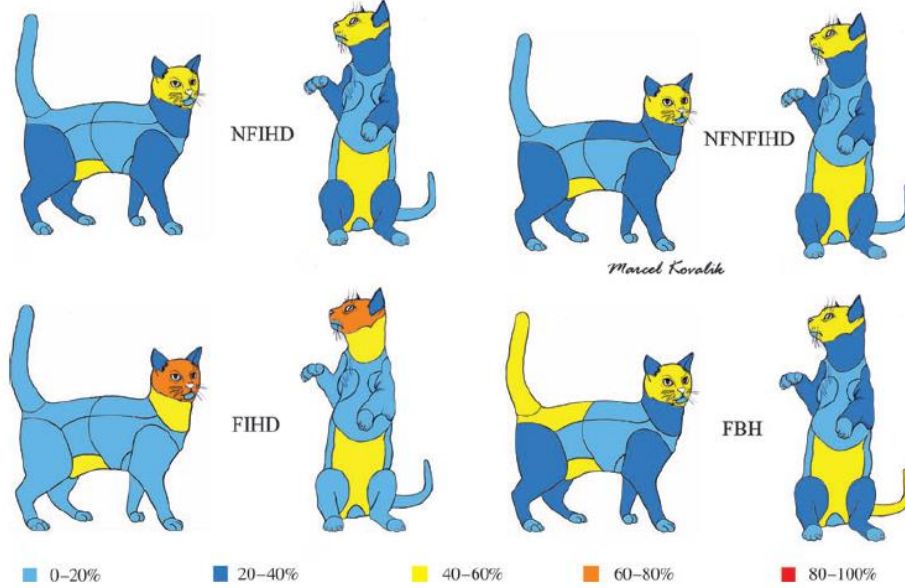
Resim 15. Çenede ('yağlı çene') eozinofilik granülomlar

Favrot (2013)'ten izin alınarak kullanılmıştır.

Resim 16'da hipersensitivite çeşitlerine göre lezyon dağılımı gösterilmektedir.

Dermatolojik Olmayan Bulgular; Nadiren olsa da HD'li kedilerde dermatolojik olmayan bulgular ortaya çıkabilmektedir. Bunlar; kusma, ishal, yumuşak dışkı veya dışkılama sayısında artış, otitis eksterna, konjunktivit ve solunum sistemi bulgularıdır. Yeni yapılan bir çalışmada, kedilerin %6'sında hapsirme ve/veya öksürük, %14'ünde yumuşak dışkı, diyare ve

kusma gibi sindirim sistemi bulguları, %7'sinde konjunktivit ve %16'sında otitis eksterna ve/veya media görülmektedir (Hobi ve ark, 2011). Hematolojide görülen eozinofili, spesifik olmayan fakat yararlı bir tanı kriteri olarak görülmektedir (O'Dair ve ark, 1996).



Resim 16. Kedi taslağı üzerinde hipersensitivite çeşitlerine göre lezyon dağılımı; PEHD, gıda bağımsız hipersensitivite dermatiti, KAGR, PHD Hobi ve ark (2011)'den izin alınarak kullanılmıştır.

Zürih Üniversitesi Dermatoloji Anabilim Dalı, PEHD tanısı için kriterler oluşturmaktadır (Favrot ve ark, 2012).

Kaşıntılı Kedilerde Kriterler;

- En az iki vücut bölgesi etkilenmelidir.
- Dört reaksiyondan en az bir tanesi bulunmalıdır. Bunlar; simetrik alopesi, miliyer dermatit, eozinofilik dermatit, baş ve boyun bölgesinde ekzoriyasyon/kaşıntı
- Simetrik alopesi görülmelidir.
- Dudaklarda herhangi bir lezyon olmalıdır.
- Çene veya boyun bölgesinde ekzoriyasyon veya ülserasyon olmalıdır.
- Sağrı bölgesinde lezyon bulunmamalıdır.
- Kuyruk ve sağrı bölgesinde simetrik olmayan alopesi bulunmamalıdır.
- Tümör veya nodül bulunmamalıdır.

5/8 kriter görüldüğü zaman Sensitivite = %75, Spesifite = %76

Pire Enfestasyonu Ekarte Edilen Kedilerde Kriterler;

- En az iki vücut bölgesi etkilenmelidir.
- Başlangıçta kaşıntı olmalıdır.
- Dominant reaksiyon olarak miliyer dermatit olmalıdır.
- Baş, yüz, dudaklar, kulaklar veya boyun bölgesinde eozinofilik dermatit veya simetrik alopesi veya ekskoriasyon/ülserasyon görülmelidir.
- Sağrı, kuyruk veya arka ekstremitelerde simetrik olmayan alopesi olmalıdır.
- Karın bölgesinde simetrik alopesi olmalıdır.
- Ön ekstremitelerde erozyon/ülserasyon olmamalıdır.
- Sternum veya aksilla bölgesinde lezyonlar olmamalıdır.
- Nodül veya tümörler olmamalıdır.
- Dört reaksiyondan en az bir tanesinin bulunmalıdır. Bunlar; simetrik alopesi, miliyer dermatit, eozinofilik dermatit, baş ve boyun bölgesinde ekskoriasyon/kaşıntı

6/10 kriter görüldüğü zaman Sensitivite = %90, Spesifite = %83

3. GEREÇ VE YÖNTEM

Araştırmada kullanılan hayvan materyalleri Aydın ili Adnan Menderes Üniversitesi, Veteriner Fakültesi Küçük Hayvan Kliniğine baş ve boyun bölgesinde dermatoz (alopeci, kabuklanma, kepeklenme, hiperpigmentasyon, komedon oluşumu ve/veya kaşıntı) anamnezi ile getirilen farklı yaşta, her iki cinsiyetten kedilerden oluşturuldu. Farklı etiyolojik nedenlere bağlı dermatozu bulunan kedilerde alerjen spesifik in vitro Ig E analizlerinin ölçülmesi ve hastalık aktivitesi ile olan ilişkilerinin belirlenmesi amaçlandı. Her grupta (n=12) olacak şekilde; I. grupta baş ve boyun bölgesi dermatitisi bulunan kediler, II. grupta ise sağlıklı kediler yer aldı (Tablo 3).

Tablo 3. Çalışma kapsamını teşkil eden gruplar

Çalışma kapsamını teşkil edecek gruplar (her grupta n=12)	
I. grupta	Baş ve boyun bölgesi dermatitisi bulunan kediler
II. grupta	Sağlıklı kediler

Olgularda ilişkin hastalıklara yönelik derin deri kazıntısı ya da asetat bant yöntemi uygulandı. Ayırıcı tanı ve ko-infeksiyonların ekarte edilmesi amacıyla asetat bant, Woods' lambası, trikoskopi, impresyon smear/temas frotisi, bakteriyolojik ve fungal kültür gibi diğer dermatolojik muayene yöntemlerine de başvuruldu, böylelikle yalnızca yukarıda bahis edilen etiyolojik etkenler yönünden mono-infekte olgular çalışma kapsamına alındı. Tüm gruplardaki kedilerde *vena cephalica antebrachii*'den antikoagulantsız serum tüplerine 0.2'şer ml kan örneği alınarak santrifüje tabi tutulduktan sonra in vitro yöntem ile 20 farklı alerjene spesifik IgE düzeyleri belirlendi.

3.1. Test Prensipleri

Serumda alerjen spesifik IgE'nin saptanması için yapılan bu yeni in vitro test, kedi-IgE yönlendirilmiş kaplanmış alerjenleri ve biyotinleşmiş monoklonal antikoları kullanan bir immunoassay prensibine dayanmaktadır.

Serum ile ilk inkubasyon aşamasında alerjen spesifik IgE moleküllerine karşılık gelen alerjenlere bağlanır. Bir yıkama işleminden sonra, biyotinleşmiş antikorlar bağlı IgE'yi algılar ve streptavidin-alkalin-fosfat konjugatları ile başka bir inkubasyon aşamasında reaksiyona girer. Yıkandıktan ve 5-bromo-4-kloro-3-indolil-1-fosfat/nitro mavi tetrazolyum (BKİF/NMT) ilave edildikten sonra enzimler renkli bir çökelti oluşturur. Çökeltinin miktarı, uygulanan serumdaki IgE konsantrasyonu ile doğru orantılıdır ve bu da her alerjenin az ya da çok renklendirilmesini sağlar.

3.2. Polycheck Test İçeriği

In vitro Polycheck alerji testi (Polycheck, Biocheck, Almanya; Türkiye distribütörü Atateknik/RDA grup) aşağıda bilinen/belirlenmiş antiijenlere yönelik IgE (kU/L) içermekte; *D. farinae*, *D. pteronyssinus*, *Malassezia*, *Lepidoglyphus*, *Aspergillus/ Penicillium*, *Alternaria/ Cladosporium*, Ragweed (Ambrosia), Kayın/Kızılağaç/Fındık poleni, Çınar/Söğüt/Kavak poleni, Parietaria (Wall pellitory), Çavdar poleni, 6 Ot karışımı, Isırgan out poleni, Beyaz kaz ayağı poleni, Sinirli ot poleni, Adi pelin poleni, Kuzu kulağı poleni, *Acarus siro*, *Tyrophagus*, Pire (*Ctenoceph.*).

3.3. Polycheck Alerji Testinin Uygulanışı

Test başlatılmadan hemen önce test kitlerini içeren paket bütünüyle oda sıcaklığına getirildi. Toz buffer'ı, test başlatılmadan yarım saat öncesinde 1 lt. demineralize suda çözüldü, analizler boyunca test alerjenlerinin bulunduğu kasetlerin kurumamasına dikkat edildi. İnkubasyon süreci oda sıcaklığında 24°C'de ve sabit hızla gerçekleştirildi. Kaset tutucusu (kaset Plate), sallayıcının (shaker) tam ortasına yerleştirildi.

3.3.1. Test Aşamaları:

i-) Gerekli miktarda (aynı anda çalışılacak kedi ya da köpek sayısına göre) alerjen kaseti poşetinden çıkarılarak, olgu isimleri ya da numaraları kasetin uzun eksenine işaretlendi.

- ii-) Yıkama solüsyonu kaset üzerine 250 µL miktarda yayıldıktan sonra kaset tersine döndürülerek absorban havlu kağıt üzerine vurmak suretiyle kurulandı.
- iii-) Mavi kapaklı başlangıç solüsyonundan 250 µL kasetteki hazneye ilave edilerek 1 dakika bekletildi, müteakip kaset tekrar ters çevirilerek absorban kağıt üzerine vurmak suretiyle kurutuldu.
- iv-) Hasta olguya (kedi/köpek) ait 200 µL serum (plazma tercih edilmeyecek) kasete yayıldı, ardından sallayıcı (shaker) üzerinde 1 saat inkübasyona bırakıldı. Sallayıcı üzerine konulan kaset tutucunun aynı yönde bırakılmasına özel ihtimam gösterildi.
- v-) Bir saatin ardından (zamana tam riayet edildi) kaset 1 ml Polycheck® yıkama solüsyonu ile 3 defa yıkandıktan sonra;
- kaset üzerine tekrar 250 µL yıkama solüsyonu eklenerek 5 dakika inkübe edildi. Ardından kaseti tekrar 1 ml yıkama solüsyonu ile 3 kez yıkandı,
 - kaset üzerine yeniden 250 µL yıkama solüsyonu yerleştirilerek 5 dakika inkübe edildi. Kaset tekrar 1 ml yıkama solüsyonu ile 3 kez yıkandıktan sonra ters çevirilerek, absorban kağıt üzerine vurmak suretiyle kurutuldu.
- vi-) Kaset üzerine kedi için kullanılan kırmızı kapaklı şişeden 250 µL IgE antikoru konuldu ve 90 dakika sallayıcı üzerinde inkübe edildi. Süre sonlanınca kaset yeniden 1 ml yıkama solüsyonu ile 3 defa yıkandı ve ters çevirilip absorban kağıt üzerine vurmak suretiyle kurutuldu.
- vii-) Kaset üzerine, beyaz kapaklı şişeden 250 µL streptavidin conjugate eklendi. Sallayıcı üzerinde tekrar 20 dakika inkübe edilip, süre sonunda kaset tekrar 1 ml yıkama solüsyonu ile 3 (üç) kez yıkandı ve sonra kaseti ters çevirilip absorban kağıt üzerine vurmak suretiyle kurutuldu.
- viii-) Süre sonunda kaset üzerine “siyah şişeden” 250 µL substrat solüsyonu eklendi. Kaset ışık görmeyecek şekilde özel tasarlanmış siyah kapak altında 20 dakika yeniden inkübe edildi. Kaset bir kez daha 1 ml yıkama solüsyonu ile 3 defa yıkandıktan sonra ters yönde çevirilerek absorban kağıt üzerine vurmak suretiyle kurutuldu.
- ix-) Son aşamada kurutma makinası vasıtasıyla kaseti kurutuldu. Kaset tarayıcı (Canon E154 scanner) yardımı ile okutularak önceden bilgisayara yüklenmiş Biocheck Software’de değerlendirildi ve pdf formatında sonuç raporu alındı.

3.4. Sonuların Yorumlanması

Yapılan test sonularına gre alerji derecelerinin seviye sınırları tablo 4'te belirtildi.

Tablo 4. IgE konsantrasyonuna gre alerji durumunun seviyesi

IgE konsantrasyonu	Seviye
<0.5	0
0.5-2.0	1
2.0-20.0	2
>20.0	3,4

Elde edilen parametrelerin hesaplanması ve karşılaştırılmasında uygun istatistiksel yntemler kullanıldı. Hasta sahipleri bilgi onam formu (aşığıda belirtildiği üzere) ile bilgilendirilerek alıřma kapsamına alınacak olgular gnlllk esasına dayalı olarak deęerlendirildi.

4. BULGULAR

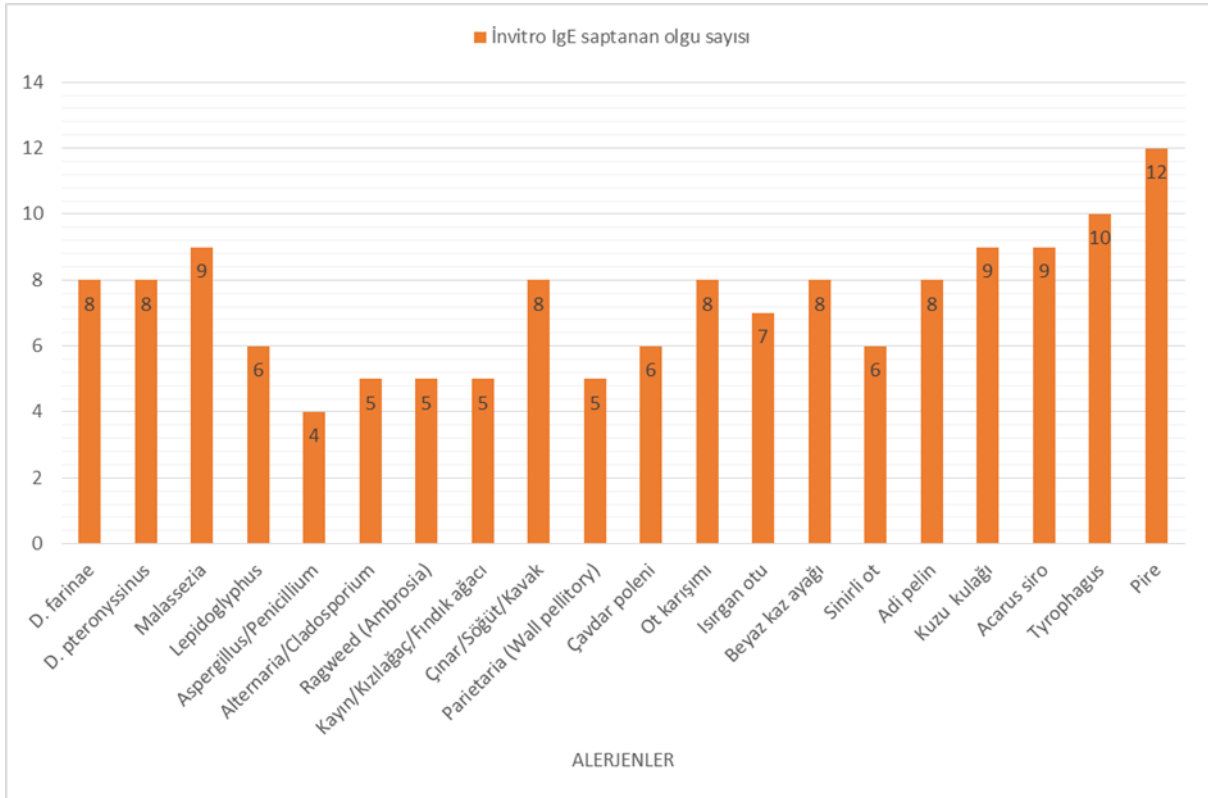
Alerjenlere ait in vitro Ig E seviyeleri ve deęişkenlerin istatistiksel analizi tablo 5'te sunuldu.

Tablo 5. In vitro alerjen tayinine yönelik IgE ve istatistiksel analiz sonuçları

Etken	Baş ve Boyun Bölgesi	Kontrol	P deęeri
	Dermatiti		
	Ortamala ± SE	Ortamala ± SE	
<i>D. farinae</i>	3,9983 ± 1,34734	0,3208 ± 0,12545	0,198
<i>D. pteronyssinus</i>	2,1835 ± 0,92515	0,2792 ± 0,12917	0,017
Malassezia	1,4042 ± 0,72667	0,1500 ± 0,00000	0,001
<i>Lepidoglyphus</i>	1,4567 ± 0,70278	0,1667 ± 0,00225	0,713
Aspergillus/Penicillium	1,4358 ± 0,80031	0,1500 ± 0,00000	0,178
Alternaria/Cladosporium	1,4250 ± 0,81402	0,1500 ± 0,00000	0,089
Ragweed (Ambrosia)	2,5383 ± 1,54643	0,1500 ± 0,00000	0,089
Kayın/Kızılaęaç/Fındık poleni	1,8800 ± 1,09647	0,1500 ± 0,00000	0,089
Çınar/Söğüt/Kavak poleni	1,3725 ± 0,72173	0,1500 ± 0,00000	0,001
Parietaria (Wall pellitory)	1,3333 ± 0,65584	0,1500 ± 0,00000	0,039
Çavdar poleni	0,9950 ± 0,53902	0,1917 ± 0,00562	0,843
Ot karışımı poleni	1,3983 ± 0,75701	0,1500 ± 0,00000	0,001
Isırgan otu poleni	3,0833 ± 1,78255	0,1500 ± 0,00000	0,005
Beyaz kaz ayaęı poleni	2,4867 ± 1,48755	0,1500 ± 0,00000	0,014
Sinirli ot poleni	4,5558 ± 2,60588	0,1167 ± 0,00449	0,000
Adi pelin poleni	8,0100 ± 6,58134	0,1500 ± 0,00000	0,001
Kuzu kulaęı poleni	4,9858 ± 3,63482	0,1500 ± 0,00000	0,000
<i>Acarus siro</i>	7,5575 ± 5,99327	0,1500 ± 0,00000	0,000
<i>Tyrophagus</i>	4,7575 ± 2,31849	0,1500 ± 0,00000	0,000
Pire	5,7942 ± 3,99602	0,2408 ± 0,08726	0,000

4.1. Alerjen Spesifik Analiz Sonuçları

In vitro test sonuçları baz alındığında *D. pteronyssinus* ($P = 0,0017$), *Malassezia* ($P < 0,001$), çınar/söğüt/kavak ($P < 0,001$), ot karışımı ($P < 0,001$), ısırgan otu ($P < 0,005$), beyaz kaz ayağı ($P = 0,014$), sinirli ot ($P < 0,000$), adi pelin ($P < 0,001$), kuzu kulağı ($P < 0,000$), *Acarus siro* ($P < 0,000$), *Tyrophagus* ($P < 0,000$), pire ($P < 0,000$) spesifik Ig E konsantrasyonları açısından baş ve boyun bölgesi dermatitli kediler ve sağlıklı kedilerin p değerleri arasında istatistiksel olarak belirgin farklılıklar tespit edilmiştir Yapılan testlerin sonuçlarına göre in vitro IgE saptanan olgu sayısı şekil 1’de sunulmuştur.



Şekil 1. PAT sonuçlarına göre in vitro IgE saptanan olgu sayısı

Çalışma kapsamına alınan kedilere yapılan tanı yöntemleri sonucunda olgulara göre sonuç alınan alerjenler tablo 6’da gösterilmektedir.

Tablo 6. Çalışma kapsamına dahil edilen kediler

	Eşkal	Tanı Yöntemleri	Orta ve Şiddetli Sonuç Veren Alerjenler
1 nolu olgu	2 yaşlı, Dişi, Melez	DK, AB, TM, PAT	<i>Df</i> , <i>Dp</i> , M, L, A/P, A/C, R, K/K/F, Ç/S/K, P, Çp, Ok, Io, Bka, So, Ap, T, P
2 nolu olgu	1.5 yaşlı, Erkek, İran	DK, AB, TM, PAT	<i>Df</i> , <i>Dp</i> , M, L, A/P, A/C, R, K/K/F, Ç/S/K, P, Çp, Ok, Io, Bka, So, Ap, T, P
3 nolu olgu	6 aylık, Dişi, Ankara	DK, AB, TM, PAT	
4 nolu olgu	3 yaşlı, Dişi, İngiliz Kısıatüylü	DK, AB, TM, PAT	<i>Df</i> , <i>Dp</i> , L, Kk, As, T
5 nolu olgu	5 yaşlı, Erkek, Melez	DK, AB, TM, PAT	As
6 nolu olgu	1 yaşlı, Erkek, Ankara	DK, AB, TM, PAT	
7 nolu olgu	5 aylık, Dişi, İran	DK, AB, TM, PAT	
8 nolu olgu	8 aylık, Erkek, İngiliz Kısıatüylü	DK, AB, TM, PAT	T, P
9 nolu olgu	9 aylık, Erkek, Melez	DK, AB, TM, PAT	
10 nolu olgu	6 yaşlı, Dişi, Siyam	DK, AB, TM, PAT	
11 nolu olgu	5 yaşlı, Erkek, Melez	DK, AB, TM, PAT	<i>Df</i>
12 nolu olgu	1 yaşlı, Dişi, Melez	DK, AB, TM, PAT	

Kısaltmalar: DK (Deri Kazıntısı), AB (Asetat Bant), TM (Trikoskobik Muayene), PAT (Policheck Alerji Testi), *Df* (*Dermatophagoides farinae*), *Dp* (*Dermatophagoides pteronyssinus*), M (Malassezia), L (*Lepidodoglyphus*), A/P (Aspergillus/Penicillium), A/C (Alternaria/Cladosporium), R (Ragweed), K/K/K (Kayın/Kızılağaç/Fındık poleni), Ç/S/K (Çınar/Söğüt/Kavak poleni), P (Parietaria), Çp (Çavdar poleni), Ok (Ot karışımı poleni), Io (Isırgan otu poleni), Bka (Beyaz kaz ayağı poleni), So (Sinirli ot poleni), Ap (Adi pelin poleni), Kk (Kuzu kulağı poleni), As (*Acarus siro*), T (*Tyrophagus*), P (Pire)

5. TARTIŞMA

Baş ve boyun bölgesi kaşıntıları genellikle HD'li kedilerde klinik bulgulardan biridir. Bu kedilerde bazen ortak terapi yöntemleri ile sağaltım sırasında kaşıntı kesilememektedir. Önceki bir çalışmada, baş ve boyun dermatitinin temel bulgusunun kaşıntı olduğu ve diğer sağaltımların başarısız olduğu kedilerde oclacitinibin oral yolla uygulanmasından sonra kaşıntı ve klinik bulguların azaldığı tespit edilmektedir. Bu çalışmada alerjen tespiti yapılan 12 kedinin 11'inde değişken derecelerde kaşıntı mevcuttu.

Kedilerde alerjen tespitine yönelik çalışmalardan birisinde alt solunum yolu hastalığı olan kedilerde deri testleri kullanılmış (Moriello ve ark, 2007) ev tozu akarları alerjenlerine (*D. farinae*, *D. pteronyssinus*) karşı pozitif reaksiyonun daha yaygın olduğu farkedilmektedir. Ot alerjenlerine %50 ve ağaç alerjenlerine %40 pozitif reaksiyon olduğu dikkat çekmektedir. Gözlemlere göre, kedilerde atopik reaksiyonların en yaygın nedeninin toz akarları (*D. farinae*, *D. pteronyssinus*, *A. siro*, *T. putrescentiae*) olduğu belirtilmektedir (Roosje ve ark, 2004; Schenkel ve ark, 2000). Bu çalışmada baş ve boyun bölgesi dermatiti bulunan kedilerin % 66,6'sında ev tozu akarlarına ilişkin alerjen tespit edildi. Bizim çalışmamızda baş ve boyun bölgesi dermatitli kedilerden 8'er tanesinde sırası ile *D. farinae* ve/veya *D. Pteronyssinus*'a karşı şiddetli Ig E cevabı ve alerji belirlendi. Bu olguların sahiplerine ev tozu akarlarının karşı anti-mite spray ile çevresel dezenfeksiyon, vakumlu süpürge ile kontaminasyonun önüne geçilmesi ve zerdeçal, çörek otu ile d vitamini içeren topikal preparatın (Dermacumin krem, VHM, Antalya) kullanılması önerildi. Sağaltım protokolü ve sonuçları çalışmamız kapsamına dahil edilmese de tüm olgularda klinik iyileşme 4-12 günler arasında kaydedildi.

Çalışmalar, kedilerde köpeklere nazaran daha fazla monovalan reaksiyon geliştiğini belirtmektedir. Aynı zamanda atopinin genellikle felin pire alerjenlerine karşı hipersensitivite ile pire alerjik dermatit eşzamanlı olarak ortaya çıktığını göstermektedir. Test yapılan bazı kedilerde pozitif reaksiyonun olmayışı, testlerde mevcut olan alerjenlerden farklı alerjenlere karşı reaksiyon gelişmesi ile ilişkili olabilir (Marcin ve ark, 2008). Bu çalışmada kontrol grubu (n=10) kedilerde herhangi bir alerjene karşı reaksiyon gelişmediği, baş ve boyun bölgesi dermatiti olan kedilerde ise en az 12'ser tane alerjene karşı reaksiyon şekillendiği görüldü.

Felin deri hipersensitivite bozuklukları ortak isim olarak kabul edilmektedir ve alerjen spesifik IgE'nin in vitro ölçümü için piyasada çok sayıda test bulunmaktadır. Ancak bu testlerin ne kadar yararlı/duyarlı olduğu hala net değildir. İlâveten tip I hipersensitivite ve tüm bu bozukluklarda IgE'nin patojenik rolü tam olarak belli değildir (Belova ve ark, 2012). Yine de bu çalışma kapsamına da alındığı üzere alerjen tespitine yönelik testler arasında in vitro IgE tayini öneme haizdir.

Toxacara canis ile deneysel olarak enfekte edilen kedilerde, gıda alerjen-spesifik IgE yanıtının geliştiği görülmektedir (Gilbert ve Halliwell, 2005). Bu muhtemelen bağırsak parazitleri varlığının, bilindiği üzere parazitik IgE formasyonunu uyarmakla kalmayıp aynı zamanda diğer alerjenlere spesifik IgE oluşumunu provoke ettiği anlamına gelebilir. *T. canis* ve *T. cati* ile enfestasyon ve oral yoldan alınan antijenlere karşı oluşan sensitizasyon arasındaki pozitif korelasyon önceden kanıtlanmaktadır (Gilbert ve Halliwell, 2005). Bulgular, bu korelasyonun endoparaziter enfestasyon ve çevresel alerjenlere karşı oluşan IgE gelişimi arasında da var olabileceğini göstermektedir (Belova ve ark, 2012). Bu çalışmada baş ve boyun bölgesi dermatiti olan kedilerin hiç birisinde fekal mikroskopik muayenede *Ascarid sp.* belirlenemedi.

Felin pire ısırığı hipersensitivite dermatitinde tip I hipersensitivite ve IgE formasyonunun merkez rolü oynadığına inanılmaktadır. Ayrıca klinik hastalık ile serumda pire spesifik IgE arasında oldukça iyi korelasyon olduğu gösterilmektedir (Bond ve ark, 2006). Bulgular, daha önceki çalışmaları doğrulamakta ve IgE testinin, kedilerde pire ısırığı hipersensitivite tanısı için güvenilir bir test olarak düşünülebileceğini göstermektedir. Bununla birlikte, ilginç bir şekilde pire varlığının, gıda ve çevresel alerjenler gibi bağlantısız alerjenlere karşı da Ig E oluşumuna neden olabileceğini göstermektedir. İlgili çalışmadaki bulgulara göre yaş, kedilerde alerjen spesifik IgE seviyelerini etkilemektedir. Kedinin yaşı büyükse, gıda ve çevresel alerjenlere daha pozitif reaksiyonlar gösterdiği ve daha yüksek IgE titreleri oluştuğu görülmektedir. Cinsiyet durumu göz önüne alındığı zaman dişi ve erkek kedilerin IgE düzeyleri arasında fark yoktur (Belova ve ark, 2012). Bizim çalışmamızda yaş gruplarına göre dağılım irdelendiğinde 6 aylık -6 yaşta kedilerde yüksek alerjen spesifik IgE seviyelerinin tespit edildi, istatistiksel analizlere dahil edilmese de yaş faktörünün önemli/belirgin ya da belirleyici unsur olmadığı dikkati çekti.

Yaşam şekli, yani iç/dış mekan durumu, alerjen spesifik IgE ekspresyonunu açıkça etkilemektedir. Dışarıda yaşayan kediler, gıda ve çevresel alerjenlere karşı daha pozitif reaksiyonlar ve daha yüksek alerjen spesifik IgE ekspresyonu göstermektedir. Muhtemelen, çok sayıda çevresel alerjen, endo-ektoparazitlere karşı sürmekte olan mücadeleyi

yansıtmaktadır. Kentsel ve kırsal bölgede yaşayan kediler arasında alerjen spesifik IgE ekspresyonu açısından istatistiksel bir fark yoktur (Belova ve ark, 2012). Bizim çalışmamızda 8/12 kedinin evde yaşadığı ve kontrol grubuna kıyasla alerjen spesifik IgE seviyeleri açısından belirgin bir farklılık olduğu dikkat çekti. Bu bulgular ışığında evde yaşamının alerjenlerle karşılaşma ya da temas açısından kısıtlayıcı faktör olduğunu düşündürmemektedir.

Alerjen spesifik IgE ekspresyonunu etkileyen bazı faktörler arasındaki korelasyon göz ardı edilmemelidir, bu korelasyon durumu dikkate alınmalıdır. Önceki bir çalışmada, klinik olarak pire enfestasyonsuz gıda bağımsız HD tanımlanan kedilerin yarısında çevresel alerjenlere karşı IgE testi negatif sonuç vermiştir ve bu gruba dahil olmayan çok sayıda kedide çevresel alerjenler pozitifdir. Son sözü edilen çalışmada pire enfestasyonsuz gıda bağımsız HD tanımlanan kedilerde yapılan testlerin negatif olduğu ve bu durumun bu kedilerde IgE testinin güvenilirliğini olumsuz yönde etkilediği belirtilmektedir (Belova ve ark, 2012). Çalışmamızda pire enfestasyonu belirlenmeyen kedilerde diğer alerjenlerin belirgin olarak öne çıktığı görüldü.

Beslenmeyi takiben kaşıntılı dermatit oluşan kedilerde mekanizma hakkında çok az şey bilinmektedir; ancak kedilerde gıda hipersensitivitesinin her zaman IgE üretimine neden olmadığı (Verlinden ve ark, 2006) ve reaksiyonun immunolojik olmadığı düşünülürse IgE testinin yapılmasının beklememek mantıklı görünmekle birlikte advers gıda reaksiyonlarının tanısında yararlıdır. Serum gıda spesifik IgE ve advers gıda reaksiyonu arasında zayıf korelasyon vardır (Guilford ve ark, 2001). Bu durum IgE testinin, kedilerde gıda hipersensitivitesinin tanısı için güvenilir olmadığını göstermektedir. Bunu destekler mahiyette gıda eliminasyon diyetinin 6-8 haftadan önce IgE seviyelerinde değişikliğe neden olmadığı tespit edilmiştir (Zimmer ve ark, 2008). Çalışmamızda yer alan kedilerden 6/12 'sinde diyetin düzenli götürüldükleri Veteriner Kliniklerinde 2-4 haftada bir değiştirildiği bilgisi alındığından gıda eliminasyon diyeti ya da gıda alerjisine yönelik değerlendirme zor olmuştur.

6. SONUÇ VE ÖNERİLER

Sonuç olarak, kaşıntı olan bir kedide pire alerjenlerinin rolünü değerlendirmek dışında, alerjen spesifik IgE'nin alerjik tanı muayenesinin bir parçası olabilir. IgE üretiminin yaş, pire kontrolü, yaşam şekli ve muhtemelen hala bilinmeyen farklı faktörler tarafından etkilendiği açıktır.

Alerjen spesifik seviyeleri yüksek ya da şiddetli çıkan kedilerde muhtemel çevresel/gıda/mikotik etmenler/gıdaya bulaşan depo akarları/pire alerjisi gibi bu çalışmada da kullanılan Polycehck alerji testleri ile muayenesi sonrası gerekli önlemlerin alınması [şiddetli reaksiyonlarda desensitizasyon/alerjen spesifik immunoterapi uygulamaları/depo akarlarına karşı Ig E belirlendi ise mamanın uzaklaştırılması ve değiştirilmesi ya da gıda eliminasyon diyetinin en az 6-8 hafta ile denenmesi/çevresel alerjenlere karşı vakumlama, anti-mite akar uygulanması, pire alerjik dermatitlerde uygun ektoparaziter sağaltım/etiyojik değerlendirme yapılmadığında fitoterapi (Dermacumin, Petimmun, Retino-a ya da benzeri başka doğal ürünlerle uzayan dönem sağaltım) ya da probiyoterapi (Tez danışmanının literatüre yerleştirdiği 'değişmeli takvim probiyotik sağaltımı) ve son olarak 'uygun koşullarda ve donörden alınarak verilecek fekal mikrobiyata trasnplantasyonunun'] fayda sağlayabileceği söylenebilir.

KAYNAKLAR

- Alhaidari Z, Olivry T, Spadafora A, Thomas RC, Perrin C, Meneguzzi G, Ortonne JP.** Junctional epidermolysis bullosa in two domestic shorthair kittens. *Veterinary Dermatology*, 2005 February, 16(1), 69–73.
- Appleyard GD.** Histologic and genotypic characterization of a novel *Mycobacterium* species found in three cats. *Journal of Clinical Microbiology*, 2002 July, 40(7), 2425–2430.
- Auxilia ST, Abramo F, Ficker C, McNabb S.** Juvenile idiopathic nasal crusting in three Bengal cats. *Veterinary Dermatology*, 2004, 15(1), 41-69 p52.
- Baer KE, Helton K.** Multicentric squamous cell carcinoma in situ resembling Bowen's disease in cats. *Veterinary Pathology*, 1993 November, 30(6), 535–542.
- Bagnasco GB, Properzi R, Porto R, Nardini V, Poli A, Abramo F.** Feline cutaneous neuroendocrine carcinoma (Merkel cell tumor): clinical and pathological findings. *Veterinary Dermatology*, 2003 April, 14(2), 111-115.
- Baker GJ, Breeze RG, Dawson CO.** Oral dermatophilosis in a cat: a case report. *Journal of Small Animal Practice*, 1972 November, 13(11), 649–653.
- Barnes JC, Stanley O, Craig TM.** Diffuse cutaneous leishmaniasis in a cat. *Journal of the American Veterinary Medical Association*, 1993 February 1, 202(3), 416-418.
- Belova S, Wilhelm S, Linek M, Beco L, Fontaine J, Bergvall K, Favrot C.** Factors affecting allergen-specific IgE serum levels in cats. *The Canadian Journal of Veterinary Research*, 2012 January, 76(1), 45-51
- Bennett M, Gaskell CJ, Baxby D, Gaskell RM, Kelly DF, Naidoot J.** Feline cowpox virus infection. *Journal of Small Animal Practice*, 1990, 31(4), 167-173.
- Bergvall K.** A novel ulcerative nasal dermatitis of Bengal cats. *Veterinary Dermatology*, 2004, 15(1), 20-40 p28.
- Berrocal A.** A case of autoimmune vasculitis affecting ears and nose in a cat with panleukopenia enteritis. *Veterinary Dermatology*, 2000 September, 11(1), 62.
- Bond R.** Pathogenesis (Flea Bite Allergy). In *Veterinary Allergy* Noli C, Foster A, Rosenkrantz W (Edt), 2014, 249–251.
- Bond R, Curtis CF, Ferguson EA, Mason I, Rest.** An idiopathic facial dermatitis of Persian cats. *Veterinary Dermatology*, 2001, 11(1), 35-41.

- Bonfante-Garrido R, Urdaneta I, Urdaneta R, Alvarado J.** Natural infection of cats with leishmania in Barquisimeto, Venezuela. *Transactions of the Royal Society of Tropical Medicine and Hygiene*, 1991 January-February, 85(1), 53.
- Bornstein S, Gidlund K, Karlstam E, Bergström K, Zakrisson G, Nikkila T, Bergvall K, Renström I, Mattsson JG.** Sarcoptic mange epidemic in a cat population. *Veterinary Dermatology*, 2004, 15(1), 34.
- Bostock DE, Coloe PJ, Castellani A.** Phaeohyphomycosis caused by *Exophiala jeanselmei* in a domestic cat. *Journal of Comparative Pathology*, 1982 July, 92(3), 479.
- Blunden AS, Smith KC.** A pathological study of a mycobacterial infection in a cat caused by a variant with cultural characteristics between *Mycobacterium tuberculosis* and *M. bovis*. *Veterinary Record*, London, 1996 January, 138(4), 87–88.
- Bryan J, Frank LA.** Food allergy in the cat: a diagnosis of elimination. *Journal of Feline Medicine and Surgery*, 2010 November, 12(11), 861-866.
- Buerger RG, Scott DW.** Cutaneous mast cell neoplasia in cats: 14 cases (1975–1985). *Journal of the American Veterinary Medical Association*, 1987 June, 190(11), 1440–1444.
- Bunge MM, Foil CS, Taylor HW, Glazze MB.** Relapsing polychondritis in a cat. *Journal of the American Animal Hospital Association*, 1992, 28, 203.
- Carlotti DN.** Feline atopy. In: Kirk, RW, Bonagura, JD (Edt). *Kirk's Current Veterinary Therapy XI, Small Animal Practice*, 1992, 509–512.
- Carlotti DN, Prost C.** L'atopie feline. *Point Vétérinaire*, 1988, 20, 777.
- Carlotti DN, Remy I, Prost C.** Food allergy in dogs and cats. A review and report of 43 cases. *Veterinary Dermatology*, 1990, 1(2), 55–62.
- Colombini S, Hodgins EC, Foil CS, Hosgood G, Foil LD.** Induction of feline flea allergy dermatitis and the incidence and histopathological characteristics of concurrent indolent lip ulcers. *Veterinary Dermatology*, 2001 June, 12(3), 155–161.
- Cornegliana L, Vercelli A.** Collagenolytic granuloma in three domestic shorthaired (DSH) cats following foreign body penetration. *Veterinary Dermatology*, 2000, 11(1), 30.
- Day DG, Couto CG, Weisbrode SE, Smeak D.** Basal cell carcinoma in two cats. *Journal of the American Animal Hospital Association*, 1994, 30(3), 265-269.
- Declercq J.** A case of diet-related lymphocytic mural folliculitis in a cat. *Veterinary Dermatology*, 2000, 11(1), 75–80.
- Dhein CR, Leathers CW, Padhye AA, Ajello L.** Phaeohyphomycosis caused by *Alternaria alternata* in a cat. *Journal of the American Veterinary Medical Association*, 1988 November, 193(9), 1101–1103.

- Diesel A, DeBoer DJ.** Serum allergen-specific immunoglobulin E in atopic and healthy cats: comparison of a rapid screening immunoassay and complete-panel analysis. *Veterinary Dermatology*, 2011 February, 22(1), 39–45.
- Dillberger JE, Homer B, Daubert D, Altman NH.** Protothecosis in two cats. *Journal of the American Veterinary Medical Association*, 1988 June 1, 192(11), 1557-1559.
- Diters RW, Walsh KM.** Feline basal cell tumors: a review of 124 cases. *Veterinary Pathology*, 1984 January, 21(1), 51–56.
- Favrot C.** Feline Non-Flea Induced Hypersensitivity Dermatitis; Clinical features, diagnosis and treatment. *Journal of Feline Medicine and Surgery*, 2013 September, 15(9), 778–784
- Favrot C, Steffan J, Seewald W, Hobi S, Linek M, Marignac G, Olivry T, Beco L, Nett C, Fontaine J, Rossje P, Bergvall K, Belova S, Koebrich S, Pin D, Kovalik M, Meury S, Wilhelm S.** Establishment of diagnostic criteria for feline non-flea-induced hypersensitivity dermatitis. *Veterinary Dermatology*, 2012 February, 23(1), 45–50.
- Fitzgerald KT, Flood AA.** Hymenoptera stings. *Clinical Techniques in Small Animal Practice*, 2006 November, 21(4), 194–204.
- Foil CS.** Dermatophytosis. In: Griffin CE, Kwochka KW, MacDonald JM (Edt). *Current veterinary dermatology: the science and art of therapy*, 1993, 22–33.
- Foil CS.** Facial, pedal, and other regional dermatoses. *Veterinary Clinics of North America: Small Animal Practice*, 1995 July, 25(4), 923–944.
- Fondati A, Grazia-Gallo M, Romano E, Fondevila D.** A case of feline Phaeohyphomycosis due to *Fonsecaea pedrosoi*. *Veterinary Dermatology*, 2001 October, 12(5), 297-301.
- Foster AP.** Diagnosing and treating feline atopy. *Veterinary Medicine*, 2002, 97, 226–240.
- Foster AP, Knowles TG, Moore AH, Cousins PD, Day MJ, Hall EJ.** Serum IgE and IgG responses to food antigens in normal and atopic dogs, and dogs with gastrointestinal disease. *Veterinary Immunology and Immunopathology*, 2003 May, 92(3-4), 113–124.
- Foster AP, O’Dair HA, DeBoer DJ.** Allergen-specific IgG antibodies in cats with allergic skin disease. *Research in Veterinary Science*, 1997 November-December, 63(3), 239–243.
- Foster AP, Roosje PJ.** Update on feline immunoglobulin E (IgE) and diagnostic recommendations for atopy. In: August JR (Edt). *Consultation in Feline Internal Medicine*, 4th edition, 2006, 229–238.
- Friberg C.** Feline facial dermatoses. *Veterinary Clinics of North America: Small Animal Practice*, 2006 January, 36(1), 115–140.
- Gerdes-Grogan S, Dayrell-Hurt B.** Feline cryptococcosis: a retrospective evaluation. *Journal of the American Animal Hospital Association*, 1997 March-April, 33(2), 118-122.

- Gilbert S, Affolter VK, Gross TL, Moore PF, Ihrke PJ.** Clinical, morphological and immunohistochemical characterization of cutaneous lymphocytosis in 23 cats. *Veterinary Dermatology*, 2004 February, 15(1), 3-12.
- Gilbert S, Halliwell RE.** Feline immunoglobulin E: induction of antigen-specific antibody in normal cats and levels in spontaneously allergic cats. *Veterinary Immunology and Immunopathology*, 1998 May 29, 63(3), 235–252.
- Gilbert S, Halliwell RE.** The effects of endoparasitism on the immune response to orally administered antigen in cats. *Veterinary Immunology and Immunopathology*, 2005 June 15, 106(1-2), 113–120.
- Goldschmidt M, Liu S, Shofer F.** Feline dermal melanoma: a retrospective study. In: Ihrke P, Mason I, White I (Edt). *Advances in Veterinary Dermatology*, 1992, 285.
- Greene CE.** Feline abscesses. In: Greene CE (Edt). *Infectious Diseases of the Dog and Cat*, 1998, 328–330.
- Greene CE, Chandler FW.** Trichosporonosis. In: Greene CE (Edt). *Infectious Diseases of the Dog and Cat*, 1998, 418–419.
- Greene CE, Miller DM, Blue JL.** Trichosporon infection in a cat. *Journal of the American Veterinary Medical Association*, 1985 November 1, 187(9),946–948.
- Gross TL, Clark EG, Hargis AM, Head LL, Hainesh DM.** Giant cell dermatosis in FeLV-positive cats. *Veterinary Dermatology*, 1993, 4(3), 117.
- Gross TL, Olivry T, Vitale C, Power HT.** Degenerative, mucinotic mural folliculitis in cats. *Veterinary Dermatology*, 2001 October, 12(5), 279-83.
- Halliwell RE.** Efficacy of hyposensitization in feline allergic diseases based upon results of in vitro testing for allergen-specific immunoglobulin E. *Journal of the American Animal Hospital Association*, 1997 May-June, 33(3), 282–288.
- Halliwell RE, Gilbert SM, Lian TM.** Induced and spontaneous IgE antibodies to *Dermatophagoides farinae* in dogs and cats: evidence of functional heterogeneity of IgE. *Veterinary Dermatology*, 1998, 9(3), 179–184.
- Hargis AM, Ginn PE, Mansell JEKL, Garber RL.** Ulcerative facial and nasal dermatitis and stomatitis in cats associated with feline herpesvirus 1. *Veterinary Dermatology*, 1999, 10(4), 267–274.
- Hill JR.** Nodular cutaneous dirofilariasis in a cat. *Veterinary Dermatology*, 2000, 11(1), 63.
- Hillier A, Griffin CE.** The ACVD task force on canine atopic dermatitis (X): Is there a relationship between canine atopic dermatitis and cutaneous adverse food reactions? *Veterinary Immunology and Immunopathology*, 2001 September, 81(3-4), 227–231.

- Hobi S, Linek M, Marignac G, Olivry T, Beco L, Nett C, Fontaine J, Roosje P, Bergvall K, Belova S, Koebrich S, Pin D, Kovalik M, Meury S, Wilhelm S, Favrot C.** Clinical characteristics and causes of pruritus in cats: A multicentre study on feline hypersensitivity-associated dermatoses. *Veterinary Dermatology*, 2011 October, 22(5), 406–413.
- Hodges RD, Legendre AM, Adams LG, Willard MD, Pitts RP, Monce K, Needels CC, Ward H.** Itraconazole for the treatment of histoplasmosis in cats. *Journal of Internal Medicine*, 1994 November-December, 8(6), 409–413.
- Jacobs GJ, Medleau L.** Cryptococcosis. In: Greene CE (Edt). *Infectious Diseases of the Dog and Cat*, 1998, 383.
- Jazic E, Coyner KS, Loeffler DG, Lewis TP.** An evaluation of the clinical, cytological, infectious, and histopathological features of feline acne. *Veterinary Dermatology*, 2006 April, 17(2), 134-140.
- Kalahar S.** Discoid lupus erythematosus in a cat. *Feline Practice*, 1991, 19, 7.
- Kennis RA.** Food allergies: Update of pathogenesis, diagnoses, and management. *Veterinary Clinics North America: Small Animal Practice*, 2006 January, 36(1), 175–184.
- Kettlewell P, McGinnis MR, Wilkinson GT.** Phaeohyphomycosis caused by *Exophiala spinifera* in two cats. *Journal of Medical and Veterinary Mycology*, 1989, 27(4), 257-264.
- Komori S, Nakamura S, Takahashi K, Tagawa M.** Use of lomustine to treat cutaneous nonepitheliotropic lymphoma in a cat. *Journal of the American Veterinary Medical Association*, 2005 January, 226(2), 237–239.
- Kontos V, Sotiraki S, Himonas C.** Two rare disorders in the cat: demodectic otitis externa and sarcoptic mange. *Feline Practice*, 1998 November, 26(6), 18-20.
- Kunkle G.** Adverse cutaneous reactions in cats given methimazole. *Dermatology Dialog*, 1993, Spring/Summer, 4.
- Lawrence WE.** Cat leprosy: infection by a bacillus resembling *Mycobacterium lepraemurium*. *Australian Veterinary Journal*, 1963, 39(10), 390–393.
- Lemarie SL.** Mycobacterial dermatitis. *Veterinary Clinics North America: Small Animal Practice*, 1999 November, 29(6), 1291-1301.
- Lewis DT, Kunkle GA.** Feline leprosy. In: Greene CE, editor. *Infectious Diseases of the Dog and Cat*, 1998, 321.
- Loft KE, Pedersen K.** The presence of pollen and house dust mite allergen-specific IgE in serum of 15 SPF cats and prevalence of house dust mite allergens (*Dermatophagoides pteronyssinus*1, *Dermatophagoides farinae*1, and mite group 2) in their microenvironment. Lihue, USA, *Veterinary Dermatology*, 2007 June, 18(3), 184.

- Loft KE, Rosser EJ.** Group 1 and 2 *Dermatophagoides* house dust mite allergens in the microenvironment of cats. *Veterinary Dermatology*, 2010 April, 21(2), 152–158.
- Macy DW.** Plague. In: Greene CE (Edt). *Infectious Diseases of the Dog and Cat*, 1998, 295–300.
- Marsella R, Olivry T.** Animal models of atopic dermatitis. *Clinics in Dermatology*, 2003, 21(2), 122–133.
- Marcin S, Dorota P, Piotr W.** Diagnostic approach to atopy in cats. *Bulletin of the Veterinary Institute in Pulawy*, 2008, 52, 477-480
- Mason KV.** Malassezia pachydermatis-associated dermatitis. In: August JR (Edt). *Consultations in Feline Internal Medicine* 3, 1997, 221–3.
- Mason KV, Day MJ.** A Pemphigus foliaceus-like eruption associated with the use of ampicillin in a cat. *Australian Veterinary Journal*, 1987 July, 64(7), 223-224.
- McCall CA, Stedman KE, Bevier DE, Kunkle GA, Foil CS, Foil LD.** Correlation of feline IgE, determined by Fc γ RI₁-based ELISA technology, and IDST to Ctenocephalides felis salivary antigens in a feline model of flea bite allergic dermatitis. *Compendium on Continuing Education for the Practising Veterinarians*, 1997, 19, 29–32.
- McEwan NA, McNeil PE, Kirkham D, Sullivan M.** Drug eruption in a cat resembling Pemphigus foliaceus. *Journal of Small Animal Practice*, 1987 August, 28(8), 713.
- Miller WH, Griffin CE, Campbell KL.** Hypersensitivity disorders. In *Muller and Kirk's Small Animal Dermatology*, 7th edition, 2013, 363–431.
- Moriello KA.** Feline atopy in three littermates. *Veterinary Dermatology*, 2001 June, 12(3), 177–181.
- Moriello KA, DeBoer DJ.** Feline dermatophytosis: recent advances and recommendations for therapy. *Veterinary Clinics North America: Small Animal Practice*, 1995 July, 25(4), 901–921.
- Moriello KA, McMurdy MA.** The prevalence of positive intradermal skin test reactions to flea extract in clinically normal cats. *Companion Animal Practice*, 1989, 19, 28–30.
- Moriello KA, Stepien RL, Henik RA, Wenzholz LJ.** Pilot study: Prevalence of positive aeroallergen reactions in 10 cats with small-airway disease without concurrent skin disease. *Veterinary Dermatology*, 2007 April, 18(2), 94–100.
- Morris DO.** Malassezia dermatitis and otitis. *Veterinary Clinics North America: Small Animal Practice*, 1999 November, 29(6), 1303–1310.

- Morris DO, Beale KM.** Feline demodicosis—a retrospective of 15 cases. *Proceedings of the Annual Meeting of the American Association of Veterinary Dermatology and American College of Veterinary Dermatology*, 1997, 13127.
- Mueller RS, Olivry T, Prélaud P.** Critically appraised topic on adverse food reactions of companion animals (2): Common food allergen sources in dogs and cats. *BMC Veterinary Research*, 2016 January, 12, 9.
- Noli C, Scarpella F.** Feline urticaria pigmentosa-like disease in two unrelated Devon Rex cats. *Proceedings of the Meeting of the American Association of Veterinary Dermatology and American College of Veterinary Dermatology*, 1999, 65.
- O’Dair HA, Markwell PJ, Maskell IE.** An open prospective investigation into aetiology in a group of cats with suspected allergic skin disease. *Veterinary Dermatology*, 1996 December, 7(4), 193–202.
- Olivry T, Mueller RS.** Critically appraised topic on adverse food reactions of companion animals (3): Prevalence of cutaneous adverse food reactions in dogs and cats. *BMC Veterinary Research*, 2017 February, 13(1), 51.
- Olivry T, Mueller RS, Prélaud P.** Critically appraised topic on adverse food reactions of companion animals (1): Duration of elimination diets. *BMC Veterinary Research*, 2015, 11, 225.
- Ordeix L, Galeotti F, Scarpella F, Dedola C, Bardagi M, Romano E, Fondati A.** *Malassezia spp.* overgrowth in allergic cats. *Veterinary Dermatology*, 2007 October, 18(5), 316–323.
- Patterson S.** Skin diseases of the cat. Oxford (UK), *Blackwell Science*, 2000, 231–238.
- Pedersen NC.** Systemic lupus erythematosus in the cat. *Feline Practice*, 1991, 19, 5.
- Power HT.** Newly recognized feline skin diseases. *Proceedings of the American Association of Veterinary Dermatology and American College of Veterinary Dermatology, Concurrent Session Notes*, 1998, 30.
- Prelaud P, Guaguere E, Freiche V, Drouard C, Laforge H.** The allergic cat. *Pratique Medicale et Chirurgicale de l’Animal de Compagnie*, 1999, 34, 437-447.
- Preziosi DE, Goldschmidt MH, Greek JS, Jeffers JG, Shanley KS, Drobotz K, Mauldin EA.** Feline Pemphigus foliaceus: a retrospective analysis of 57 cases. *Veterinary Dermatology*, 2003 December, 14(6), 313-321.
- Prost C.** Les dermatoses allergiques du chat. *Pratique Medicale et Chirurgicale de l’Animal de Compagnie*, 1993, 28, 151–153.

- Prost C.** Les dermatoses allergiques du chat. *Pratique Medicale et Chirurgicale de l'Animal de Compagnie*, 1993, 28, 151-164.
- Prost C.** Diagnosis of feline allergic diseases: a study of 90 cats. In: Von Tscharner C, Kwochka KW, Willemse T (Edt). *Advances in Veterinary Dermatology*, 1998, 516–517.
- Reinero CR.** Feline immunoglobulin E: historical perspective, diagnostics and clinical relevance. *Veterinary Immunology and Immunopathology*, 2009 November, 132(1), 13–20.
- Rest JR.** Floppy pinnae in Siamese cats. *Veterinary Record*, 1998 November 14, 143(20), 568.
- Roosje PJ, Thepen T, Rutten VPMG and Willemse T.** Feline atopic dermatitis. In: Thoday KL, Foil CS, Bond R (Edt). *Advances in Veterinary Dermatology*, Volume 4, Oxford, Blackwell Sciences, 2002, 178–187.
- Rosser EJ.** Food allergy in the cat: a prospective study of 13 cases. *Advances in Veterinary Dermatology*, 1993, 1(2), 33-39.
- Rosser EJ.** Sporotrichosis. In: Griffin CE (Edt). *Current Veterinary Dermatology: the science and art of therapy*, 1993, 49–53.
- Rosser EJ.** Food allergy in the cat: a prospective study of 13 cats. In: Ihrke PJ, Mason IS, White SD (Edt). *Advances In Veterinary Dermatology*, 1993, 33.
- Ruslander D, Kaser-Hotz B, Sardinias JC.** Cutaneous squamous cell carcinoma in cats. *Compendium on Continuing Education for the Practising Veterinarians*, 1997, 19(10), 1119
- Saridomichelakis MN, Koutinas AF.** A retrospective study of 10 spontaneous cases of feline atopic dermatitis. *European Journal of Companion Animal Practice*, 2001, 11, 177-183
- Schleifer SG, Willemse T.** Evaluation of skin test reactivity to environmental allergens in healthy cats and cats with atopic dermatitis. *American Journal of Veterinary Research*, 2003 June, 64(6), 773–778.
- Schick RO, Murphy GF, Goldschmidt MH.** Cutaneous lymphosarcoma and leukemia in a cat. *Journal of the American Veterinary Medical Association*, 1993 October 15, 203(8), 1155–1158.
- Scott DW.** Feline dermatology 1983–1985: the secret sits. *Journal of the American Animal Hospital Association*, 1987, 23, 255–274.
- Scott DW.** Lentigo simplex in orange cats. *Companion Animal Practice*, 1987, 1, 23–25.
- Scott DW.** Feline dermatology 1986–1988: looking to the 1990s through the eyes of many counselors. *Journal of the American Animal Hospital Association*, 1990, 26, 515.

- Scott DW, Walton DK, Slater MR, Smith CA.** Immune mediated dermatoses in domestic animals: ten years after. Part II. *Compendium on Continuing Education Small Animal Practice*, 1987, 9, 5 39.
- Scott CW, Miller WH.** Erythema multiforme in dogs and cats: literature review and case material from the Cornell University College of Veterinary Medicine (1988–96). *Veterinary Dermatology*, 1999 January, 10(4), 297–309.
- Scott DW, Miller WH, Griffin CE.** Feline atopy. Immunologic skin diseases. *Small Animal Dermatology*, 1995, 518–523.
- Scott DW, Miller WH, Griffin CE.** Bacterial skin diseases. *Muller and Kirk's Small Animal Dermatology*, 6th edition, 2001, 300.
- Scott DW, Miller WH, Griffin CE.** Skin immune system and allergic skin diseases. *Muller and Kirk's Small Animal Dermatology*, 6th edition, 2001, 543–666.
- Scott DW, Miller WH, Griffin CE.** Acquired alopecias. *Muller and Kirk's Small Animal Dermatology*, 6th edition, 2001, 900.
- Scott DW, Miller WH, Griffin CE.** Parasitic skin diseases. *Muller and Kirk's Small Animal Dermatology*, 6th edition, 2001, 451.
- Scott DW, Miller WH, Griffin CE.** Neoplastic and nonneoplastic tumors. *Muller and Kirk's Small Animal Dermatology*, 6th edition, 2001, 1333.
- Shibata K, Nagata M, Ito M, et al.** Apocrine nevus in a cat. *Veterinary Dermatology*, 2003, 14, 226.
- Simpanya MF, Baxter M.** Isolation of fungi from the pelage of cats and dogs using the hairbrush technique. *Mycopathologia*, 1996 February, 134(3), 129-133.
- Small animal dermatology*. 6th edition, 1105.
- Sosna CB, Medleau L.** The clinical signs and diagnosis of external parasite infestation. *Veterinary Medicine*, 1992, 564.
- Sundberg JP, Van Ranst M, Montali R, Homer BL, Miller WH, Rowland PH, Scott DW, England JJ, Dunstan RW, Mikaelian I, Jenson AB.** Feline papillomas and papillomaviruses. *Veterinary Pathology*, 2000 January, 37(1), 1–10.
- Taglinger K, Day MJ, Foster AP.** Characterization of inflammatory cell infiltration in feline allergic skin disease. *Journal of Comparative Pathology*, 2007 November, 137(4), 211–223.
- Taglinger K, Helps CR, Day MJ, Foster AP.** Measurement of serum immunoglobulin E (IgE) specific for house dust mite antigens in normal cats and cats with allergic skin disease. *Veterinary Immunology and Immunopathology*, 2005 May, 105(1-2), 85–93.

- Teifke JP, Kidney BA, Löhr CV, Yager JA.** Detection of apapillomavirus-DNA in mesenchymal tumour cells and not in the hyperplastic epithelium of feline sarcoids. *Veterinary Dermatology*, 2003 February, 14(1), 47-56.
- Trimmer AM, Griffin CE, Boord MJ, Rosenkrantz WS.** Rush allergen specific immunotherapy protocol in feline atopic dermatitis: A pilot study of four cats. *Veterinary Dermatology*, 2005 October, 16(5), 324–329.
- Vitale CB, Ihrke PJ, Olivry T, Stannard AA.** Case report feline urticaria pigmentosa in three related Sphinx cats. *Veterinary Dermatology*, 1996 December, 7, 227.
- Vitale CB, Ihrke PJ, Gross TL, Werner L.** Systemic lupus erythematosus in a cat: fulfillment of the American Rheumatism Association criteria with supportive skin histopathology. *Veterinary Dermatology*, 1997, 8(2), 133-138.
- Vogelnest LJ.** Cutaneous xanthomas with concurrent demodicosis and dermatophytosis in a cat. *Australian Veterinary Journal*, 2001, 79(7), 470–475.
- Young KM, Moriello KA.** Eosinophils and eosinophilic diseases. In: August JR (Edt). *Consultation in Feline Internal Medicine*, 2004.
- Wall R, Shearer D.** Veterinary ectoparasites. 2nd edition. *Blackwell Science*, 2001, 33–34.
- Walton GS.** Skin responses in the dog and cat to ingested allergens. *Veterinary Record*, 1967, 81, 709–713.
- Weaver M.** Floppy pinnae in Siamese cats. *Veterinary Record*, 1998, 143(25), 700.
- White SD, Sequoia D.** Food hypersensitivity in cats: 14 cases (1982–1987). *Journal of the American Veterinary Medical Association*, 1989 March, 194(5), 692–695.
- Willemse T, Koeman JP.** Discoid lupus erythematosus in cats. *Veterinary Dermatology*, 1989, 1, 19.
- Zimmer A, Bexley J, Halliwell RE, Mueller RS.** Food allergen-specific serum IgG and IgE before and after elimination diets in allergic dogs. *Veterinary Immunology and Immunopathology*, 2011 December, 144(3-4), 442-447

EKLER

Ek 1



T.C.
ADNAN MENDERES ÜNİVERSİTESİ
HAYVAN DENEYLERİ YEREL ETİK
KURULU
(ADÜ-HADYEK)



Aydın, 13.Haziran. 2017

Oturum : Hayvan Deneyleri Yerel Etik Kurulu 2017 Yılı VI. Oturum
Sayı : 64583101/2017/052
Proje Başlığı :Baş ve boyun bölgesi dermatiti bulunan kedilerde alerjen spesifik in vitro Ig E analizleri.
Proje Yürütücüsü : Kerem URAL
Proje Ekibi : Aycan EKİNCİ

Bu çalışmanın hiçbir bölümünde:

İnsan embriosu ve fitusu kullanılması
İnsan embriosu ve fitusu dokularının kullanılması
Diğer insan doku ve hücrelerinin kullanılması

Hayvan Çalışması İnsanlarda araştırma
İnsan olmayan primatların kullanılması
Transgenik hayvanların kullanılması
Hayvanlarda genetik modifikasyon öngörülmemiştir.

Bu çalışmanın yapılmasında etik açıdan bir sakınca bulunmamaktadır

Prof. Dr. M. Dinçer BİLGEÇİN
Başkan

Prof. Dr. Tuhan DOST
Başkan Yardımcısı

(Yünlük Zinli)
Prof. Dr. İşıl SÖNMEZ
Üye

Prof. Dr. Deniz ÇEBİBAY
Üye

Prof. Dr. Yücel KOCA
Üye

Doç. Dr. Evrim DERELİ FIDAN
Üye

Vet. Hek. Serdar AKTAŞ
Üye

Vet. Hek. Dr. Birgül ÜNAL
Üye

Yurdagül MERTİNBAS
Üye

Bu rapor, sadece Adnan Menderes Üniversitesi'nde yapılacak çalışmalar için geçerlidir

ÖZGEÇMİŞ

Soyadı, Adı : KARAMAN, Aycan
Uyruk : TC
Doğum Yeri ve Tarihi : KADIKÖY/12.12.1990
Telefon : 05416374082
E-mail : aycanekinci1@gmail.com
Yabancı Dil : İngilizce

EĞİTİM

Derece	Kurum	Mezuniyet Tarihi
Yüksek Lisans	Adnan Menderes Üniversitesi Sağlık Bilimleri Enstitüsü İç Hastalıkları ABD (Veteriner)	
Lisans	Ondokuz Mayıs Üniversitesi Veteriner Fakültesi	2016

BURSLAR VE ÖDÜLLER:

İŞ DENEYİMİ

Yıl	Yer/Kurum	Ünvan
2016-	Martı Veteriner Kliniği Marmaris	Veteriner Hekim

AKADEMİK YAYINLAR

1.MAKALELER

2. PROJELER

3.BİLDİRİLER

A) Uluslararası Kongrelerde Yapılan Bildiriler

B) Ulusal Kongrelerde Yapılan Bildiriler