

T.C.
AYDIN ADNAN MENDERES ÜNİVERSİTESİ
SAĞLIK BİLİMLERİ ENSTİTÜSÜ
İÇ HASTALIKLARI (VETERİNER) YÜKSEK LİSANS PROGRAMI
VİH-2018-0002

**SARKOPTİK UYUZLU KÖPEKLERDE SERUM 25 HİDROKSİ
VİTAMİN D₃ DÜZEYLERİNİN ARAŞTIRILMASI**

OĞUZ YENER
YÜKSEK LİSANS TEZİ

DANIŞMAN
Prof. Dr. Kerem URAL

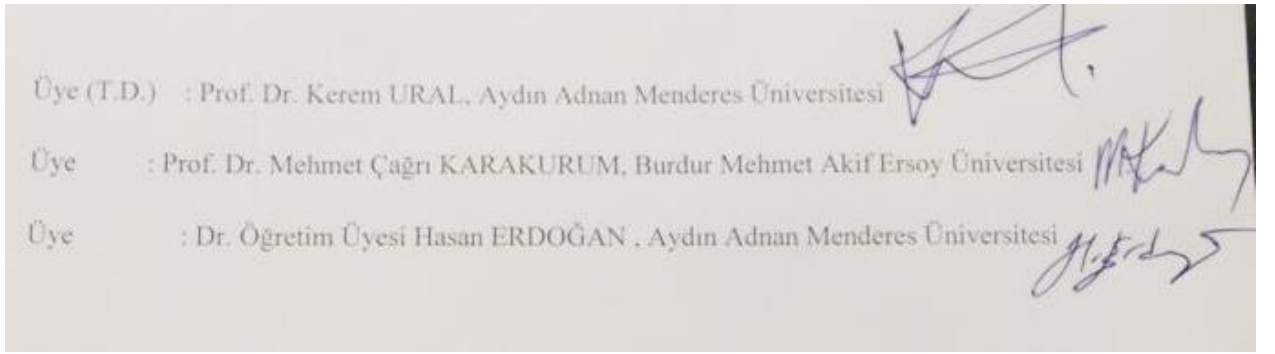
Bu tez Aydın Adnan Menderes Üniversitesi Bilimsel Araştırma Projeleri Birimi tarafından VTF-17058 proje numarası ile desteklenmiştir

AYDIN-2018

KABUL ONAY

T.C. Aydın Adnan Menderes Üniversitesi Sağlık Bilimleri Enstitüsü İç Hastalıkları (Veteriner) Anabilim Dalı Yüksek Lisans Programı çerçevesinde Oğuz YENER tarafından hazırlanan “Sarkoptik Uyuzlu Köpeklerde Serum 25 Hidroksi Vitamin D₃ Düzeylerinin Araştırılması” başlıklı tez, aşağıdaki jüri tarafından Yüksek Lisans Tezi olarak kabul edilmiştir.

Tez Savunma Tarihi: 28/08/2018



ONAY:

Bu tez Aydın Adnan Menderes Üniversitesi Lisansüstü Eğitim-Öğretim ve Sınav Yönetmeliğinin ilgili maddeleri uyarınca yukarıdaki jüri tarafından uygun görülmüş ve Sağlık Bilimleri Enstitüsününtarih vesayılı oturumunda alınanno’lu Yönetim Kurulu kararıyla kabul edilmiştir.

Prof. Dr. Ahmet CEYLAN
Enstitü Müdürü

TEŐEKKÜR

Yüksek lisans eğitimin süresince ve tezimi hazırlarken her daim ilgi, bilgi ve yardımları ile yanımda olan danışman hocam Prof. Dr. Kerem URAL ile hocalarım Prof. Dr. Serdar PAŐA ve Doç. Dr. Hasan ERDOĐAN'a, yüksek lisans eğitimim boyunca bilgisinden ve tecrübesinden yararlanmış olduğum Araştırma Görevlisi Songül ERDOĐAN başta olmak üzere diğer Araştırma Görevlisi arkadaşlarıma, üniversite hayatım boyunca desteklerini hiç esirgemeyen Ceren KAPLAN, Faruk AKAY, Hakkı Burak ŐAROĐLU'na, çalışmam boyunca yardımları ile yanımda olan Olcay DEMİR'e, bu tempolu süreçte her zaman destek olan Kadir Erman ÖNCEL'e ve bu günlere gelmemde sonsuz emekleri olan aileme ve her zaman destek olan arkadaşlarıma teşekkür ederim.

İÇİNDEKİLER

KABUL ONAY	i
TEŞEKKÜR	ii
İÇİNDEKİLER.....	iii
SİMGELER VE KISALTMALAR DİZİNİ	v
ŞEKİLLER DİZİNİ	vi
TABLolar DİZİNİ.....	vii
ÖZET	viii
ABSTRACT	ix
1. GİRİŞ.....	1
2. GENEL BİLGİLER.....	2
2.1. D Vitamini (Hormonu) Metabolizması	2
2.2. Vitamin D Aktivitesi	7
2.3. D Vitamini ve Mikrobiyata/Probiyotikler	9
2.4. Hayvanlarda D Vitamini.....	10
2.4.1. Hayvanlarda D Vitamini Eksikliği ve Nedenleri.....	12
2.4.2. D Vitamini Kaynakları	14
2.4.3. Hayvanlarda D Vitamini İntoksikasyonu	15
2.5. D Vitamini ve Deri	16
2.6. Sarkoptik Uyuz.....	18
3. GEREÇ VE YÖNTEM.....	21
3.1. Prensip	21
3.2. İçerik	22
3.3. Muayene Metodu	22
3.4. Çalışma Materyali ve Gruplar	23
3.5. Metodolojik Analizler	24
3.6. Teşhiste Kullanılan Malzemeler.....	24
3.7. İstatiksel Analiz	25
4. BULGULAR	26

4.1. Demografik Bulgular.....	26
4.2. Parazitolojik Bulgular.....	27
5. TARTIŞMA.....	28
6. SONUÇ VE ÖNERİLER	31
KAYNAKLAR.....	32
EKLER	38
ÖZGEÇMİŞ.....	39

SİMGELER VE KISALTMALAR DİZİNİ

7 DHCC	:	7-Dehidrokolesterol
ProVD₃	:	Pro vitamin D ₃
Pre VD₃	:	Pre vitamin D ₃
nm	:	Nanometre
UV	:	Ultraviyole
VD	:	Vitamin D
25OHD₃	:	25 hidoksivitamin D ₃
1,25(OH)2D₃	:	1,25-dihidroksikolekalsiferol
FGF-23	:	Fibroblast büyüme faktörü-23
Ca	:	Kalsiyum
PTH	:	Parathormon
Mg	:	Magnezyum
gr	:	Gram
mL	:	Mililitre
cm²	:	Santimetre kare
pmol	:	Pikomol
mg	:	Miligram
Th	:	T hücre
IL	:	İnterlöykin

ŞEKİLLER DİZİNİ

Şekil 1. D Vitamininin deriden sentezi	4
Şekil 2. FGF 23 ve vitamin D sentezi	5
Şekil 3. D vitamini sentezinin metabolizması.....	6
Şekil 4. Konjesif kalp yetmezliği olan 50 yaş altı, 50 yaş üstü ve sağlıklı insanlardaki serum 25(OH)D ₃ ve kalsitriol düzeylerinin karşılaştırılması.....	6
Şekil 5. Hayvan ve insanlardaki D vitamini mekanizması.....	10
Şekil 6. Çeşitli ticarî mamalarla beslenen köpeklerin D vitamini düzeyleri.....	11
Şekil 7. Verilen gıda takviyelerine göre köpeklerde serum D vitamini düzeyleri	11
Şekil 8. Köpeklerde raşitizm ve radyografik görüntüsü.....	13
Şekil 9. Morina balığı.....	15
Şekil 10. Derinin katmanları	17
Şekil 11. Köpek ve insan derisinin farkları	17
Şekil 12. Akarın ön bacaklarında çekmenlerin bağlı olduğu saplar uzun ve eklemsizdir (ok)	19
Şekil 13. 25(OH)D ₃ analizi için kullanılan Savant marka flöresan immunoassey cihaz ve 25-OH-D (Florasan immuno kromatografi, Beijing Savant Biotechnology Co., Ltd.) test kiti	23
Şekil 14. Sağlıklı ve sarkoptik uyuzlu köpeklerde Vitamin D düzeyinin dağılım grafiği	27

TABLULAR DİZİNİ

Tablo 1. Böbrek dışı dokularda 1 alfa hidroksilaz enzimi	4
Tablo 2. D vitamininin insan ve kedi/köpekteki referans değerleri.....	10
Tablo 3. UVB ışınlarının ($2,16 \text{ J/cm}^2$) deri örneklerine uygulanmasından önce (-) ve sonra (+) pmol/nmol kolesterol olarak 7-dehidrokolesterol (-DHC) ve Vitamin D (VitD) konsantrasyonları. Deri ağırlıkları (Sw) mg/cm^2 'dir	12
Tablo 4. Hayvanlarda D vitamini eksikliği nedenleri	13
Tablo 5. Gıdalardaki D vitamini düzeyleri	14
Tablo 6. D vitamini fazlalığı sonucunda oluşabilecek sorunların sistemlere göre sınıflandırılması	16
Tablo 7. $25(\text{OH})\text{D}_3$ seviyelerinin belirlenmesine yönelik analiz yöntemi	22
Tablo 8. Çalışma kapsamını teşkil eden gruplar	23
Tablo 9. Çalışmada kullanılan analiz yöntemleri ve ilişkin hastalıklara yönelik değerlendirmeler	24
Tablo 10. Tez kapsamına alınan olgulara ait demografik bilgiler	26
Tablo 11. Sarkoptik uyuzu olan köpekler ve sağlıklı köpeklerde $25(\text{OH})\text{D}_3$ seviyelerine ait ortalama \pm standart sapma değerleri (ng/ml cinsinden).....	27

ÖZET

SARKOPTİK UYUZLU KÖPEKLERDE SERUM 25 HİDROKSİ VİTAMİN D₃ DÜZEYLERİNİN ARAŞTIRILMASI

Yener O. Aydın Adnan Menderes Üniversitesi Sağlık Bilimleri Enstitüsü İç Hastalıkları (Veteriner) Anabilim Dalı Yüksek Lisans Tezi, Aydın, 2018.

Günümüzde bir vitaminden çok, pre-hormon olduğu belirlenmiş olan D vitamininin sarkoptik uyuzlu köpeklerdeki etkisi ile ilgili bilgilerin oldukça sınırlı olduğu görülmektedir. Bu çalışmada, farklı özellikteki sarkoptik uyuzlu köpeklerde 25 hidroksi vitamin D₃ düzeylerinin ölçülmesi ve böylelikle hastalık aktivitesi ile olan ilişkisinin belirlenmesi amaçlandı. Bu bağlamda araştırmanın kapsamında, “I. Sarkoptik Uyuzlu Köpekler” ve “II. Hiçbir Hastalık Belirlenemeyen Sağlıklı Köpekler” olmak üzere iki grup ele alındı.

Araştırmaya dâhil edilen köpeklerin her birinin *Vena cephalica antibrachii*'sinden antikoagülsüz serum tüplerine 2 ml kan örneği alınarak santrifüje tabi tutulmuş, ardından radyoimmünoassay yöntemi ile bu örneklerdeki 25 hidroksi vitamin D₃ düzeyleri belirlendi. Elde edilen parametrelerin hesaplanması ve karşılaştırılmasında uygun istatistiksel yöntemlerin kullanıldığı bu çalışmada, sarkoptik uyuzlu olan köpekler ve sağlıklı köpeklerde 25(OH) D₃ seviyelerine ait ortalama \pm standart sapma değerleri sırası ile $30,72 \pm 3,52$ ve $79,93 \pm 5,76$ ng/ml olarak saptandı.

Araştırmamızda elde edilen sonuçlara göre sarkoptik uyuzlu enfekte köpeklerdeki D vitamini seviyelerinin ölçülmesinin ve gerekli takviyelerin sağaltıma eşlik ettirilmesinin fayda sağlayacağı söylenebilir.

Anahtar Kelimeler: D vitamini, 25 Hidroksi vitamin D₃, sarkoptik uyuz, köpek.

ABSTRACT

RESEARCH ON SERUM 25-HYDROXYVITAMIN D₃ LEVELS IN DOGS WITH SARCOPTIC SCABIES

Yener O. Aydın Adnan Menderes University Institute of Medical Sciences Department of Internal Medicine (Veterinary) Master Thesis, Aydın, 2018.

Current studies refer to the importance of Vitamin D, which is also known as a prohormone, can be related to numerous diseases. The literature reviews show that there are few researches about the effects of vitamin D to dogs with sarcoptic scabies. In this context, the study aims to quantitate the levels of 25-hydroxyvitamin D₃ in dogs with sarcoptic scabies and determine its correlation with disease activity. The study contains two research groups; “I. Dogs with Sarcoptic Scabies” and “II. Healthy Dogs”.

The blood samples, which contains both groups, taken from the *Vena cephalica antebrachii* to test tubes without anticoagulant at doses of 2 ml and centrifuged. 25-hydroxyvitamin D₃ levels in the centrifuged blood samples are determined by radioimmunoassay method. In this study, where suitable statistical methods are used to calculate and compare the obtained parameters, the mean \pm standard deviation values for 25 (OH) D₃ levels in dogs with sarcoptic scabies was measured as $30,72 \pm 3,52$ and in healthy dogs $79,93 \pm 5,76$ ng/ml.

In conclusion, the study suggests that the measurement of vitamin D levels in dogs with sarcoptic scabies and the necessary supplement of vitamin are beneficial to treatment.

Key Words: Vitamin D, 25-Hydroxyvitamin D₃, sarcoptic scabies, canine.

1. GİRİŞ

Güneş ışığına maruz kalan insan ve bazı hayvan türlerinin derilerinde üretilen ve yağda çözülebilen bir yapısı olan D vitamini, vücutta farklı metabolik değişimler geçirerek kalsiyum ve fosfat metabolizmasında önemli bir rol oynayan, “kalsitriol” olarak adlandırılan bir hormona dönüşmektedir.

Bir vitaminden daha çok pre-hormon olduğu bilinen D vitamininin pek çok farklı sağlık ve hastalık durumu ile ilişkilendirildiği bilinmektedir. Bu nedenle D vitamininin metabolizması, fonksiyonları ve eksikliğine neden olan tüm koşullar günümüzde pek çok araştırmanın konusunu oluşturmaktadır. Güncel çalışmalar güneş ışığından yeterince faydalanamamak, absorpsiyon problemleri veya diyet ile alınan D vitamininin yetersiz olduğu durumlarda birçok insan ve hayvanda gözlemlenen D vitamini eksikliğinin; kardiyovasküler hastalıklar, kronik kas ve iskelet ağrıları, raşitizm, osteoporoz, obezite, Tip I ve Tip II Diyabetes Mellitus (DM), mikroalbuminüri, çeşitli kanser türleri ve otoimmün hastalıklar gibi birçok sağlık problemi üzerindeki etkilerini konu edinmektedir. Hastalık riskleri ile ilgili yapılmış olan bu çalışma ve denemelerin sonuçları ile temel sağlık verileri, D vitamini eksikliğinin önemli bir hastalık belirteci olduğunu vurgulamaktadır (Autier ve ark., 2014).

Hem tıp hem de veteriner hekimliği alanlarında replasman tedavisinin önemini gösteren D vitamini eksikliğine bağlı kronik hastalıklardaki risk artışı bu çalışmanın temelini oluşturmaktadır.

Sonuç olarak, vitamin D replasmanının faydalı olmasının yanı sıra, toksisitesine de az rastlanmaktadır. Vitamin D tedavisi kolay, aynı zamanda güvenli ve ucuzdur. İnsanlar ve hayvanlar üzerinde D vitamini düzeyleri üzerinde daha çok durulmalıdır. Günümüzde Vitamin D artık birçok tedavi prosedüründe de yer alması gereken bir vitamin haline gelmektedir. Çalışmamızda inflamatorik ve kozmetik anlamda deri bütünlüğünü bozarak bulaşıcı (kontagioz) hastalığa yol açan sarkoptik uyuz etmenine ait hastalık aktivitesiyle D vitamini arasında ilişkinin irdelenmesi amaçlanmaktadır.

2. GENEL BİLGİLER

Sekosteroid yapıda olan ve yağda eriyen bir hormon olan D vitamininin; fosfat ve kalsiyumun bağırsaklardan emilimini arttırmasının yanı sıra osteoidin olgunlaşmasını ve mineralizasyonunu uyararak kemik yapımında da görevli olduğu bilinmektedir. D vitamininin bilinen 5 formu bulunmaktadır; D₁ (lumisterollü ergokalsiferol), D₂ (ergosteroolü ergokalsiferol), D₃ (kolekalsiferol), D₄ (22 dihidrokalsiferol) ve D₅ (sitokalsiferol). Bunlardan D₂ ve D₃ vitaminlerinin 1930'lu yıllarda bulunduğu belirtilmektedir (Göksoy, 2000).

Bir ön hormon olan D vitamininin, besinlerle alınan ergokalsiferol (vitamin D₂) ve deride sentezlenen kolekalsiferol (vitamin D₃) olmak üzere iki kaynaktan oluştuğu bilinmektedir (Yavuz ve ark., 2014). Bir provitamin olan D₂ vitamini (Kalsiferol, Ergokalsiferol), bitkisel kaynaklı ergosterol besinler aracılığıyla alınarak ciltte toplanmakta ve UVB'nin etkisiyle derinin stratum basale, stratum spinosum tabakasında ergokalsiferole dönüşerek karaciğer ve böbreklerde hidroksilasyon reaksiyonuna girmektedir. Hayvansal besinler aracılığıyla alınan ve vücutta sentezlenen D₃ (Kolekalsiferol) vitamininin ise gerçek bir vitamin olmadığı, iki basamaklı bir biyoaktivasyonun ardından D vitamininin en etkili formu olan 1,25-dihidroksikolekalsiferol'a kalsitriol'e dönüştürüldüğü bilinmektedir (Sutton ve MacDonald, 2003; Gröber ve ark., 2013).

2.1. D Vitamini (Hormonu) Metabolizması

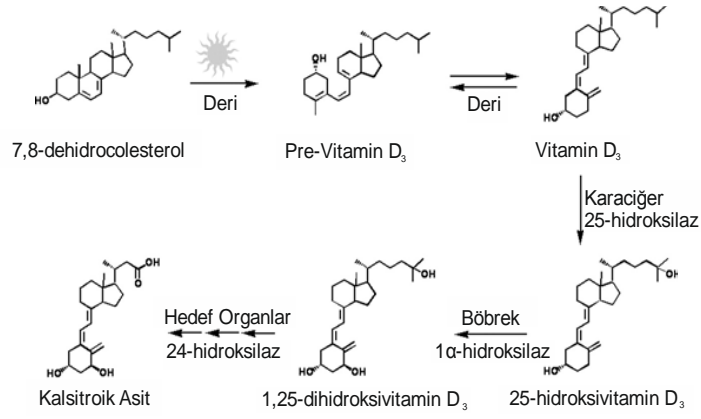
D vitamininin, genellikle bitkiler tarafından oluşturulan, ergokalsiferol olarak da bilinen D₂ ve UV ışınlarına maruz kalan insan derisinde oluşan, kolekalsiferol olarak da bilinen D₃ formları olduğu bilinmektedir (Holick ve ark., 2007). İnsanların diyet yoluyla da alabildikleri D vitamininin her iki formunun da vücutta kullanıldığı ancak D₃'ün, D₂ metabolitlerinden daha etkili olduğu belirtilmektedir (Trang ve ark., 1998). Ağırlıklı olarak yağ dokusunda depolanan ancak kas gibi diğer dokularda da bulunabilen D vitamini (Heaney ve ark., 2009), sindirim veya deride üretiminin ardından taşıyıcı proteinler, özellikle de vitamin D bağlayıcı protein ile karaciğere taşınmakta ve karaciğerde sitokrom P450 enzimleri (sitokrom P450 27A1) ile dönüştürme işlemine girerek 25-hidroksivitamin D (25 (OH) D) hâline gelmektedir.

Yarılanma ömrünün 10 gün – 3 hafta arasında değiştiği tahmin edilen 25 (OH) D, D vitamininin en kararlı metabolitlerinden biri olarak tanımlanmaktadır (Mawer ve ark., 1971; Vicchio ve ark., 1993). Diyetten elde edilen D vitamini ile derideki üretimi yansıtan dolaşımdaki 25 (OH) D konsantrasyonları genellikle D vitamini seviyesinin bir markeri olarak kabul edilmektedir (Holick, 1995). Bunun yanı sıra 25 (OH) D, D vitamini seviyesi ile hastalık arasındaki ilişkiler için de bir işaret işlevi görmektedir. Örneğin düşük konsantrasyonlarda 25 (OH) D'nin insanlarda kolorektal kanser riskinde artış ile ilişkili olduğu bilinmektedir (Feskanich ve ark., 2004).

Vitamin D diyet ile (VD₂-ergosterol) veya epidermiste bulunan provitamin D₃ (kolekalsiferol) 7 DHCC'nin fotosentezi sonucu oluşan ve yağda eriyen sekostereod prehormondur. Epidermiste bulunan ProVD₃ biyolojik olarak aktif halde değildir. Aktif olmayan ProVD₃ ultraviyole ışınlarının etkisiyle sonra inaktif olan PreVD₃'e fotolize edilir. Yaklaşık olarak 30 dakika süreyle 290-315 nm dalga boyundaki ultraviyole ışınlarına maruz kaldıktan sonra epidermisin stratum spinosum ve stratum bazalis katmanlarında non enzimatik şekilde fotolize işlemi gerçekleşir (Holick, 1994).

Non enzimatik yolla termal izomerizasyona uğrayan derideki PreVD₃; VD₃'e dönüşür (Holick, 2008). Bu reaksiyonun tamamlanması için ortalama olarak 2-3 güne ihtiyaç vardır, dönüşüm sonucunda sentezlenen VD₃ dolaşıma katılır. Derinin dermoepitelyal birleşme bölgesi çevre ısısından fazla etkilenmemekle birlikte ısı genelde sabit olduğu için PreVD₃'ün VD₃'e dönüşümü için gerekli termal izomerizasyon reaksiyonu çevre ısısı değişse bile bu bölgede sabit şekilde devam eder.

PreVD₃ termal enerji ve UVR'ye karşı hassasiyet gösterir. Güneş ışığına maruz kalan deride PreVD₃ termal olarak VD₃'e izomerize olur, eğer güneş ışığına maruz kalma durumu yoksa bir foton UVR absorbe ederek lumisterol ve takisterol isminde ki biyolojik olarak inaktif olan izomerlere dönüşür. Uzun süre güneş ışığı altında kalmak gibi solar radyasyona maruziyet durumlarında PreVD₃ miktarı sürekli artış göstermez ve hemen lumisterol ve takisterole dönüşüm gösterir. Uzun süreli güneş ışığına maruziyet durumunda foto-izomerizasyon ile fazla miktarda VD yapımının önüne geçilmektedir (Alkan, 2009).



Şekil 1. D Vitamininin deriden sentezi (Dusso ve ark., 2005).

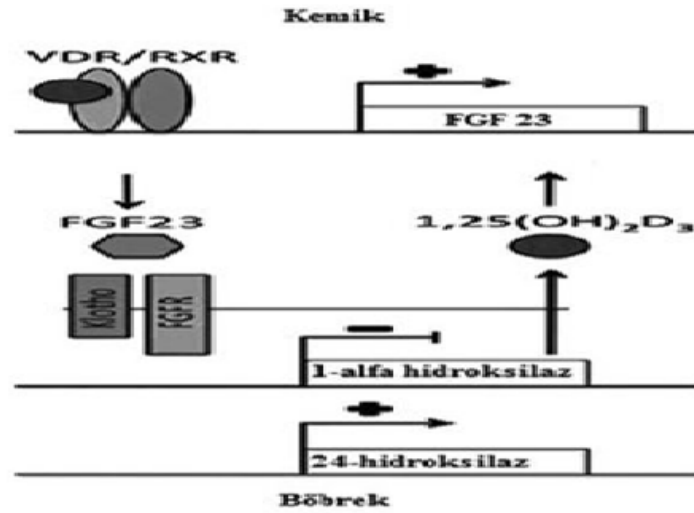
Diyet ile gastrointestinal sistem aracılığıyla vücuda giren VD₂ ve deriden izomerizasyon yolu ile sentezlenen VD₃'ler inaktif haldedir. İnaktif haldeki VD'ler dolaşım sistemi aracılığıyla karaciğerin parankiminde ki sitokrom P450'lerden, 25 hidroksilaz enzimiyle inaktif halde buluna 25 hidroksivitamin D₃ (25OHD₃)'e dönüşürler. 25 hidroksivitamin D₃'ün karaciğerde çok fazla bir depolanması yapılmaz ve oldukça hızlı bir şekilde dolaşıma geçer. VD'nin serumda yarı ömrü ortalama olarak 12-19 gündür. 25 hidroksivitamin D₃ dolaşım sistemi aracılığıyla böbreklere gelerek mitokondriyal CYP27B1 hidroksilaz (1 alfa hidroksilaz enzimi)'la beraber aktif bir hormon olan 1,25(OH)2D₃'e dönüşüm gösterir. 1 alfa hidroksilaz enzimi sadece böbrekte bulunmamakla birlikte birçok organda mevcuttur. Böbrek haricinde 1 alfa hidroksilaz enziminin bulunduğu organlar şunlardır;

Tablo 1. Böbrek dışı dokularda 1 alfa hidroksilaz enzimi (Taşkapan, 2015).

Doku	mRNA	Protein	Enzimatik Aktivite	Kaynak
Kolon	+	+	+	Bises ve ark.
Dendritik hücreler	+	-	-	Adorini ve ark.
Endotel hücreleri	+	+	+	Zehnder ve ark.
Beyin	-	+	-	Eyles ve ark.
Meme	+	+	+	Segersten ve ark.
Pankreas	+	+	+	Townsend ve ark.
Parathormon	+	+	+	Evans ve ark.
Plasenta	+	+	+	Segersten ve ark.
Prostat	+	+	+	Ma ve ark.
Deri, keratinositler	+	+	+	Bikle ve ark.

Böbreklerde bulunan 1 alfa hidroksilaz enziminin seviyesi, parathormon ile kontrol edilmekle birlikte; GH, PRL, hipokalsemi ve hipofosfatemi gibi durumlarda da 1 alfa hidroksilaz enzim düzeyi uyarılmaktadır. Ca seviyesinin dengelenmesini sağlamak üzere miktarı artmış olan PTH ve CYP27B1 hidroksilazın gen ekspansiyonunu osteositlerden salgılanan fibroblast büyüme faktörü-23 (FGF-23) süprese eder. 1,25(OH)₂D₃ tarafından yönlendirilen genlerin salınımı hedef dokularda bu enzimin etkisiyle değişmektedir.

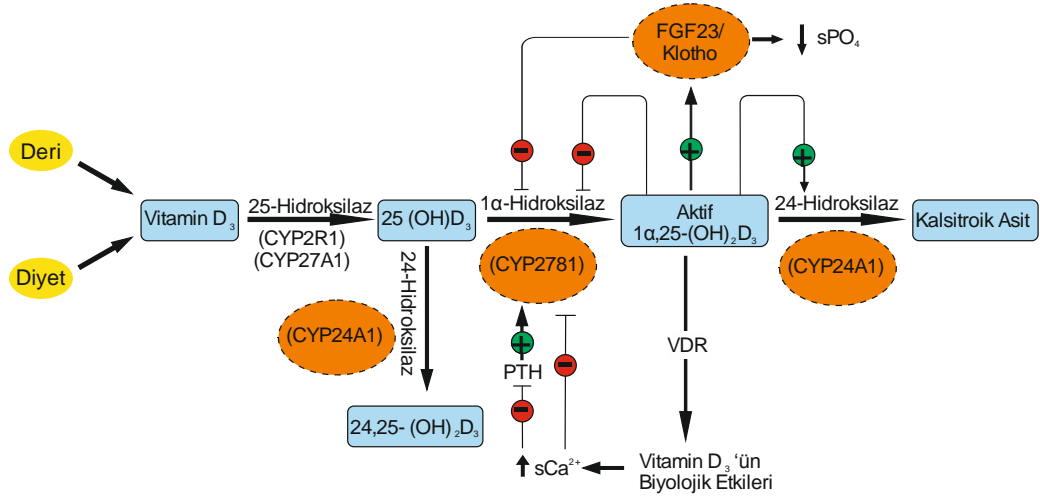
Kemik dokudaki fosfat homeostazisinde böbreklerde bulunan fosfat atılımını uyararak FGF23 rol oynar. Vitamin D böbreklerde üretildikten sonra kemik dokuda FGF23 sentezini uyarmak dışında, protein yapıdaki bir hormon olan osteokalsin sentezinin uyarılmasını sağlar.



Şekil 2. FGF 23 ve vitamin D sentezi (Özkan ve Döneray, 2011).

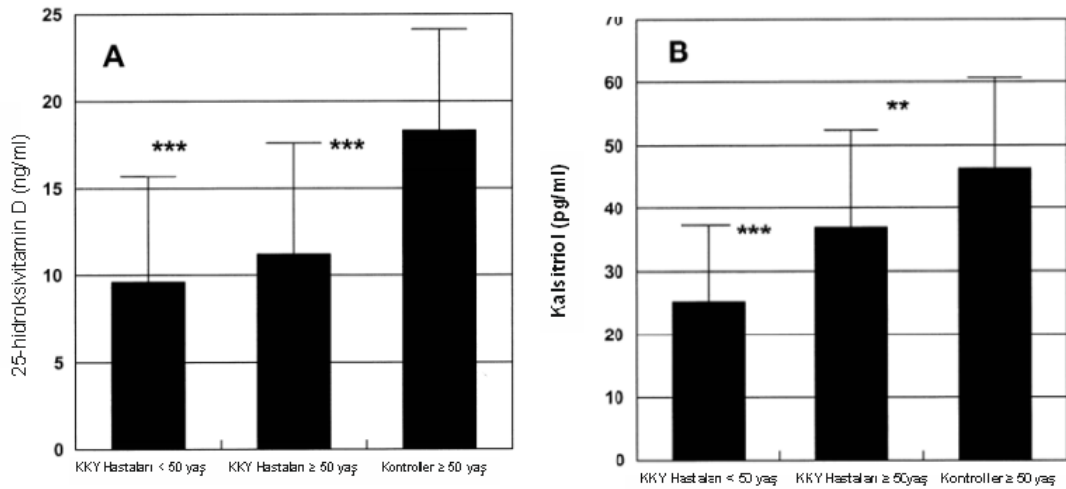
Dolaşımdaki 1,25(OH)₂D₃ serum konsantrasyonu ortalama olarak 25OHD₃ ün %0,1'i kadardır. Dolaşımdaki 24,25(OH)₂D₃ düzeyi, dolaşımdaki 25OHD₃ düzeyi ile yakından alakalıdır. Serum 25OHD₃ düzeyi, dolaşımdaki 24,25(OH)₂D₃ düzeyinin 10 katı kadar ve ortalama serum kalsitriol düzeyinden 500-1000 defa daha yüksektir. VD₃ ile VD₂'nin metabolizmaları benzer olsa da oral VD₃ alımı aynı miktarda VD₂'ye göre %70 daha yüksek 25OHD₃ serum düzeyleri yaratmaktadır (Trang ve ark, 1998).

Dolaşımdaki $1,25(\text{OH})_2\text{D}_3$ serumda bulunan konsantrasyonu yaklaşık olarak 25OHD_3 'ün serumdaki konsantrasyonunun %0,1'i kadar bulunur. Dolaşımda bulunan $24,25(\text{OH})_2\text{D}_3$ seviyesi, dolaşımdaki 25OHD_3 seviyesi ile ilişkilidir.



Şekil 3. D vitamini sentezinin metabolizması (Tsiaras ve ark., 2011).

Molar bazda en güçlü metabolit olan kalsitriol, oral olarak alınan CA'un bağırsaklardan absorpsiyonunda aktif rol alarak normal fizyolojik serum Ca düzeylerinin idamesini sağlamaktadır. VD yokluğunda bağırsaklardan, diyetdeki Ca'un yalnızca %10–15'i, fosforun ise %60'ı emilmektedir (Sözen, 2011).



Şekil 4. Konjesif kalp yetmezliği olan 50 yaş altı, 50 yaş üstü ve sağlıklı insanlardaki serum $25(\text{OH})\text{D}_3$ ve kalsitriol düzeylerinin karşılaştırılması (Zittermann ve ark., 2003).

Sistemik Ca homeostazisinde önemli rol alan kalsitriol, bunun yanı sıra çeşitli dokularda intraselüler Ca homeostazisinde de rol almaktadır (Sözen, 2011). Kalsitriolin biyolojik etkileri genomik ve nongenomik yollarla olmakta; genomik yanıtlar nükleer VD reseptörleri ile, nongenomik yanıtlar ise voltaja bağımlı Ca kanalları ile gerçekleşmektedir.

Vitamin D reseptörlerinin; endotel, düz kaslar, miyokard, beyin, prostat, meme, kolon hücreleri ve immun hücreler vb. de dâhil olmak üzere 30'dan fazla dokuda olduğu ispatlanmıştır. Bunun yanı sıra direkt ya da indirekt olarak; böbreklerden renin, pankreastan insülin, makrofajlardan katelisin yapımı, lenfositlerden sitokin salınımı, kardiyomiyositlerle vasküler düz kas hücrelerinin proliferasyon ve büyümesi gibi 200'e yakın geni regüle ettiği de bilinmektedir (Deluca ve Cantorna, 2001).

Vitamin D'nin evrimsel olarak gelişiminde 2 farklı işlevinin ortaya çıktığı görülmektedir (Özkan ve ark., 2009):

1. Lokal olarak bazı dokularda bir sitokin olarak parakrin veya otokrin etkiler yapması, bu işlevlerden daha ilkel olanı olarak nitelendirilir. Monosit ve makrofajlardan sentezlenen Vitamin D, organizmayı mikrobik ajanlara karşı korumaktadır.
2. Vitamin D'nin bir diğer işlevi ise daha ileri gelişim sonucunda dolaşımda bir hormon şeklinde fonksiyon göstermesidir. Örneğin substrat olarak dolaşımda yetersiz bulunması durumunda PTH yoluyla böbrekleri uyararak 1,25(OH)₂D₃'ün yapımını artırır veya devamlılığını sağlar.

2.2. Vitamin D Aktivitesi

İnsan vücudunda bulunan D vitamininin %90–95'inin, D vitamininin temel kaynağı olan güneş ışınlarının etkisi ile deride sentezi yapılmaktadır. Bu kaynaktan yeterince fayda sağlandığı takdirde D vitamini takviyesine ihtiyaç duyulmamaktadır. Güneşten gelen ultraviyole (morötesi, UV) ışınların, dalga boylarına göre uzun dalga boylu ışınlar (UVA, 400–315 nm), kısa dalga boylu ışınlar (UVB, 315–280 nm) ve UVC (280–100 nm) olmak üzere üçe ayrıldığı belirtilmektedir (Wortsmann ve ark., 2000). Cam arkasında kolayca dağılan, bulutlu havada engeli yeterince aşamayan dolayısıyla amaca ulaşabilmek adına açık havada

atmosfere dik açıyla gelmesi ve başka bir fiziksel faktörle karşılaşmaması gereken UVB ışınlarının fazla pigmentasyon yapmadığı ve antikanserojen etkisi bulunduğu bilinmektedir. UVA ışınları ise engellere takılmayan, hedefe rahatlıkla ulaşan ve dağılmayan ışınlar olarak tanımlanmaktadır. İnsan vücudundaki D vitamininin %90'ı UVB'nin etkisi ile oluşmakta, UVA ise D vitamini sentezini azaltmaktadır. Cilde temas eden UVB, derinin stratum basale, stratum spinosum tabakasında bulunan 7-dehidrokolesterolden ilk olarak D₃'ü oluşturmaktadır. UVB ışınları cilde temas ettiğinde derinin stratum basale, stratum spinosum tabakasında mevcut olan 7-dehidrokolesterolden ilk olarak kolekalsiferol (D₃) oluşur. UVA ise cilde temas ettiğinde melanin hücrelerini uyarmakta, bronzlaşmayı tetiklemekte ve bu nedenle hem UVB ışınlarının deriye ulaşımını engelleyerek D vitamini sentezini düşürmekte, hem deride sentezlenen kolekalsiferolü parçalayarak D vitamini sentezini bozmakta, hem de cildin yaşlanmasını arttırmaktadır (Boulch, 1982). Uzun Dalga Boylu Işınlar (UVA) (400–315 nm) ise, hedefe rahatlıkla ulaşan, engellere takılmayan ve dağılmayan ışınlardır.

Ciltteki melanin hücrelerini uyaran bu ışın bronzlaşmayı tetikleyerek cildin yaşlanmasını artırır ve bronzlaşmaya bağlı olarak UVB ışınlarının deriye ulaşımını D vitamini sentezini düşürür engeller, aynı zamanda deride sentezlenen kolekalsiferolü parçalayarak D vitamini sentezini bozar (Boulch, 1982).

Nükleer transkripsiyon faktörü aracılığı ile meydana gelen vitamin D reseptörü (VDR) ile hücre çekirdeğinin içine girerek VDR ile birleşen 1,25 dihidroksivitamin D'nin birleşimlerini, farklı bir nükleer reseptör olan retionik asit X reseptörü (RXR) güçlendirmektedir. VDR/RXR kompleksi, 1,25 dihidroksivitamin D'nin varlığında DNA'nın D vitaminine cevap veren elementlerine (VDRE) bağlanarak çok sayıda spesifik genin transkripsiyonunu modüle edecek moleküler etkileşim reaksiyonlarını başlatmaktadır.

Genomların üzerinde binlerce VDRE'nin belirlendiği belirtilmektedir. 1,25 dihidroksivitamin D tarafından aktive edilerek 100 – 1250 adet geni direkt ya da indirekt olarak regüle ettikleri düşünülen VDR'lerin kalp, pankreas, beyin, mide, meme, prostat, lenfositler, deri, gonadlar, kolon ve bağırsak gibi pek çok organda bulunduğu belirtilmektedir (Sutton ve MacDonald, 2003; Gröber ve ark., 2013).

Yaygın olarak görülen D vitamini eksikliği sadece basit bir biyokimyasal bozukluk olarak görülmemelidir. VDR ya da gen hasarlı/gen hasarsız D vitamini eksikliğinin; oksidasyon bozuklukları, hücre farklılaşması, T hücre farklılaşmasına sebep olarak tüberküloz, astım, romatizmal hastalıklar, enfeksiyon hastalıkları, diyabet, kanser, otoimmün

hastalıklar, alerjik hastalıklar, miyokart enfarktüsü ve otizm gibi pek çok hastalık için riskli olduğu bilinmektedir (Sutton ve MacDonald, 2003). D vitamini, Ca emilim ve kullanımına yardımcı olması nedeniyle kemik sağlığı için önem taşımaktadır. Dolayısıyla sadece kronik hastalıklardan korunmak için değil, bunun yanı sıra en uygun kemik gelişimi için de D vitamini düzeyinin normal değer aralığında olması gerekmektedir (Grant ve Holick, 2005). Kemik yapım ve yıkım hızında artış, osteoporoz ve hafif osteomalazi, kalça ya da diğer kemiklerdeki kırık olasılıklarında artış gibi fizyolojik, klinik ve patolojik semptomlara neden olan D vitamini eksikliği; proksimal kas güçsüzlüğü ve nöromusküler koordinasyonda bozulmaya da yol açmakta, bu nedenle düşmelere yatkınlık ve kırık riskini arttırmakta, ağrı ve fonksiyonel kısıtlılığa neden olarak yaşam kalitesini negatif yönde etkilemektedir (Holick ve Chen, 2008).

2.3. D Vitamini ve Mikrobiyata/Probiyotikler

D vitamininin az alınması, mikrobiyatanın değişikliğe uğramasına neden olmaktadır (Holick ve ark., 2011). Bunun yanı sıra, vitamin D reseptörlerinin intestinal mikrobiyata dengesi üzerinde etkili olduğu, patolojik bakterilerin invazyonunu engellediği, inflamasyonu azalttığı ve hücrel bütünlüğü sağladığı belirtilmektedir (Aloia ve ark., 2013). D vitamininin fazla alınması durumunda ise toksik etkisinin ortaya çıkabileceği bilinmektedir. Serumda kalsiyum ve fosfat düzeyinin yükselmesi, kalsiyumun böbreklerde ve kan damarlarında birikmesine neden olmakta, bu durum da gastrointestinal bozukluklar, kaslarda zayıflık ve böbreğin görevini yerine getirememesi gibi problemlere yol açmaktadır (Ası, 1999).

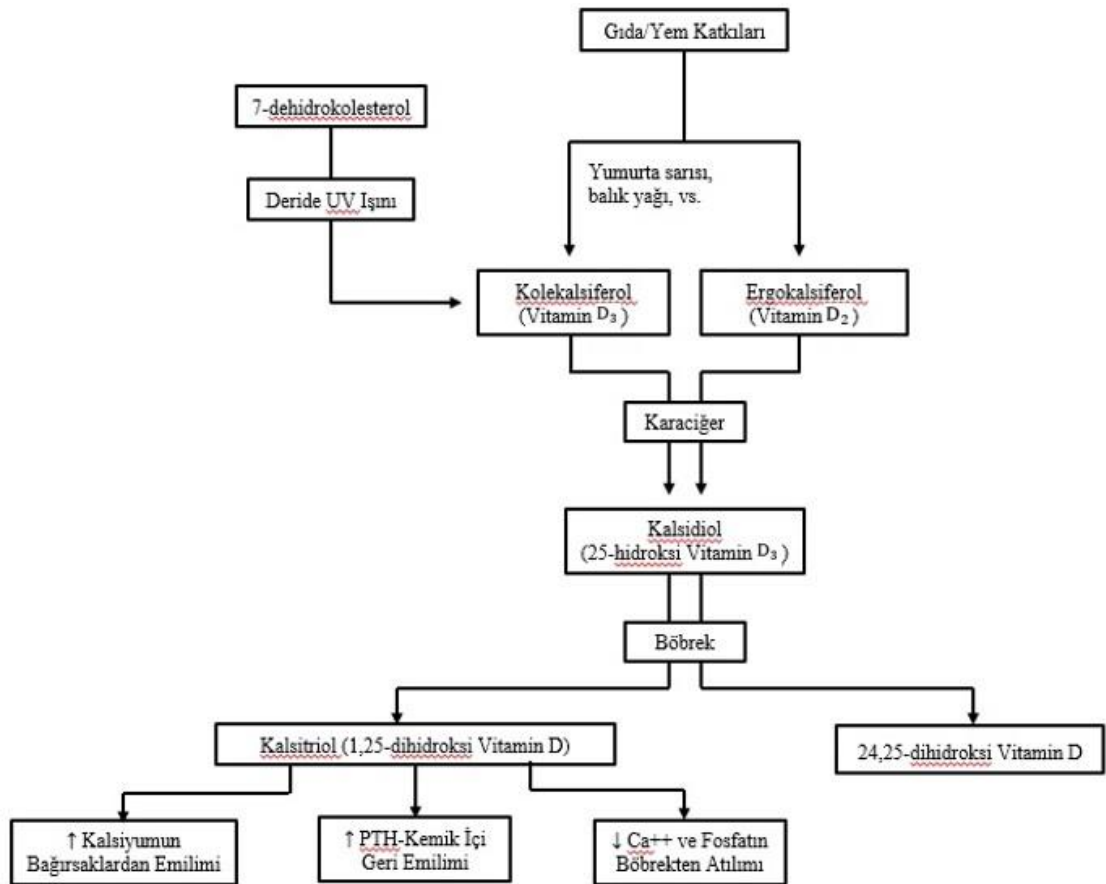
İklim koşulları, giyim tarzları, aşırı korunaklı yeni doğanlar ve güneşten korunma metotları vitamin D eksikliği için risk faktörler olarak tanımlanmaktadır. Vitamin D sentez, emilim ve metabolizmasını etkileyen biyolojik faktörlerden bazıları ise genetik farklılıklar, kronik böbrek hastalığı, cildin pigmentasyonu, yaşlılık, inflamatuvar bağırsak rahatsızlıkları, yağ malabsorbsiyon sıkıntısı, obezite ve magnezyum eksikliği olarak sıralanmaktadır (Wagner ve Greer, 2008; Al-Khalidi ve ark., 2017; Webb ve ark., 1988; Nichols ve ark., 2012; Bassil ve ark., 2013; Harris ve ark., 2000; Allain ve Dhesi, 2003; Doorenbos ve ark., 2009; Pappa ve ark., 2008; Jahnsen ve ark., 2002; Arunabh ve ark., 2003; Gallagher ve ark., 2013; Deng ve ark., 2013).

2.4. Hayvanlarda D Vitamini

İnsanlarda derinin epidermis tabakasındaki 7DHCC kaynaklı D vitamini üretiminin hayvanlarda türlere göre oldukça az, hatta özellikle kedi ve köpeklerde yok denecek kadar az olduğu bilinmektedir.

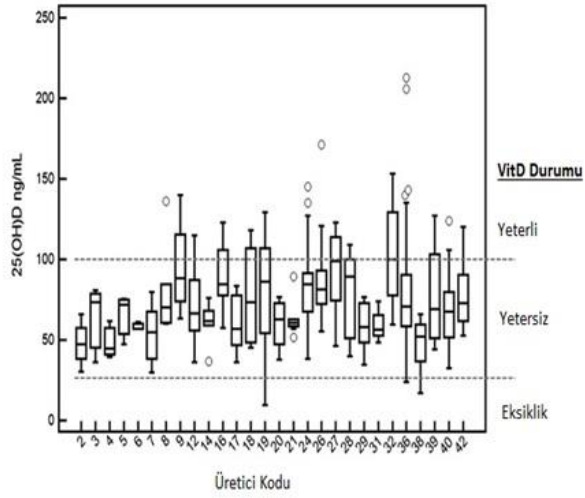
Tablo 2. D vitamininin insan ve kedi/köpektaki referans değerleri (*Özkan ve Döneray, 2011; +AAFCO, 2011).

	İnsan*	Kedi/Köpek+
Normal	60 – 120 ng/mL	100 – 150 ng/mL
Yetersizlik	20 – 30 ng/mL	<100 ng/mL
Eksiklik	<20 ng/mL	<20 – 25 ng/mL
İntoksikasyon		>150 ng/mL



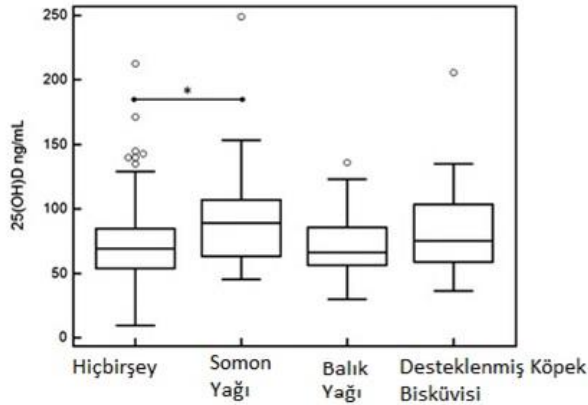
Şekil 5. Hayvan ve insanlardaki D vitamini mekanizması (www.vitamindwiki.com, 2015).

1918 yılında belirli kalınlıklardaki kedi, köpek ve rat derilerini UV ışınına maruz bırakarak bir deney yapan Mellanby'nın, oluşan D vitamini düzeylerini ölçerek kedi ve köpeklerin derilerindeki D vitamini üretiminin, rat derisine göre yok denecek kadar az olduğunu ispat eden ilk bilim insanı olduğu belirtilmektedir. 7-dehidrokolesterol'ün yeterli miktarda vitamin D'ye çevrelemediği kedi ve köpekler, D vitamini ihtiyaçlarını gıdalar aracılığıyla sağlamak zorunda kalmaktadırlar (Mellanby, 1919). Ticarî mamalar aracılığıyla beslenen hayvanlardaki serum 25(OH) D₃ düzeyleri ölçüldüğünde elde edilen sonuçlar şu şekilde gösterilmektedir (Sharp, 2015):



Şekil 6. Çeşitli ticarî mamalarla beslenen köpeklerin D vitamini düzeyleri (Sharp, 2015).

Evcil köpeklerin beslenmesinde gıdaların yanı sıra pek çok gıda takviyesine de başvurulduğu ve bu gıda takviyelerindeki D vitamini düzeylerinin de önem taşıdığı bilinmektedir. Şekil 7'de gıda takviyesine göre serum D vitamini düzeyleri bulunmaktadır:



Şekil 7. Verilen gıda takviyelerine göre köpeklerde serum D vitamini düzeyleri (Sharp, 2015).

Mellanby'in ispatının, bu durumun diğer hayvanlar için de geçerli olup olmadığı konusunda pek çok araştırmanın yapılmasına yol açtığı belirtilmektedir. Corbee ve ark.'ın (2015) da, karnivorlarda D vitamini üretme düzeyleri ile ilgili yaptıkları benzer bir çalışmada ulaştıkları şu sonuçlar ile literatüre katkıda bulunmuşlardır (Tablo 3).

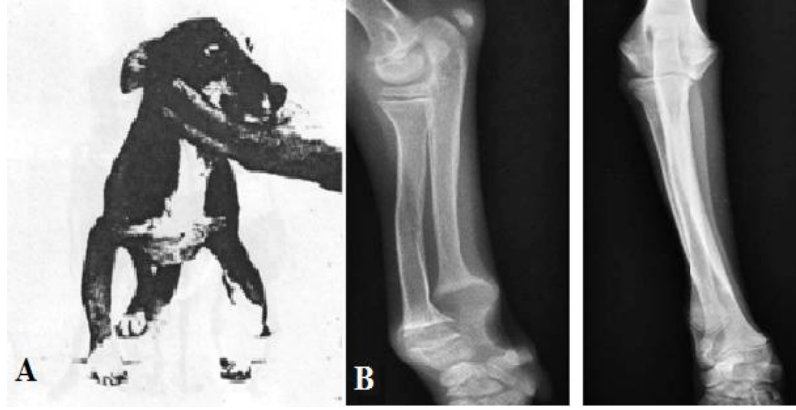
Tablo 3. UVB ışınlarının (2,16 J/cm²) deri örneklerine uygulanmasından önce (-) ve sonra (+) pmol/nmol kolesterol olarak 7-dehidrokolesterol (-DHC) ve Vitamin D (VitD) konsantrasyonları. Deri ağırlıkları (Sw) mg/cm²'dir (Corbee ve ark., 2015).

Türler	Latince İsimleri	7-DHC	7-DHC	VitD	VitD	Sw
		-	+	-	+	
Fare	Rattusnorvegicus	270	256	3	4	177
Gri Kurt	Canis lupus	11	6	10	11	464
Afrika Yaban Köpeği	Lycaonpictus	32	30	4	5	186
Tilki	Vulpesvulper	30	27	6	3	245
Kutup Tilkisi	Vulpuslagopus	35	20	1	1	481
Kutup Ayısı	Ursusmaritimus	27	27	1	1	239
Kırmızı Panda	Ailurusfulgens	0	11	7	7	165
Avrupa Porsuğu	Melesmeles	0	0	1	4	425
Avrupa Sansarı	Mustelaputorius	12	25	6	2	487
Su Samuru	Lutralutra	24	23	6	7	350
Rakun	Procyon	32	28	1	1	130
Fok Balığı	Phocacitulina	164	123	1	1	1186
Halkalı Fok	Pusahispida	108	106	1	1	389
Kaliforniya Deniz Aslanı	Zalophuscalifonianus	176	378	8	13	1492
Aslan	Pantheraleo	6	6	5	7	124
Oselot	Leoparduspardalis	16	17	2	3	186
Vaşak	Lynx rufus	21	21	1	1	88
Balıkçı Kedi	Prionailurusviverrinus	5	6	9	10	75
Kedi	Feliscatus	16	15	1	1	55
Sarı Kuyruksüren	Cynictispenicillata	12	7	1	10	150
Mirket	Suricatasricatta	254	188	1	2	136

2.4.1. Hayvanlarda D Vitamini Eksikliği ve Nedenleri

D vitamini yetersiz alındığı takdirde pek çok aksaklığa neden olmaktadır. D vitamini yetersizliğinin olumsuz etkileri en çok iskelet sisteminde gözlenmekte; bilinen en önemli eksiklik belirtileri yavrularda raşitizm, ileri yaşlarda ise osteomalaziye neden olan kemik

demineralizasyonu olarak açıklanmaktadır (Akkoyun ve ark., 2014). Kemik demineralizasyonu ve raşitizm; bağırsaklardan yeterli Ca emilimi olmadığı takdirde parathormon düzeyinin artması, bu hormonun 1 alfa hidroksilaz enzimini uyararak 1,25 hidroksivitamin D₃ düzeyini yükseltmesi ve serum Ca düzeyinin normal seviyede tutulabilmesi için D vitamininin kemiklerden Ca mobilize edici etkisinin ön plana çıkması ile ortaya çıkmaktadır.



Şekil 8. Köpeklerde raşitizm ve radyografik görüntüsü [A (Mellanby, 1939); B (Bhat ve ark., 2013)].

Osteomalazi ise kemikte değişen Ca ve P oranı ile ortaya çıkmakta ve bu durumda kemik yapısına Mg girişinin arttığı gözlemlenmektedir. Kemik demineralizasyonu, raşitizm ve osteomalazinin yanı sıra D vitamini ve Ca eksikliği, osteoporoz da neden olmaktadır. Astım; romatoid artrit, tip1 diyabet, multipl skleroz gibi bazı otoimmün hastalıklar; enfeksiyon hastalıklarına ve prostat, meme, pankreas gibi pek çok kanser türüne yatkınlık gibi olumsuz etkilere neden olan D vitamini eksikliğinin nedenleri Tablo 4'te sıralanmaktadır.

Tablo 4. Hayvanlarda D vitamini eksikliği nedenleri (Bikle, 2010).

Steroidil ilaç kullanımı
Rifampisin kullanımı
Karaciğer yetmezliği
Renal yetmezlik
Nefrotik sendrom
Obezite
Yeterli D vitamini alınmaması vb.

2.4.2. D Vitamini Kaynakları

Yaygın olarak bilinen D vitamini kaynağı güneş ışığıdır ancak daha önce de değinildiği gibi kutanöz D vitamini sentezi yapamayan kedi ve köpekler, bu ihtiyaçlarını gıda aracılığıyla gidermektedirler. Köpekler için 500 IU/kg/gün, kediler için ise 500–750 IU/kg/gün olan diyetle hedeflenen D vitamini miktarı için gıdalardaki D vitamini düzeylerinin önem taşıdığı görülmektedir (Tablo 5).

Tablo 5. Gıdalardaki D vitamini düzeyleri (Anonim 1).

Gıda	Porsiyon	Vitamin D IU
Morino Balığı Yağı	1 Yemek Kaşığı	1360
Somon, Pişmiş	100 gr	360
Orkinos, Pişmiş	100 gr	345
Ton Balığı, Yağlı Konserve	85 gr	200
Sardalya, Yağlı Konserve	50 gr	250
Portakal Suyu, Tahkim Edilmiş	225 gr	100
Süt, Organik Beslenmiş İneklerden ve Tahkim Edilmiş	1 Bardak	98
Tahıl, Tahkim Edilmiş	1 Bardak Kadar	40
Yumurta (Vitamin D Yumurta Sarısında Bulunur)	1 Adet	20
Karaciğer, Sığır, Pişmiş	100 gr	15
Peynir, İsveç	30 gr	12

Tablo 5’te verilen gıdaların yanı sıra tereyağı, brokoli, mantar ve tatlı patates gibi gıdaların da D vitamini kaynağı olduğu bilinmektedir ancak tabloda da belirtildiği gibi en yoğun ve kaliteli D vitamini kaynağı Morina balığının karaciğer yağından elde edilmektedir. Balıklar sınıfının, kemikli balıklar takımının, dikensizler alt takımından Mezgitgiller familyasından olan Morina (Lat. Gadus Morrhua), yumurtalarını döktüğü şubat–nisan aylarında, kuzey denizlerinde kıyıya yakın sığ yerlerde yüzmekte ve daha çok 15–150 metre derinlikte bulunmaktadır. Kumbalığı ve ringa gibi balıkların yanı sıra yumuşakçalarla da

beslenen Morina balığının, erişkinliğinde yaklaşık olarak 90 cm. boyunda ve 27 kg. ağırlığında olduğu bilinmektedir. En çok Kuzey Denizi ile İzlanda ve Grönland arasındaki denizlerde avlanan Morina balığının önemi, etinin oldukça dayanıklı olması ile açıklanmaktadır (Anonim 2, 2016).



Şekil 9. Morina balığı (Anonim 3).

2.4.3. Hayvanlarda D Vitamini İntoksikasyonu

D vitaminin yetersiz alındığı durumlarda pek çok aksaklıkla karşılaşıldığı gibi fazla alındığı durumlarda da sorunlar yaşandığı bilinmektedir. Güneş ışığına fazla maruz kalındığı durumlarda oluşan previtamin D₃'ün büyük bir kısmı lumisterol ve takisterol olarak vücuttan uzaklaştırılmaktadır ancak gıdalar aracılığıyla ya da bilinçsiz D vitamini kullanımı ile tolere edilemeyecek kadar alındığı takdirde D vitamini zehirlenmelerine neden olmaktadır.

Pek çoğunun D vitamini düzeylerinin yüksek olduğu gözlemlenen ticarî mamalar ile beslenen köpeklerde bazı yan etkilerin görüldüğü belirtilmektedir (Sharp, 2015). D vitamininin fazla alındığı durumlarda karşılaşılan sorunlar, sistemlere göre şu şekilde sınıflandırılmaktadır (Tablo 6):

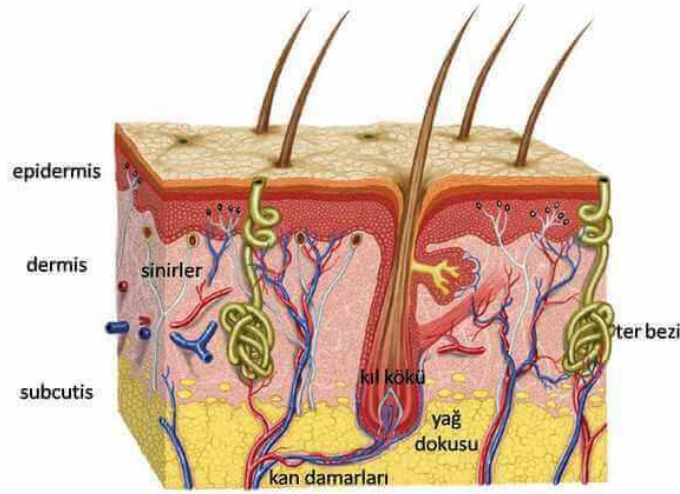
Tablo 6. D vitamini fazlalığı sonucunda oluşabilecek sorunların sistemlere göre sınıflandırılması (Jones, 2013).

Gastrointestinal	Bulantı ve kusma
	Anoreksia, abdominal ağrı
	Azalmış bağırsak hareketleri, kabızlık
	Büyüme geriliği, pankreatit, peptik ülser
Renal	Polidipsi, poliüri, dehidrasyon ve ateş
	Hematuri, hipernatremi, hypnomagnezemi, hipokalemi
	Nefrolithiasis, nefrocalsinozis, distal renal tubuler asidozis
	Nefrojenik diabetes insipitus, kronik intestinal nefritis
	Akut ve kronik renal yetmezlik
Merkezi Sinir Sistemi	Hipotoni, parestezi
	Derin tendo refleksinde azalma, baş ağrısı
	Konvilzyon, felç, serebral vazospazm
	Meziyal temporal sklerozis, apati, letarji, uyuşukluk, koma
	Psikolojik rahatsızlıklar (anksiyete, psikozis, halüsinasyon, depresyon)
Kardiovasküler	Aritmi, bradikardi (QT aralığında kısalma, QRS kompleksi – PR ve ST aralığı – T ve U dalgasında uzama)
	Kalp kapakçıkları, koroner arter ve myokardiyel liflerde Ca birikimi
	Hipertansiyon
	Kardiyomiyopati
	Kardiyak arest
İskelet – Kas Sistemi	Kas zayıflığı
	Kemik ağrısı
	Osteopeni/osteoporosis
	Uzun kemiklerde kalsifikasyon
	Osteopetrozis
Gözler	Band keratopati
	Konjunktival kalsifikasyon
Deri	Metastatik kalsifikasyon
	Kaşıntı

2.5. D Vitamini ve Deri

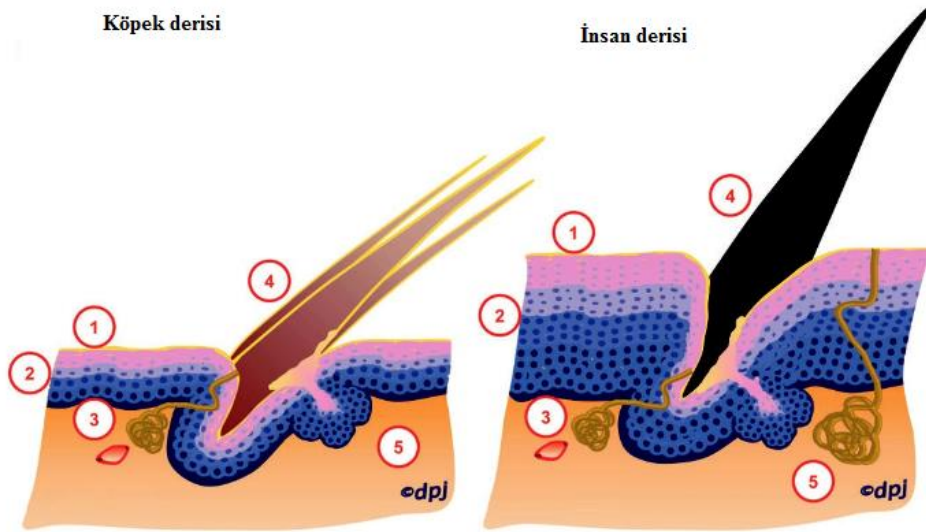
Vücudu kaplayan en üst katman olan ve doku tabakalarından oluşan deri, altındaki doku ve organları koruyan bir örtü sistemi organı olarak tanımlanmaktadır. Konakçı organizma ve dış ortam arasında bariyer sağlamak, vücudun su kaybını en aza indirmek ve önlemek, patojenlerin ve alerjenlerin vücuda girmesini engellemek ve vücut ısısını korumak gibi görevleri olan deri aynı zamanda dokunma duyusunu oluşturmaktadır. Derinin yüzeyden

başlayarak epidermis (üst deri), dermis (alt deri) ve subkutis (derialtı) üç katmandan oluştuğu bilinmektedir.



Şekil 10. Derinin katmanları (Jasmin, 2011).

İnsan derisi ile köpek derisi genel olarak benzer deri katmanlarından oluşmaktadır ancak insanlarda pH 5,5; epidermis katmanı 10–15 tabaka; epidermisteki tam gelişme 28 gün; foliküler siklus sürekli iken köpeklerde ise derinin pH değeri 7,5; epidermis katmanı 3–5 tabaka; epidermisteki tam gelişme 20 gün; foliküler siklus döngü şeklindedir. Bunların yanı sıra insanlarda ter bezi bulunmasına karşın köpeklerde bulunmadığı bilinmektedir.



Şekil 11. Köpek ve insan derisinin farkları (Jasmin, 2011).

D vitamini ile deri arasında bulunan iç içe geçmiş bağ; deri kanserleri, ihtiyozis, sedef hastalığı, vitiligo, skleroderma ve sistemik lupus eritamosus gibi otoimmün hastalıkların yanı sıra akne, enfeksiyon, tüy dökülmesi, atopik dermatitis ve fotodermatitisler gibi birçok deri bozukluğunun nedeninin D vitamini eksikliği ile açıklanmasına neden olmaktadır. Ancak D vitamini eksikliğin, bu hastalık ve bozuklukların patogenezinin katkısı ya da sadece yangısal sürecin bir göstergesi olması ihtimalleri, tartışma konusu olmayı sürdürmektedir. Hastalık riski ile ilgili yapılmış olan 290 sistematik çalışma ve 172 deneme ile temel sağlık verilerinin bu konuda vurguladığı tek somut veri; D vitamini eksikliğin, esas veya eşlik eden neden olup olmadığına bakılmaksızın önemli bir hastalık belirteci olduğudur (Autier ve ark., 2014).

2.6. Sarkoptik Uyuz

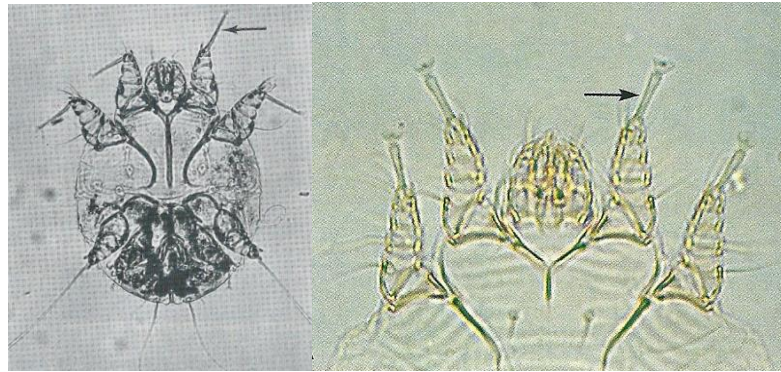
Köpeklerde *Sarcoptes scabiei var. canis* akarı tarafından oluşturulan ve mevsim predispozisyonu olmayan sarkoptik uyuz, şiddetli kaşıntı ile seyreden bulaşıcı bir deri hastalığı olarak tanımlanmaktadır (Scott ve ark., 2001).

İlk olarak 1687 yılında İtalyan Bonoma tarafından mikroskopik olarak tespit edilen uyuzun, 1746 yılında Linnaeus tarafından hayvanlarda ve insanlarda olmak üzere iki farklı etkeninin belirlendiği ve 1786 yılında ise Wichmann'ın insan uyuzunun da hayvanlardan kaynaklandığını tespit ettiği belirtilmektedir (Ljunggren, 2005).

Taksonomi olarak *Chelicerata* anaç bölümü, *Arachnida* sınıfı, *Acari* takımı, *Astigmata* takım altı, *Sarcoptidae* ailesinin *Sarcoptes* cinsine ait olan sarkoptik uyuzun sıklıkla evcil köpeklerde görüldüğü ancak bunun yanı sıra pek çok memeli türünü de etkilediği belirtilmektedir (Şimşek, 2010; Curtis, 2004). Konu ile ilgili yapılan araştırmalar, bu akarın köpeklerden; insan, kedi ve tilki gibi başka türlere de bulaşabildiğini ispatlamıştır (Charlesworth ve Johnson, 1974; Folz, 1984; Huang ve ark., 1998; Paradis, 1998). Ancak yine de kedilerde daha az görüldüğü belirtilmektedir (Bilal, 2008). Köpeklerden diğer türlere bulaştığı bilinen akarın, köpeklere de tilkilerden ve hatta insanlardan bulaşabileceği saptanmıştır (Bornstein, 1991). Bulaştıktan sonra yüksek oranda ilerleyici olan (Curtis, 2004) ve gelişme dönemlerinin tamamını konak üzerinde geçirdiği belirtilen parazit, pek çok canlıda sporadik veya epidemik hastalıklara neden olabilmektedir (Budak ve Yolasığmaz, 1997).

Yumurta, larva, nimf ve yetişkin formları bulunan ve 17–21 gün hayat siklusuna sahip olduğu bilinen parazitin (Scott ve ark., 2001), yumurtadan erişkinliğe geçişi üç hafta süren akarın bütün hayat siklusu konak üzerinde geçmektedir (Greiner, 2009). Akarların, üzerinde bulunduğu konağın derisini delip tünel açması nedeniyle, tıpkı bağlı olduğu familyada yer alan diğer türler gibi “tünel açan uyuz etkenleri” olarak tanımlandığı belirtilmektedir (Tüzer ve ark., 1997).

Vücutlarının yuvarlak, dorsal kısmın biraz daha konkav, ventral yüzün ise düz olduğu belirtilen akarların kutikulalarının ise enlemesine çizgili, saydam ve yumuşak olduğu görülmektedir (Arslan, 2000). Sırtlarında çok sayıda sivri pul ve seta (kıl) bulunan akarların solunum yapabildikleri yumuşak bir tegument ile çevrili oldukları ve solunumu bazen teşhis için de kullanılan “stigma” olarak adlandırılan delikler aracılığı ile de yaptıkları belirtilmektedir (Greiner, 2009). 200–400 µm boyutunda küçük ve oval yetişkin akarların ön taraflarında çekmenli, uzun eklemsiz sapları bulunan kısa iki çift bacağı ve vücudun genişliğinden dışarıya taşmayacak boyutta arka iki çift bacağı bulunmaktadır. Dişi akarlardan daha küçük olduğu bilinen erkek akarlarda, dört çift bacakta da çekmen bulunmasına karşın dişi akarların arka bacaklarında çekmen yerine kalın ve sert kıllar bulunduğu görülmektedir (Scott ve ark., 2001).



Şekil 12. Akarın ön bacaklarında çekmenlerin bağlı olduğu saplar uzun ve eklemsizdir (ok) (Scott ve ark., 2001; Greiner, 2009).

Zoonoz karakteri nedeniyle deri hastalıkları arasında ayrı bir öneme sahip olduğu belirtilen sarkoptik uyuz (Bilal, 2008), köpeklerin deri hastalıkları arasında kaşıntıya en çok sebep olan hastalık olarak nitelendirilmektedir (Lewis, 2006). İmmun sistemlerinin zayıf

olması nedeniyle genellikle iyi beslenmeyen, kötü koşullarda yaşayan, genç ve zayıf hayvanların daha kolay yakalandığı bilinen sarkoptik uyuzda ırk, yaş ve cinsiyet predispozisyonu bulunmamaktadır (Curtis, 2004). Hastalık her mevsim görülmekle birlikte özellikle kış ve ilkbahar aylarında daha sık gözlenmektedir. Kışın kapalı yerlerde ve toplu halde barınaklarda bir arada bulunan, güneş ışığından uzak nemli ortamlarda barınan hayvanlarda görülme sıklığı daha fazladır. Yaz aylarında genellikle kaybolan lezyonların; yine de koltuk altı, göz çukuru ve inguinal bölgeler gibi güneş ışığından uzak ve nemli yerlerde küçük odaklar hâlinde kalabildikleri belirtilmektedir (Tüzer ve ark., 1997). Dolayısıyla ortam sıcaklığı ve rutubetin, akarların yaşam sürelerine etki ettiği söylenebilmektedir. Rutubete bağlı olarak 10–15°C sıcaklıkta 4–21 gün arası bir sürede canlı kalan dişi akar ve nimflerin (Paradis, 1997), erkek akar ve larvalarına oranla yüksek rutubet ve düşük sıcaklıklarda daha uzun yaşayabildikleri belirtilmektedir (Arlan ve ark., 1989). Akarların tüm formlarının ise 20–25°C’de 2–6 gün hayatta kalabildikleri saptanmıştır (Moriello, 1993).

Akarın deri içinde tünel kazarak oluşturduğu bir hastalık olan sarkoptik uyuzda, kaşıntı büyük oranda akara ve onun salgılarına karşı oluşan hipersensitivite nedeni ile oluşmaktadır (Fain, 1978). Dolayısıyla hiç enfekte olmamış hayvanlarda, ilk enfeksiyon sırasında akarın çoğaldığı bir asemptomatik dönem bulunduğu ve bu bekleme döneminin bazı hayvanlarda 3–6 hafta sürebildiği belirtilmektedir (Moriello, 1987). İkinci kez enfekte olan hayvanlarda ise bu dönem daha kısa sürmektedir. İkinci bir defa enfekte olan bir hayvanda çok daha kısa bir bekleme dönemi vardır. Bir kere hipersensitivite oluşuktan sonra, aşırı kaşıntıya bağlı klinik bulgular görülmeye başlar (Harvey ve McKeever, 2006).

Akarların çoğunlukla kulak ve dirseklere yerleşmesi nedeniyle tanı amaçlı deri kazıntıları alınırken bu yerlere öncelik verilmesi gerekmektedir (Scott ve ark., 2001; Ural, 2014). Ancak bazı hayvanlarda kulak lezyonu bulunmayabileceği ve sırt bölgesinin genellikle daha az etkilendiği belirtilen hastalığın oldukça hızlı bir şekilde yayılarak tüm vücudu sarabilecek kadar agresif olduğu bilinmektedir (Scott ve ark., 2001). Hastalığın kesin tanısı için alınan deri kazıntısı örneklerinin negatif olması, hayvanın uyuz olmaması anlamına gelmemektedir; bu nedenle doğru bir sonuca ulaşabilmek için her seferinde birden fazla, tercihen 4 ilâ 10 örneğin değerlendirilmesi gerekmektedir (Bilal, 2008; Scott ve ark., 2001).

3. GEREÇ VE YÖNTEM

Araştırma kapsamında Savant marka Beijing Biotechnology Co. Ltd. 25-OH-D gibi serum plazma veya kan örneğinde 25(OH)D seviyelerinin kantitatif olarak belirlenmesi amacıyla üretilen test kitleri kullanıldı ve kutu başına 50 testlik standart paketler değerlendirildi. Ölçümler ise Aydın Adnan Menderes Üniversitesi Veteriner Fakültesi'nde mevcut Savant marka flöresan immunoassey cihaz aracılığıyla flöresan immuno kromatografik yöntem ile yapıldı.

3.1. Prensip

Araştırmada değerlendirme, üretici firmanın da belirttiği şekilde yarışmalı reaksiyon prensibine dayalı metot ile yapıldı. Buna göre; 25(OH)D tam antijeninin nitrosellüloz membran üzerine kaplanması ile elde edilen ve önceden işaretlenmiş olan ayraç, test kitlerine uygun yere yerleştirildi, daha sonra ise yine kontrol çizgisi olarak anti-rabit immunoglobulin G monoklonel antikorlarının nitrosellülöz membran üzerine yerleştirilmesi ile oluşturuldu. Bunun ardından, latex flöresan mikrosfer üzerinde fare anti 25(OH)D monoklonel antikor ve tavşan Ig G'leri işaretlenerek yerleştirildi. İçerik, cam fiber membran üzerine sıkıldıktan sonra işaretlenerek kurutuldu. Test kitinin içinde bulunan önceden işaretlenmiş antikorun, donöre ait kanda bulunan 25(OH)D antijeni ile birleşerek yarışmalı zarf antijenini oluşturduğu gözlemlendi. Test çizgisi ve kontrol çizgisi ile birleştirilen biyobelirtecine belirli yoğunlukta optik sinyallere işaret ettiği bilinmektedir. Test çizgisi sinyalinin kontrol çizgisine oranı (T/C), örnek konsantrasyonu ile negatif ilişkide olmak üzere standart eğriyi oluşturmakta, böylelikle örneğe ait konsantrasyon belirlenmektedir.

3.2. İçerik

Tablo 7. 25(OH) D_3 seviyelerinin belirlenmesine yönelik analiz yöntemi

Bileşen	Ana Bileşen	
Test şeridi	25(OH)D tüm antijeni	Keçi anti-rabit Ig G
	25(OH)D monoklonal antikor	Tavşan Ig G
	Latex florsent mikroferes	NC membran
	Cam selluloz membran	Emme kâğıdı
	Naylon kılıf	
Kurutucu Madde	Silika Jel	
IC kart	IC kartı içerisindeki bilgiler; proje ismi, grup sayısı ve standart eğri. Standartların konsantrasyonları 0, 5, 15, 30, 60, 120ng/mL.	

*IC kart: cihaz kimlik kartı

3.3. Muayene Metodu

- 1- Uygulamadan hemen önce oda sıcaklığına alınan test stribi, testin uygulanacağı masanın üzerine yerleştirilmiştir.
- 2- Üzerinde bulunan standart eğri bilgilerinin sistem tarafından okunarak cihaza kaydedilmesi amacıyla cihaz kimlik kartı çıkarılmış ve analizötör üzerindeki uygun pozisyona yerleştirilmiştir.
- 3- 30 mikrolitre köpek kan örneği ile aynı miktarda 25(OH) D_3 ayırıcı karıştırılmıştır.
- 4- Her bir test kitinin içindeki sıvı karakterdeki reaktif; 60 mikrolitre pipete edilerek 15 dakika oda sıcaklığında bekletilmiş, savant 100 analizatörünün (beijing) içine yerleştirilerek test edilmiştir. Cihaz, ölçümleri otomatik olarak yapmış ve her bir örnekteki konsantrasyonu değerlendirerek göstermiştir.



Şekil 13. 25(OH) D_3 analizi için kullanılan Savant marka flöresan immunoassey cihaz ve 25-OH-D (Florasan immuno kromatografi, Beijing Savant Biotechnology Co., Ltd.) test kiti

3.4. Çalışma Materyali ve Gruplar

Araştırmanın hayvan materyalini; Aydın ili Adnan Menderes Üniversitesi, Veteriner Fakültesi Küçük Hayvan Kliniğine ya da İzmir ilinde mevcut özel veteriner polikliniklerine primer ya da sekonder deri lezyonları (alopesi, kabuklanma, kepeklenme, komedon oluşumu ve/veya kaşıntı) anamnezi ile getirilen farklı yaşta, her iki cinsiyetten köpekler oluşturdu. Sarkoptik uyuza bağlı dermatozu bulunan köpeklerde 25 hidroksi vitamin D_3 düzeyinin ölçülmesi ve hastalık aktivitesi ile olan ilişkilerinin belirlenmesi amaçlanan araştırmada; I. grupta sarkoptik uyuzlu (n=19), II. grupta (n=19) ise herhangi bir hastalık tablosu bulunmayan (kesinlikle dermatozu mevcut olmayan) sağlıklı köpekler yer aldı.

Tablo 8. Çalışma kapsamını teşkil eden gruplar

Çalışma kapsamını teşkil eden gruplar (her grupta n=19)	
I. grupta	Sarkoptik uyuzlu köpekler
II. grupta	Sağlıklı köpekler

3.5. Metodolojik Analizler

Olgularda ilişkin hastalıklara yönelik derin deri kazıntısı ya da asetat bant yöntemi uygulandı. Ayırıcı tanı ve ko-infeksiyonların ekarte edilmesi amacıyla diğer dermatolojik muayene yöntemlerine de (asetat bant, Woods' lambası, trikoskopi, impresyon smear/temas frotisi, bakteriyolojik ve fungal kültür) başvuruldu, böylelikle yalnızca yukarıda bahis edilen etiyolojik etkenler yönünden mono-infekte olgular çalışma kapsamına alındı. Tüm gruplardaki köpeklerde *Vena cephalica antebrachii*'den antikoagulantsız serum tüplerine 2'şer ml kan örneği alınarak santrifüje tabi tutulduktan sonra fluorösan immunoassay yöntemi ile 25 hidroksi vitamin D₃ düzeyleri belirlendi. Elde edilen parametrelerin hesaplanması ve karşılaştırılmasında uygun istatistiksel yöntemler kullanıldı.

Hasta sahipleri bilgi onam formu (aşağıda belirtildiği üzere) ile bilgilendirilerek çalışma kapsamına alındı, olgular gönüllülük esasına dayalı olarak değerlendirildi.

3.6. Teşhiste Kullanılan Malzemeler

Tablo 9. Çalışmada kullanılan analiz yöntemleri ve ilişkin hastalıklara yönelik değerlendirmeler

Örnek	Parametre/Ölçüm	Yöntem/Cihaz	Analiz Sebebi
EDTA'lı tam kan	Tam kan sayımı	Kompedans yöntemi / Midray BC-2800vet hemogram cihazı	CVL
Serum	Anti- <i>Leishmania</i> antikor titresi	IFAT/ticari test kiti	CVL
	ANA testi	Floresan Antinükleer Antikor	Otoimmün hastalıklar
	Kreatinin	Fotometrik yöntem /Vet test 8008	CVL
Derin deri kazıntısı	Canlı-ölü akar sayısı	Deri kazıntısı lam üzerine alındıktan sonra %10 luk KOH damlatılarak etkenler görüldü / Mikroskop	-Demodektik uyuz -Sarkoptik uyuz -Diğer paraziter hastalıklar
İdrar	Protein/Kreatinin oranı	Kolorimetrik yöntem	*CVL
Deri biyopsisi	Pemphigus için	Immunofloresan yöntemi / Punch biyopsi kalemi	Otoimmün hastalıklar

*CVL: Canin Visceral Leishmaniozis

Biyokimyasal parametrelerin ölçümü ile hematolojik değerlendirmelerin bir kez yapıldığı arařtırmada incelenen köpekler, hasta sahipleri bilgilendirilerek gönüllülük esasıyla arařtırmaya dâhil edilmiştir. Arařtırma öncesinde, 13.03.2018 tarihinde 64583101/2015/086 sayılı Aydın Adnan Menderes Üniversitesi Hayvan Deneyleri Yerel Etik Kurulu onayı alınmıştır.

3.7. İstatiksel Analiz

Sağlıklı ve sarkoptik uyuzlu köpeklerde elde edilen sayısal verilerin tanımlayıcı istatistikleri yapıldı. Veriler ortalama ve standart hata olacak şekilde belirtildi. Gruplarda bulunan hayvanlara ait serum 25OHD₃ konsantrasyonlarına ait sayısal değerlerin homojenite testi sonuçları Kommorov Smirnof ve Shappiro Wing testlerine göre incelenerek normal dağılım göstermediği belirlendi. Gruplar arasındaki karşılaştırma Mann-Whitney U testi aracılığı ile SPSS 22.0 (IBM, Chicago) programı ile değerlendirildi. $p < 0,05$ istatistiksel anlamlı kabul edildi.

4. BULGULAR

4.1. Demografik Bulgular

Araştırma kapsamına alınan olgulara ait demografik bilgiler Tablo 10'da gösterilmektedir. Buna göre; cinsiyetlerin gruplara göre dağılımı incelendiğinde dişi/erkek sayısı sarkoptik uyuz grubu için 11/8, sağlıklı grup için 9/10 olarak değerlendirilirken serum 25OHD₃ seviyeleri açısından minimum-maksimum (ng/mL cinsinden) değerler açısından yapılan incelemede ise sarkoptik uyuz grubu için 14,16- 66,08; sağlıklı grup için 35,07-123,26 olarak tespit edilmiştir.

Tablo 10. Tez kapsamına alınan olgulara ait demografik bilgiler

Hastalık	Olgu	Yaş	İrk	Cinsiyet	Vit D Seviyesi (ng/ml)	Hastalık	Olgu	Yaş	İrk	Cinsiyet	Vit D Seviyesi (ng/ml)
Sarkoptik	I	2	Golden	Dişi	19.00	Sağlıklı grup	I	2	Golden	Erkek	123.26
	II	1	Pug	Dişi	33.42		II	3	Terrier	Erkek	120
	III	6	Terrier	Erkek	22.91		III	4	Golden	Erkek	100.07
	IV	5	Mix	Dişi	36.65		IV	2	Mix	Dişi	52.21
	V	3	Golden	Dişi	17.17		V	3	Golden	Dişi	88.07
	VI	3	Labrador	Erkek	14.83		VI	1	Labrador	Erkek	50.27
	VII	2	Yorkshire Terrier	Erkek	27.00		VII	3	Boxer	Erkek	64.26
	VIII	1	Mix	Dişi	23.21		VIII	2	Pekinez	Dişi	70.12
	IX	4	Boxer	Dişi	30.28		IX	4	Mix	Dişi	65.63
	X	4	Golden	Erkek	23.19		X	5	Golden	Erkek	119.12
	XI	5	Pug	Erkek	66.08		XI	4	Pug	Erkek	70.18
	XII	5	Fransız Bulldog	Dişi	16.18		XII	3	Mix	Dişi	77.98
	XIII	6	Mix	Dişi	25.16		XIII	2	Çoban Köpeği	Erkek	83.00
	XIV	3	Golden	Erkek	49.11		XIV	1	Labrador	Erkek	56.64
	XV	2	Fransız Bulldog	Erkek	44.16		XV	3	Golden	Dişi	100.03
	XVI	3	Mix	Dişi	40.45		XVI	2	Mix	Dişi	35.07
	XVII	2	Maltese Terrier	Dişi	61.13		XVII	4	Pug	Dişi	98.70
	XVIII	1	Golden	Erkek	19.65		XVIII	3	Fransız Bulldog	Erkek	79.06
	XIX	1	Kangal	Dişi	14.16		XIX	2	Golden	Dişi	65.03

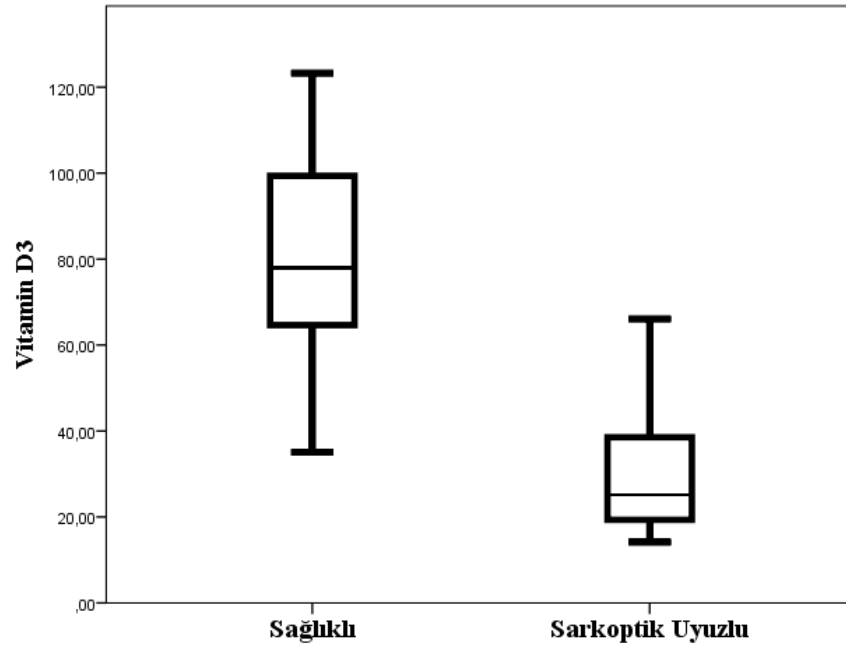
Sarkoptik uyuzu olan köpekler ile sağlıklı köpeklerde 25(OH) D₃ seviyelerine ait ortalama ± standart sapma değerleri Tablo 11'de gösterilmektedir. Buna göre gruplar arasındaki belirgin bir istatistiksel fark olduğu görülmektedir. Sağlıklı ve sarkoptik uyuzlu köpeklerde Vitamin D düzeyinin dağılım grafiği Şekil 14'te sunuldu.

Tablo 11. Sarkoptik uyuzu olan köpekler ve sağlıklı köpeklerde 25(OH) D₃ seviyelerine ait ortalama ± standart sapma değerleri (ng/ml cinsinden)

Grup	±SE	p değeri
Sarkoptik uyuz	30,72 ± 3,52	p=0,000
Sağlıklı	79,93 ± 5,76	

4.2. Parazitolojik Bulgular

Çalışmamıza konu olan tüm köpeklerde parazitolojik muayene ile sarkoptik uyuza bağlı dermatik tanısı konuldu. Çalışmamızda parazitolojik muayenesi gerçekleştirilen tüm olgularda tür özellikleri dikkate alınarak *Sarcoptes scabiei var. canis* teşhis edildi. Çalışmamıza konu olan köpeklerin tamamında parazitolojik muayenede yumurta (%25) ve yetişkin (%100) formlara rastlandı.



Şekil 14. Sağlıklı ve sarkoptik uyuzlu köpeklerde Vitamin D düzeyinin dağılım grafiği

5. TARTIŞMA

Geçmiş yıllarda yapılan arařtırmalar, D vitamininin yağda çözünen bir vitaminden çok, hormonal fonksiyonları gerçekleřtiren bir grup sterol olduđunu ve klasik bir vitamin metabolizması dıřında vital fonksiyonlar için de önemli bir faktör olabileceđini göstermektedir (Kalkanođlu, 2010; Jussila ve ark, 2013; Holick, 2008; Dusso ve ark, 2005). Literatürde birçok farklı arařtırma bulunmasına karřın, veteriner dermatoloji alanında D vitamini ile paraziter ve non-paraziter dermatozlar arasındaki iliřkiye dair arařtırmaların sayısı oldukça azdır. Aydın Adnan Menderes Üniversitesi Veteriner Fakültesi İç Hastalıkları Anabilim Dalı'nda önceden gerçekleştirilen bir başka tez çalıřmasında (Karagöz Güral, 2017) sarkoptik uyuzla enfekte köpeklerde D vitamini seviyesi diđer bazı paraziter dermatozlarla birlikte arařtırılmıř ve gerek sarkoptik uyuz gerekse diđer paraziter hastalıklarda D vitamininin seviyelerinde azalma saptanmıřtır.

Birçok farklı hastalık ile iliřkisi olabilen D vitamininin inflamasyonla da iliřkili olabileceđi söylenebilmektedir. Periferal kanda bulunan yangısal hücrelerde VDR'nin tespit edilmesi, D vitamininin bađıřıklık sistemi üzerindeki etkisinin önemini düşündürmektedir. T hücre cevabının azalmasının sebeplerinden biri de D vitamininin yetersizliđi kaynaklı olabilmektedir (Nicholson ve ark, 2012). D vitamininin, T hücrelerin yanıtı ve gelişmesi üzerine doğrudan etkisi olduđu aktarılmaktadır (Ulitsky ve ark, 2011). 2 farklı tipte bulunan T hücrelerinden; Th1 (T1 yardımcı), proinflamatuvar sitokin üretimini uyararak güçlü bir immun cevap oluřmasına katkı sađlarken, Th2 (T2 yardımcı) ise antiinflamatuvar sitokinlerin salınmasında görev alır (Raman ve ark, 2011; Özkan ve Döneray, 2011). Vitamin D, Th1 hücrelerinin çođalmasını durdurarak interferon gama ile birlikte interlöykin-2 benzeri proinflamatuvar sitokinlerin oluřumunu baskılamaktadır (Lim ve ark, 2005; Nerich ve ark, 2011). D vitamini eksikliđinde aktivasyon geçiren ve Th1 hücrelerinin cevabına etki eden proinflamatuvar sitokinler birçok hastalıđın patogenezinde büyük oranda etkili olmaktadır (Cantorno ve Mahon, 2014; Özkan ve Döneray, 2011; Hassan ve ark, 2013). Bu sebeplerden ötürü sarkoptik uyuzlu köpeklerde D vitamini seviyesi ve etkinliđinin arařtırılması faydalı olacađı tarafımızca düşünölmektedir.

Çalışmamızın konusu olan sarkoptik uyuz etkeni, inflamatorik yanıtın bozulmasına neden olan bir dermatitis etkenidir (Schoeb ve Fox, 1990). Pro-inflamatuvar sitokin yanıtını bozduğu ve dermatitise neden olduğu ispatlanmış sarkoptik uyuzla enfekte köpeklerde D vitamini düzeyinin yangısal bozuklukla ilişkisinin araştırılması faydalı olacaktır. Önceden yapılan birçok çalışmada D vitamininin, farklı hastalık etkenlerine karşı vücudun edinsel bağışıklık oluşturmasını uyardığı bildirilmiştir (White, 2008). Otoimmün hastalıklar ve yangısal yanıtın bozulduğu durumlarda adaptif bağışıklığın oluşmasında ve hastalıkların doğuracağı sonuçlarla beraber yan etkilerinin azaltılmasında Vitamin D'nin rolü olduğu kanıtlanmıştır (Tiosano ve ark., 2013). Bu sebepten ötürü araştırmamıza konu olan D vitamini yetersizliğinin, sarkoptik uyuzun patogenezisine zemin hazırladığı belirtilebilir.

Sarkoptik uyuzla enfekte köpeklerdeki D vitamini seviyesindeki azalma yangısal yanıt, keratinositler (Gniadecki, 1996), derinin verdiği immün yanıt (Etten ve ark, 2003), keratinositlerin yıkımlanması (Bielawska ve ark, 1992; Geilen ve ark, 1997) ve antioksidan (Hanada ve ark, 1995) özelliklerinden yola çıkılarak açıklanabilir. Tüm bu sebepler çalışmamıza konu olan olgularda sarkoptik uyuz ile D vitamini seviyesindeki azalmalar arasındaki ilişkiye dair sebepler arasında olabilir.

D vitamininin klasik olmayan etkileri ilk olarak otuz yıl önce, çeşitli neoplastik hücrelerde aktif 1,25 dihidroksivitamin D₃ (1,25(OH)2D₃) reseptörlerinin tespit edilmesi ile fark edilmiştir. Bunu takip eden diğer çalışmalar, 1,25(OH)2D₃'ün D vitamini reseptörüne (VDR) bağlanmasının kanser hücrelerinde antiproliferatif ve prodiferansiyasyon tepkilerini arttırdığını ve D vitamini etkisinin tamamen yeni bir tarafının olduğunu göstermektedir. Daha sonra, D vitaminine karşı klasik olmayan tepkiler spektrumu, immün sistem hücrelerine etkilerini de içerecek şekilde genişletilmiştir. Granümatöz hastalıklardan olan sarkoidozu olan bazı hastalar ile yapılan bir çalışmada; hastaların yükselen 1,25(OH)2D₃ dolaşım düzeyleri ve bunun hiperkalsemi ile ilişkili olduğunun gözlemlenmesi bu etkileşimi desteklemektedir. Bu hastalarda serum 1,25(OH)2D₃ düzeyinin yüksek olmasının, 25-hidroksivitamin D-1 α -hidroksilaz (1 α -hidroksilaz) enziminin aktivitesindeki artışa bağlı olduğu görülmüştür. Bununla birlikte, 1 α -hidroksilazın böbrekte klasik olarak lokalize olduğu normal deneklerin aksine, sarkoidozlu hastalarda artan 1,25(OH)2D₃ sentezinin, hastalığa bağlı makrofajlarda 1 α -hidroksilaz aktivitesini içerdiği gözlemlenmiştir. Böylelikle, immün sistemin hem 1,25(OH)2D₃ sentezleyebildiği hem de D vitamini reseptörünü ortaya çıkaran immün hücrelerindeki otokrin ve parakrin tepkilerini ortaya çıkardığı sonucuna varılmıştır

(Hewison, 2010). Bu tez çalışmasında detaylı laboratuvar analizleri ile immunolojik yoklama gerçekleştirilemese de, sarkoptik uyuzlu köpeklerde immun yaşlanmanın gelişmiş olabileceğini öne sürmek yerinde olacaktır.

6. SONUÇ VE ÖNERİLER

Çalışmamızda inflamatorik ve kozmetik anlamda deri bütünlüğünü bozarak bulaşıcı (kontagioz) hastalığa yol açan sarkoptik uyuz etmenine ait hastalık aktivitesiyle D vitamini arasında ilişkinin irdelenmesi amaçlandı. Önceden gerçekleştirilen farklı çalışmalarla D vitamininin edinsel bağışıklık yanıtı uyararak farklı patojenlerle konakçı lehine faaliyet göstererek etkileşime girdiği, tüm bunların yanı sıra otoimmün veya yangısal bozukluklarda adaptif bağışıklık sistemi üzerinde etkileşim ile hastalık risklerini ve yan etkileri azalttığı bilinmektedir. Dolayısıyla çalışmamıza konu olan sarkoptik uyuz enfeksiyonunun tez boyunca anlatıldığı ve tartışıldığı üzere hastalığın patogeneze zemin hazırladığı öne sürülebilir. Tez kapsamına alınan sarkoptik uyuzla enfekte köpeklerin hiçbirisinde dışarıdan D vitamini ilavelerinin yapılmadığı profesyonel mama ile beslenmek yerine evde pişen (içeriği ve bileşenleri bilinmeyen) gıdalarla beslenme yapıldığı, ‘Doğru bilinen bir yanlış olarak hayvanların güneş ışınlarına uzun süre maruz bırakıldığı (köpeklerde kutanöz D vitamini sentezi yok denecek kadar azdır) öğrenildi.’ Sonuç olarak sarkoptik uyuzla enfekte köpeklerde D vitamini seviyelerinin ölçülmesi ve eksildiği durumlarda gerekli takviyelerin sağaltıma eşlik ettirilmesinin fayda sağlayacağı söylenebilir.

KAYNAKLAR

- Akkoyun H, Bayramođlu M, Ekin S, elebi F.** D Vitamini Ve Metabolizma İin nemi. *Atatürk Üniversitesi Veteriner Bilim Dergisi*, 2014, 9(3), 213-219.
- Alkan S.** 65 Yaş ve Üstü Bireylerde D Vitamini Düzeyi ile Düşme Riski Arasındaki İlişki, Uzmanlık Tezi, Pamukkale Üniversitesi Tıp Fakültesi Fiziksel Tıp Ve Rehabilitasyon Anabilim Dalı, Denizli 2009, 93.
- Anonim 1.** Solar Facts and Advice. www.solar-facts-and-advice.com (24.07.2018).
- Anonim 2.** www.nkfu.com, (24.07.2018).
- Anonim 3.** Balıklar, www.baliklar.gen.tr, (24.07.2018).
- Arlan LG, Vyszenski-Moher DL, Pole MJ.** Survival of adults and developmental stages of *Sarcoptes scabiei var. canis* when off the host. *Experimental & Applied Acarology*, 1989, 6(3), 181-187.
- Arslan Ö.** Entomoloji Ders Notu, Kafkas Üniversitesi Veteriner Fakültesi Parazitoloji Anabilim Dalı, Kars, 2000.
- Ası T.** Tablolarla Biyokimya I-II, Nobel Tıp Kitabevi, Ankara, 1999.
- Autier P, Boniol M, Pizot C, Mullie P.** Vitamin D Status And Ill Health: A Systematic Review. *The Lancet Diabetes & Endocrinology*, 2014, 2(1), 76–89.
- Bielawska A, Linardic CM, Hannun YA.** Modulation of Cell Growth and Differentiation by Ceramide. *FEBS Letters*, 1992, 307(2), 211-214.
- Bhat KPL, Balasubramaniyan V, Vaillant B, Ezhilarasan R, Hummelink K, Hollingsworth F, Conroy S, Long L, Lelic N, Wang S, Gumin J, Raj D, Kodama Y, Raghunathan A, Olar A, Joshi K, Pelloski CE, Heimberger A, Kim SH, Cahill DP, Rao G, Den Dunnen WFA, Boddeke HWGM, Phillips HS, Nakano I, Lang FF, Colman H, Sulman EP, Aldape K.** Mesenchymal Differentiation Mediated by NF-κB Promotes Radiation Resistance in Glioblastoma. *Cancer Cell*, 2013, 24(3), 331-346.
- Bikle DD.** Vitamin D: Newly Discovered Actions Require Reconsideration Of Physiologic Requirements. *Trends Endocrinology & Metabolism*, 2010, 21(6), 375-384.
- Bilal T.** Kedi ve Köpeklerin Deri Hastalıkları, İstanbul Üniversitesi Veteriner Fakültesi Yayınları, 2008.
- Bhat KPL, Balasubramaniyan V, Vaillant B, Ezhilarasan R, Hummelink K, Hollingsworth F, Wani K, Heathcock L, James JD, Goodman LD, Conroy S, et al.**

Mesenchymal Differentiation Mediated by NF- κ B Promotes Radiation Resistance in Glioblastoma. *Cancer Cell*, 2013, 24(3), 331-346.

Bornstein S. Experimental Infection of Dogs with *Sarcoptes scabiei* Derived from Naturally Infected Wild Red Foxes (*Vulpes Vulpes*): Clinical Observations. *Veterinary Dermatology*, 1991, 2(3-4), 151.

Boulch NL, Cancela L, Miravet L. Cholecalciferol Sulfate Identification in Human Milk by HPLC. *Steroids*, 1982, 39(4), 391–398.

Budak S, Yolasığmaz A. Uyuz (Gale, Scabies). In: Özcel MA, Daldal N (eds), Artropod Hastalıkları ve Vektörler. Türkiye Parazitoloji Derneği Yayınları, İzmir, 1997, s. 283-316.

Chen TC, Persons KS, Lu Z, Mathieu JS, Holick MF. An Evaluation of the Biologic Activity and Vitamin D Receptor Binding Affinity of the Photoisomers of Vitamin D₃ and Previtamin D₃. *The Journal of Nutritional Biochemistry*, 2000, 11(5), 267-272.

Charlesworth EN, Johnson JL. An Epidemic of Canine Scabies in Man. *Archives of Dermatology*, 1974, 110(4), 572-574.

Corbee RJ, Vaandrager AB, Kik MJL, Molenaar MR, Hazewinkel HAW. Cutaneous Vitamin D Synthesis in Carnivorous Species. *Journal of Veterinary Medicine and Research*, 2015, 2(4).

Curtis CF. Current Trends in the Treatment of *Sarcoptes*, *Cheyletilla* and *Otodectes* Mite Infestations in Dogs and Cats. *Veterinary Dermatology*, 2004, 15(2), 108-114.

Deluca Hf, Cantorna MT. Vitamin D: Its Role And Uses in Immunology. *The FASEB Journal*, 2001, 15(14), 2579-2585.

Dusso AS, Brown AJ, Slatopolsky E. Vitamin D. *American Journal Of Physiology Renal Physiology*, 2005, 289(1), 8-28.

Etten Ev, Decallonne B, Verlinden L, Verstuyf A, Bouillon R, Mathieu C. Analogs of 1 α ,25- dihydroxyvitamin D₃ as Pluripotent Immunomodulators. *Journal of Cellular Biochemistry*, 2003, 32(4), 397-404.

Fain A. Epidemiological Problems of Scabies. *International Journal of Dermatology*, 1978, 17(1), 20-30.

Feskanich D, Ma J, Fuchs CS, Kirkner GJ, Hankinson SE, Hollis BW, Giovannucci EL. Plasma Vitamin D Metabolites and Risk of Colorectal Cancer in Women. *Cancer Epidemiology, Biomarkers & Prevention*, 2004, 13(9), 1502-1508.

Folz SD. Canine Scabies (*Sarcoptes Scabiei* Infestation). *Compendium on Continuing Education for the Practising Veterinarian*, 1984, 6, 176.

- Geilen CC, Bektas M, Wieder T, Kodelja V, Goerd S, Orfanos CE.** 1 α ,25-dihydroxyvitamin D₃ Induces Sphingomyelin Hydrolysis in HaCaT Cells via Tumor Necrosis Factor Alpha. *The Journal of Biological Chemistry*, 1997, 272(14), 8997-9001.
- Gniadecki R.** Stimulation Versus Inhibition of Keratinocyte Growth by 1,25-Dihydroxyvitamin D₃: Dependence on Cell Culture Conditions. *Journal of Investigative Dermatology*, 1996, 106(3), 510-516.
- Göksoy T.** Osteoporoz Tanı ve Tedavisi, Göksoy T. (Edt), 2000.
- Grant WB, Holick MF.** Benefits and Requirements of Vitamin D for Optimal Health: A Review. *Alternative Medicine Review*, 2005, 10(2), 94-111.
- Greiner EC.** Artropod Parazitlerin Teşhisi. In: Zajac AM, Conboy GA, Veteriner Klinik Parazitoloji. 7. Baskı. Yıldız K (Çev.), Medipres Yayıncılık, Malatya, 2009, s. 185-189.
- Gröber U, Spitz J, Reichrath J, Kisters K, Holick MF.** Vitamin D: Update 2013: From Rickets Prophylaxis to General Preventive Healthcare. *Dermatoendocrinol*, 2013, 5(3), 331-347.
- Hanada K, Sawamura D, Nakano H, Hashimoto I.** Possible Role of 1,25-dihydroxyvitamin D₃-induced Metallothionein in Photoprotection Against UVB Injury in Mouse Skin and Cultured Rat Keratinocytes. *Journal of Dermatological Science*, 1995, 9(3), 203-208.
- Harvey RG, McKeever PJ.** Skin Diseases of the Dog and Cat. Deprem O, Yeşildere T. (Çev.), Nobel Tıp Kitapevleri Ltd. Şti., İstanbul, 2006, 28-29.
- Hassan V, Hassan S, Seyed-Javad P, Ahmad K, Asieh H, Maryam S, Farid F, Siavash A.** Association Between Serum 25 (OH) Vitamin D Concentrations and Inflammatory Bowel Diseases (IBDs) Activity. *Medical Journal of Malaysia*, 2013, 68(1), 34-38.
- Heaney RP, Horst RL, Cullen DM, Armas LAG.** Vitamin D₃ Distribution and Status in the Body. *Journal of the American College of Nutrition*, 2009, 28(3), 252-256.
- Hewison M.** Vitamin D and the Immune System: New Perspectives on an Old Theme. *Endocrinology & Metabolism Clinics of North America*, 2010, 39(2), 365-379.
- Holick MF.** McCollum Award Lecture, 1994: Vitamin D – New Horizons for the 21st Century. *The American Journal of Clinical Nutrition*, 1994, 60(4), 619-30.
- Holick MF.** Vitamin D: Photobiology, Metabolism, and Clinical Applications, Endocrinology (3rd ed), DeGroot LJ, Besser M, Burger HG, et al. (eds), W. B. Saunders, Philadelphia, 1995.
- Holick MF.** Vitamin D: A D-Lightful Health Perspective. *Nutrition Reviews*, 2008, 66(2), 182-194.
- Holick MF, Chen TC.** Vitamin D Deficiency: A Worldwide Problem with Health Consequences. *The American Journal of Clinical Nutrition*, 2008, 87(4), 1080-1086.

- Huang HP, Liang SL, Yang HL, Chen KY.** *Sarcoptes Scabiei* Infestation in A Cat. *Feline Practice*, 1998, 26(2), 10-12.
- Jasmin P.** Clinical Handbook on Canine Dermatology (3rd ed.), Virbac, 2011, <http://1948.agency/vetsupply/wp-content/uploads/2017/03/Clinical-handbook-3rd-edition-full-version.pdf>, (24.07.2018).
- Jones G.** Extrarenal Vitamin D Activation and Interactions Between Vitamin D₂, Vitamin D₃, and Vitamin D Analogs. *Annual Review of Nutrition*, 2013, 33, 23-44.
- Jussila A, Virta LJ, Salomaa V, Mäki J, Jula A, Färkkilä MA.** High and Increasing Prevalence of Inflammatory Bowel Disease in Finland with A Clear North – South Difference. *Journal of Crohn's and Colitis*, 2013, 7(7), 256-262.
- Kalkanoğlu, S.** D vitamini Metabolizması, Kalsiyum ve D Vitamini Metabolizması. Hasanoğlu A. (Edt), Danone Enstitüsü, Pelin Ofset, Ankara, 2010.
- Lewis DT.** Dermatolojik Bozukluklar. Tüzer, E (Çev.) In: Schaer M (Edt), Kedi ve Köpeklerin Klinik Hekimliği. Deprem O, Yeşildere T. (Çev. eds), Nobel Tıp Kitapevleri Ltd. Şti., İstanbul, 2006, s. 9-43.
- Lim WC, Hanauer SB, Li YC.** Mechanisms of Disease: Vitamin D and Inflammatory Bowel Disease. *Nature Clinical Practice Gastroenterology & Hepatology*, 2005, 2(2), 103-111.
- Ljunggren E.** Molecular Analysis of *Sarcoptes Scabiei*, Doktora Tezi, Swedish University of Agricultural Sciences, Uppsala 2005.
- Mawer EB, Lumb GA, Schaefer K, Stanbury SW.** The Metabolism of Isotopically Labelled Vitamin D₃ in Man: The Influence of the State of Vitamin D Nutrition. *Clinical Science*, 1971, 40(1), 39-53.
- Mellanby E.** An Experimental Investigation on Rickets. *Lancet*, 1919, 1, 407-412.
- Mellanby E.** The Experimental Method in the Conquest of Disease, Animal Research.Info, 1939, <http://www.animalresearch.info/en/medical-advances/articles-lectures/the-experimental-method-the-conquest-of-disease/>, (03.03.2018).
- Moriello KA.** Common Ectoparasites of the Dog 2: *Sarcoptes Scabiei* v. *Canis* and *Demodex Canis*. *Canine Practice*, 1987, 14(3), 25-41.
- Moriello KA.** Cheyletiellosis. In: Griffin CE, Kwochka KW, Macdonald JM (eds), Current Veterinary Dermatology: The Science and Art of Therapy. Mosby Year Book, ST. Louis, 1993, s. 90.
- Nerich V, Jantchou P, Boutron-Ruault MC, Monnet E, Weill A, Vanbockstael V, Auleley GR, Balaire C, Dubost P, Rican S, Allemand H, Carbonnel F.** Low Exposure to

Sunlight is a Risk Factor for Crohn's Disease. *Alimentary Pharmacology & Therapeutics*, 2011, 33(8), 940-945.

Nicholson I, Dalzell AM, El-Matary W. Vitamin D as a Therapy for Colitis: A Systematic Review. *Journal of Crohn's and Colitis*, 2012, 6(4), 405-411.

Özkan B, Döneray H, Karacan M, Vançelik S, Yıldırım ZK, Özkan A, Koşan C, Aydın K. Prevalence of Vitamin D Deficiency Rickets in the Eastern Part of Turkey. *European Journal of Pediatrics*, 2009, 168(1), 95-100.

Özkan B, Döneray H. D Vitamininin İskelet Sistemi Dışı Etkileri. *Çocuk Sağlığı ve Hastalıkları Dergisi*, 2011, 54, 99-119.

Paradis M. Scabies and Cheyletiella. 13th Proceedings of the Annual Members Meeting of the American Academy of Veterinary Dermatology & American College Veterinary Dermatology, s. 48, 1997, Nashville.

Paradis M. Ivermectin in Small Animal Dermatology Part II Extralabel Applications. *Compendium of Continuing Education for the Practicing Veterinarian*, 1998, 20, 459-469.

Raman M, Milestone AN, Walters JRF, Hart AL, Ghosh S. Vitamin D and Gastrointestinal Diseases: Inflammatory Bowel Disease and Colorectal Cancer. *Therapeutic Advances in Gastroenterology*, 2011, 4(1), 49-62.

Schoeb TR, Fox JG. Enterococcolitis Associated with Intraepithelial Campylobacter-like Bacteria in Rabbits (*Oryctolagus Cuniculus*). *Veterinary Pathology*, 1990, 27(2), 73-80.

Scott DW, Miller WH, Griffin CE. Muller & Kirk's Small Animal Dermatology (6th ed.), W.B. Saunders (US), 2001, 476-483.

Sharp CR, Selting KA, Ringold R. The Effect of Diet on Serum 25-Hydroxyvitamin D Concentrations in Dogs. *BMC Research Notes*, 2015, 8:442.

Sözen T. D Hormon: Güncel Gelişmeler. *Hacettepe Tıp Dergisi*, 2011, 42, 14-27.

Sutton ALM, MacDonald PN. Vitamin D: More Than a "Bone-a-Fide" Hormone. *Molecular Endocrinology*, 2003, 17(5), 777-791.

Şimşek E. Köpeklerde Uyuz Etkenleri. Yüksek Lisans Semineri, Adnan Menderes Üniversitesi Sağlık Bilimleri Enstitüsü Parazitoloji Anabilim Dalı, 2010, Aydın.

Taşkapan H. D Vitamininin Kemik Dışı Etkileri. İnönü Üniversitesi Tıp Fakültesi Nefroloji Bilim Dalı, 11 Kasım 2015, Malatya.

Tiosano D, Wildbaum G, Gepstein V, Verbitsky O, Weisman Y, Karin N, Eztioni A. The Role of Vitamin D Receptor in Innate and Adaptive Immunity: A Study in Hereditary Vitamin D-Resistant Rickets Patients. *The Journal of Clinical Endocrinology & Metabolism*, 2013, 98(4), 1685-1693.

- Trang HM, Cole DE, Rubin LA, Pierratos A, Siu S, Vieth R.** Evidence That Vitamin D₃ Increases Serum 25-Hydroxyvitamin D More Efficiently Than Does Vitamin D₂. *The American Journal of Clinical Nutrition*, 1998, 68(4), 854-858.
- Tsiaras WG, Weinstock MA.** Factors Influencing Vitamin D Status. *Acta Dermato Venereologica*, 2011, 91(2), 115-124.
- Tüzer E, Toparlak M, Göksu K.** Entomoloji Ders Notu, İstanbul Üniversitesi Veteriner Fakültesi Parazitoloji Anabilim Dalı, İstanbul, 1997.
- Ulitsky A, Ananthakrishnan AN, Naik A, Skaros S, Zadvornova Y, Binion DG, Issa M.** Vitamin D Deficiency in Patients with Inflammatory Bowel Disease. *Journal of Parenteral and Enteral Nutrition*, 2011, 35(3), 308-316.
- Ural K.** Köpeklerde Paraziter Dermatozlar; Veteriner İç Hastalıklarında Olgulardan Edindiğimiz Dersler, Ural K. (Edt), Uzerler Matbaası, Ankara, 2014, 112.
- Vicchio D, Yergey A, O'Brien K, Allen L, Ray R, Holick M.** Quantification and Kinetics of 25-Hydroxyvitamin D₃ by Isotope Dilution Liquid Chromatography/Thermospray Mass Spectrometry. *Biological Mass Spectrometry*, 1993, 22(1), 53-58.
- White JH.** Vitamin D Signaling, Infectious Diseases, and Regulation of Innate Immunity. *Infection and Immunity*, 2008, 76(9), 3837-3843.
- Wortsman J, Matsuoka LY, Chen TC, Lu Z, Holick MF.** Decreased Bioavailability of Vitamin D in Obesity. *The American Journal Of Clinical Nutrition*, 2000, 72(3), 690-693.
- Zittermann A, Schleithoff SS, Tenderich G, Berthold HK, Körfer R, Stehle P.** Low Vitamin D Status: A Contributing Factor in the Pathogenesis of Congestive Heart Failure? *Journal of the American College of Cardiology*, 2003, 41(1), 105-112.

EKLER

Ek 1



T.C.
ADNAN MENDERES ÜNİVERSİTESİ
HAYVAN DENEYLERİ YEREL ETİK
KURULU
(ADÜ-HADYEK)



Aydın, 13.Haziran. 2017

Oturum : Hayvan Deneyleri Yerel Etik Kurulu 2017 Yılı VI. Oturum
Sayı : 64583101/2017/053
Proje Başlığı : Sarkoptik uyuzlu köpeklerde serum 25 hidroksi vitamin D3 düzeylerinin araştırılması.
Proje Yürütücüsü : Kerem URAL
Proje Ekibi : Oğuz YENER

Bu çalışmanın hiçbir bölümünde:

İnsan embriyosu ve fötüsü kullanılması
İnsan embriyosu ve fötüsü dokularının kullanılması
Diğer insan doku ve hücrelerinin kullanılması

Hayvan Çalışması İnsanlarda araştırma
İnsan olmayan primatların kullanılması
Transgenik hayvanların kullanılması
Hayvanlarda genetik modifikasyon öngörülmemiştir.

Bu çalışmanın yapılmasında etik açıdan bir sakınca bulunmamaktadır

Prof. Dr. M. Dinçer BİLGİN
Başkan

Prof. Dr. Tahir DOST
Başkan Yardımcısı

(Yıllık İzinli)
Prof. Dr. İğit SÖNMEZ
Üye

Prof. Dr. Deniz GÖBAN
Üye

Prof. Dr. Yücel KOZA
Üye

Doç. Dr. Erhan DERELİ FİDAN
Üye

Vet. Hek. Serdar AKTAŞ
Üye

Vet. Hek. Dr. Biçgül UNAL
Üye

Yurdagel ALTINBAŞ
Üye

Bu rapor, sadece Adnan Menderes Üniversitesi'nde yapılacak çalışmalar için geçerlidir

ÖZGEÇMİŞ

Soyadı, Adı : Yener, Oğuz
Uyruk : T.C.
Doğum yeri ve tarihi : Akşehir, 05.03.1991
Telefon : 0553 859 26 10
E-mail : oguzyener03@gmail.com
Yabancı Dil : İngilizce

EĞİTİM

Derece	Kurum	Mezuniyet tarihi
Y. Lisans	T.C. Aydın Adnan Menderes Üniversitesi Sağlık Bilimleri Enstitüsü İç Hastalıkları (Veteriner) Anabilim Dalı	2018
Lisans	T.C. Aydın Adnan Menderes Üniversitesi Veteriner Fakültesi	2016

İŞ DENEYİMİ

Yıl	Yer/Kurum	Unvan
2016	Umut Veteriner Kliniği	Veteriner Hekim
2016	Kalkan Veteriner Kliniği	Veteriner Hekim
2014	Kaş Hayvan Barınağı (Staj)	Veteriner Hekim