

MİNÖR KÜNT TRAVMAYA BAĞLI DİYAFRAGMA RÜPTÜRÜ VE HERNİASYON- OLGU SUNUMU

Oğuz HASDEMİR¹, Suleyman ÇETİNKUNAR², Erol YALÇIN², Deniz GAZİOĞLU³, Serra SOYLU⁴

ÖZET

Künt travma sonrası diafragma rüptürü nadir görülür. Künt travma nedeniyle hospitalize edilen hastaların ortalama % 0.8- 1.6 sında meydana gelmektedir. Bu çalışmada minor künt travma nedeniyle görülen izole diafragma rüptürü ve ince barsak herniasyonu olan bir olgu sunulmuştur. Hastada toraks boşluğuna herniasyon nedeniyle intestinal obstruksiyon mevcuttu. Minor künt travmalardan sonra ortaya çıkan izole diafragmatik rüptüre bağlı intestinal obstruksiyon olguları oldukça nadirdir.

Preoperatif dönemde izole diafragma rüptürlerinin tanısını koymak oldukça güçtür. Künt veya penetran travma sonrası gelişen diafragma rüptürlerinde tanı koyabilmek için bu olasılık akla gelmelidir. Geç dönemde, travma öyküsünün araştırılması, bu tanının konmasını kolaylaştıracaktır. Diafragma yaralanmalarında tanı koymada şüpheli yaklaşım, toraksın fizik muayenesi, ve akciğer grafisi yararlı olacaktır.

Anahtar kelimeler: Diafragma rüptürü, minor künt travma, herniasyon

Isolated Diaphragmatic Rupture and Herniation Related with a Minor Blunt Trauma-A Case Report

SUMMARY

Rupture of the diaphragm after blunt trauma is uncommon, occurring in approximately 0.8%-1.6% of patients who are hospitalized with blunt trauma. A case of diaphragmatic rupture and intestinal herniation following a minor blunt trauma is reported in this article. The patient experienced intestinal obstruction owing to herniation into the thoracic cavity. An isolated injury after minor blunt trauma, the cases of diaphragmatic rupture with intestinal obstruction have been rarely reported. Isolated diaphragmatic rupture in general may be a difficult injury to recognize during preoperative period. Following blunt or penetrating traumas, in order to diagnose diaphragmatic ruptures, this possibility should be considered. In the later phases, questioning history of trauma would make it an easier diagnosis. A high index of suspicion, physical examination of the chest, and x-ray film are helpful for diagnosis of diaphragmatic injury.

Key words: Diaphragmatic rupture, minor blunt trauma, herniation

Diafragma rüptürü, ilk olarak 1541 yılında Sennertius tarafından tanımlanmış ve ilk başarılı diafragma onarımı Walker tarafından 1889 yılında yapılmıştır¹. Travmatik diafragma rüptürü (TDR); diafragmayı etkileyen künt veya kesici-delici yaralanmalarının iyi bilinen, ancak kolaylıkla gözden kaçabilen önemli bir komplikasyonudur. Travmayı izleyen dönemde spesifik semptomlar ve radyolojik bulguların olmadığı durumlarda tanı konamayabilir. Bu özellik nedeniyle yıllar içinde TDR'lerinin morbitide ve mortalitesi artabilir.

Bu makalede minör bir travma sonrası oluşmuş, klinik bulgu vermeyen, travmadan 3 hafta sonra intestinal herniasyona bağlı ileus tablosu nedeniyle ancak tanı konabilen bir izole TDR olgusu sunulmuştur.

OLGU

Yaklaşık 1.5 m yükseklikten düşen 65 yaşındaki erkek hasta, ciddi, herhangi bir klinik yakınması olmadığı için doktora müracaat etme gereği duymadan günlük normal çalışmasına devam etmiştir. Ancak bu travmadan üç hafta sonra karında ağrı ve

distansiyon, bulantı-kusma ve gaz-gaita çıkaramama yakınmaları ile hastaneye başvurmuş, ileus ön tanısıyla hastaneye yatırılarak ileri tetkikleri yapılmıştır.

Hasta müracaatında geçirdiği minör travma dışında sistemlerin sorgusunda başka patoloji tanımlanmıyordu ve solunum sıkıntısı yoktu. Fizik muayenesinde; abdominal distansiyon ve karında yaygın hassasiyet mevcuttu. Ayakta direk karın grafisinde yaygın hava-sıvı seviyeleri, ayrıca PA Akciğer grafisinde sağ diafragma üstünde, toraks içinde barsak ansları ve hava-sıvı seviyeleri gözlemlendi (Resim 1). Abdominal USG de dilate ve ödemli ince barsak ansları arasında az miktarda serbest sıvı rapor edildi. Tomografik incelemede sağ diafragmada rüptür ve barsak ansının herniasyonu görüntülendi (Resim 2). Hafif lökositoz dışında diğer laboratuvar bulguları normaldi.

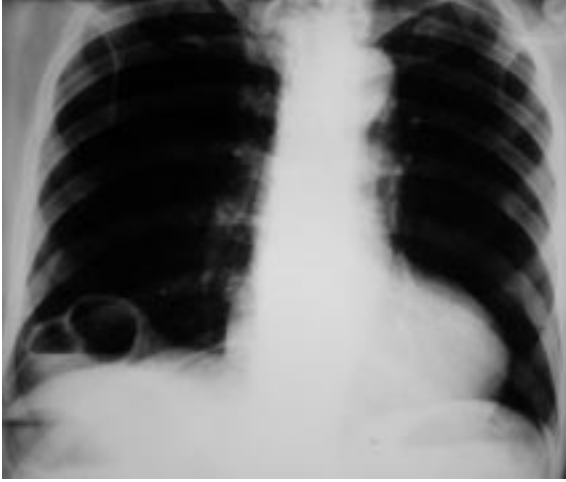
Hasta diafragmatik herniasyona bağlı ileus tanısıyla acil olarak operasyona alındı. Göbek üstü orta hat kesisi ile eksplorasyon yapıldı. Karın içinde barsak ansları arasında az miktarda reaksiyonel serbest sıvı mevcuttu. Treitz'dan 120 cm distaldeki 25-30 cm'lik jejunum ansının diafragma sağ yarısında

¹Abant İzzet Baysal Üniversitesi Tıp Fakültesi, Genel Cerrahi Anabilim Dalı, BOLU, TÜRKİYE

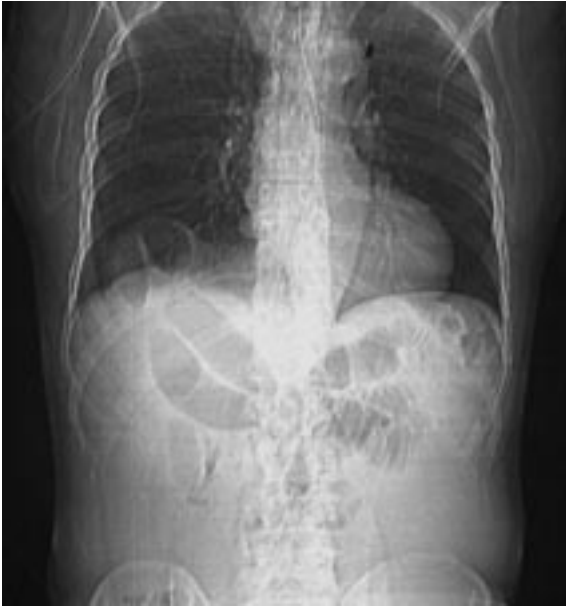²Yıldırım Beyazıt Eğitim ve Araştırma Hastanesi, I.Cerrahi Kliniği, ANKARA, TÜRKİYE

³Yıldırım Beyazıt Eğitim ve Araştırma Hastanesi, II. Cerrahi Kliniği, ANKARA, TÜRKİYE

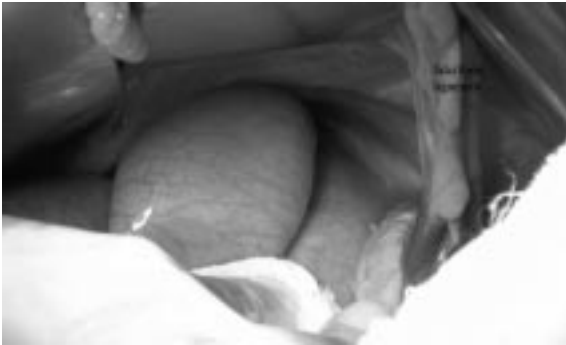⁴Yıldırım Beyazıt Eğitim ve Araştırma Hastanesi, Radyoloji Kliniği, ANKARA, TÜRKİYE



Resim 1. PA Akciğer grafisi. Sağ hemitoraks da hava-sıvı seviyesi izlenmektedir.



Resim 2. Toraks CT. Diyafragma devamlılığının bozulması ve sağ hemitoraks'a fitiklaşan barsak ansları.



Resim 3. Diyafragma rüptürüne bağlı herniasyon ve fitiklaşan barsak ansları.

falsiform ligamentin lateralinden, diyaframadaki 4-5 cm'lik rüptür'den toraks içine herniasyon olduğu gözlemlendi, ancak herni kesesi mevcut değildi (Resim 3). Diyaframadaki defekt genişletilerek dilate barsak ansları karın içine alındı. Redükte edilen barsak anslarında iskemi ve nekroz bulguları yoktu. Diyaframadaki defekt "0" numaralı prolen kullanılarak U sütürleri ile ve teflon plecitler desteği ile onarılarak ameliyat sonlandırıldı. Postoperatif 4. gün hasta taburcu edildi. 1. ve 4. aylarda yapılan kontrollerde hastanın herhangi bir yakınması olmayıp, fizik muayene ve radyolojik bulgular normaldi.

TARTIŞMA

TDR'leri genellikle major travmaları takiben (trafik kazaları veya yüksekten düşmeler sonucu) oluşur. Assensio ve arkadaşlarının yaptığı geniş kapsamlı analizde, künt travma nedeniyle hospitalize edilen hastalarda TDR sıklığının %0.8-5.8 arasında değiştiği bildirilmiştir². TDR'leri sol diyafragmada sağ diyafragmaya göre 10 kat daha fazla görülmektedir³. Rüptürlerin solda daha çok olmasının nedeni diyafragmanın sol medial posterolateral tendinomüsküler alanının embriyolojik gelişmede diyafragmanın en zayıf bölgesi olmasıdır. Sağ diyafragma konjenital olarak daha güçlüdür ve karaciğerin tamponlayıcı etkisi nedeniyle travmalarda daha az yaralanmaktadır³. Klinik serilerde künt travma sonrası sol taraf diyafragma rüptürleri daha yüksek oranda bildirildiği halde, otopsi serilerinde sağ ve sol taraf rüptürlerinin eşit oranda görüldüğü saptanmıştır⁴. Bunun nedeni sağ diyafragma rüptürlerinin genellikle major travmalar ile birlikte olması dolayısıyla mortalitesinin yüksekliğinden kaynaklanmaktadır⁵.

Diyafragma abdominal ve torasik kaviteyi ayıran anatomik lokalizasyonu nedeniyle ve dinamik fonksiyonu nedeniyle çok nadiren tek başına yaralanabilen bir organdır. İzole TDR'leri nadir olup genellikle ciddi multi-sistem yaralanmaları tabloya eşlik etmektedir^{6,7}. Minör travma sonrası oluşan TDR'leri daha da nadirdir ve genellikle tekil olgular şeklinde rapor edilmişlerdir⁸⁻¹¹. Sunulan olgu da hastaneye başvurma gereksinimi duymayacak kadar minor bir travma sonucu oluşan izole TDR olması nedeniyle ilginç ve sunulmaya değer bulunmuştur.

Carter ve Giuseffi 1950'li yıllarda diyafragma rüptürünün klinik evrelerini üç aşamada tanımlamışlardır. Başlangıç dönemi; yaralanmadan hemen sonra başlayan ve primer yaraların iyileşmesine kadar geçen süredir ve ciddi olgularda genellikle respiratuvar ve kardiyak sorunlar tabloya eşlik ederken minör yaralanmalarda ise sessiz geçer. Latent dönem; genellikle asemptomatik seyreden dönemdir ve ancak komplikasyon ortaya çıktığında semptomlar gözlenerek üçüncü döneme geçilir. Obstruktif dönem; bu dönem barsak ve/veya visseral herniasyonun, obstruksiyon, inkarserasyon,

strangulasyon veya olası rüptürlerin olduğu dönemdir¹². Bu dönemde mutlak cerrahi tedavi endikasyonu mevcuttur.

Sunulan olguda olduğu gibi bazı TDR'lerinin ilk iki dönemi asemptomatik geçirecek ancak üçüncü dönemde saptanması konusunda iki hipotez mevcuttur. Bunlar; gecikmiş rüptür olguları veya rüptür tanısı koyduracak inceleme ve tanı yöntemlerindeki gecikmedir. Gecikmiş rüptür; diyafragmadaki kasların devitalize olması, ama tendinöz yapıların sağlam kalması, daha sonraki günler içinde bu yapıların enflamatuar süreçler etkisiyle zayıflaması ile rüptürün meydana gelmesidir¹³. Gecikmiş inceleme ve gecikmiş tanı ise birinci hipoteze göre daha geçerli bir hipotezmiş gibi gözükmektedir. Bu hipoteze göre rüptür, travma sırasında oluşmuştur, ancak klinik bulgular ancak herniasyon oluşuktan sonra ortaya çıkmış veya saptanabilir.

Minör yaralanma bile olsa, toraks içi negatif basınç nedeniyle diyafragmada meydana gelebilecek her türlü rüptür, sonuçta karın içi organların toraks boşluğuna herniasyonuna sebep olabilir. Solunum sırasında, abdomen ve toraks arasında 100mmHg ya ulaşan basınç farkı, abdominal organların toraksa herniasyonunu kolaylaştıran en önemli faktördür. Fıtıklaşan organlar; diyafragmadaki defektin çapına ve defekte komşu olan organların özelliklerine göre değişmektedir. Diyafragmadaki defekt'ten en sık mide, ince barsak ve kolonlar, nadiren de karaciğer ve dalak fıtıklaşmaktadır. Fıtıklaşan organa ait spesifik klinik bulgular görülebileceği gibi solunum ve kardiyak bulgulara ön planda olabilir. Midenin fıtıklaştığı olgularda bulantı ve kusma belirgindir. Büyük rüptürler sonucu oluşan akut ve ciddi herniasyonlarda mediastinal shift ve kardiyak arrest gelişebilir. Geç dönemde tanı konulan diyafragma rüptürlerinde mide, ince barsak ve kolon herniasyonu, inkarasyon ve perforasyonlar ortaya çıkabilir. Sullivan, penetran yaralanma nedeniyle oluşan diyafragma hernisinde 53 vakalık serisinde ince barsak strangulasyonu oranını %10 olarak rapor etmiştir¹⁴. Sunulan olguda benzer şekilde fıtıklaşan ince barsak segmentinin strangulasyonuna bağlı ince barsak obstrüksiyonu ve ileus tablosu ortaya çıkmıştır.

İzole TDR'lerinde tablo asemptomatik olduğu için bu olguların kesin tanısında güçlükler yaşanır. Bu tür yaralanmaların %12-69'unda preoperatif dönemde tanı konamamaktadır⁵. Bununla birlikte PA akciğer grafisi, TDR'lerine bağlı herniasyonların tanısında en duyarlı ve en geçerli yöntem olarak kabul edilmektedir. Tekrarlayan radyolojik tetkiklerle tanı koyma oranı yükseltilebilir⁹. Direk grafideki radyolojik bulgular arasında; diyafragma bütünlüğünün bozulması, barsak hastralalarının ve gaz gölgelerinin toraks içinde görülmesi, diyafragmanın normal anatomik pozisyonundan yüksekte izlenmesi, mediastinal kayma, ateletazi, akciğerde kitle görünümü, plevral effüzyon, pnömotoraks ve

hidropnömotoraks yer alır. TDR'lerinin tanısında abdominal USG, floroskopi, torako-abdominal CT, MR, dalak ve karaciğer sintigrafileri, torakoskopi ve laparoskopi gibi incelemeler gerektiğinde başvurulacak diğer tanı yöntemleri olmalıdır.

TDR'lerinde optimal tedavi erken tanı konan olgularda, yani inisiyal dönemde defektin onarılmasıdır. Bu dönemdeki girişimlerde yandaş organ yaralanmalarının da olabileceği düşünülerek cerrahi girişim için abdominal yol tercih edilmelidir. Bu yolla onarımın yapılmadığı durumlarda, torako-abdominal veya ayrı torakal insizyonlar gerekebilir. Diyafragmanın non-absorbabl sütürlerle primer onarımı genellikle tercih edilen metoddur. Defektin büyük olması ve primer kapatmanın mümkün olmadığı durumlarda ise uygun bir greft kullanılarak defektin kapatılması önerilmektedir¹⁵.

Sonuç olarak; izole TDR'leri erken dönemde semptom vermeyebilir ve çoklu organ yaralanmasının bulunduğu olgularda bazı diyafragma rüptürlerini tespit etmek güç olabilir. Eğer TDR'nü düşündürecek klinik ve radyolojik bulgularda mevcut değil ise diyafragma yaralanmalarının gözden kaçabileceği unutulmamalıdır. Bu nedenle minor travma olgularında özellikle respiratuvar ve/veya gastrointestinal yakınmalarla birlikte PA akciğer grafisinde şüpheli görünümü olan hastalarda diğer ön tanıların yanı sıra diyafragma rüptürü/herniasyonu olasılığı da akılda tutulmalı, multipl organ yaralanması olan hastalarda ise cerrahi eksplorasyon sırasında diyafragma rüptürü açısından her iki diyafragma dikkatlice kontrol edilmelidir.

KAYNAKLAR

1. Arrendrup CH, Arrendrup D. Traumatic diaphragmatic hernia. In: Nyhus L, Condon ER, editors. Hernia, 3th ed. Lippincott, Philadelphia, 1989: 708-16.
2. Asensio AJ, Demetriades D, Rodriguez A. Injury to the Diaphragm. In: Mattox KL, Feliciano DV, Moore EE, editors. Trauma. 4th ed. McGraw Hill, New York, 2000: 603-32.
3. Boulanger BR, Milzman DP, Rosati C, et al. A comparison of right and left blunt traumatic diaphragmatic rupture. J Trauma 1993; 35: 255-60.
4. Puffer P, Gaebler M. Traumatic diaphragmatic rupture in a forensic medicine autopsy sample. Beitr Gerichtl Med 1991;49:149-152
5. Guth AA, Pachter HL, Kim U. Pitfalls in the diagnosis of blunt diaphragmatic injury. Am J Surg 1995; 170: 5-9.
6. Drews JA, Mercer EC, Benfield JR. Acute diaphragmatic injuries. Ann Thorac Surg 1973; 16: 67-77.
7. Chen JC, Wilson SE. Diaphragmatic injuries: recognition and management in sixty-two patients. Am Surg 1991; 57 (12): 810-15.
8. Brian K.P. Goh, Andrew S.Y. Wong, Khoon-Hean Tay, et al. Delayed presentation of a patient with a ruptured diaphragm complicated by gastric incarceration and perforation after apparently minor blunt trauma. Can J Emerg Med 2004; 6(4): 277-80.

9. Shah R, Sabanathan S, Mearns AJ. Traumatic rupture of diaphragm. *Ann Thorac Surg* 1995; 60(5): 1444-9.
10. Khalil MW, Sarkar PK. Late presentation of traumatic rupture of the right hemidiaphragm. *Br J Hosp Med* 2005; 66(8): 482-3.
11. Sirbu H, Busch T, Spillner J, et al. Late bilateral diaphragmatic rupture: challenging diagnostic and surgical repair. *Hernia* 2005; 9(1): 90-2.
12. Carter BN, Giuseffi J, Felson B. Traumatic diaphragmatic hernia. *Am J Roentgenol* 1951; 65: 56-72.
13. Johnson CD. Blunt injuries of the diaphragm. *Br J Surg* 1988; 7: 226-30.
14. Sullivan RE: Strangulation and obstruction in diaphragmatic hernia due to direct trauma. *J Thorac Cardiovasc Surg* 1996; 52: 725-34.
15. Sattler S, Canty TG, Mulligan MS. Chronic traumatic and congenital diaphragmatic hernias: presentation and surgical management. *Can Respir J* 2002; 9: 135-9.

YAZIŖMA ADRESİ

*Yrd. Doç. D. Oęuz Hasdemir
Abant İzzet Baysal Üniversitesi Tıp Fakültesi, Genel
Cerrahi Anabilim Dalı, Bolu*

*E-Posta : oguzhasdemir@gmail.com
Geliş Tarihi : 28.12.2007*